

Электронная цифровая подпись

Лысов Николай Александрович



Бунькова Елена Борисовна



Утверждено 27 мая 2021 г.
протокол № 5

председатель Ученого Совета Лысов Н.А.

ученый секретарь Ученого Совета Бунькова Е.Б.

**ОЦЕНОЧНЫЕ МАТЕРИАЛЫ ДЛЯ
ПРОВЕДЕНИЯ ТЕКУЩЕГО КОНТРОЛЯ И ПРОМЕЖУТОЧНОЙ АТТЕСТАЦИИ**
Дисциплина «Пропедевтика внутренних болезней»
Специальность 31.05.01 Лечебное дело (уровень специалитета)
Направленность: Лечебное дело
Форма обучения: очная
Квалификация (степень) выпускника: Врач - терапевт
Срок обучения: 6 лет

1.Перечень компетенций и оценка их формирования в процессе освоения дисциплины

В результате освоения ОПОП обучающийся должен овладеть следующими результатами обучения по дисциплине (модулю) «Пропедевтика внутренних болезней»:

№ п/п	Контролируемые разделы (темы) дисциплины (этапы формирования компетенций)	Код и наименование компетенции /Код и наименование индикатора достижения компетенции	Содержание компетенции/ индикатора достижения компетенции	Вопросы темы, проверяющие освоение компетенции/ индикатора достижения компетенции	№ Теста, проверяющего освоение компетенции/ индикатора достижения компетенции	№ Задачи, проверяющей освоение компетенции/ индикатора достижения компетенции	Формы СРС № Темы презентации/устного реферативного сообщения, проверяющего освоение компетенции/ индикатора достижения компетенции	Наименование оценочного средства	Шкала оценивания
1.	ИСТОРИЯ РАЗВИТИЯ УЧЕНИЯ О ВНУТРЕННИХ БОЛЕЗНЯХ. ОБЩИЙ ОСМОТР.	иПК-2.1.	Сбор жалоб, анамнеза жизни и заболевания пациента	1;2	1;2;3;4;5 ;	2;3;6		Устный ответ, стандартизированный тестовый контроль, ситуационные задачи, презентация /реферативное сообщение, разбор историй	в соответствии с п.4.2.2

								болезни	
		иПК-2.2.	Проведение полного физического обследования пациента (осмотр, пальпация, перкуссия, аускультация)	3;4;5;6	6;7;8;9;10	1;4;5;7;8;9	1		В соответствии с п.4.2.2
2.	СИМПТОМАТИКА ЗАБОЛЕВАНИЙ ССС. ПАЛЬПАЦИЯ СЕРДЦА И СОСУДОВ.	иПК-2.1	Сбор жалоб, анамнеза жизни и заболевания пациента	1	9;10	5;6		Устный ответ, стандартизированный тестовый контроль, ситуационные задачи, презентация /реферативное сообщение, разбор историй болезни	В соответствии с п.4.2.2
		иПК-2.2	Проведение	2;3;4	1;2;3;4;5;6;7;8	1;2;3;4			В соответствии

			полног о физик альног о обслед овани я пацие нта (осмот р, пальп ация, перкус сия, аускул ьтаци я)						и с п.4.2.2
3.	ПЕРКУССИЯ СЕРДЦА	иПК-2.2	Прове дение полног о физик альног о обслед овани я пацие нта (осмот р, пальп ация, перкус сия, аускул ьтаци я)	1-5	1-10	1-4		Устный ответ, стандартизи рованный тестовый контроль, ситуационн ые задачи, презентация /реферативн ое сообщение, разбор историй болезни	в соответстви и с п.4.2.2

4.	БИОМЕХАНИКА СЕРДЦА	иОПК-4.2	я)	1-5	1-10	1		Устный ответ, стандартизи рованный тестовый контроль, ситуационн ые задачи, презентация /реферативн ое сообщение, разбор историй болезни	в соответстви и с п.4.2.2
5.	АУСКУЛЬТАЦИЯ СЕРДЦА И СОСУДОВ	иПК-2.2	Прове дение полног о физик альног о обслед овани я пацие нта (осмот р, пальп ация, перкус сия, аускул ьтаци я)	1-5	1-10	1-5		Устный ответ, стандартизи рованный тестовый контроль, ситуационн ые задачи, презентация /реферативн ое сообщение, разбор историй болезни	в соответстви и с п.4.2.2
6.	ИНСТРУМЕНТАЛЬНЫЕ МЕТОДЫ	иОПК-4.2		1;2;3;	3;6;7;8;1 0	1;2;3;4 ;5	2	Устный ответ,	в соответстви

	ИССЛЕДОВАНИЯ ССС							стандартизированный тестовый контроль, ситуационные задачи, презентация /реферативное сообщение, разбор историй болезни	и с п.4.2.2
		иПК-2.3	Формулирование предварительного диагноза и составление плана лабораторных и инструментальных обследований пациента	4;5	1,2;4;5;9	6;7;8;9			в соответствии с п.4.2.2
7.	НАРУШЕНИЕ СЕРДЕЧНОГО РИТМА	иПК-2.5		1;2	1-10	1-7		Устный ответ, стандартизированный	в соответствии с п.4.2.2

								тестовый контроль, ситуационные задачи, презентация /реферативное сообщение, разбор историй болезни	
8	НАРУШЕНИЯ ПРОВОДИМОСТИ	иПК-2.5		1;2	1-10	1-5		Устный ответ, стандартизированный тестовый контроль, ситуационные задачи, презентация/реферативное сообщение, разбор историй болезни, курация больного/разбор тематического больного	в соответствии с п.4.2.2
9.	СИНДРОМЫ ОСТРОЙ И ХРОНИЧЕСКОЙ СЕРДЕЧНОЙ НЕДОСТАТОЧНОСТИ	иПК-2.2	Проведение полного физического	1;2;3	3;4;5 6;7;8;9;10	4;5;6;7	3	Устный ответ, стандартизированный тестовый контроль, ситуационн	в соответствии с п.4.2.2

			обследование пациента (осмотр, пальпация, перкуссия, аускультация)					ые задачи, презентация /реферативное сообщение курация больного/разбор тематического больного, разбор историй болезни	
		иПК-2.3		4;5	1; 2	1;2;3;			в соответствии с п.4.2.2
10.	ИССЛЕДОВАНИЕ БОЛЬНЫХ С ПОРОКАМИ СЕРДЦА	иПК-2.2	Проведение полного физического обследования пациента (осмотр, пальпация, перкуссия, аускультация)	1;2;3;4	1;4;5;6;7	1;2;3;4;8;9;12;13;14;15;19		Устный ответ, стандартизированный тестовый контроль, ситуационные задачи, презентация /реферативное сообщение курация больного/разбор тематического больного	в соответствии с п.4.2.2
		иПК-2.3		5	2;9;10	5;6;	4;5		в

						7; 18			соответстви и с п.4.2.2
		иПК-2.5		6	3;8	10;11;1 6;17			в соответстви и с п.4.2.2
11.	ИССЛЕДОВАНИЕ БОЛЬНЫХ С ИШЕМИЧЕСКОЙ БОЛЕЗНЬЮ СЕРДЦА	иПК-2.1		1	5;6	1		Устный ответ, стандартизи рованный тестовый контроль, ситуационн ые задачи, презентация /реферативн ое сообщение , курация больного/ра збор тематическ ого больного	в соответстви и с п.4.2.2
		иПК-2.3		2	1;2;4	2;4;5;6			в соответстви и с п.4.2.2
		иПК-2.5		3	7;9	3;9;10	6		в соответстви и с п.4.2.2
		иПК-2.7		4	8;3;10	7;8			в соответстви и с п.4.2.2
12.	СИНДРОМ АРТЕРИАЛЬНОЙ ГИПЕРТЕНЗИИ	иОПК-4.1		1			Устный ответ, стандартизи рованный тестовый контроль, ситуационн	в соответстви и с п.4.2.2	

								ые задачи, рпрезентац ия/реферати вное сообщение, курация больного/ра збор тематическ ого больного, разбор историй болезни	
		иПК-2.2	Прове дение полног о физик альног о обслед овани я пацие нта (осмот р, пальп ация, перкус сия, аускул ьтаци я)	2;3	1	1;4;			в соответстви и с п.4.2.2
		иПК-2.3		4	2;3;4;5;6 ;7;8;9;10	2			в соответстви и с п.4.2.2
		иПК-2.5		5;		3;5	7		в

									соответстви и с п.4.2.2
12.1	Симуляционный курс «ФИЗИКАЛЬНОЕ ИССЛЕДОВАНИЕ ССС»	иОПК-4.1		1				Работа на симулятора х	в соответстви и с п.4.2.2
		иОПК-4.2		2				Работа на симулятора х	в соответстви и с п.4.2.2
13.	ПАЛЬПАЦИЯ ЖИВОТА. ПЕРКУССИЯ ПЕЧЕНИ, СЕЛЕЗЕНКИ	иПК-2.2	Прове дение полног о физик альног о обслед овани я пацие нта (осмот р, пальп ация, перкус сия, аускул ьтаци я)	1-5	1-20	1;2;3		Устный ответ, стандартизи рованный тестовый контроль, ситуационн ые задачи, презентация /реферативн ое сообщение , курация больного/ра збор тематическ ого больного, разбор историй болезни	в соответстви и с п.4.2.2
14.	СИМПТОМАТИКА ЗАБОЛЕВАНИЙ ОРГАНОВ ПИЩЕВАРЕНИЯ. СИНДРОМЫ ЗАБОЛЕВАНИЙ СИСТЕМЫ ПИЩЕВАРЕНИЯ	иПК-2.1		1;	1;4;5;6;9 ; 10;11; 12; 13; 14; 15	1;4;7;8		Устный ответ, стандартизи рованный тестовый контроль, ситуационн ые задачи, презентация /реферативн	в соответстви и с п.4.2.2

								ое сообщение , курация больного/ра збор тематическ ого больного, разбор историй болезни	
		иПК-2.2	Прове дение полног о физик альног о обслед овани я пацие нта (осмот р, пальп ация, перкус сия, аускул ьтаци я)	2;3;4	2;3;	5			в соответстви и с п.4.2.2
		иПК-2.5		5;	7;8;	2;3;6;			в соответстви и с п.4.2.2
15.	СИМПТОМАТИКА ЗАБОЛЕВАНИЙ	иПК-2.1		1;2;3	5;7;9;	4;5;8;9		Устный ответ, стандартизи рованный	в соответстви и с п.4.2.2

	ЖЕЛУДКА И ДВЕНАДЦАТИПЕРСТНО Й КИШКИ							тестовый контроль, ситуационные задачи, презентация /реферативное сообщение, курация больного/разбор тематического больного, разбор историй болезни	
		иПК-2.2	Проведение полного физического обследования пациента (осмотр, пальпация, перкуссия, аускультация)	4	10	6;7;			В соответствии с п.4.2.2
		иПК-2.3		5	1;2;3;4;6	1;2;3	8		В

					;8				соответстви и с п.4.2.2
16.	СИМПТОМАТИКА ЗАБОЛЕВАНИЙ ПЕЧЕНИ, ЖЕЛЧЕВЫВОДЯЩИХ ПУТЕЙ И ПОДЖЕЛУДОЧНОЙ ЖЕЛЕЗЫ	иПК-2.1		1;2	6	1;2		Устный ответ, стандартизи рованный тестовый контроль, ситуационн ые задачи, презентация /реферативн ое сообщение , курация больного/ра збор тематическ ого больного, разбор историй болезни	в соответстви и с п.4.2.2
		иПК-2.2	Прове дение полног о физик альног о обслед овани я пацие нта (осмот р, пальп ация,	3;4	3;4;7	3;4;5;6 ;	9		в соответстви и с п.4.2.2

			перкуссия, аускультация)						
		иПК-2.4		5	2;5;8	7			в соответствии с п.4.2.2
		иПК-2.5		6	1;9;10				в соответствии с п.4.2.2
17.	СИНДРОМЫ ЗАБОЛЕВАНИЙ ПЕЧЕНИ И ЖЕЛЧЕВЫВОДЯЩИХ ПУТЕЙ	иПК-2.2	Проведение полного физического обследования пациента (осмотр, пальпация, перкуссия, аускультация)	1;2;3;4;5	2; 5;6; 7;8;10	1;2;5		Устный ответ, стандартизированный тестовый контроль, ситуационные задачи, презентация /реферативное сообщение, курация больного/разбор тематического больного, разбор историй болезни	в соответствии с п.4.2.2
		иПК-2.3		6	1;3;4;9;	3;4;6			в соответствии с п.4.2.2
18.	ИССЛЕДОВАНИЕ БОЛЬНЫХ С ЗАБОЛЕВАНИЕМ ПЕЧЕНИ	иПК-2.4		1	1;3;5;6; 8;9;10	1;3;5		Устный ответ, стандартизированный	в соответствии с п.4.2.2

								тестовый контроль, ситуационные задачи, презентация /реферативное сообщение, курация больного/разбор тематического больного, разбор историй болезни	
		иПК-2.5		2;3	4;2;7	2;4			в соответствии с п.4.2.2
18.1	ИТОГОВОЕ ЗАНЯТИЕ 4 СЕМЕСТРА «ЗАЩИТА ФРАГМЕНТА ИСТОРИИ БОЛЕЗНИ»	иПК-2.3		1;2				Защита истории болезни/фрагмента истории болезни	в соответствии с п.4.2.2
18.2	Симуляционный курс «СБОР ЖАЛОБ И АНАМНЕЗА»	иОПК-4.1		1				Работа на симуляторах	в соответствии с п.4.2.2
19.	СИМПТОМАТИКА ЗАБОЛЕВАНИЙ ОРГАНОВ ДЫХАНИЯ	иПК-2.1		1;2	3;4;5	1;5;6	10	Устный ответ, стандартизированный тестовый контроль, ситуационные задачи, презентация /реферативн	в соответствии с п.4.2.2

								ое сообщение , курация больного/ра збор тематическ ого больного	
		иПК-2.2	Прове дение полног о физик альног о обслед овани я пацие нта (осмот р, пальп ация, перкус сия, аускул ьтаци я)	3;4;5	1;2;6;7;8 ;9;10	2;3;4	11		в соответстви и с п.4.2.2
20.	ПЕРКУССИЯ ЛЕГКИХ	иПК-2.2	Прове дение полног о физик альног о обслед овани я	1-3	1-10	1-6	12	Устный ответ, стандартизи рованный тестовый контроль, ситуационн ые задачи, презентация /реферативн	в соответстви и с п.4.2.2

			пациента (осмотр, пальпация, перкуссия, аускультация)					описание сообщения, история больного/разбор тематического больного, разбор историй болезни	
21.	АУСКУЛЬТАЦИЯ ЛЕГКИХ	иПК-2.2	Проведение полного физического обследования пациента (осмотр, пальпация, перкуссия, аускультация)	1-6	1-10	1-1	13;14	Устный ответ, стандартизированный тестовый контроль, ситуационные задачи, презентация/реферативное сообщение, история больного/разбор тематического больного, разбор историй болезни	в соответствии с п.4.2.2
22.	СИНДРОМЫ ЛЕГОЧНЫХ ЗАБОЛЕВАНИЙ	иПК-2.2	Проведение полного физического	1-7	1;2;3	1;2;8;9	15;16	Устный ответ, стандартизированный тестовый контроль, ситуационн	в соответствии с п.4.2.2

			обследовани я пацие нта (осмот р, пальп ация, перкус сия, аускул ьтаци я)					ые задачи, презентация /реферативн ое сообщение , курация больного/ра збор тематическ ого больного	
		иПК-2.3		8	4;5;7;8;9 ;10	3;4;5;6 ;7			в соответстви и с п.4.2.2
23.	ИССЛЕДОВАНИЕ БОЛЬНЫХ С ЗАБОЛЕВАНИЯМИ ЛЕГКИХ	иПК-2.4		1	1;9	3;4;6		Устный ответ, стандартизи рованный тестовый контроль, ситуационн ые задачи, презентация /реферативн ое сообщение , курация больного/ра збор тематическ ого больного, разбор историй болезни	в соответстви и с п.4.2.2
				2	2;3;4;5;6	1;2;7	17		в

		иПК-2.5			;7;8				соответстви и с п.4.2.2
		иПК-2.6		3	10	5			в соответстви и с п.4.2.2
24.	СИМПТОМАТИКА ЗАБОЛЕВАНИЙ ПОЧЕК И МОЧЕВЫВОДЯЩИХ ПУТЕЙ	иПК-2.1		1;2	1;2;3;4;5 ;6;9;10	1;2;		Устный ответ, стандартизи рованный тестовый контроль, ситуационн ые задачи, презентация /реферативн ое сообщение , курация больного/ра збор тематическ ого больного	в соответстви и с п.4.2.2
		иПК-2.2	Прове дение полног о физик альног о обслед овани я пацие нта (осмот р, пальп ация,	3;4	7;8	3;4;5;6	18		в соответстви и с п.4.2.2

			перкуссия, аускультация)						
25.	СИНДРОМЫ ЗАБОЛЕВАНИЙ ПОЧЕК	иПК-2.2	Проведение полного физикального обследования пациента (осмотр, пальпация, перкуссия, аускультация)	1;2;3;4	4;9	3	19	Устный ответ, стандартизированный тестовый контроль, ситуационные задачи, презентация /реферативное сообщение, курация больного/разбор тематического больного, разбор историй болезни	в соответствии с п.4.2.2
		иПК-2.3		5	1;2;3;5;6;7;8;10	1;2;4;5	20;21		в соответствии с п.4.2.2

26.	ИССЛЕДОВАНИЕ БОЛЬНЫХ С ЗАБОЛЕВАНИЕМ ПОЧЕК	иПК-2.4		1;2	1;2;3;4;6	1;2;4	22	Устный ответ, стандартизированный тестовый контроль, ситуационные задачи, презентация /реферативное сообщение, курация больного/разбор тематического больного, разбор историй болезни	в соответствии с п.4.2.2
		иПК-2.5		3	7;8;10	3;4	23		в соответствии с п.4.2.2
		иПК-2.6		4	5;9	4			в соответствии с п.4.2.2
26.1	Симуляционный курс «ВНУТРИВЕННАЯ ИНЪЕКЦИЯ»	иОПК-4.1	1.	2.				Работа на симуляторах	в соответствии с п.4.2.2
		иОПК-4.2	3.	4.				Работа на симуляторах	в соответствии с п.4.2.2

27.	СИМПТОМАТИКА ЗАБОЛЕВАНИЙ КРОВИ	иПК-2.1		1	7	3	24	Устный ответ, стандартизи рованный тестовый контроль, ситуационн ые задачи, презентация /реферативн ое сообщение	в соответстви и с п.4.2.2
		иПК-2.2	Прове дение полног о физик альног о обслед овани я пацие нта (осмот р, пальп ация, перкус сия, аускул ьгаци я)	2;3	1;6;8;9;	2;6;9	25		в соответстви и с п.4.2.2
		иПК-2.4		4;5;6	2;3;4;5;1 0	1;4;5;7 ;8	26		в соответстви и с п.4.2.2
28.	СИНДРОМЫ ПРИ	иПК-2.2		1;2;3	4;10	1;2;5;6	27;28;29	Устный ответ, стандартизи	в соответстви и с п.4.2.2

	ЗАБОЛЕВАНИЯХ КРОВИ»							рованный тестовый контроль, ситуационн ые задачи, презентация /реферативн ое сообщение , курация больного/ра збор тематическ ого больного, разбор историй болезни	
		иПК-2.3		4	1;2;3;5;6 7;8;9;	3;4;7			в соответстви и с п.4.2.2
29.	СИМПТОМАТИКА ЗАБОЛЕВАНИЙ ЭНДОКРИННОЙ СИСТЕМЫ	иПК-2.1		1	1;4;10	5	30	Устный ответ, стандартизи рованный тестовый контроль, ситуационн ые задачи, презентация /реферативн ое сообщение , курация больного/ра збор тематическ ого больного,	в соответстви и с п.4.2.2

								разбор историй болезни	
		иПК-2.2	Проведение полного физического обследования пациента (осмотр, пальпация, перкуссия, аускультация)	2;3;	3;5;7;8	1;2;3;6			в соответствии с п.4.2.2
		иПК-2.4		4;5	2;6;9	4	31		в соответствии с п.4.2.2
30.	СИНДРОМЫ ПРИ ЗАБОЛЕВАНИЯХ ЭНДОКРИННОЙ СИСТЕМЫ	иПК-2.2	Проведение полного физического обследования пациента	1	1;2	1		Устный ответ, стандартизированный тестовый контроль, ситуационные задачи, презентация /реферативное сообщение,	в соответствии с п.4.2.2

			(осмотр, пальпация, перкуссия, аускультация)					курация больного/разбор тематического больного, разбор историй болезни	
		иПК-2.3		2	3;4;5;6;7;9;8;10	2;3;4	32		в соответствии и с п.4.2.2
31.	НЕОТЛОЖНАЯ ПОМОЩЬ	иПК-2.3		1	1;2;4;5;6;7;8;9;10	1-4		Устный ответ, стандартизированный тестовый контроль, ситуационные задачи, презентация /реферативное сообщение, курация больного/разбор тематического больного, разбор историй болезни	в соответствии и с п.4.2.2
		иПК-2.7		2	3		33-39		в соответствии и с п.4.2.2

2. Текущий контроль успеваемости на занятиях семинарского типа (клинические практические занятия), включая задания самостоятельной работы обучающихся, проводится в формах:

- устный ответ (в соответствии с темой занятия в рабочей программе дисциплины и перечнем вопросов для самоконтроля при изучении разделов дисциплины);
- стандартизированный тестовый контроль;
- доклад/устное реферативное сообщение, презентация;
- решения ситуационных задач;
- работа на симуляторах;
- курация больного/разбор тематического больного;
- написание истории болезни/фрагмента истории болезни

Выбор формы текущего контроля на каждом занятии осуществляет преподаватель. Формы текущего контроля на одном занятии у разных обучающихся могут быть различными. Конкретную форму текущего контроля у каждого обучающегося определяет преподаватель. Количество форм текущего контроля на каждом занятии может быть различным и определяется преподавателем в зависимости от целей и задач занятия.

2.1.1. Стандартизированный тестовый контроль (по темам или разделам)

Тема №1: «ИСТОРИЯ РАЗВИТИЯ УЧЕНИЯ О ВНУТРЕННИХ БОЛЕЗНЯХ. ОБЩИЙ ОСМОТР»

Выберите правильный ответ

1. С КАКОГО ВОПРОСА НЕОБХОДИМО НАЧАТЬ СБОР ИНФОРМАЦИИ

1. общий вопрос (Какие у Вас проблемы?)
2. конкретный вопрос (например - «У Вас что-то болит?» или «Давно у Вас кашель?»)
3. спросить о цели визита ко врачу («Вам нужно направление к специалисту?»; «Вам больничный листок понадобится?»)
4. вопрос по внешнему виду пациента

2. ПРИ СБОРЕ АНАМНЕЗА НЕОБХОДИМ ЗРИТЕЛЬНЫЙ КОНТАКТ С ПАЦИЕНТОМ ?

1. всегда
2. иногда
3. не важно, главное записать всю информацию
4. сбор анамнеза проводится после осмотра лица и тела

3. КАКОЙ ВОПРОС НАЗЫВАЮТ ЗАКРЫТЫМ?

1. вопрос, предполагающий однозначный, короткий ответ – например, «да» или «нет»
2. вопрос, предлагающий один выбор между двумя альтернативными вариантами
3. вопрос, предполагающий полный развернутый ответ
4. термина «закрытый вопрос» не существует

4. КАКОЙ ВОПРОС НАЗЫВАЮТ ОТКРЫТЫМ?

1. вопрос, предполагающий развернутый ответ
2. вопрос, предполагающий выбор правильного ответа из нескольких вариантов
3. вопрос, предполагающий однозначный ответ - «да» или «нет»
5. термина «открытый вопрос» не существует

5. КАКОЙ ИЗ ПЕРЕЧИСЛЕННЫХ НИЖЕ ВОПРОСОВ ЯВЛЯЕТСЯ ЗАКРЫТЫМ?

1. Вас беспокоят боли за грудиной?
2. Как вы спали прошедшей ночью?
3. На что вы сегодня жалуетесь?
4. Сколько времени длятся боли - 5 минут или более получаса?
5. Что случилось после того, как вы вызвали «Скорую»?

6. ИНДЕКС МАССЫ ТЕЛА УКАЗЫВАЕТ НА ОЖИРЕНИЕ, ТРЕБУЮЩЕЕ ПРОВЕДЕНИЯ КОРРЕГИРУЮЩИХ МЕРОПРИЯТИЙ, ПРИ ВЕЛИЧИНЕ:

1. 18-25 кг/м²
2. менее 18 кг/м²
3. более 25 кг/м²
4. более 30 кг/м²
5. более 40 кг/м²

7. ИЗ ПРИВЕДЕННОГО НАБОРА ВЫБРАТЬ ПРИЗНАКИ, ХАРАКТЕРНЫЕ ДЛЯ СУБФЕБРИЛЬНОЙ ЛИХОРАДКИ:

1. подъём температуры до 38°C
2. до 39°C
3. размах больше градуса
4. меньше градуса

8. УСТАНОВИТЕ СООТВЕТСТВИЕ МЕЖДУ ТИПАМИ ЛИХОРАДКИ И ИХ ХАРАКТЕРИСТИКАМИ:

- | | |
|----------------------------------|--|
| 1. Постоянная лихорадка | А) суточные колебания температуры тела очень выражены (3-5°C) с падением до нормальных или субнормальных значений |
| 2. Послабляющая лихорадка | Б) колебания температуры тела в течение суток не превышают 1°C, обычно в пределах 38-39°C |
| 3. Истоющая лихорадка | В) длительная лихорадка с суточными колебаниями температуры тела, превышающими 1°C (до 2°C), без снижения до нормального уровня |
| 4. Возвратная лихорадка | Г) температура тела сохраняется на повышенном уровне в течение нескольких дней, потом временно снижается до нормы с последующим новым повышением, и так многократно |

9. ОБЩИЙ ОТЕК, ХАРАКТЕРИЗУЮЩИЙСЯ РАСПРОСТРАНЕНИЕМ ЕГО ПО ВСЕМУ ТЕЛУ, С ВЫХОДОМ ТРАНССУДАТА В БРЮШНУЮ, ПЛЕВРАЛЬНУЮ ПОЛОСТЬ, ПЕРИКАРД НАЗЫВАЕТСЯ:

1. асцит
2. гидроперикард
3. гидроторакс
4. пастозность
5. анасарка

10. В РЕЗУЛЬТАТЕ КОНТУЗИИ ПАЦИЕНТ НАХОДИТСЯ В СОСТОЯНИИ ОГЛУШЕНИЯ. ОН ПЛОХО ОРИЕНТИРУЕТСЯ В ОКРУЖАЮЩЕЙ ОБСТАНОВКЕ, НА ВОПРОСЫ ОТВЕЧАЕТ С ЗАПОЗДАНИЕМ. Определите состояние сознания пациента:

1. ступор
2. сопор
3. кома
4. ясное сознание

Эталоны ответов

1.	1	6.	4
2.	1	7.	1
3.	1	8.	1-Б; 2-А; 3-В; 4-Г
4.	1	9.	5
5.	1	10.	1

Тема №2: «СИМПТОМАТИКА ЗАБОЛЕВАНИЙ СЕРДЕЧНО-СОСУДИСТОЙ СИСТЕМЫ. ПАЛЬПАЦИЯ СЕРДЦА И СОСУДОВ»

Выберите правильный ответ

1. УСИЛЕННАЯ ПУЛЬСАЦИЯ ВО II МЕЖРЕБЕРЬЕ СПРАВА ОТ ГРУДИНЫ ЧАЩЕ ВСЕГО СВИДЕТЕЛЬСТВУЕТ О:

1. расширении восходящей части аорты
2. расширении полости левого желудочка
3. стенозе митрального клапана
4. лёгочной гипертензии

2. НАИБОЛЕЕ ХАРАКТЕРНЫМ ИЗМЕНЕНИЕМ ДЛЯ МИТРАЛЬНОЙ КОНФИГУРАЦИИ СЕРДЦА ЯВЛЯЕТСЯ:

1. смещение вверх верхней границы и сглаживание «талии» сердца
2. смещение вправо правой границы
3. треугольная форма сердца
4. смещение левой границы влево

3. О ЧЕМ ГОВОРIT УСИЛЕНИЕ ВЕРХУШЕЧНОГО ТОЛЧКА?

1. гипертрофия правого желудочка
2. гипертрофия правого предсердия
3. гипертрофия левого предсердия
4. гипертрофия левого желудочка

4. УСИЛЕННАЯ ПУЛЬСАЦИЯ ВО II-IV МЕЖРЕБЕРЬЕ СЛЕВА ОТ ГРУДИНЫ, НЕ РАСПРОСТРАНЯЮЩАЯСЯ НА ЭПИГАСТРАЛЬНУЮ ОБЛАСТЬ СВИДЕТЕЛЬСТВУЕТ О

1. гипертрофии и дилатации левого желудочка
2. гипертрофии и дилатации правого желудочка
3. гипертрофии и дилатации левого предсердия
4. аневризме левого желудочка
5. расширении легочной артерии.

5. О ЧЕМ ГОВОРIT ПУЛЬСАЦИЯ СОННЫХ АРТЕРИЙ («ПЛЯСКА КАРОТИД»)?

1. о недостаточности аортальных клапанов
2. о стенозе устья аорты
3. о миокардите
4. о митральном стенозе

6. АКРОЦИАНОЗ ЛОКАЛИЗУЕТСЯ

1. на спине
2. появляется на животе
3. ушных раковинах, кончике носа, пальцах рук и ног
4. в области предплечий

7. УКАЖИТЕ НАИБОЛЕЕ ХАРАКТЕРНЫЕ ПРИЗНАКИ PULSUS DIFFERENS:

- 1) резкое ослабление или отсутствие пульсации на одной из лучевых артерий
- 2) резкое уменьшение величины пульса на обеих лучевых артериях
- 3) число пульсовых волн на лучевой артерии больше числа сердечных сокращений
- 4) число пульсовых волн на лучевой артерии меньше числа сердечных сокращений
- 5) пульс мягкий.

8. ГДЕ РАНЬШЕ ВСЕГО ПОЯВЛЯЮТСЯ ОТЕКИ ПРИ СЕРДЕЧНОЙ НЕДОСТАТОЧНОСТИ?

1. на лице
2. верхней части туловища
3. на животе

4. на ногах
5. на руках

9. КАКИЕ ЖАЛОБЫ ЯВЛЯЮТСЯ ПРОЯВЛЕНИЕМ ЛЕВОСЕРДЕЧНОЙ НЕДОСТАТОЧНОСТИ?

1. Боли в области сердца
2. Одышка, удушье, кашель.
3. Боли в правом подреберье, сердцебиение, отеки

10. КАКИЕ ЖАЛОБЫ ЯВЛЯЮТСЯ ПРОЯВЛЕНИЕМ ЛЕВОСЕРДЕЧНОЙ НЕДОСТАТОЧНОСТИ?

1. Боли в области сердца
2. Одышка, удушье, кашель.
3. Боли в правом подреберье, сердцебиение, отеки

Эталоны ответов

1.	1	6.	3
2.	1	7.	1
3.	4	8.	4
4.	3	9.	2
5.	1	10.	3

Тема №3: «ПЕРКУССИЯ СЕРДЦА»

Выберите правильный ответ

1. ШИРИНА СОСУДИСТОГО ПУЧКА ОПРЕДЕЛЯЕТСЯ:

1. во II м/р
2. в III м/р
3. в IV м/р
4. в Vм/р
5. в IVм/р.

2. ПРАВАЯ ГРАНИЦА ОТНОСИТЕЛЬНОЙ СЕРДЕЧНОЙ ТУПОСТИ В НОРМЕ НАХОДИТСЯ:

1. 3 см кнаружи от правого края грудины в 4 м/р
2. левый край грудины в 4 м/р
3. 1 см кнаружи от правого края грудины в 4 м/р
4. 1 см кнаружи от правого края грудины в 5 м/р
5. 2 см кнаружи от правого края грудины в 4 м/р

3. ЛЕВАЯ ГРАНИЦА ОТНОСИТЕЛЬНОЙ ТУПОСТИ СЕРДЦА ОБРАЗОВАНА:

1. левым желудочком
2. левым предсердием
3. правым предсердием
4. правым желудочком

4. В НОРМЕ ШИРИНА СОСУДИСТОГО ПУЧКА РАВНА

1. 3-4 см
2. 5-6 см
3. 6-8 см
4. 1-2 см
5. 8-10 см

5. Выберите правильную комбинацию ответов

ЛЕВАЯ ГРАНИЦА ОТНОСИТЕЛЬНОЙ ТУПОСТИ СЕРДЦА РАСШИРЕНА ПРИ:

1. артериальной гипертонии
2. митральном стенозе

3. хроническом легочном сердце
4. стенозе устья аорты

6. ПРАВЫЙ КОНТУР СЕРДЦА ОБРАЗОВАН

1. правым желудочком, правым предсердием
2. правым желудочком, правым предсердием, дугой аорты, полыми венами
3. дугой аорты, правым желудочком
4. верхней полой веной
5. дугой аорты, правым желудочком, верхней полой веной

7. ПОПЕРЕЧНИК СЕРДЦА В НОРМЕ РАВЕН

1. $4 + 8 = 12$ см
2. $5 + 8 = 13$ см
3. $6 + 9 = 15$ см
4. $3 + 12 = 15$ см
5. $8 + 4 = 12$ см

8. АБСОЛЮТНАЯ СЕРДЕЧНАЯ ТУПОСТЬ ОБРАЗОВАНА

1. левым предсердием
2. левым желудочком
3. правым желудочком
4. правым предсердием
5. левым предсердием и правым желудочком

9. ВЕРХНЯЯ ГРАНИЦА ОТНОСИТЕЛЬНОЙ ТУПОСТИ СЕРДЦА РАСПОЛОЖЕНА

1. на уровне II ребра
2. на уровне II межреберья
3. на уровне III ребра
4. на уровне III межреберья
5. на уровне IV ребра

10. ЛЕВАЯ ГРАНИЦА ОТНОСИТЕЛЬНОЙ И АБСОЛЮТНОЙ ТУПОСТИ СЕРДЦА МОГУТ СОВПАДАТЬ ПРИ

1. аортальном стенозе
2. аортальной недостаточности
3. митральном стенозе
4. митральной недостаточности
5. остром инфаркте миокарда

Эталоны ответов

	1	6.	2
2.	3	7.	1
3.	1	8.	3
4.	2	9.	3
5.	1,4	10.	3

Тема №4: «БИОМЕХАНИКА СЕРДЦА»

Выберите правильный ответ

1. НА ВЕРХУШКУ СЕРДЦА ЛУЧШЕ ВСЕГО ПРОВОДЯТСЯ ЗВУКОВЫЕ ЯВЛЕНИЯ, СВЯЗАННЫЕ С ДЕЯТЕЛЬНОСТЬЮ КЛАПАНА:

1. митрального
2. аортального
3. лёгочной артерии
4. трикуспидального

2. НАЗОВИТЕ КОМПОНЕНТЫ I ТОНА:

1. мышечный, клапанный, сосудистый
2. мышечный, клапанный, сосудистый, предсердный
3. мышечный, клапанный, аортальный, предсердный
4. мышечный, клапанный
5. клапанный, сосудистый

3. I ТОН СЕРДЦА ПРИ АОРТАЛЬНОЙ НЕДОСТАТОЧНОСТИ

1. усилен на верхушке сердца
2. ослаблен на верхушке сердца
3. не изменен
4. усилен на аорте
5. ослаблен на аорте

4. КАК ИЗМЕНЯЕТСЯ II ТОН ПРИ СТЕНОЗЕ УСТЬЯ АОРТЫ?

1. II тон ослаблен на аорте
2. II тон усилен на аорте
3. II тон расщеплен на аорте
4. не изменяется

5. КОГДА УСИЛЕН I ТОН?

1. митральный стеноз
2. недостаточность клапанов аорты
3. миокардит
4. недостаточность митрального клапана

6. АКЦЕНТ II ТОНА НАД АОРТОЙ ВЫСЛУШИВАЕТСЯ ПРИ:

1. артериальной гипертонии
2. митральном стенозе
3. хроническом легочном сердце
4. тромбоэмболии легочной артерии

7. РАЗДВОЕНИЕ II ТОНА НА ЛЕГОЧНОЙ АРТЕРИИ БЫВАЕТ ПРИ

1. митральном стенозе
2. стенозе устья аорты
3. недостаточности клапанов аорты
4. недостаточности трехстворчатого клапана
5. стенозе трехстворчатого клапана

8. ИЗМЕНЕНИЯ II ТОНА ПРИ МИТРАЛЬНОЙ НЕДОСТАТОЧНОСТИ

1. II тон усилен на аорте
2. II тон усилен на легочной артерии
3. II тон расщеплен на легочной артерии
4. II тон ослаблен на аорте
5. II тон усилен на мечевидном отростке.

9. АУСКУЛЬТАТИВНАЯ КАРТИНА I ТОНА СЕРДЦА ПРИ СТЕНОЗЕ УСТЬЯ АОРТЫ

1. I тон усилен на верхушке
2. I тон ослаблен на верхушке
3. I тон не изменен
4. раздвоен
5. расщеплен

10. ИЗМЕНЕНИЯ II ТОНА ПРИ АОРТАЛЬНОЙ НЕДОСТАТОЧНОСТИ

1. II тон ослаблен на аорте
2. II тон усилен на легочной артерии
3. акцент II тона на аорте
4. II тон усилен на верхушке

5. II тон ослаблен на верхушке

Эталоны ответов

1.	1	6.	1
2.	2	7.	1
3.	2	8.	2
4.	1	9.	2
5.	1	10.	1

Тема №5: «АУСКУЛЬТАЦИЯ СЕРДЦА И СОСУДОВ»

Выберите правильный ответ

1. ВЫБЕРИТЕ ОПРЕДЕЛЕНИЕ, КОТОРОЕ НАИБОЛЕЕ СООТВЕТСТВУЕТ ХАРАКТЕРИСТИКЕ I ТОНА

1. высокий, короткий
2. продолжительный, высокий
3. лучше слышен на верхушке, продолжительный, низкий
4. лучше слышен на сосудах, короткий, высокий
5. после длительной паузы, высокий

2. УСИЛЕНИЕ I ТОНА НА ВЕРХУШКЕ СЕРДЦА ОТМЕЧАЕТСЯ ПРИ:

1. митральном стенозе
2. митральной недостаточности
3. хроническом лёгочном сердце
4. тромбоэмболии лёгочной артерии

3. СИСТОЛИЧЕСКИЙ ШУМ ВО ВТОРОМ МЕЖРЕБЕРЬЕ СПРАВА ОТ ГРУДИНЫ И В ТОЧКЕ БОТКИНА ОПРЕДЕЛЯЕТСЯ ПРИ СТЕНОЗЕ КЛАПАНА:

1. аорты
2. митрального
3. трёхстворчатого
4. лёгочной артерии

4. УСТАНОВИТЕ СООТВЕТСТВИЕ: ТОЧКА АУСКУЛЬТАЦИИ В ПОРЯДКЕ ПРОВЕДЕНИЯ – МЕСТО ВЫСЛУШИВАНИЯ.

- | | |
|---------------------------|---|
| 1. I точка аускультации | А) точка Боткина-Эрба |
| 2. II точка аускультации | Б) 2 м/р слева у грудины |
| 3. III точка аускультации | В) основание мечевидного отростка грудины |
| 4. IV точка аускультации | Г) 2 м/р справа у грудины |
| 5. V точка аускультации | Д) верхушка сердца |

5. ДИАСТОЛИЧЕСКИЙ ШУМ ВО ВТОРОМ МЕЖРЕБЕРЬЕ СПРАВА ОТ ГРУДИНЫ И В ТОЧКЕ БОТКИНА ОПРЕДЕЛЯЕТСЯ ПРИ НЕДОСТАТОЧНОСТИ КЛАПАНА:

1. аорты
2. митрального
3. трёхстворчатого
4. лёгочной артерии

6. У ОСНОВАНИЯ МЕЧЕВИДНОГО ОТРОСТКА, А ТАКЖЕ СЛЕВА И СПРАВА ОТ НЕГО, ЛУЧШЕ ВЫСЛУШИВАЮТСЯ ЗВУКОВЫЕ ЯВЛЕНИЯ, ВОЗНИКАЮЩИЕ НА КЛАПАНАХ:

1. трёхстворчатом
2. лёгочной артерии
3. аортальном
4. митральном

7. ШУМ ПРИ МИТРАЛЬНОЙ НЕДОСТАТОЧНОСТИ:

1. проводится в левую подмышечную область
2. проводится на сонные артерии
3. не проводится никуда
4. проводится в яремную ямку

8. ДИАСТОЛИЧЕСКИЙ ШУМ ПРИ АОРТАЛЬНОЙ НЕДОСТАТОЧНОСТИ ПРОВОДИТСЯ

1. в межлопаточное пространство
2. в точку Боткина-Эрба
3. на мечевидный отросток
4. на сосуды шеи
5. в левую подмышечную впадину

9. СИСТОЛИЧЕСКИЙ ШУМ ПРИ СТЕНОЗЕ УСТЬЯ АОРТЫ ПРОВОДИТСЯ

1. на легочную артерию
2. в точку Боткина-Эрба
3. на мечевидный отросток
4. в подмышечную впадину
5. на сосуды шеи

10. Сколько точек аускультации вы знаете?

1. 3
2. 4
3. 5

Эталоны ответов

1.	3	6.	1
2.	1	7.	1
3.	1	8.	2
4.	1-Д; 2-Г; 3-Б; 4-В; 5-А	9.	5
5.	1	10.	3

**Тема №6: «ИНСТРУМЕНТАЛЬНЫЕ МЕТОДЫ ИССЛЕДОВАНИЯ
СЕРДЕЧНО-СОСУДИСТОЙ СИСТЕМЫ»**

Выберите правильный ответ

1. ВОЛЬТАЖНЫМ КРИТЕРИЕМ ГИПЕРТРОФИИ ЛЕВОГО ЖЕЛУДОЧКА (ИНДЕКСОМ СОКОЛОВА-ЛАЙОНА) СЧИТАЕТСЯ УВЕЛИЧЕНИЕ СУММАРНОЙ АМПЛИТУДЫ ЗУБЦОВ R (В ОТВЕДЕНИИ V5 ИЛИ V6) И S (В ОТВЕДЕНИИ V1 ИЛИ V2) БОЛЕЕ _____

ММ:

1. 25
2. 30
3. 35
4. 40

2. ПРИ АРТЕРИАЛЬНОЙ ГИПЕРТЕНЗИИ НА ЭЛЕКТРОКАРДИОГРАММЕ ОТМЕЧАЕТСЯ ЗУБЕЦ:

1. RV5, V6 > RV4
2. RV4 > RV5, V6
3. S1 > R1
4. RIII > RI

3. ЭКГ-КРИТЕРИЙ БЛОКАДЫ ПЕРЕДНЕЙ ВЕТВИ ЛЕВОЙ НОЖКИ ПУЧКА ГИСА:

1. резкое отклонение электрической оси влево

2. деформация комплекса QRS
3. расширение комплекса QRS > 0,10"
4. изменение конечной части желудочкового комплекса

4. ПРИ ГИПЕРТРОФИИ ЛЕВОГО ПРЕДСЕРДИЯ:

1. амплитуда зубца Р более 2,5 мм
2. зубец Р в отведении V₆ двухфазный (+ -) с широкой отрицательной фазой
3. зубец Р шире 0,1 сек. в отведениях I и II
4. зубец Р отрицательный в отведении I

5. К ЭКГ-ПРИЗНАКАМ ГИПЕРТРОФИИ ПРАВОГО ПРЕДСЕРДИЯ ОТНОСИТСЯ:

1. отклонение электрической оси влево
2. амплитуда зубца Р более 2,5мм в II и III
3. зубец Р шире 0,1 с. в отведениях I и II
4. расширенный, деформированный комплекс QRS
5. отклонение электрической оси вправо

6. ПЕРВЫЕ ВЫСОКОАМПЛИТУДНЫЕ ОСЦИЛЛЯЦИИ 1 ТОНА НА ФКГ СВЯЗАНЫ С:

1. закрытие митрального клапана
2. закрытием трикуспидального клапана
3. открытием клапанов легочной артерии
4. открытием клапанов аорты

7. ПЕРВЫЕ ВЫСОКОАМПЛИТУДНЫЕ ОСЦИЛЛЯЦИИ 2 ТОНА НА ФКГ СВЯЗАНЫ С:

1. закрытие аортального клапана
2. закрытием клапанов легочной артерии
3. открытием трикуспидального клапана
4. открытием митрального клапана

8. ДЛЯ 3 ТОНА ХАРАКТЕРНО:

1. интервал от 2 тона продолжительностью 0.12-0.15 сек
2. низкочастотный характер колебаний
3. высокочастотный характер колебаний
4. уменьшение или исчезновение в вертикальном положении

9. СМЕЩЕНИЕ ЭЛЕКТРИЧЕСКОЙ ОСИ ВЛЕВО, $R_{V4} < R_{V5} \leq R_{V6}$, ОТРИЦАТЕЛЬНЫЙ Т В V₆ ХАРАКТЕРНО ДЛЯ:

1. гипертрофии левого желудочка
2. гипертрофии правого желудочка
3. гипертрофии левого предсердия
4. гипертрофии правого предсердия
5. инфаркта миокарда

10. НАИБОЛЬШИЙ ПО АМПЛИТУДЕ 2 ТОН РЕГИСТРИРУЕТСЯ:

1. на верхушке сердца
2. у мечевидного отростка
3. во втором межреберье справа от грудины
4. во втором межреберье слева от грудины

Эталоны ответов

1.	2	6.	1
2.	1	7.	1
3.	1	8.	2
4.	4	9.	1
5.	2	10.	3

Тема №7: «НАРУШЕНИЕ СЕРДЕЧНОГО РИТМА»

Выберите правильный ответ

1. ДЛЯ ФИБРИЛЯЦИИ ПРЕДСЕРДИЙ ХАРАКТЕРНО:

1. отсутствие зубцов P
2. частота желудочковых комплексов более 120 в мин
3. наличие преждевременных комплексов QRS
4. укорочение интервалов PQ

2. ПРИ ПАРОКСИЗМАЛЬНОЙ ТАХИКАРДИИ РИТМ СЕРДЦА:

1. правильный
2. неправильный
3. с ритмичным выпадением сокращений желудочков
4. редкий ритмичный

3. ЭКГ-ПРИЗНАКИ ФИБРИЛЯЦИИ ПРЕДСЕРДИЙ:

1. зубец P высокий, желудочковые комплексы регистрируются через различные промежутки времени
2. исчезновение зубца P, множественные волны f, желудочковые комплексы регистрируются через различные промежутки времени
3. множественные крупные волны F
4. патологический зубец P

4. ЭКГ-ПРИЗНАКОМ ДИСФУНКЦИИ СИНУСОВОГО УЗЛА ЯВЛЯЕТСЯ:

1. выраженная синусовая брадикардия
2. фибрилляция предсердий
3. предсердная экстрасистолия
4. атриовентрикулярная блокада 1 степени

5. О ПАРОКСИЗМАЛЬНОЙ ФОРМЕ ФИБРИЛЯЦИИ ПРЕДСЕРДИЙ ГОВОРЯТ ПРИ ДЛИТЕЛЬНОСТИ ПРИСТУПА:

1. не более 24 часов
2. до 7 суток
3. более 7 суток
4. продолжительность приступа не имеет значения

6. ДЛЯ ФИБРИЛЯЦИИ ПРЕДСЕРДИЙ ХАРАКТЕРНО ВСЕ, КРОМЕ:

1. отсутствие зубцов P
2. наличие множественных беспорядочных, различных по величине, форме и продолжительности предсердных волн мерцания f
3. интервалы R-R одинаковые
4. интервалы R-R различные

7. ЗУБЕЦ P ПРИ ЭКСТРАСИСТОЛИИ ИЗ НИЖНЕЙ ЧАСТИ А-V УЗЛА БУДЕТ

1. перед комплексом QRS, положительный
2. наслаиваться на комплекс QRS
3. после комплекса QRS, отрицательный
4. перед комплексом QRS, отрицательный
5. после комплекса QRS, положительный

8. ДЛЯ ЖЕЛУДОЧКОВОЙ ЭКСТРАСИСТОЛИИ НЕ ХАРАКТЕРНО

1. преждевременный комплекс QRS
2. экстрасистолический комплекс QRS расширен и деформирован
3. наличие полной компенсаторной паузы
4. измененный зубец P перед экстрасистолическим комплексом
5. отсутствие зубца P

9. ДЛЯ НАДЖЕЛУДОЧКОВОЙ ЭКСТРАСИСТОЛИИ НЕ ХАРАКТЕРНО

1. преждевременный комплекс QRS

2. экстрасистолический комплекс похож на основной
3. наличие полной компенсаторной паузы
4. наличие неполной компенсаторной паузы
5. наличие деформированного зубца Р перед экстрасистолическим комплексом

10. ПРИСТУПЫ МОРГАНЬИ-ЭДЕМСА-СТОКСА ХАРАКТЕРНЫ ДЛЯ

1. желудочковой экстрасистолии
2. фибрилляции желудочков
3. мерцательной аритмии
4. атриовентрикулярной блокады III степени
5. атриовентрикулярной блокады I степени

Эталоны ответов

1.	1	6.	3
2.	1	7.	3
3.	2	8.	4
4.	1	9.	3
5.	2	10.	4

Тема №8: «НАРУШЕНИЯ ПРОВОДИМОСТИ»

Выберите правильный ответ

1. УСТАНОВИТЕ СООТВЕТСТВИЕ МЕЖДУ СТЕПЕНЬЮ АТРИОВЕНТРИКУЛЯРНОЙ БЛОКАДЫ И КАРТИНОЙ ЭКГ:

- | | |
|-------------------------|---|
| 1. I степень | A) зубцы Р не связаны с комплексами QRS, P-P<R-R |
| 2. II степень Мобитц I | Б) увеличение интервала P-Q более 0,20 сек без выпадения комплекса QRS |
| 3. II степень Мобитц II | В) выпадение комплекса QRS без прогрессирующего увеличения интервала P-Q |
| 4. III степень | Г) прогрессирующее увеличение интервала P-Q более 0,20 сек с последующим выпадением комплекса QRS |

2. НА ЭКГ ПРОДОЛЖИТЕЛЬНОСТЬ ИНТЕРВАЛА P-Q БОЛЬШЕ 0,20 СЕК. ЭТО ХАРАКТЕРНО ДЛЯ:

1. атриовентрикулярной блокады I степени
2. полной атриовентрикулярной блокады
3. атриовентрикулярной блокады II степени
4. блокады ножек пучка Гиса

3. НА ЭКГ КОМПЛЕКС QRS НЕ ИЗМЕНЕН, ИНТЕРВАЛЫ P-R ОДИНАКОВЫЕ И СОСТАВЛЯЮТ 0,38 СЕКУНД. ВАШЕ ЗАКЛЮЧЕНИЕ ПО ЭКГ:

1. АВ блокада I степени
2. синоаурикулярная блокада с периодами Самойлова-Венкебаха
3. синоаурикулярная блокада без периодов Самойлова-Венкебаха
4. АВ блокада типа Мобитц-I

4. ЭКГ-КРИТЕРИЙ ПОЛНОЙ БЛОКАДЫ ПРАВОЙ НОЖКИ ПУЧКА ГИСА:

1. резкое отклонение электрической оси влево
2. М-образная деформация комплекса QRS
3. комплекс QRS < 0,10"
4. деформация зубца Р

5. ПРИ АТРИОВЕНТРИКУЛЯРНОЙ БЛОКАДЕ I СТЕПЕНИ:

1. регистрируется замедление предсердно-желудочковой проводимости, что на ЭКГ проявляется постоянным удлинением интервала P—Q
2. выпадение отдельных желудочковых сокращений не сопровождается постепенным удлинением интервала P—Q(R)
3. наблюдается постепенное, от одного комплекса к другому, замедление проводимости по АВ-

узлу вплоть до полной задержки одного электрического импульса
4. наблюдаются периоды Самойлова - Венкебаха.

6. ПОСТОЯННЫЙ ИНТЕРВАЛ PQ ПРОДОЛЖИТЕЛЬНОСТЬЮ 0,26 СЕК., РАВНЫЕ ИНТЕРВАЛЫ RR И ЗУБЕЦ P, ПРЕДШЕСТВУЮЩИЙ КАЖДОМУ КОМПЛЕКСУ QRS, ЯВЛЯЮТСЯ ПРИЗНАКАМИ:

1. атриовентрикулярной блокады I степени
2. остановки синусового узла
3. атриовентрикулярной блокады II степени типа Мобитц I
4. трепетания предсердий правильной формы

7. ПОЛНАЯ БЛОКАДА ПРАВОЙ НОЖКИ П. ГИСА В ГРУДНЫХ ОТВЕДЕНИЯХ ИМИТИРУЕТ

1. признаки гипертрофии правого желудочка
2. признаки гипертрофии левого желудочка
3. признаки гипертрофии правого предсердия
4. признаки гипертрофии левого предсердия
5. признаки гипертрофии левого предсердия и правого желудочка

8. ПОЛНАЯ AV-БЛОКАДА ХАРАКТЕРИЗУЕТСЯ

1. увеличением интервала PQ
2. отсутствие зубца P
3. не связанный ритм сокращения предсердий и желудочков
4. разными интервалами RR
5. выраженной деформацией желудочкового комплекса

9. ПОЛНАЯ БЛОКАДА ЛЕВОЙ НОЖКИ П. ГИСА В ГРУДНЫХ ОТВЕДЕНИЯХ ИМИТИРУЕТ

1. признаки гипертрофии правого желудочка
2. признаки гипертрофии левого желудочка
3. признаки гипертрофии правого предсердия
4. признаки гипертрофии левого предсердия
5. признаки гипертрофии левого предсердия и правого желудочка

10. ДЛЯ ПОЛНОЙ АТРИОВЕНТРИКУЛЯРНОЙ БЛОКАДЫ НЕ ХАРАКТЕРНО

1. частота пульса – 36 в минуту
2. правильный ритм
3. учащение пульса при физической нагрузке
4. увеличение систолического артериального давления
5. меняющаяся интенсивность тонов сердца

Эталоны ответов

1.	1-Б; 2-Г;3-В; 4-А;	6.	1
2.	1	7.	1
3.	1	8.	3
4.	2	9.	2
5.	1	10.	3

Тема №9: «СИНДРОМЫ ОСТРОЙ И ХРОНИЧЕСКОЙ СЕРДЕЧНОЙ НЕДОСТАТОЧНОСТИ»

1. ЭКГ ПРИЗНАКИ СИНДРОМА ПРАВОЖЕЛУДОЧКОВОЙ НЕДОСТАТОЧНОСТИ

1. увеличение амплитуды зубца P в отведениях I, II, aVF,
2. отклонение электрической оси сердца вправо,
3. увеличение амплитуды зубца R в отведениях V₁₋₂,
4. углубление зубца S в V₅₋₆,

5. все перечисленное верно

6.нет правильного ответа

2. ЭКГ ПРИЗНАКИ СИНДРОМА ЛЕВОЖЕЛУДОЧКОВОЙ НЕДОСТАТОЧНОСТИ

1. высокий и широкий Р в I, aVL,
2. высокий R в I и глубокий S в III стандартном,
3. депрессия ST в I, aVL и грудных отведениях
4. **все перечисленное верно**
5. нет правильного ответа

3. ВСЕ ПЕРЕЧИСЛЕННЫЕ СИМПТОМЫ ЯВЛЯЮТСЯ ПРОЯВЛЕНИЯМИ ПРАВОЖЕЛУДОЧКОВОЙ СЕРДЕЧНОЙ НЕДОСТАТОЧНОСТИ, КРОМЕ:

1. отека легких
2. гепатомегалии
3. отеков
4. асцита

4.КАКОЙ ИЗ ЭТИХ ФАКТОРОВ ЯВЛЯЕТСЯ КОМПЕНСАТОРНЫМ ПРИ ХНК?

1. замедление кровотока
2. повышение АД
3. отеки на нижних конечностях

5. К РАННИМ КЛИНИЧЕСКИМ СИМПТОМАМ ХСН ОТНОСЯТ:

1. появление одышки при физической нагрузке
2. влажные хрипы в легких
3. появление гидроторакса
4. асцит

6. УСТАНОВИТЕ СООТВЕТСТВИЕ:

<i>Отеки</i>	<i>Признаки</i>
<u>1. Почечные</u>	А) Бледные
	Б) Синие
	В) Холодные
	Г) Теплые
<u>2. Сердечные</u>	Д) На лице
	Е) На ногах

7. ПРИ АУСКУЛЬТАЦИИ СЕРДЦА У БОЛЬНЫХ С ВЫРАЖЕННОЙ СЕРДЕЧНОЙ НЕДОСТАТОЧНОСТЬЮ ХАРАКТЕРЕН

1. ритм «перепела»
2. протодиастолический ритм галопа
3. пресистолический ритм галопа
4. систолический ритм галопа
5. дополнительный перикард-тон

8. ПРИ ЛЕВОЖЕЛУДОЧКОВОЙ СЕРДЕЧНОЙ НЕДОСТАТОЧНОСТИ ПРИ ОБСЛЕДОВАНИИ ВЫЯВЛЯЮТ:

1. отеки нижних конечностей
2. увеличение печени
3. инспираторную одышку
4. симптом Мюссе
5. асцит

9. ДЛЯ КАРДИОГЕННОГО ШОКА НЕ ХАРАКТЕРНО

1. снижение АД менее 90/50 мм рт.ст.
2. тахикардия

3. акроцианоз
4. снижение общего периферического сосудистого сопротивления
5. олигоанурия

10. УСТАНОВИТЕ СООТВЕТСТВИЕ.

1. Левожелудочковая сердечная недостаточность	А. Сердечная астма Б. Асцит
2. Правожелудочковая сердечная недостаточность	В. Гепатомегалия Г. Отёки нижних конечностей Д. Влажные хрипы в легких Е. Повышение давления в легочных венах

Эталоны ответов

1.	5	6.	1-А, Г, Д 2-Б, В, Е
2.	4	7.	2
3.	1	8.	3
4.	1	9.	4
5.	1	10.	1- А;Д;Е 2- Б;В;Г

Тема №10: «ИССЛЕДОВАНИЕ БОЛЬНЫХ С ПОРОКАМИ СЕРДЦА»

Выберите правильную комбинацию ответов:

1. ДЛЯ КЛИНИЧЕСКИХ ПРОЯВЛЕНИЙ АОРТАЛЬНОГО СТЕНОЗА ХАРАКТЕРНО:

1. одышка
2. обмороки
3. повышение систолического давления
4. снижение диастолического давления

Выберите правильный ответ

2. К ВРОЖДЕННЫМ ПОРОКАМ СЕРДЦА ОТНОСИТСЯ

1. открытый артериальный проток
2. открытое овальное окно
3. аневризма межпредсердной перегородки
4. сеть Хиари

3. ДОПОЛНИТЕЛЬНЫЕ МЕТОДЫ ИССЛЕДОВАНИЯ ПРИ ПОРОКАХ СЕРДЦА С УЧЕТОМ СТАНДАРТА МЕДИЦИНСКОЙ ПОМОЩИ

- 1.ЭКГ.
- 2.Рентгенограмма грудной клетки:
3. ЭхоКГ - гипертрофия и дилатация левого желудочка, вибрация закрытых митральных клапанов.
4. все перечисленное верно

4. АУСКУЛЬТАТИВНАЯ КАРТИНА ПРИ МИТРАЛЬНОМ СТЕНОЗЕ СЕРДЦА ВКЛЮЧАЕТ:

1. усиление первого тона и диастолический шум
2. ослабление первого тона и систолический шум
3. неизменные тоны и «мягкий, дующий» систолический шум
4. ослабление второго тона и диастолический шум

5. УСИЛЕННАЯ ПУЛЬСАЦИЯ СОННЫХ АРТЕРИЙ ХАРАКТЕРНА ДЛЯ:

1. аортальной недостаточности
2. аортального стеноза

3. трикуспидальной недостаточности
4. митральной недостаточности

6. Выберите правильную комбинацию ответов

У БОЛЬНОГО С АОРТАЛЬНЫМ СТЕНОЗОМ ВЫЯВЛЯЕТСЯ:

1. капиллярный пульс
2. пляска каротид
3. систолический шум во II межреберье справа от грудины
4. систолическое «кошачье мурлыканье» на основании сердца

7. ДЛЯ АОРТАЛЬНОЙ НЕДОСТАТОЧНОСТИ НЕ ХАРАКТЕРНО

1. пульсация зрачков
2. снижение пульсового давления
3. быстрый и высокий пульс
4. высокое систолическое АД
5. высокий сердечный выброс

8. ДЛЯ МИТРАЛЬНОЙ НЕДОСТАТОЧНОСТИ НЕ ХАРАКТЕРНО

1. хлопающий первый тон на верхушке
2. систолический шум на верхушке
3. увеличение границ сердца влево
4. снижение сердечного выброса
5. ослабление I тона на верхушке

9. ШУМ ФЛИНТА ОБУСЛОВЛЕН

1. относительной митральной недостаточностью
2. относительным митральным стенозом
3. высокой легочной гипертензией, относительной недостаточностью клапана легочной артерии
4. стенозом аортального отверстия
5. недостаточностью трехстворчатого клапана

10. ШУМ ГРЭХЕМА-СТИЛЛА ХАРАКТЕРЕН ДЛЯ

1. пролапса митрального клапана
2. митрального стеноза
3. хронических неспецифических заболеваний легких
4. аортальной недостаточности
5. аортального стеноза

Эталоны ответов

	1,2	6.	3,4
2.	1	7.	2
3	4	8.	1
4.	1	9.	2
5.	1	10.	2

Тема №11: «ИССЛЕДОВАНИЕ БОЛЬНЫХ С ИШЕМИЧЕСКОЙ БОЛЕЗНЬЮ СЕРДЦА»

Выберите правильный ответ

1. САМОЙ ЧАСТОЙ ПРИЧИНОЙ КОРОНАРНОЙ НЕДОСТАТОЧНОСТИ ЯВЛЯЕТСЯ:

1. атеросклероз коронарных артерий
2. «мышечный» мостик
3. коронариит
4. гипертрофия левого желудочка

2. УСТАНОВИТЕ СООТВЕТСТВИЕ МЕЖДУ ЛОКАЛИЗАЦИЕЙ ИНФАРКТА МИОКАРДА И ИЗМЕНЕНИЯМИ НА ЭКГ

Локализация ИМ:

Локализация изменений на ЭКГ

- | | |
|------------------------------|------------------------|
| 1. нижний ИМ | А) I, AVL, V5–V6. |
| 2. передне–боковой ИМ | Б) II, III, AVF |
| 3. передний распространенный | В) II, III, AVF, V5–V6 |
| | Г) V2–V6 |
| | Д) I, AVL, V2–V6 |

3. ТЯЖЕЛАЯ СУБЭНДОКАРДИАЛЬНАЯ ИШЕМИЯ ПРОЯВЛЯЕТСЯ НА ЭКГ:

1. депрессией сегмента ST
2. элевацией сегмента ST
3. появлением зубца Q
4. инверсией зубца T

4. ЗАГРУДИННАЯ БОЛЬ, ВОЗНИКАЮЩАЯ ПРИ СПОКОЙНОЙ ХОДЬБЕ НА РАССТОЯНИЕ 100–200 МЕТРОВ ИЛИ ПРИ ПОДЪЕМЕ ПО ЛЕСТНИЦЕ НА ОДИН ПРОЛЕТ, ХАРАКТЕРНА ДЛЯ _____ ФУНКЦИОНАЛЬНОГО КЛАССА СТЕНОКАРДИИ НАПРЯЖЕНИЯ:

1. III
2. I
3. II
4. IV

5. ТИПИЧНАЯ ЛОКАЛИЗАЦИЯ БОЛЕЙ ПРИ СТЕНОКАРДИИ:

1. за грудиной
2. в левой половине грудной клетки, в области верхушки сердца
3. в правой половине грудной клетки
4. в эпигастрии

6. МОДИФИЦИРУЕМЫМ ФАКТОРОМ РИСКА ИШЕМИЧЕСКОЙ БОЛЕЗНИ СЕРДЦА ЯВЛЯЕТСЯ:

1. ожирение
2. пол
3. возраст;8
4. семейный анамнез ИБС

7. НАИБОЛЕЕ ВАЖНЫМ МЕТОДОМ ДЛЯ ДИАГНОСТИКИ ИБС В СОМНИТЕЛЬНЫХ СЛУЧАЯХ ЯВЛЯЕТСЯ:

1. ЭКГ
2. нагрузочный тест
3. фонокардиография
4. эхокардиография

8. КАРДИОСПЕЦИФИЧЕСКИМ МАРКЕРОМ НЕКРОЗА МИОКАРДА ЯВЛЯЕТСЯ:

1. ЛДГ
2. миоглобин
3. тропонин I
4. общая КФК

9. ЭХОКАРДИОГРАФИЧЕСКИМ ПРИЗНАКОМ ИНФАРКТА МИОКАРДА ЯВЛЯЕТСЯ:

1. диффузный гиперкинез
2. диффузный гипокинез
3. локальный гипокинез
4. локальный гиперкинез

10. К РАННИМ ОСЛОЖНЕНИЯМ ИНФАРКТА МИОКАРДА НЕ ОТНОСИТСЯ

1. кардиогенный шок
2. синдрома Дресслера
3. острая левожелудочковая недостаточность

4. нарушения ритма

Эталоны ответов

1.	1	6.	1
2.	1-Б; 2-А; 3-Д	7.	2
3.	1	8.	3
4.	1	9.	3
5.	1	10.	2

Тема №12: «СИНДРОМ АРТЕРИАЛЬНОЙ ГИПЕРТЕНЗИИ»

Выберите правильный ответ

1. ПРИ АРТЕРИАЛЬНОЙ ГИПЕРТЕНЗИИ ВЫСЛУШИВАЕТСЯ:

1. ослабление 1 тона на верхушке
2. усиление 1 тона у основания мечевидного отростка
3. акцент 2 тона над легочной артерией
4. акцент 2 тона над аортой

2. АРТЕРИАЛЬНАЯ ГИПЕРТОНИЯ I СТЕПЕНИ В ММ РТ. СТ., ПО КЛАССИФИКАЦИИ РЕКОМЕНДОВАННОЙ ЭКСПЕРТАМИ ВОЗ/МОГ:

1. систолическое АД 140-159, диастолическое - 90-99
2. систолическое АД ниже 140, диастолическое - ниже 90
3. систолическое АД 140-150, диастолическое - 94-100
4. систолическое АД 160-180, диастолическое - 94-100

3. УСТАНОВИТЕ СООТВЕТСТВИЕ МЕЖДУ УРОВНЯМИ АД И СТЕПЕНЬЮ АРТЕРИАЛЬНОЙ ГИПЕРТЕНЗИИ

- 1) 1 степень АГ А. 145/85
- 2) 2 степень АГ Б. 170/100
- 3) 3 степень АГ В. 185/90
 Г. 160/90
 Д. 200/110

4. АРТЕРИАЛЬНАЯ ГИПЕРТЕНЗИЯ ПРИ БОЛЕЗНИ ИЦЕНКО-КУШИНГА ЯВЛЯЕТСЯ РЕЗУЛЬТАТОМ:

1. повышенного образования глюкокортикостероидов
2. повышенного образования катехоламинов
3. активности симпатической нервной системы
4. активности ренин-ангиотензиновой системы

5. СМЕЩЕНИЕ ЭЛЕКТРИЧЕСКОЙ ОСИ ВЛЕВО, $R_{V4} < R_{V5} \leq R_{V6}$, ОТРИЦАТЕЛЬНЫЙ Т В V_6 ХАРАКТЕРНО ДЛЯ:

1. гипертрофии левого желудочка
2. гипертрофии правого желудочка
3. гипертрофии левого предсердия
4. гипертрофии правого предсердия
5. инфаркта миокарда

6. УСТАНОВИТЕ СООТВЕТСТВИЕ МЕЖДУ УРОВНЯМИ АД

- | Характеристика уровня АД: | Цифры АД (мм рт.ст.): |
|---------------------------|-----------------------|
| 1. нормальное АД | А) 135/85 |
| 2. высокое нормальное АД | Б) 125/80 |
| 3. мягкая гипертензия | В) 185/110 |
| 4. умеренная гипертензия | Г) 170/105 |
| 5. высокая гипертензия | Д) 155/85 |

7. АРТЕРИАЛЬНАЯ ГИПЕРТЕНЗИЯ ПРИ ФЕОХРОМОЦИТОМЕ ОБУСЛОВЛЕНА:

1. повышением секреции ренина
2. повышением секреции катехоламинов
3. избыточной секрецией минералокортикоидов
4. повышением образования ангиотензина

8. ДОПОЛНИТЕЛЬНЫМ МЕТОДОМ ОБСЛЕДОВАНИЯ БОЛЬНЫХ АРТЕРИАЛЬНОЙ ГИПЕРТЕНЗИЕЙ, УСТАНОВЛИВАЮЩИМ НАЛИЧИЕ И ТЯЖЕСТЬ ПОРАЖЕНИЯ ОРГАНОВ-МИШЕНЕЙ, ЯВЛЯЕТСЯ:

1. суточная экскреция адреналина
2. суточная экскреция с мочой кортизола
3. содержание альдостерона в крови
4. оценка состояния глазного дна

9. К АССОЦИИРОВАННОМУ КЛИНИЧЕСКОМУ СОСТОЯНИЮ ПРИ АРТЕРИАЛЬНОЙ ГИПЕРТЕНЗИИ ОТНОСИТСЯ:

1. расслаивающая аневризма аорты
2. аортальный стеноз
3. аортальная недостаточность
4. трикуспидальная недостаточность

10. К КЛИНИЧЕСКИМ ПРОЯВЛЕНИЯМ ПОРАЖЕНИЯ ПОЧЕК ПРИ ГИПЕРТОНИЧЕСКОЙ БОЛЕЗНИ НЕ ОТНОСИТСЯ

1. никтурия
2. снижение концентрационной способности почек
3. протеинурия
4. лейкоцитурия

Эталоны ответов

1.	4	6.	1-Б, 2-А, 3-Д, 4-Г, 5-В
2.	1	7.	2
3.	1-А; 2-Б, Г; 3-В, Д;	8.	4
4.	1	9.	1
5.	1;6	10.	4

Тема №13: «ПАЛЬПАЦИЯ ЖИВОТА. ПЕРКУССИЯ ПЕЧЕНИ, СЕЛЕЗЕНКИ»

Выберите правильный ответ

1. ПОРЯДОК ПАЛЬПАЦИИ ОТДЕЛОВ ТОЛСТОЙ КИШКИ:

1. слепая, сигмовидная, восходящая, поперечно-ободочная, нисходящая
2. сигмовидная, слепая, восходящая, нисходящая, поперечно-ободочная
3. восходящая, поперечно-ободочная, нисходящая, слепая, сигмовидная
4. слепая, сигмовидная, поперечно-ободочная, нисходящая, восходящая
5. сигмовидная, поперечно-ободочная, нисходящая, восходящая, слепая

2. ВЫБЕРИТЕ ПРАВИЛЬНЫЕ УТВЕРЖДЕНИЯ В ОТНОШЕНИИ СВОБОДНОЙ ЖИДКОСТИ В БРЮШНОЙ ПОЛОСТИ:

1. перкуссию проводят от пупка по направлению к боковым отделам живота при положении больного на спине
2. в вертикальном положении больного тупой звук определяется внизу живота
3. для определения больших количеств жидкости рекомендуется перкуссия в коленно-локтевом положении больного
4. все перечисленное верно

3. О ЧЕМ В ТИПИЧНЫХ СЛУЧАЯХ СВИДЕТЕЛЬСТВУЕТ БОЛЕЗНЕННОСТЬ В ЗОНЕ ШОФФАРА?

1. о поражении тела желудка
2. о поражении пилорической части желудка
3. о поражении 12-перстной кишки
4. о поражении 12-перстной кишки и/или пилорической части желудка
5. о поражении пилорической части желудка, 12-перстной кишки и/или головки pancreas

4. ПОЛОЖИТЕЛЬНЫЕ СИМПТОМЫ ОРТНЕРА, ФРЕНИКУС, БОЛИ В ХОЛЕДОХО-ПАНКРЕАТИЧЕСКОЙ ЗОНЕ СВИДЕТЕЛЬСТВУЮТ О:

1. холецистите
2. циррозе печени
3. язвенной болезни
4. панкреатите
5. гастрите

5. О ЧЕМ СВИДЕТЕЛЬСТВУЕТ ШУМ ПЛЕСКА В ЭПИГАСТРИИ, ВЫЯВЛЯЕМЫЙ ЧЕРЕЗ 5-6 ЧАСОВ ПОСЛЕ ЕДЫ?

1. симптом выявляется в норме
2. в брюшной полости имеется свободная жидкость
3. имеется стеноз привратника
4. имеется большое количество газов в толстом кишечнике (метеоризм у больного с колитом)
5. в толстом кишечнике имеется жидкое содержимое и скапливаются газы (например, у больного с острым энтеритом)

6. С ПОМОЩЬЮ ПОВЕРХНОСТНОЙ ПАЛЬПАЦИИ ЖИВОТА МОЖНО ОЦЕНИТЬ:

1. напряжение мышц передней брюшной стенке
2. размеры печени
3. локализацию печени
4. локализацию желчного пузыря нижний край печени

7. ПРИ АСЦИТЕ ПУПОК

1. втянут
2. не изменен
3. выступает над поверхностью живота
4. становится болезненным

8. ШУМ ТРЕНИЯ БРЮШИНЫ ВЫСЛУШИВАЕТСЯ ПРИ

1. воспалении серозного покрова печени и селезенки
2. гастрите
3. язвенной болезни
4. холецистите

9. ПОЛОЖИТЕЛЬНЫЙ СИМПТОМ ЩЕТКИНА- БЛЮМБЕРГА ВЫЯВЛЯЕТСЯ ПРИ

1. желудочном кровотечении
2. стенозе привратника
3. спастическом колите
4. перитоните

10. ПОЛОЖИТЕЛЬНЫЙ СИМПТОМ МЕНДЕЛЯ ХАРАКТЕРЕН ДЛЯ

1. острого простого гастрита
2. хронического гастрита
3. язвенной болезни желудка
4. рака желудка

11. МЯГКИЙ КРАЙ ПЕЧЕНИ ПРИ ЕЕ ПАЛЬПАЦИИ ХАРАКТЕРЕН ДЛЯ:

1. цирроза печени
2. гепатита
3. рака печени

12. ЧТО ХАРАКТЕРНО ДЛЯ СИМПТОМА КУРВУАЗЬЕ?

1. увеличенный, безболезненный, эластичный и подвижный желчный пузырь у больного с механической желтухой
2. увеличенный, безболезненный, эластичный желчный пузырь, желтухи нет
3. механическая желтуха, желчный пузырь не увеличен, пальпация его болезненна
4. паренхиматозная желтуха, желчный пузырь не увеличен, пальпация его болезненна

13. БОЛЕЗНЕННЫЙ КРАЙ ПЕЧЕНИ ХАРАКТЕРЕН ДЛЯ:

1. цирроза печени
2. гепатита
3. застойной печени

14. ВЕРХНИЙ КРАЙ ПЕЧЕНИ ПО СРЕДНЕ-КЛЮЧИЧНОЙ ЛИНИИ НАХОДИТСЯ НА УРОВНЕ -----РЕБРА:

1. IV
2. V
3. VI
4. VII

15. ДЛЯ ОПРЕДЕЛЕНИЯ РАЗМЕРОВ ПЕЧЕНИ ПО МЕТОДУ КУРЛОВА НАХОДЯТ?

1. три размера
2. четыре размера
3. пять размеров
4. два размера

16. ПАЛЬПАЦИЯ ГРАНИЦЫ ПЕЧЕНИ ПРОВОДИТСЯ ПО МЕТОДУ:

1. Образцова – Стражеско
2. Нечипоренко
3. Ортнера
4. Боткина

17. ЖЕЛЧНЫЙ ПУЗЫРЬ ДОСТУПЕН ПАЛЬПАЦИИ ПРИ

1. гепатите
2. циррозе печени
3. водянке желчного пузыря
4. гастрите

18. ПОЛОЖИТЕЛЬНЫЙ СИМПТОМ КУРВУАЗЬЕ НАБЛЮДАЕТСЯ ПРИ

1. холецистите
2. панкреатите
3. гепатите
4. водянке желчного пузыря
5. циррозе печени

19. СПЛЕНОМЕГАЛИЯ ПРИ ЗАБОЛЕВАНИЯХ ПЕЧЕНИ ЯВЛЯЕТСЯ ПРОЯВЛЕНИЕМ

1. печеночно-клеточной недостаточности
2. портальной гипертензии
3. дискинезии желчевыводящих путей
4. холангита

20. ПРИЧИНЫ СМЕЩЕНИЯ НИЖНЕЙ ГРАНИЦЫ ПЕЧЕНИ ВНИЗ

1. гепатит
2. цирроз
3. рак печени
4. застойная печень
5. все выше перечисленное

Эталоны ответов

1.	2	6.	1	11.	2	16	1
2.	4	7.	3	12.	1	17	3
3.	5	8.	1	13.	2	18	4
4.	1	9.	4	14.	3	19	2
5.	3	10.	3	15.	1	20	5

Тема №14: «СИМПТОМАТИКА ЗАБОЛЕВАНИЙ ОРГАНОВ ПИЩЕВАРЕНИЯ. СИНДРОМЫ ЗАБОЛЕВАНИЙ СИСТЕМЫ ПИЩЕВАРЕНИЯ»

Выберите правильный ответ

1. БОЛИ, ВОЗНИКАЮЩИЕ СРАЗУ ПОСЛЕ ПРИЕМА ПИЩИ, ХАРАКТЕРНЫ ДЛЯ:

1. гастрита
2. энтерита
3. колита
4. панкреатита
5. язвенной болезни двенадцатиперстной кишки

2. “FACIES HYPROCRATICA” ХАРАКТЕРНО ДЛЯ:

1. гастрита
2. язвенной болезни желудка
3. желудочно-кишечного кровотечения
4. перитонита
5. язвенного колита

3. МЕЛЕНА ПРИ НАЛИЧИИ ГЕПАТОСПЛЕНОМЕГАЛИИ ПОДОЗРИТЕЛЬНА НА:

1. кровотечение из варикозно расширенных вен пищевода
2. кровоточащая язва 12-перстной кишки
3. язвенный колит
4. тромбоз мезентериальных артерий

4. НОЮЩИЕ БОЛИ В ЭПИГАСТРАЛЬНОЙ ОБЛАСТИ, ВОЗНИКАЮЩИЕ ЧЕРЕЗ 1,5-2 ЧАСА ПОСЛЕ ЕДЫ (ПОЗДНИЕ БОЛИ), НАТОЩАК (ГОЛОДНЫЕ) И НОЧНЫЕ БОЛИ СВИДЕТЕЛЬСТВУЮТ О

1. гастрите
2. раке желудка
3. язвенной болезни 12-перстной кишки
4. панкреатите
5. колите

5. О ПОРАЖЕНИИ ТОНКОГО КИШЕЧНИКА ГОВОРИТ:

1. стул 3-4 раза в сутки
2. прожилки крови в кале
3. обильный кашицеобразный пенный стул
4. «овечий» кал

6. ДЛЯ ДИАРЕИ ВСЛЕДСТВИЕ ЗАБОЛЕВАНИЯ ДИСТАЛЬНЫХ ОТДЕЛОВ ТОЛСТОГО КИШЕЧНИКА ХАРАКТЕРНО ВСЕ ПЕРЕЧИСЛЕННОЕ, КРОМЕ ОДНОГО:

1. малый разовый объем стула
2. наличие в кале слизи
3. императивные и частые позывы к дефекации
4. уменьшение болей в животе после дефекации
5. диарея только в утренние часы

7. СЕКРЕТОРНУЮ ФУНКЦИЮ ЖЕЛУДКА МОЖНО ОПРЕДЕЛИТЬ

1. зондовым методом

2. гастрोगрафией
3. дуоденальным зондированием
4. по общему анализу крови
5. копрологическим исследованием

8. ПОЛОЖИТЕЛЬНАЯ РЕАКЦИЯ НА МОЛОЧНУЮ КИСЛОТУ В ЖЕЛУДОЧНОМ СОДЕРЖИМОМ СВИДЕТЕЛЬСТВУЕТ О

1. гиперацидном гастрите
2. раке желудка
3. язвенной болезни 12-перстной кишки
4. язвенной болезни желудка
5. циррозе печени

9. ХАРАКТЕР БОЛЕЙ ПРИ ЯЗВЕННОЙ БОЛЕЗНИ 12-ПЕРСТНОЙ КИШКИ

1. тупая, давящая боль в эпигастрии, усиливающаяся при приеме пищи
2. схваткообразные ноющие боли в правом подреберье с иррадиацией в правое плечо при приеме жирной пищи
3. постоянная тупая боль, не связанная с приемом пищи
4. боли в эпигастрии, возникающие натощак и через 2-3 часа после еды
5. боли через 30 минут после еды

10. «КИНЖАЛЬНАЯ» БОЛЬ ХАРАКТЕРНА ДЛЯ

1. гастрита
2. панкреатита
3. перфоративной язвы желудка или 12-перстной кишки
4. энтерита
5. колита

11. ДЛЯ КОЛИТА ХАРАКТЕРНЫ БОЛИ

1. связанные с приемом пищи
2. связанные с актом дефекации
3. связанные с дыханием
4. связанные с физической нагрузкой
5. связанные с эмоциональным напряжением

12. РВОТА ПИЩЕЙ, СЪЕДЕННОЙ НАКАНУНЕ, ХАРАКТЕРНА ДЛЯ

1. гастрита
2. энтерита
3. панкреатита
4. стеноза привратника
5. язвенной болезни желудка

13. «МЕЛЕНА» БЫВАЕТ ПРИ

1. язве желудка
2. раке толстой кишки
3. эрозивно-язвенном колите
4. панкреатите
5. гастрите

14. НАИБОЛЕЕ РАННИМ СИМПТОМОМ ПРИ ЛОКАЛИЗАЦИИ РАКА В КАРДИАЛЬНОМ ОТДЕЛЕ ЖЕЛУДКА ЯВЛЯЕТСЯ:

1. дисфагия
2. боль в эпигастриальной области
3. боль за грудиной
4. тошнота и рвота

15. СИМПТОМ ИЗЖОГИ ВЫРАЖЕН ПРИ:

1. гастроэзофагеальной рефлюксной болезни
2. хроническом холецистите
3. хроническом пиелонефрите
4. хроническом панкреатите

Эталоны ответов

1.	1	6.	5	11.	2
2.	4	7.	1	12.	4
3.	1	8.	2	13.	1
4.	3	9.	4	14.	1
5.	3	10.	3	15.	1

Тема №15: «СИМПТОМАТИКА ЗАБОЛЕВАНИЙ ЖЕЛУДКА И ДВЕНАДЦАТИПЕРСТНОЙ КИШКИ»

Выберите правильный ответ

1. КОГДА ЧАЩЕ БЫВАЕТ ПОВЫШЕНИЕ БАЗАЛЬНОЙ СЕКРЕЦИИ?

1. рак желудка
2. язвенная болезнь
3. гастрит
4. эзофагит

2. О ЧЕМ СЛЕДУЕТ ДУМАТЬ, ЕСЛИ ПРИ РЕНТГЕНОЛОГИЧЕСКОМ ИССЛЕДОВАНИИ ЖЕЛУДКА ВЫЯВЛЕНА «НИША»?

1. о раке желудка
2. о гиперацидном гастрите
3. о язвенной болезни желудка
4. язва 12-перстной кишки

3. ПРИ БОЛИ В ЖИВОТЕ, ТОШНОТЕ, ИЗЖОГЕ, ОТРЫЖКЕ СЛЕДУЕТ НАЗНАЧИТЬ:

1. эзофагогастродуоденоскопию
2. клинический анализ крови
3. ультразвуковое исследование органов брюшной полости
4. компьютерную томографию органов брюшной полости

4. ГИГАНТСКИМИ СЧИТАЮТСЯ ЯЗВЫ РАЗМЕРОМ БОЛЕЕ:

1. 3 см
2. 4 см
3. 5 см
4. 6 см

5. ГОЛОДНЫЕ И/ИЛИ «НОЧНЫЕ БОЛИ», ВОЗНИКАЮЩИЕ ЧЕРЕЗ 2,5–4 ЧАСА ПОСЛЕ ЕДЫ, И ИСЧЕЗАЮЩИЕ ПОСЛЕ ОЧЕРЕДНОГО ПРИЕМА ПИЩИ, ЗАСТАВЛЯЮТ ДУМАТЬ О ЯЗВЕ:

1. 12-перстной кишки
2. малой кривизны желудка
3. фундального отдела желудка
4. нижнего отдела пищевода

6. КАКОЙ ИЗ ПРИВЕДЕННЫХ МЕТОДОВ ИССЛЕДОВАНИЯ ПОЗВОЛЯЮТ БОЛЕЕ ТОЧНО ДИАГНОСТИРОВАТЬ ХРОНИЧЕСКИЙ ГАСТРИТ:

1. расспрос
2. пальпация живота
3. исследование секреторной функции желудка
4. рентгенологическое исследование желудка
5. фиброгастроскопия с биопсией слизистой

7. ХАРАКТЕР БОЛЕЙ ПРИ ЯЗВЕННОЙ БОЛЕЗНИ 12-ПЕРСТНОЙ КИШКИ

1. тупая, давящая боль в эпигастрии, усиливающаяся при приеме пищи
2. схваткообразные ноющие боли в правом подреберье с иррадиацией в правое плечо при приеме жирной пищи
3. постоянная тупая боль, не связанная с приемом пищи
4. боли в эпигастрии, возникающие натощак и через 2-3 часа после еды
5. боли через 30 минут после еды

8. ПОСЛЕ РЕНТГЕНОСКОПИИ ЖЕЛУДКА КОНТРАСТНАЯ ВЗВЕСЬ ОПРЕДЕЛЯЕТСЯ ЧЕРЕЗ 8 ЧАСОВ ПОСЛЕ ИССЛЕДОВАНИЯ. СЛЕДУЕТ ДУМАТЬ О

1. сохраненной эвакуаторной функции желудка
2. стенозе привратника
3. язве 12-перстной кишки
4. гастрите
5. циррозе печени

9. «РАННИЕ» БОЛИ ТИПИЧНЫ ДЛЯ ЛОКАЛИЗАЦИИ ЯЗВЫ

1. в желудке
2. в 12-перстной кишке
3. в слепой кишке
4. в сигмовидной кишке
5. прямой кишке

10. ЧТО ТАКОЕ «ЖЕЛЕЗА ВИРХОВА»?

1. характерный признак язвы желудка
2. резко увеличенный надключичный лимфатический узел
3. увеличенная щитовидная железа
4. опухоль в сигмовидной кишке

Эталоны ответов

1.	2	6.	5
2.	3	7.	4
3.	1	8.	2
4.	1	9.	1
5.	1	10.	2

Тема №16: «СИМПТОМАТИКА ЗАБОЛЕВАНИЙ ПЕЧЕНИ, ЖЕЛЧЕВЫВОДЯЩИХ ПУТЕЙ И ПОДЖЕЛУДОЧНОЙ ЖЕЛЕЗЫ»

Выберите правильный ответ

1. СТАДИЯ ФИБРОЗА ПЕЧЕНИ У БОЛЬНОГО ХРОНИЧЕСКИМ ГЕПАТИТОМ В БЕЗ БИОПСИИ МОЖЕТ БЫТЬ УСТАНОВЛЕНА ПРИ ПОМОЩИ:

1. транзитной эластометрии
2. компьютерной томографии с контрастированием
3. магнитно-резонансной томографии
4. дуплексного ультразвукового сканирования

2. УРОБИЛИН В МОЧЕ ПОЯВЛЯЕТСЯ ПРИ:

1. надпеченочной желтухе
2. печеночной желтухе
3. подпеченочной желтухе
4. гастрите
5. панкреатите.

3. Выберите правильную комбинацию ответов

ЧТО ОТНОСЯТ К ВНЕПЕЧЕНОЧНЫМ ПРОЯВЛЕНИЯМ ХРОНИЧЕСКОГО ГЕПАТИТА?

1. синдром Рейно
2. артралгии
3. бронхообструктивный синдром
4. отечный синдром

4. «СОСУДИСТЫЕ ЗВЕЗДОЧКИ» ХАРАКТЕРНЫ ДЛЯ:

1. цирроза печени
2. холецистита
3. панкреатита
4. гастрита
5. язвенной болезни желудка

**5. Выберите правильную комбинацию ответов
НА НАЛИЧИЕ ХОЛЕСТАЗА УКАЗЫВАЮТ:**

1. повышение щелочной фосфатазы
2. повышение аспарагиновой и аланиновой трансаминаз
3. повышение билирубина, холестерина
4. увеличение амилазы

**6. О ЧЕМ СВИДЕТЕЛЬСТВУЕТ ПРИ ЗАБОЛЕВАНИЯХ ПЕЧЕНИ ПЕЧЕНОЧНЫЙ ЗАПАХ
ИЗО РТА?**

1. наличие дуодено-гастрального рефлюкса
2. увеличение желчных кислот в крови на фоне выраженного холестаза
3. сердечная недостаточность на фоне выраженной сопутствующей миокардиодистрофии
4. снижение дезинтоксикационной функции печени по отношению к продуктам распада белков

7. ЖЕЛЧНЫЙ ПУЗЫРЬ ДОСТУПЕН ПАЛЬПАЦИИ ПРИ

1. гепатите
2. циррозе печени
3. водянке желчного пузыря
4. гастрите
5. раке желудка

**8. К ПРИЗНАКАМ ВНУТРИСЕКРЕТОРНОЙ НЕДОСТАТОЧНОСТИ ПОДЖЕЛУДОЧНОЙ
ЖЕЛЕЗЫ ПРИ ХРОНИЧЕСКОМ ПАНКРЕАТИТЕ ОТНОСЯТ:**

1. гипергликемию
2. снижение массы тела
3. стеаторею
4. дефицит жирорастворимых витаминов

**9. ПРИ ТРАДИЦИОННОМ ДУОДЕНАЛЬНОМ ЗОНДИРОВАНИИ МОЖНО
ОПРЕДЕЛИТЬ**

1. наличие пепсина в желудочном соке
2. моторную функцию желудка
3. состав желчи
4. наличие молочной кислоты в желудочном соке
5. наличие соляной кислоты в желудочном соке

**10. ПОКАЗАНИЕМ ДЛЯ ПРОВЕДЕНИЯ ДУОДЕНАЛЬНОГО ЗОНДИРОВАНИЯ
ЯВЛЯЕТСЯ**

1. гастрит
2. энтерит
3. желчно-каменная болезнь
4. определение вида дискинезии желчевыводящих путей
5. колит

Эталоны ответов

1.	1	6.	4
2.	2	7.	3
3.	1,2	8.	1
4.	1	9.	3
5.	1,3	10.	4

**Тема № 17: «СИНДРОМЫ ЗАБОЛЕВАНИЙ ПЕЧЕНИ
И ЖЕЛЧЕВЫВОДЯЩИХ ПУТЕЙ»**

1. УСТАНОВИТЕ СООТВЕТСТВИЕ МЕЖДУ СИНДРОМАМИ И ИХ ЛАБОРАТОРНЫМИ ПРОЯВЛЕНИЯМИ:

1. *Цитолитический синдром* А) Повышение СРБ, серомукоида, тимоловой пробы, гаммаглобулинов, снижение общего белка крови
2. *Мезенхимально-воспалительный синдром* Б) Повышение ЩФ, ГГТП, билирубина (за счет непрямого), холестерина.
3. *Синдром холестаза* В) Повышение АЛТ, АСТ, билирубина (за счет прямого), сывороточного железа.

2. Выберите правильный ответ

ОСНОВНЫМ КЛИНИЧЕСКИМ ПРИЗНАКОМ ХОЛЕСТАЗА ЯВЛЯЕТСЯ:

1. кожный зуд
2. спленомегалия
3. асцит
4. гепатомегалия

3. Выберите правильную комбинацию ответов

ИЗ ПРИВЕДЕННЫХ ПРИЗНАКОВ ВЫБЕРИТЕ ТЕ, КОТОРЫЕ НАИБОЛЕЕ ХАРАКТЕРНЫ ДЛЯ СИНДРОМА ПЕЧЕНОЧНО-КЛЕТОЧНОЙ НЕДОСТАТОЧНОСТИ:

1. печеночная энцефалопатия
2. синдром портальной гипертензии
3. паренхиматозная желтуха
4. гепатолиенальный синдром

4. ГЕМОРРАГИЧЕСКИЙ СИНДРОМ ПРИ ЗАБОЛЕВАНИЯХ ПЕЧЕНИ ЯВЛЯЕТСЯ ПРОЯВЛЕНИЕМ

1. печеночно-клеточной недостаточности
2. портальной гипертензии
3. дискинезии желчевыводящих путей
4. холангита
5. желтухи

5. СПЛЕНОМЕГАЛИЯ ПРИ ЗАБОЛЕВАНИЯХ ПЕЧЕНИ ЯВЛЯЕТСЯ ПРОЯВЛЕНИЕМ

1. печеночно-клеточной недостаточности
2. портальной гипертензии
3. дискинезии желчевыводящих путей
4. холангита

6. Выберите правильную комбинацию ответов

УКАЖИТЕ ОСНОВНЫЕ КЛИНИЧЕСКИЕ ПРИЗНАКИ СИНДРОМА ПОРТАЛЬНОЙ ГИПЕРТЕНЗИИ:

1. сосудистые звездочки и печеночные ладони
2. асцит
3. боли в правом подреберье
4. увеличение печени

5. венозные коллатерали

7. ГИНЕКОМАСТИЯ ПРИ ЗАБОЛЕВАНИЯХ ПЕЧЕНИ ЯВЛЯЕТСЯ ПРОЯВЛЕНИЕМ

1. печеночно-клеточной недостаточности
2. портальной гипертензии
3. дискинезии желчевыводящих путей
4. холангита
5. желтухи

8. ВАРИКОЗНОЕ РАСШИРЕНИЕ ВЕН ПИЩЕВОДА И КАРДИАЛЬНОГО ОТДЕЛА ЖЕЛУДКА ЯВЛЯЕТСЯ ПРОЯВЛЕНИЕМ

1. гастрита и эзофагита
2. портальной гипертензии
3. гепатита
4. холецистита
5. печеночно-клеточной недостаточности

9. ДИС-, ГИПОПРОТЕИНЕМИЯ ПРИ ЗАБОЛЕВАНИЯХ ПЕЧЕНИ ЯВЛЯЕТСЯ ПРОЯВЛЕНИЕМ

1. печеночно-клеточной недостаточности
2. портальной гипертензии
3. дискинезии желчевыводящих путей
4. холангита
5. гастрита

10. “CAPUT MEDUSAE” ЯВЛЯЕТСЯ СЛЕДСТВИЕМ

1. портальной гипертензии
2. артериальной гипертензии
3. нейроциркуляторной дистонии
4. гепатита
5. язвенной болезни желудка

Эталоны ответов

1.	1-В; 2-А;3-Б	6.	2,5
2.	1	7.	1
3.	1,3	8.	2
4.	1	9.	1
5.	2	10.	1

Тема №18: «ИССЛЕДОВАНИЕ БОЛЬНЫХ С ЗАБОЛЕВАНИЯМИ ПЕЧЕНИ»

Выберите правильный ответ

1. АКТИВНОСТЬ КАКИХ ФЕРМЕНТОВ ДОМИНИРУЕТ ПРИ ХОЛЕСТАЗЕ?

1. АСТ, АЛТ
2. Щелочная фосфатаза, гаммаглутамилтранспептидаза
3. Щелочная фосфатаза, АЛТ
4. КФК, ЛДГ

Выберите правильный ответ

2. МАГНИТНО-РЕЗОНАНСНАЯ ХОЛЕЦИСТОПАНКРЕАТОГРАФИЯ ЯВЛЯЕТСЯ ИНФОРМАТИВНЫМ МЕТОДОМ ДЛЯ ДИАГНОСТИКИ:

1. расширения общего желчного протока
2. хронического активного гепатита
3. хронического калькулезного холецистита
4. стеноза привратника

3. Все верно кроме

КАКИЕ ИЗМЕНЕНИЯ ЛАБОРАТОРНЫХ ПОКАЗАТЕЛЕЙ НАБЛЮДАЮТСЯ ПРИ НАРУШЕНИИ БЕЛКОВО-СИНТЕТИЧЕСКОЙ ФУНКЦИИ ПЕЧЕНИ?

1. Снижение уровня общего белка и повышение альбуминов
2. Снижение уровня общего белка и альбуминов
3. Снижение уровня протромбина
4. Повышение уровня гаммаглобулинов
5. **Снижение уровня холестерина**

4. ДИАГНОСТИЧЕСКИ ЗНАЧИМЫМ ДЛЯ ХРОНИЧЕСКОГО ПАНКРЕАТИТА ЯВЛЯЕТСЯ НАЛИЧИЕ:

1. кальцинатов в головке поджелудочной железы
2. повышенной активности эластазы в кале
3. пониженной активности диастазы мочи
4. большого количества жира в кале

5. У БОЛЬНОГО 24 ЛЕТ, НАРКОМАНА, С УМЕРЕННОЙ ЖЕЛТУХОЙ В ВИДЕ ИКТЕРИЧНОСТИ СКЛЕР, ДИСПЕПСИЧЕСКИМИ РАССТРОЙСТВАМИ, ПОВЫШЕНИЕМ ТРАНСАМИНАЗ ДО 3 НОРМ ПОДОЗРЕВАЕТСЯ ВИРУСНАЯ ПРИРОДА ЗАБОЛЕВАНИЯ ПЕЧЕНИ. КАКИЕ ДОПОЛНИТЕЛЬНЫЕ ИССЛЕДОВАНИЯ НЕОБХОДИМО ПРОВЕСТИ ДЛЯ ПОДТВЕРЖДЕНИЯ ДИАГНОЗА ВИРУСНОГО ГЕПАТИТА?

1. Серологические исследования на маркеры вирусов В, С, D
2. Исследование кала для выявления возбудителя
3. Посев крови для выявления возбудителя

6. ДЛЯ ОЦЕНКИ НАРУШЕНИЙ ВНЕШНЕСЕКРЕТОРНОЙ ФУНКЦИИ ПОДЖЕЛУДОЧНОЙ ЖЕЛЕЗЫ ОПРЕДЕЛЯЮТ АКТИВНОСТЬ:

1. эластазы кала
2. липазы кала
3. эластазы крови
4. липазы крови

7. КАКИЕ ИЗ ПЕРЕЧИСЛЕННЫХ МЕТОДОВ ИССЛЕДОВАНИЯ ПРИМЕНЯЮТ ДЛЯ ДИАГНОСТИКИ ЗАБОЛЕВАНИЙ ПЕЧЕНИ?

1. Лапароскопия.
2. Эхография.
3. Радионуклидное сканирование.
4. Пункционная биопсия.

5 Все перечисленное верно.

8. НА НАЛИЧИЕ ХОЛЕСТАЗА УКАЗЫВАЮТ:

1. снижение протромбина, гемоглобина, фибриногена
2. повышение аспарагиновой и аланиновой трансаминаз, глюкозы
3. повышение щелочной фосфатазы, билирубина, холестерина
4. увеличение амилазы, общего белка, креатинина

9. ПРИ ХРОНИЧЕСКОМ ПАНКРЕАТИТЕ С ВНЕШНЕСЕКРЕТОРНОЙ НЕДОСТАТОЧНОСТЬЮ ХАРАКТЕР СТУЛА:

1. жидкий с примесью алой крови
2. скудный фрагментированный
3. водянистый с хлопьями
4. обильный, кашицеобразный, блестящий

10. РИСК РАЗВИТИЯ ОСТРОГО ПАНКРЕАТИТА ВЕЛИК ПРИ ЗНАЧИТЕЛЬНОМ ПОВЫШЕНИИ В ПЛАЗМЕ КРОВИ:

1. ЛПОНП

2. ЛПВП
3. ЛП(а)
4. ЛПНП

Эталоны ответов

1.	2	6.	1
2.	1	7.	5
3.	5	8.	3
4.	1	9.	4
5.	1	10.	1

Тема №19. «СИМПТОМАТИКА ЗАБОЛЕВАНИЙ ОРГАНОВ ДЫХАНИЯ»

1. Выберите правильную комбинацию ответов

ВИДЫ НОРМАЛЬНЫХ ФОРМ ГРУДНОЙ КЛЕТКИ:

1. нормостеническая
2. паралитическая
3. астеническая
4. воронкообразная
5. бочкообразная

2. Выберите правильную комбинацию ответов

ПОЯВЛЕНИЕ ГРУДНОГО ДЫХАНИЯ СВИДЕТЕЛЬСТВУЕТ О:

1. сухом плеврите
2. острой патологии органов брюшной полости
3. переломеребер
4. поражении диафрагмы
5. межреберной невралгии

3. Выберите правильную комбинацию ответов

УВЕЛИЧЕНИЕ В ОБЪЕМЕ ОДНОЙ ПОЛОВИНЫ ГРУДНОЙ КЛЕТКИ ВОЗМОЖНО ПРИ:

1. рубцовом сморщивании легкого или плевры
2. плевральном экссудате
3. ателектазе
4. пневмотораксе
5. резекции легкого

Выберите правильный ответ

4. ПРИ ЛЕГОЧНОМ КРОВОТЕЧЕНИИ:

1. кровь темно – алого цвета или цвета «кофейной гущи», сгустками, кислой реакции
2. кровь алого цвета, пенистая, щелочной реакции
3. кровь темно – красного цвета, с кислым запахом
4. кровь выделяется при сплевывании, видна на задней стенке глотки при осмотре полости рта

5. НАИБОЛЕЕ ЧАСТОЙ ЖАЛОБОЙ БОЛЬНЫХ БРОНХИАЛЬНОЙ АСТМОЙ ЯВЛЯЕТСЯ:

1. кашель со слизистой мокротой
2. приступы удушья с затрудненным вдохом
3. приступы удушья с затрудненным выдохом
4. приступы удушья смешанного характера
5. дистанционные хрипы

6. Выберите правильную комбинацию ответов

ОСЛАБЛЕНИЕ ГОЛОСОВОГО ДРОЖАНИЯ ВОЗНИКАЕТ ПРИ:

1. пневмонии
2. гидротораксе
3. ателектазе легкого

4. пневмотораксе
5. опухоли легкого

7. УСИЛЕНИЕ ГОЛОСОВОГО ДРОЖАНИЯ ХАРАКТЕРНО ДЛЯ

1. закрытого пневмоторакса
2. эмфиземы легких
3. уплотнения легочной ткани
4. бронхита
5. бронхиальной астмы

8. ХАРАКТЕР ОСНОВНОГО ДЫХАТЕЛЬНОГО ШУМА НАД ПОЛОСТЬЮ В ЛЁГКОМ, ДРЕНИРУЕМОЙ ЧЕРЕЗ БРОНХ:

1. ослабленное везикулярное
2. усиленное везикулярное
3. дыхательные шумы отсутствуют
- 4. бронхиальное**
5. саккодированное

9. КАКИЕ ПОБОЧНЫЕ ДЫХАТЕЛЬНЫЕ ШУМЫ ВЫСЛУШИВАЮТСЯ НАД ПОЛОСТЬЮ В ЛЁГКОМ, ДРЕНИРУЕМОЙ ЧЕРЕЗ БРОНХ:

- 1. влажные разнокалиберные хрипы**
2. сухие свистящие хрипы
3. крепитация
4. шум трения плевр

10. ПЕРИФЕРИЧЕСКИЙ ЦИАНОЗ ПОЯВЛЯЕТСЯ ПРИ:

1. артериовенозном шунте между легочным стволом и аортой
2. снижении содержания кислорода во вдыхаемом воздухе
- 3. правожелудочковой недостаточности**
4. ослаблении вентиляции альвеол

Эталоны ответов

1.	1,3	6.	2,4
2.	2,4	7.	3
3.	2,4	8.	4
4.	2	9.	1
5.	3	10.	3

Тема №20: «ПЕРКУССИЯ ЛЕГКИХ»

Выберите правильный ответ

1. К ОСНОВНЫМ СВОЙСТВАМ ПЕРКУТОРНОГО ЗВУКА НЕ ОТНОСИТСЯ

1. громкость
2. продолжительность
3. высота
4. тембр
5. все перечисленное верно

2. ПРИТУПЛЕНИЕ ПЕРКУТОРНОГО ЗВУКА ОТМЕЧАЕТСЯ ПРИ

1. эмфиземе
2. долевого пневмонии
3. бронхите
4. бронхиальной астме
5. пневмотораксе

3. КАКОЙ ПЕРКУТОРНЫЙ ЗВУК ХАРАКТЕРЕН ДЛЯ ЭМФИЗЕМЫ ЛЕГКИХ?

1. ясный легочный
2. тимпанический

3. коробочный
4. притупленный

4. ПЕРКУТОРНЫЙ ЗВУК ПРИ ПНЕВМОТОРАКСЕ:

1. бедренный
2. коробочный
3. тимпанический
4. ясный легочный
5. тупой

5. КАКОЙ ПЕРКУТОРНЫЙ ЗВУК ПРИ ОСТРОМ БРОНХИТЕ?

1. притупленный
2. тупой
3. коробочный
4. ясный легочный
5. тимпанический

6. КАКОЙ ПЕРКУТОРНЫЙ ЗВУК ПОЯВЛЯЕТСЯ ПРИ ВОСПАЛИТЕЛЬНОМ УПЛОТНЕНИИ ЛЕГОЧНОЙ ТКАНИ?

1. тупой или притупленный
2. ясный легочный
3. тимпанический
4. притупление с тимпаническим оттенком
5. коробочный

7. ТИМПАНИЧЕСКИЙ ПЕРКУТОРНЫЙ ЗВУК ХАРАКТЕРЕН ДЛЯ

1. пневмоторакса
2. экссудативного плеврита
3. очаговой пневмонии
4. бронхита
5. долевой пневмонии

8. БЕДРЕННЫЙ ПЕРКУТОРНЫЙ ЗВУК ВЫСЛУШИВАЕТСЯ ПРИ

1. очаговой пневмонии
2. долевой пневмонии (в 1-ую стадию)
3. пневмотораксе
4. выпотном плеврите
5. эмфиземе

9. КОРОБОЧНЫЙ ПЕРКУТОРНЫЙ ЗВУК ХАРАКТЕРЕН ДЛЯ

1. бронхита
2. долевой пневмонии
3. эмфиземы легких
4. пневмоторакса
5. гидроторакса

10. ПРИ ПОМОЩИ ПЕРКУССИИ ОРГАНА ВРАЧ НЕ МОЖЕТ ПОЛУЧИТЬ СВЕДЕНИЯ О

1. болезненности органа
2. размерах органа
3. границах органа
4. объеме органа
5. подвижности органа

Эталоны ответов

1.	4	6.	1
2.	2	7.	1

3.	3	8.	4
4.	3	9.	3
5.	4	10.	4

Тема №21: «АУСКУЛЬТАЦИЯ ЛЕГКИХ»

1. Выберите правильный ответ

К ОСНОВНЫМ ДЫХАТЕЛЬНЫМ ШУМАМ НЕ ОТНОСИТСЯ

1. бронхиальное дыхание
2. ослабленное везикулярное дыхание
3. крепитация
4. жесткое дыхание
5. смешанное дыхание

2. БРОНХИАЛЬНОЕ ДЫХАНИЕ БУДЕТ ВЫСЛУШИВАТЬСЯ ПРИ

1. экссудативном плеврите
2. очаговой пневмонии
3. начало долевой пневмонии
4. разгар долевой пневмонии
5. бронхите

3. ОТЛИЧИЕ КРЕПИТАЦИИ ОТ МЕЛКОПУЗЫРЧАТЫХ ВЛАЖНЫХ ХРИПОВ

1. возникает на выдохе
2. возникает на вдохе
3. возникает во время вдоха и выдоха
4. возникает в конце выдоха
5. ничем не отличается

4. БРОНХОФОНΙΑ УСИЛИВАЕТСЯ

1. при снижении эластичности легочной ткани
2. при уплотнении легочной ткани
3. при утолщении листков плевры
4. при наличии жидкости в плевральной полости
5. при наличии воздуха в плевральной полости

5. БРОНХОФОНΙΑ ОСЛАБЛЕНА

1. над экссудатом
2. над полостью в легком
3. над зоной пневмонии
4. при бронхите
5. при компрессионном ателектазе

6. КАКОЕ ДЫХАНИЕ ВЫСЛУШИВАЕТСЯ ПРИ КОМПРЕССИОННОМ АТЕЛЕКТАЗЕ?

1. ослабленное бронхиальное
2. усиленное везикулярное
3. отсутствует
4. жесткое

7. КАКИЕ ПРИЗНАКИ ХАРАКТЕРНЫ ПРИ АУСКУЛЬТАЦИИ ДЛЯ ХРИПОВ?

1. сохраняются при имитации дыхания
2. изменяются после кашля
3. усиливаются при более плотном прижатии стетоскопа к грудной клетке
4. не изменяются при покашливании

8. КАКОЕ ДЫХАНИЕ ВЫСЛУШИВАЕТСЯ ПРИ ЭМФИЗЕМЕ ЛЕГКИХ?

1. везикулярное
2. бронхиальное
3. амфорическое

4. ослабленное везикулярное
5. жесткое.

9. ГДЕ МОЖНО ВЫСЛУШАТЬ БРОНХИАЛЬНОЕ ДЫХАНИЕ У ЗДОРОВОГО ЧЕЛОВЕКА?

1. над лопатками
2. над трахеей
3. над верхушками
4. по передней поверхности грудной клетки

10. КАКОЕ ДЫХАНИЕ ВЫСЛУШИВАЕТСЯ ПРИ ОБТУРАЦИОННОМ АТЕЛЕКТАЗЕ?

1. бронхиальное
2. усиленное везикулярное
3. жесткое
4. отсутствует
5. везикулярное

Эталоны ответов

	3	6.	1
2.	4	7.	2
3.	2	8.	4
4.	2	9.	2
5.	1	10.	4

Тема №22: «СИНДРОМЫ ЛЕГОЧНЫХ ЗАБОЛЕВАНИЙ»

Выберите правильный ответ

1. ДЛЯ СИНДРОМА ДОЛЕВОГО УПЛОТНЕНИЯ ЛЕГОЧНОЙ ТКАНИ НЕ ХАРАКТЕРНО

1. отставание пораженной половины в акте дыхания
2. ослабление голосового дрожания над зоной поражения
3. бронхиальное дыхание
4. тупой перкуторный звук
5. усиление голосового дрожания

2. ДЛЯ СИНДРОМА БРОНХИАЛЬНОЙ ОБСТРУКЦИИ НЕ ХАРАКТЕРНО

1. одышка при физической нагрузке
2. малопродуктивный кашель
3. тупой перкуторный звук над легкими
4. удлинение фазы выдоха при спокойном и форсированном дыхании
5. наличие сухих хрипов

3. ДЛЯ СИНДРОМА СКОПЛЕНИЯ ЖИДКОСТИ В ПЛЕВРАЛЬНОЙ ПОЛОСТИ НЕ ХАРАКТЕРНО

1. положение больного на «больном» боку
2. голосовое дрожание усилено
3. перкуторный тупой звук
4. дыхание не проводится
5. асимметрия грудной клетки

4. УСТАНОВИТЕ СООТВЕТСТВИЕ МЕЖДУ СИНДРОМАМИ И ИХ ПРОЯВЛЕНИЯМИ:

1. *Синдром компрессионного ателектаза*

2. *Синдром полости*

3. *Синдром пневмоторакса*

- А) голосовое дрожание усилено
- Б) голосовое дрожание ослаблено
- В) легочный тон
- Г) притуплено-тимпанический тон
- Д) тимпанический тон
- Е) тупой перкуторный тон

- Ж) бронхофония усилена
- З) бронхофония ослаблена

5. У БОЛЬНОГО ДВИЖЕНИЯ ГРУДНОЙ КЛЕТКИ СИММЕТРИЧНЫ, КОРОБОЧНЫЙ ЗВУК ПРИ ПЕРКУССИИ, ОСЛАБЛЕННОЕ ВЕЗИКУЛЯРНОЕ ДЫХАНИЕ С УДЛИНЕННЫМ ВЫДОХОМ, ПЕЧЕНОЧНАЯ ТУПОСТЬ СМЕЩЕНА ВНИЗ. ДИАГНОЗ

1. гидропневмоторакс
2. фиброз
3. диффузная эмфизема легких
4. бронхиальная астма
5. долевая пневмония

6. СИНДРОМ УПЛОТНЕНИЯ ЛЕГОЧНОЙ ТКАНИ НАБЛЮДАЕТСЯ ВО ВСЕХ СЛУЧАЯХ, КРОМЕ:

1. воспалительная инфильтрация легких
2. ателектаз легких
3. эмфизема легких
4. рак легких
5. инфаркт легкого

7. ФИЗИКАЛЬНЫЕ ДАННЫЕ: АСИММЕТРИЯ ГРУДНОЙ КЛЕТКИ, ОТСУТСТВИЕ ГОЛОСОВОГО ДРОЖАНИЯ И БРОНХОФОНИИ, ТИМПАНИЧЕСКИЙ ПЕРКУТОРНЫЙ ЗВУК, ДЫХАНИЕ НЕ ПРОВОДИТСЯ, ХАРАКТЕРНЫ ДЛЯ

1. синдрома очагового уплотнения легочной ткани
2. синдрома образования полости в легком
3. синдрома скопления жидкости в плевральной полости
4. синдрома скопления воздуха в плевральной полости
5. синдрома долевого уплотнения легочной ткани

8. СЛЕДУЮЩИЕ ФИЗИКАЛЬНЫЕ ДАННЫЕ: ПЕРКУТОРНО – ТИМПАНИЧЕСКИЙ ЗВУК, БРОНХИАЛЬНОЕ ДЫХАНИЕ С МЕТАЛЛИЧЕСКИМ ОТТЕНКОМ ХАРАКТЕРНЫ ДЛЯ

1. закрытого пневмоторакса
2. открытого пневмоторакса
3. гидроторакса
4. бронхита
5. крупозной пневмонии

9. ОТСУТСТВИЕ ГОЛОСОВОГО ДРОЖАНИЯ, ТУПОЙ ПЕРКУТОРНЫЙ ЗВУК, ОТСУТСТВИЕ ДЫХАНИЯ И БРОНХОФОНИИ ХАРАКТЕРНО ДЛЯ

1. бронхита
2. пневмонии
3. экссудативного плеврита
4. эмфиземы
5. пневмоторакса

10. ОСЛАБЛЕНИЕ ГОЛОСОВОГО ДРОЖАНИЯ, КОРОБОЧНЫЙ ПЕРКУТОРНЫЙ ЗВУК, УМЕНЬШЕНИЕ ПОДВИЖНОСТИ НИЖНЕГО ЛЕГОЧНОГО КРАЯ, ОСЛАБЛЕНИЕ ВЕЗИКУЛЯРНОГО ДЫХАНИЯ ХАРАКТЕРНО ДЛЯ

1. очаговой пневмонии
2. эмфиземы легких
3. экссудативного плеврита
4. бронхита
5. крупозной пневмонии

Эталоны ответов

1.	2	6.	3
-----------	---	-----------	---

2.	3	7.	4
3.	2	8.	2
4.	1-А, Г, Ж; 2-А, Д, Ж; 3-Б, Д, З;	9.	3
5.	3	10.	2

Тема №23: «ИССЛЕДОВАНИЕ БОЛЬНЫХ С ЗАБОЛЕВАНИЯМИ ЛЕГКИХ»

1. Выберите правильный ответ

ОБЩИЙ АНАЛИЗ МОКРОТЫ: СКУДНАЯ, БЕСЦВЕТНАЯ, СЛИЗИСТАЯ, ПРИ МИКРОСКОПИИ ВЫЯВЛЯЮТСЯ СПИРАЛИ КУРШМАНА, КРИСТАЛЛЫ ШАРКО-ЛЕЙДЕНА, ЭОЗИНОФИЛЫ. ДАННЫЕ ХАРАКТЕРНЫ ДЛЯ:

1. абсцесса легкого
2. отека легких
3. очаговой пневмонии
4. крупозной пневмонии
5. бронхиальной астмы

2. РЕСТРИКТИВНЫЙ ТИП НАРУШЕНИЯ ФУНКЦИИ ВНЕШНЕГО ДЫХАНИЯ РАЗВИВАЕТСЯ ПРИ:

1. сдавлении дыхательных путей извне
2. экспираторном коллапсе бронхов
3. спазме гладкой мускулатуры бронхов
4. пневмосклероз

3. НАИБОЛЕЕ ИНФОРМАТИВНЫМ МЕТОДОМ ДИАГНОСТИКИ ДЫХАТЕЛЬНОЙ НЕДОСТАТОЧНОСТИ ЯВЛЯЕТСЯ:

1. рентгенография легких
2. спирография
3. общий анализ мокроты
4. подсчет частоты дыхания
5. бактериологическое исследование мокрот

4. РЕСТРИКТИВНЫМ НАРУШЕНИЯМ ФУНКЦИИ ВНЕШНЕГО ДЫХАНИЯ СООТВЕТСТВУЮТ ДАННЫЕ СПИРОГРАММЫ:

1. ЖЕЛ, ФЖЕЛ и объем форсированного выдоха за 1 сек – снижены
2. ЖЕЛ и ФЖЕЛ – в норме. Объем форсированного выдоха за 1 сек, пиковая скорость выдоха – снижены
3. ЖЕЛ и ФЖЕЛ, снижены. Объем форсированного выдоха за 1 сек, пиковая скорость выдоха – в норме
4. ЖЕЛ и ФЖЕЛ – увеличены. Объем форсированного выдоха за 1 сек, пиковая скорость выдоха – в норм

5. УКАЖИТЕ СИМПТОМЫ, ХАРАКТЕРНЫЕ ДЛЯ БРОНХИАЛЬНОЙ ОБСТРУКЦИИ:

1. ЖЕЛ, ФЖЕЛ и объем форсированного выдоха за 1 сек – снижены
2. ЖЕЛ, ФЖЕЛ – в норме. Объем форсированного выдоха за 1 сек и пиковая скорость выдоха – снижены
3. ЖЕЛ и ФЖЕЛ – снижены. Объем форсированного выдоха за 1 сек и пиковая скорость выдоха – в норме
4. ЖЕЛ, ФЖЕЛ, объем форсированного выдоха за 1 сек и пиковая скорость выдоха – снижен

6. ДЛЯ ВЫЯВЛЕНИЯ ГИПЕРРЕАКТИВНОСТИ БРОНХОВ ИСПОЛЬЗУЮТ СЛЕДУЮЩИЕ ПРОБЫ:

1. проба с нитроглицерином

2. проба с β_2 -адреномиметиком
3. проба с дипиридамолом
4. проба с холинолитиком

7. ДЛЯ ВЫЯВЛЕНИЯ БРОНХИАЛЬНОЙ ОБСТРУКЦИИ ИСПОЛЬЗУЮТ СЛЕДУЮЩИЙ МЕТОД:

1. рентгеноскопия
2. спирометрия
3. фибробронхоскопия
4. пульсоксиметрия
5. сцинтиграфия легких

8. С ПОМОЩЬЮ ПИКФЛОУМЕТРИИ НЕЛЬЗЯ ОПРЕДЕЛИТЬ:

1. тяжесть течения бронхиальной астмы
2. выраженность обструкции бронхов
3. остаточный объём выдоха
4. эффективность терапии

9. ОЦЕНИТЕ РЕЗУЛЬТАТ ИССЛЕДОВАНИЯ ПЛЕВРАЛЬНОГО СОДЕРЖИМОГО: ОТНОСИТЕЛЬНАЯ ПЛОТНОСТЬ – 1027, МУТНАЯ ЖИДКОСТЬ, ЗЕЛЕНОВАТО-ЖЕЛТОГО ЦВЕТА, БЕЛОК – 60 Г/Л, ПРОБА РИВАЛЬТА +++, МИКРОСКОПИЯ ОСАДКА – НЕЙТРОФИЛЫ ПОКРЫВАЮТ ВСЕ ПОЛЯ ЗРЕНИЯ

1. транссудат
2. гнойный экссудат
3. геморрагический (раковый) экссудат
4. экссудат при туберкулезном плеврите
5. нормальные свойства плевральной жидкости

10. ДЛЯ НАПРАВЛЕНИЯ НА КОНСУЛЬТАЦИЮ К ОНКОЛОГУ-ПУЛЬМОНОЛОГУ МОГУТ СЛУЖИТЬ РЕЗУЛЬТАТЫ ИССЛЕДОВАНИЙ:

1. ФВД
2. ОАК
3. R-графия органов грудной клетки
4. данные анамнеза

Эталонные ответы

1.	5	6.	2
2.	4	7.	2
3.	2	8.	3
4.	3	9.	1
5.	2	10.	3

Тему №24 «СИМПТОМАТИКА ЗАБОЛЕВАНИЙ ПОЧЕК И МОЧЕВЫВОДЯЩИХ ПУТЕЙ»

Выберите правильный ответ

1. ТЕРМИН «НИКТУРИЯ» ОБОЗНАЧАЕТ:

1. увеличение ночного диуреза, его преобладание над дневным
2. увеличение количества выделяемой мочи
3. уменьшение количества выделяемой мочи
4. частое болезненное мочеиспускание
5. учащенное мочеиспускание

2. БОЛИ И РЕЗЬ ПРИ МОЧЕИСПУСКАНИИ НАИБОЛЕЕ ЧАСТО ВСТРЕЧАЮТСЯ ПРИ:

1. хроническом гломерулонефрите с изолированным мочевым синдромом
2. острым гломерулонефрите
3. хроническом гломерулонефрите с нефротическим синдромом

4. хроническом гломерулонефрите гипертоническом варианте

5. обострении хронического пиелонефрит

3. ПРИЧИНОЙ ОСТРОЙ ПРИСТУПООБРАЗНОЙ БОЛИ В ОДНОЙ ИЗ ПОЯСНИЧНЫХ ОБЛАСТЕЙ С ИРРАДИАЦИЕЙ В ПАХОВУЮ ОБЛАСТЬ ЯВЛЯЕТСЯ:

1. острый гломерулонефрит
2. хронический пиелонефрит
3. острый цистит
4. нефроптоз
- 5. мочекаменная болезнь**

4. УСТАНОВИТЕ СООТВЕТСТВИЕ:

Симптомы

Клинические проявления

- | | |
|----------------|--|
| 1. Никтурия | А) Частые мочеиспускания |
| 2. Поллакиурия | Б) Отсутствие мочи |
| 3. Анурия | В) Задержка мочи |
| 4. Ишурия | Г) Повышенное мочеотделение в ночное время |

5. ДЛЯ ХРОНИЧЕСКОЙ ПОЧЕЧНОЙ НЕДОСТАТОЧНОСТИ НЕ ХАРАКТЕРНО:

1. Сухость во рту.
2. Кожный зуд.
3. Жажда.
4. Тошнота, рвота.
- 5. Артралгии.**
6. Полиурия

6. ПРОЯВЛЕНИЕМ КАКОГО ЗАБОЛЕВАНИЯ ЯВЛЯЮТСЯ ЖАЛОБЫ НА ВНЕЗАПНО ВОЗНИКШИЕ ОЗНОБ, ПОВЫШЕНИЕ ТЕМПЕРАТУРЫ ДО 38-39 ОС, НОЮЩИЕ БОЛИ В ПОЯСНИЦЕ, ДИЗУРИЧЕСКИЕ РАССТРОЙСТВА, ГОЛОВНУЮ БОЛЬ, ИНОГДА ТОШНОТУ, РВОТУ:

1. ХПН
2. острый цистит
- 3. острый пиелонефрит**
4. острый гломерулонефрит

7. КЛИНИЧЕСКИМИ ПРОЯВЛЕНИЯМИ FACIES NEFRITICA ЯВЛЯЮТСЯ

1. отеки лица, бледность кожи
2. отеки лица, акроцианоз
3. отеки лица, геморрагическая сыпь на лице
4. отеки лица, гиперемия кожи
5. отеки лица, бронзовая окраска кожи

8. УКАЖИТЕ ОСОБЕННОСТИ ПОЧЕЧНЫХ ОТЕКОВ

1. начинаются с нижних конечностей
2. появляются к вечеру
3. начинаются с лица
4. плотные
5. цианотичные

9. ДЛЯ БОЛЬНЫХ ПИЕЛОНЕФРИТОМ К ОСНОВНЫМ ЖАЛОБАМ НЕ ОТНОСЯТСЯ:

- 1. Отеки.**
2. Боли в поясничной области.
3. Учащенное мочеиспускание.
4. Болезненное мочеиспускание.
5. Повышение температуры.

10. ВЫДЕЛЕНИЕ ЗА СУТКИ МЕНЕЕ 50 МЛ МОЧИ СВИДЕТЕЛЬСТВУЕТ ОБ

1. олигоурии
2. анурии
3. полиурии
4. поллакиурии
5. странгурии

Эталоны ответов

1.	1	6.	2
2.	3	7.	1
3.	1-Б, 2-В, 3-А	8.	3
4.	1-Г, 2-А, 3-Б, 3-В	9.	2
5.	3	10.	2

Тема №25: «СИНДРОМЫ ЗАБОЛЕВАНИЙ ПОЧЕК»

1. УСТАНОВИТЕ СООТВЕТСТВИЕ МЕЖДУ СИНДРОМАМИ И ИХ ПРОЯВЛЕНИЯМИ:

1. отеки на лице, протеинурия, гиперхолестеринемия *А) нефритический синдром*
2. протеинурия, гематурия, лейкоцитурия, цилиндрурия *Б) мочевого синдром*
3. гематурия, протеинурия, отеки, АГ, боль в пояснице *В) нефротический синдром*

2. УСТАНОВИТЕ СООТВЕТСТВИЕ МЕЖДУ УРОВНЕМ СКФ И СТАДИЕЙ ХБП:

1. 88 мл/мин А) I стадия
2. 35 мл/мин Б) II стадия
3. 64 мл/мин В) III стадия
4. 92 мл/мин Г) IV стадия
5. 12 мл/мин Д) V стадия

Выберите правильный ответ

3. ДЛЯ ДИАГНОСТИКИ НЕФРОТИЧЕСКОГО СИНДРОМА ВАЖНЕЙШИМ КРИТЕРИЕМ ЯВЛЯЕТСЯ ВЫЯВЛЕНИЕ:

1. суточной протеинурии более 3,5 г
2. отеков
3. уровня сывороточного альбумина ниже 30 г/л
4. гиперкоагуляции

4. УСТАНОВИТЕ СООТВЕТСТВИЕ МЕЖДУ СОСТОЯНИЯМИ И ИХ ПРОЯВЛЕНИЯМИ:

1. отеки на лице, протеинурия, гиперхолестеринемия *А) сердечная недостаточность*
2. отеки, асцит, сосудистые звездочки *Б) нефротический синдром*
3. отеки на ногах, холодный цианоз, кардиомегалия *В) портальная гипертензия*

5. КАКОЙ ИЗ ПЕРЕЧИСЛЕННЫХ СИМПТОМОВ НЕ ОТНОСИТСЯ К МОЧЕВОМУ СИНДРОМУ:

1. протеинурия;
2. лейкоцитурия;
3. цилиндрурия
- 4. изостенурия;**
5. гематурия;

6. ДЛЯ НЕФРОТИЧЕСКОГО СИНДРОМА НЕ ХАРАКТЕРНО

1. отеки

2. массивная протеинурия
3. гипопроteinемия
4. гиперкалиемия
5. гиперхолестеринемия

7. ОСОБЕННОСТЬЮ ПОЧЕЧНОЙ АРТЕРИАЛЬНОЙ ГИПЕРТЕНЗИИ ЯВЛЯЕТСЯ

1. большое пульсовое давление
2. малое пульсовое давление
3. нормальное пульсовое давление
4. хороший эффект от гипотензивной терапии
5. кризовое течение

8. ЧТО ВХОДИТ В ПОНЯТИЕ МОЧЕВОЙ СИНДРОМ:

1. изменение цвета мочи;
2. изменение pH мочи;
3. изменение плотности мочи;
4. изменение суточного диуреза
5. изменение мочевого осадка

9. ОСНОВНОЙ КЛИНИЧЕСКИЙ ПРИЗНАК НЕФРОТИЧЕСКОГО СИНДРОМА

1. повышение АД
2. отеки
3. сердцебиение
4. дизурия

10. КАКИЕ ИЗМЕНЕНИЯ СО СТОРОНЫ МОЧИ РАСЦЕНИВАЮТСЯ КАК ПРОЯВЛЕНИЕ ПОЧЕЧНОЙ НЕДОСТАТОЧНОСТИ:

1. протеинурия более 3,5 грамм в сутки
2. макрогематурия
3. максимальная плотность мочи в пробе Зимницкого 1011
4. выраженная цилиндрурия

Эталонные ответы

1.	1-В; 2-Б;3-А	6.	4
2.	1-Б; 2-В;3-Б; 4-А;5-Д;	7.	2
3.	1	8.	5
4.	1 – Б, 2 – В,3 – А	9.	2
5.	4	10.	3

Тема № 26: «ИССЛЕДОВАНИЕ БОЛЬНЫХ С ЗАБОЛЕВАНИЯМИ ПОЧЕК»

Выберите правильный ответ

1. МАКРОГЕМАТУРИЯ ХАРАКТЕРНА ДЛЯ:

1. хроническом пиелонефите
2. нефротическом синдроме
3. хроническом цистите
4. остром пиелонефрите
5. мочекаменной болезни

2. ПРОТЕИНУРИЯ БОЛЕЕ 3 Г/СУТ. МОЖЕТ БЫТЬ ПРИ:

1. остром пиелонефрите
2. хроническом цистите
3. хроническом пиелонефрите
4. хроническом гломерулонефрите
5. остром цистит

3. ВЫСОКИЙ УДЕЛЬНЫЙ ВЕС МОЧИ ХАРАКТЕРЕН ДЛЯ

1. пиелонефрита
2. хронического гломерулонефрита
3. сахарного диабета
4. несахарного диабета
5. мочекаменной болезни.

4. АНАЛИЗ МОЧИ ПРИ ОСТРОМ ПИЕЛОНЕФРИТЕ:

1. гематурия, протеинурия
2. цилиндрурия, глюкозурия
3. лейкоцитурия, бактериурия
4. протеинурия, глюкозурия

5. ПРИ НАЧАЛЬНОЙ СТАДИИ ХПН РАЗВИВАЕТСЯ

1. полиурия, гипоизостенурия
2. макрогематурия, цилиндрурия
3. лейкоцитурия, бактериурия
4. полиурия, глюкозурия

6. УСТАНОВИТЕ СООТВЕТСТВИЕ МЕЖДУ УРОВНЕМ СКФ И СТАДИЕЙ ХБП:

- | | |
|---------------|----------------------|
| 1. 102 мл/мин | <i>А) I стадия</i> |
| 2. 67 мл/мин | <i>Б) II стадия</i> |
| 3. 23 мл/мин | <i>В) III стадия</i> |
| 4. 45 мл/мин | <i>Г) IV стадия</i> |
| 5. 10 мл/мин | <i>Д) V стадия</i> |

7. НАИБОЛЕЕ ДОСТОВЕРНЫМ МЕТОДОМ ДИАГНОСТИКИ ХРОНИЧЕСКОГО ПИЕЛОНЕФРИТА ЯВЛЯЕТСЯ:

1. общий анализ мочи
2. внутривенная урография
3. проба Зимницкого
4. УЗИ почек
5. проба Нечипоренко

8. НАИБОЛЕЕ ДОСТОВЕРНЫМ В ДИАГНОСТИКЕ ХРОНИЧЕСКОГО ГЛОМЕРУЛОНЕФРИТА ЯВЛЯЕТСЯ:

1. биопсия почки
2. проба Нечипоренко
3. общий анализ мочи
4. внутривенная урография
5. проба Зимницкого

9. САМЫМ ДОСТОВЕРНЫМ ПРИЗНАКОМ ХПН ЯВЛЯЕТСЯ

1. артериальная гипертензия
2. гиперкалиемия
3. повышение уровня креатинина крови
4. олигурия
5. анемия

10. С ПОМОЩЬЮ КАКОГО ИЗ ПЕРЕЧИСЛЕННЫХ МЕТОДОВ МОЖНО ВЫЯВИТЬ МОЧЕКАМЕННУЮ БОЛЕЗНЬ:

1. проба Зимницкого
2. радиоизотопная ренография
3. проба Реберга
4. УЗИ почек

5. определение креатинина крови

Эталоны ответов

1.	5	6.	1 – А, 2 – Б, 3 – Г, 4 – В, 5 – Д.
2.	4	7.	2
3.	3	8.	1
4.	3	9.	3
5.	1	10.	4

Тема №27: «СИМПТОМАТИКА ЗАБОЛЕВАНИЙ КРОВИ»

Выберите правильный ответ

1. ЧТО ТАКОЕ КОЙЛОНИХИИ?

1. поперечная исчерченность ногтей;
2. выпуклость ногтей в виде часовых стекол;
3. ложкообразные вдавления ногтей;
4. ломкость ногтей.

2. ПОЯВЛЕНИЕ В КРОВИ ЭРИТРОЦИТОВ РАЗНОЙ ВЕЛИЧИНЫ НОСИТ НАЗВАНИЕ?

1. пойкилоцитоз;
2. анизоцитоз;
3. микроцитоз.

3. ФИЗИОЛОГИЧЕСКИЙ ЛЕЙКОЦИТОЗ НАБЛЮДАЕТСЯ В ПЕРЕЧИСЛЕННЫХ СЛУЧАЯХ, КРОМЕ:

1. после приема пищи;
2. при сгущении крови;
3. при анемии

4. СДВИГОМ ЛЕЙКОЦИТАРНОЙ ФОРМУЛЫ ВЛЕВО НАЗЫВАЕТСЯ?

1. нейтропения;
2. лимфоцитопения;
3. появление молодых незрелых форм нейтрофилов в крови.

5. ПОВЫШЕНИЕ УРОВНЯ РЕТИКУЛОЦИТОВ В КРОВИ ХАРАКТЕРНО ДЛЯ:

1. хронической кровопотери;
2. острой кровопотери;
3. апластической анемии?

6. ПОД ТЕРМИНОМ ЛИМФОАДЕНОПАТИЯ ПОДРАЗУМЕВАЮТ:

1. лейкозную инфильтрацию лимфатических узлов;
2. лимфоцитоз в периферической крови;
3. высокий лимфобластоз в стерильном пунктате;
4. увеличение лимфоузлов?

7. ЖАЛОБЫ НА ИЗМЕНЕНИЯ ВКУСОВЫХ ОЩУЩЕНИЙ И ОБОНЯНИЯ ХАРАКТЕРНЫ ДЛЯ:

1. острого лейкоза
2. гемолитической анемии
3. эритремии
4. железодефицитной анемии

8. СИМПТОМОМ ДЕФИЦИТА ЖЕЛЕЗА ЯВЛЯЕТСЯ:

1. снижение АД
2. увеличение селезенки
3. систолический шум на лёгочной артерии
4. тахикардия в покое

5. часто повторяющиеся заеды

9. ПРИ ОСМОТРЕ БОЛЬНОГО С ЭРИТРЕМИЕЙ КОЖНЫЕ ПОКРОВЫ

1. желтушные
2. бледные
3. вишнево-красные
4. бронзовые
5. цианотичные

10. КЛЕТКИ БОТКИНА-ГУМПРЕХТА ОБНАРУЖИВАЮТСЯ В КРОВИ ПРИ

1. остром миелобластном лейкозе
2. хроническом миелолейкозе
3. хроническом лимфолейкозе
4. хронической железодефицитной анемии
5. апластической анемии

Эталоны ответов

	3	6.	4
2.	2	7.	4
3.	3	8.	5
4.	3	9.	3
5.	2	10.	3

Тема №28: «СИНДРОМЫ ПРИ ЗАБОЛЕВАНИЯХ КРОВИ»

Выберите правильный ответ

1. ТРОМБОЦИТОПЕНИЯ МОЖЕТ НАБЛЮДАТЬСЯ ПРИ:

1. остром лейкозе
2. эритремии
3. гемолитической анемии
4. эссенциальной тромбоцитемии

2. Выберите правильную комбинацию ответов

ДЛЯ В-12 ДЕФИЦИТНОЙ АНЕМИИ ХАРАКТЕРНО:

1. гиперхромия эритроцитов
2. микроцитоз
3. гипохромия эритроцитов
4. определение в эритроцитах телец Жолли и колец Кебота

3. ДЛЯ ТРОМБОЦИТОПЕНИЧЕСКОЙ ПУРПУРЫ ХАРАКТЕРНО

1. снижение числа тромбоцитов в периферической крови
2. повышение числа тромбоцитов в периферической крови
3. наличие бластных клеток в периферической крови
4. наличие лейкомического провала
5. лейкоцитоз

4. ПЛЕТОРИЧЕСКИЙ СИНДРОМ ПРИ ЭРИТРЕМИИ ХАРАКТЕРИЗУЕТСЯ В ОСНОВНОМ:

1. гиперемией кожных покровов, головными болями
2. увеличением объема циркулирующей крови
3. полным и напряженным пульсом
4. лейкоцитозом со сдвигом влево

5. УСТАНОВИТЕ СООТВЕТСТВИЕ МЕЖДУ УРОВНЕМ ГЕМОГЛОБИНА И СТЕПЕНЬЮ ТЯЖЕСТИ АНЕМИИ:

1. легкая степень анемии А) 75 г/л
2. анемия средней тяжести Б) 92 г/л
3. анемия тяжелой степени В) 68 г/л

- Г) 44 г/л
- Д) 55 г/л

6. ЖАЛОБЫ НА СЛАБОСТЬ, ОБМОРОКИ, ИЗВРАЩЕНИЕ ВКУСА И ОБОНЯНИЯ ВЕРОЯТНЕЕ ВСЕГО УКАЗЫВАЮТ НА АНЕМИЮ:

1. железодефицитную
2. гипопластическую
3. гемолитическую
4. В12 - дефицитную

7. УКАЖИТЕ ХАРАКТЕРНЫЙ ПРИЗНАК АПЛАСТИЧЕСКОЙ АНЕМИИ

1. пойкилоцитоз
2. макроцитоз
3. панцитопения
4. повышение уровня железа в сыворотке крови
5. гипохромия

8. ЛЕЙКЕМОИДНАЯ РЕАКЦИЯ ХАРАКТЕРНА ДЛЯ

1. острого лейкоза
2. хронического лейкоза
3. воспалительного процесса или очага некроза
4. апластической анемии
5. эритремии

9. ЛЕЙКЕМИЧЕСКИЙ ПРОВАЛ ХАРАКТЕРЕН ДЛЯ

1. анемии
2. хронического лейкоза
3. острого лейкоза
4. полицитемии
5. воспалительной реакции крови

10. ПРИ ХРОНИЧЕСКОМ ЛИМФОЛЕЙКОЗЕ ЧАСТО ВСТРЕЧАЮТСЯ

1. спленомегалия
2. лимфоаденопатия
3. клетки лейकोлиза
4. все перечисленное
5. ничего из перечисленного

Эталоны ответов

1.	1	6.	1
2.	1,4	7.	3
3.	1	8.	3
4.	1	9.	3
5.	1-Б, 2-А, 3-В, Г, Д	10.	4

Тема №29: «СИМПТОМАТИКА ЗАБОЛЕВАНИЙ ЭНДОКРИННОЙ СИСТЕМЫ»

Выберите правильный ответ

1. КАКАЯ ЖАЛОБА НАИБОЛЕЕ ХАРАКТЕРНА ДЛЯ СИНДРОМА ГИПОТИРЕОЗА?

1. раздражительность
2. нервозность
3. потливость
4. сердцебиение
- 5. сонливость**

2. УРОВНИ ГЛИКЕМИИ ЗА ПОСЛЕДНИЕ ТРИ МЕСЯЦА ХАРАКТЕРИЗУЮТ:

1. гликированный гемоглобин

2. оральный тест глюкозотолерантности
3. гликемию натощак
4. постпрандиальную гликемию

3. БРОНЗОВАЯ ОКРАСКА КОЖИ ХАРАКТЕРНА ДЛЯ

1. сахарного диабета
2. аддисоновой болезни
3. гипотиреоза
4. акромегалии
5. гипертиреоза

4. ДЛЯ ПАЦИЕНТОВ С ТИРЕОТОКСИКОЗОМ ХАРАКТЕРНЫ ЖАЛОБЫ НА:

1. тремор рук и век, потливость, снижение веса, сердцебиение
2. утолщение пальцев рук, увеличение нижней челюсти, увеличение размера стопы
3. гиперемия лица, истончение кожи, отложение жира в области живота, багровые стрии
4. сухость кожи, выпадение волос, снижение температуры тела

5. ПРИ КАКОЙ ПАТОЛОГИИ ЭНДОКРИННОЙ СИСТЕМЫ ИМЕЕТ МЕСТО РЕЗКОЕ РАЗВИТИЕ НАДБРОВНЫХ ДУГ, НЕПРОПОРЦИОНАЛЬНО БОЛЬШИЕ РАЗМЕРЫ НОСА, ГУБ, ЯЗЫКА И ПОДБОРОДКА?

1. гипотиреоз;
2. тиреотоксикоз; гиперфункции гипофиза;
- 3. гипофункция передней доли гипофиза;**
4. сахарный диабет.

6. В НОРМЕ КОНЦЕНТРАЦИЯ ГЛЮКОЗЫ В ЦЕЛЬНОЙ КАПИЛЛЯРНОЙ КРОВИ ЧЕРЕЗ 2 ЧАСА ПОСЛЕ ПРИЕМА 75 Г ГЛЮКОЗЫ СОСТАВЛЯЕТ _____ ММОЛЬ/Л:

1. меньше 7,8
2. больше 11,1
3. больше 12,2
4. больше 8,9

7. ДЛЯ АКРОМЕГАЛИИ ХАРАКТЕРНО

1. увеличение носа, нижней челюсти, надбровных дуг
2. снижение массы тела
3. бронзовая окраска кожи
4. пучеглазие, повышенный гипергидроз
5. стрии, диспластический тип ожирения

8. ТРЕМОР ПАЛЬЦЕВ РУК, СИМПТОМ “ТЕЛЕГРАФНОГО СТОЛБА” ХАРАКТЕРЕН ДЛЯ

1. сахарного диабета
2. тиреотоксикоза
3. гипотиреоза
4. микседемы
5. аддисоновой болезни

9. ОПРЕДЕЛЕНИЕ ГЛИКИРОВАННОГО ГЕМОГЛОБИНА ПОЗВОЛЯЕТ СУДИТЬ О

1. типе сахарного диабета
2. степени компенсации углеводного обмена
3. степени компенсации белкового обмена
4. степени компенсации жирового обмена
5. нарушении основного обмена.

10. ЖАЛОБА БОЛЬНОГО ПРИ ГИПЕРКЛИМИЧЕСКОМ СИНДРОМЕ:

1. чувство голода
2. дрожь в теле

- 3. жажда
- 4. потливость

Эталоны ответов

1.	1	6.	1
2.	1	7.	1
3.	2	8.	2
4.	1	9.	2
5.	3	10.	3

Тема № 30: «СИНДРОМЫ ПРИ ЗАБОЛЕВАНИЯХ ЭНДОКРИННОЙ СИСТЕМЫ»

Выберите правильный ответ

1. ХАРАКТЕРНОЙ КЛИНИЧЕСКОЙ СИМПТОМАТИКОЙ ПРИ ОСМОТРЕ БОЛЬНОГО ТИРЕОТОКСИКОЗОМ ЯВЛЯЕТСЯ:

- 1. снижение массы тела, возбудимость
- 2. отечность век, кистей, стоп
- 3. наличие ломких, сухих, часто выпадающих волос
- 4. медлительность, заторможенность, сонливость

2. ДЛЯ АДДИСОНОВОЙ БОЛЕЗНИ (ПЕРВИЧНОЙ ХРОНИЧЕСКОЙ НАДПОЧЕЧНИКОВОЙ НЕДОСТАТОЧНОСТИ) ХАРАКТЕРЕН ТАКОЙ СИМПТОМ, КАК:

- 1. гиперпигментация кожи
- 2. артериальная гипертония
- 3. повышение массы тела
- 4. повышенный аппетит

3. НЕДОСТАТОК ТИРЕОИДНЫХ ГОРМОНОВ ОБУСЛАВЛИВАЕТ:

- 1. сонливость
- 2. тахикардию
- 3. похудание
- 4. повышение теплообразования

4. ДИАГНОЗ САХАРНОГО ДИАБЕТА УСТАНОВЛИВАЕТСЯ ПРИ НАЛИЧИИ ЖАЛОБ И УРОВНЕ ГЛЮКОЗЫ В ЛЮБОЕ ПРОИЗВОЛЬНОЕ ВРЕМЯ \geq _____ ММОЛЬ/Л:

- 1. 11,1
- 2. 6,1
- 3. 7,8
- 4. 7,0

5. ДИАГНОЗ САХАРНОГО ДИАБЕТА УСТАНОВЛИВАЕТСЯ ПРИ УРОВНЕ ГЛЮКОЗЫ НАТОЩАК В ПЛАЗМЕ КРОВИ, ОПРЕДЕЛЯЕМОГО НЕ МЕНЕЕ ДВУХ РАЗ \geq _____ ММОЛЬ/Л:

- 1. 7,0
- 2. 6,1
- 3. 6,7
- 4. 5,6

6. ПРИ II СТ. УВЕЛИЧЕНИЯ ЩИТОВИДНОЙ ЖЕЛЕЗЫ ПО КЛАССИФИКАЦИИ ВОЗ

- 1. зоба нет
- 2. зоб пальпируется, но не виден
- 3. зоб пальпируется и виден на глаз
- 4. зоб не виден и не пальпируется

7. ПРИ САХАРНОМ ДИАБЕТЕ 1 ТИПА НАБЛЮДАЕТСЯ

- 1. абсолютная инсулиновая недостаточность
- 2. относительная инсулиновая недостаточность

3. инсулинорезистентность
4. гиперинсулинемия
5. легкое течение

8. ДЛЯ ГИПОТИРЕОЗА ХАРАКТЕРНЫ ВСЕ ЭКГ-ПРИЗНАКИ, КРОМЕ:

1. повышения вольтажа;
2. снижения вольтажа;
3. замедления проводимости;
4. синусовой брадикардии.

9. ДЛЯ ПОДТВЕРЖДЕНИЯ ДИАГНОЗА КЕТОАЦИДОТИЧЕСКОЙ КОМЫ

1. С-пептид
2. уровень кетоновых тел и сахара в крови
3. тест толерантности к глюкозе
4. уровень гликозилированного гемоглобина
5. уровень инсулина в крови

10. ПРИ ГОРМОНАЛЬНОМ ИССЛЕДОВАНИИ У БОЛЬНЫХ С ТИРЕОТОКСИКОЗОМ НАБЛЮДАЕТСЯ

1. повышение уровня Т3,Т4, понижение ТТГ
2. понижение уровня Т3,Т4, повышение ТТГ
3. понижение уровня Т3,Т4 и ТТГ
4. понижение уровня Т3,Т4 при нормальном ТТГ
5. повышение уровня Т3 и понижение Т4

Эталоны ответов

1.	1	6.	2
2.	1	7.	1
3.	1	8.	1
4.	1	9.	2
5.	1	10.	1

Тема №31: «НЕОТЛОЖНАЯ ТЕРАПИЯ»

Выберите один правильный ответ.

1. ПРИ КАКИХ НЕОТЛОЖНЫХ СОСТОЯНИЯХ ПАЦИЕНТ ПРИНИМАЕТ ВЫНУЖДЕННОЕ ПОЛОЖЕНИЕ:

1. отек легких, приступ бронхиальной астмы
2. острая печеночная и почечная недостаточность
3. диабетическая и гипогликемическая кома
4. острая сосудистая недостаточность (обморок, коллапс)

2. НА ДОГОСПИТАЛЬНОМ ЭТАПЕ ДИАГНОЗ ИНФАРКТА МИОКАРДА СТАВИТСЯ ПРИ НАЛИЧИИ:

1. слабости, лихорадки, болей в животе
2. болей в сердце, повышения артериального давления
3. одышки, головокружения, слабости
4. типичной загрудинной боли, изменений ЭКГ

3. НАЗОВИТЕ СОСТОЯНИЯ, ТРЕБУЮЩИЕ НЕОТЛОЖНОЙ ГОСПИТАЛИЗАЦИИ БОЛЬНОГО В СТАЦИОНАР:

1. впервые возникшая стенокардия
2. стенокардия напряжения 2 функционального класса
3. стенокардия напряжения 3 функционального класса
4. стенокардия напряжения 1 функционального класса
5. не осложненный гипертонический криз

4. СИМПТОМАМИ ОСТРОГО КРОВОТЕЧЕНИЯ ИЗ ПИЩЕВАРИТЕЛЬНОГО ТРАКТА ЯВЛЯЮТСЯ:

1. сосудистый коллапс, лихорадка, понос
2. рвота цвета кофейной гущи, сосудистый коллапс
3. гипотония, головная боль, рвота
4. рвота съеденной пищей, боли в животе, лихорадка, слабость

5. СИМПТОМЫ РАЗВИВАЮЩЕЙСЯ ДИАБЕТИЧЕСКОЙ КЕТОАЦИДОТИЧЕСКОЙ КОМЫ:

1. анорексия, ацетоновый запах изо рта, тошнота, рвота
2. ощущение голода, слабость, потливость, тахикардия
3. сонливость, запаха аммиака изо рта
4. артериальная гипертензия, гипертермия, тремор

6. ПРИ ПРИСТУПЕ БРОНХИАЛЬНОЙ АСТМЫ НАХОДЯТ:

1. ясный легочный звук над легкими, шум трения плевры
2. удушье, ясный легочный звук над легкими, крепитацию
3. притупленный звук в заднебазальных отделах легких, влажные хрипы
4. удушье, коробочный звук над легкими, сухие свистящие хрипы

7. ПОЯВЛЕНИЕ У БОЛЬНОГО С ГИПОТИРЕОЗОМ ПОСЛЕ ПЕРЕОХЛАЖДЕНИЯ СЛАБОСТИ, СОНЛИВОСТИ, ЗАТОРМОЖЕННОСТИ, БРАДИКАРДИИ, СНИЖЕНИЕ АД И ТЕМПЕРАТУРЫ ТЕЛА УГРОЖАЕТ РАЗВИТИЕМ:

1. гипотиреоидной комы
2. тиреотоксического криза
3. гипогликемической комы
4. острой надпочечниковой недостаточности

8. КЛИНИЧЕСКИЕ ПРИЗНАКИ ОСТРОЙ НЕДОСТАТОЧНОСТИ НАДПОЧЕЧНИКОВ:

1. гипергидратация, гипернатриемия, повышение АД, алкалоз
2. обезвоживание, гиперкалиемия, гипогликемия, резкое снижение АД, азотемия, ацидоз
3. дегидратация, гипокалиемия, гипергликемия, снижение АД, азотемия
4. гипергидратация, гиперкалиемия, повышение АД, азотемия, ацидоз

9. САМЫЙ ПЕРВЫЙ ФУНКЦИОНАЛЬНЫЙ КРИТЕРИЙ ОСТРОЙ ПОЧЕЧНОЙ НЕДОСТАТОЧНОСТИ ЭТО:

1. никтурия
2. полиурия
3. олигурия
4. странгурия

10. ПЕРЕЧИСЛИТЕ ГЕМОДИНАМИЧЕСКИЕ ПРИЗНАКИ ОСТРОЙ СОСУДИСТОЙ НЕДОСТАТОЧНОСТИ:

1. малый (нитевидный), частый пульс, снижение артериального давления
2. напряженный, частый пульс, повышение артериального давления
3. большой, редкий пульс, повышение артериального давления
4. редкий с перебойми пульс, снижение артериального давления

Эталон ответов.

1.	1	6.	4
2.	4	7.	1
3.	1	8.	2
4.	2	9.	3
5.	1	10.	1

2.2. Перечень ситуационных задач для текущего контроля успеваемости

Тема №1: «ИСТОРИЯ РАЗВИТИЯ УЧЕНИЯ О ВНУТРЕННИХ БОЛЕЗНЯХ. ОБЩИЙ ОСМОТР»

Ситуационная задача 1

У больного заболевание сердца, осложнённое сердечно-сосудистой недостаточностью. Лицо одутловатое, синюшное, глаза слезятся, рот полуоткрыт, выраженная одышка в покое, анасарка.

- А) Дайте оценку общего состояния больного.
- Б) Какое положение тела принимает такой больной?
- В) Как называется описанное лицо?
- Г) Поясните понятие «анасарка».

Ответ к задаче №1

- А) Состояние больного тяжелое.
- Б) Положение вынужденное: ортопноэ.
- В) Описанное лицо соответствует выражению "лицо Корвизара" по имени известного французского врача, лейб-медика Наполеона Бонапарта, впервые давшего подробное описание характерных изменений лица больного с выраженной сердечной недостаточностью.
- Г) Анасаркой называется состояние больного, имеющего выраженные тканевые и полостные отеки, включая асцит, гидроторакс, возможный выпот в полости перикарда

Ситуационная задача 2

Больной 19 лет. Студент вуза, жалуется на тошноту, рвоту, схваткообразные боли в подложечной области и по всему животу. Дважды был жидкий стул. Температура 37,2°C. Чувствует слабость. Заболел остро. Накануне вечером был в гостях, где ел жареное мясо с острыми приправами, пирожные с кремом, пил сладкие газированные напитки.

Ранее подобных явлений не было, какими-либо другими заболеваниями не болел.

- А) Какие жалобы являются основными у данного пациента?
- Б) Какие жалобы можно отнести к жалобам общего характера?

Ответ к задаче №2

- А) Тошнота, рвота, боли в животе, понос.
- Б) Слабость, повышение температуры.

Ситуационная задача 3

Больной 50 лет, фермер, жалуется на приступы удушья по ночам, вялость и раздражительность по утрам, сонливость днем. Вне приступов считает себя здоровым.

Считает, что заболел год назад, когда впервые ночью внезапно испытал чувство нехватки воздуха.

В дальнейшем приступы стали повторяться с возрастающей частотой. Обратил внимание, что приступы бывают, когда спит на пуховой перине. При перемене места сна становится легче.

Из анамнеза жизни: рос и развивался нормально. Заболеваний в детстве не помнит. Травм, операций не было. С 28 лет занимается сельским хозяйством. Условия быта хорошие. Вредные привычки отрицает. Мать больного страдает бронхиальной астмой.

Аллергологический анамнез: аллергия на мед, укусы пчел (зуд, ощущение жара, слабость, недомогание, чиханье, заложенность и обильное водянистое отделяемое из носа, затруднение дыхания, особенно при работе в поле).

- А) Выделите основные жалобы пациента.
- Б) Какие важные сведения аллергологического анамнеза, кроме приведенных в условии задачи, необходимо выяснить у больного?

Ответ к задаче №3

- А) Приступы удушья по ночам
- Б) Сведения об аллергической реакции на лекарственные препараты.

Ситуационная задача 4

У тяжелого больного лицо бледное с синюшным оттенком, глаза глубоко ввалившиеся, роговицы тусклые, черты лица осунувшиеся, нос заострен, лицо покрыто холодным потом.:

Эпонимическое название этого выражения лица, для какого заболевания оно характерно?

Ответ к задаче №4

Данное лицо описано Гиппократом и известно как лицо Гиппократа (facies Hippocratica). Наблюдается при крайне тяжелом состоянии (шок, разлитой перитонит).

Ситуационная задача 5

Больной 47 лет, находится на стационарном лечении в пульмонологическом отделении. Объективно: истощен, выраженное искривление кзади и в сторону грудного отдела позвоночника, на губах множественные мелкие пузырьки, температура тела 37,8°.

- А. При каком ИМТ говорят об «пониженном питании» больного*
- Б. Как называется выраженное истощение?*
- В. Как называется подобный вид искривления позвоночника?*
- Г. Охарактеризуйте изменение температуры тела?*
- Д. Что такое послабляющая лихорадка?*

Ответ к задаче №5

А. ИМТ ниже 18 кг/м² Б. Кахексия. В. Кифосколиоз. Г. Субфебрильная.
Д. Суточные колебания температуры более 1°С, причем утренний минимум выше 37°С.

Ситуационная задача 6

При осмотре больной 72 лет: сидит с опущенными вниз ногами, выражение лица страдальческое, при разговоре одышка, кожные покровы цианотичные, стопы и голени отечные. В анамнезе – хроническое заболевание сердца.

- А. Оцените общее состояние больного положение больного.*
- Б. Как называется такое вынужденное положение больного.*

Ответ к задаче №6

Общее состояние тяжелое, положение ортопноэ.

Ситуационная задача 7

Больной П. 33 лет, находится без сознания, рефлексы отсутствуют, лежит неподвижно, кожные покровы сухие, шелушащиеся, температура тела 38,4°С, дыхание частое шумное, зрачки узкие, в выдыхаемом воздухе запах ацетона.

- А. Оцените степень нарушения сознания?*
- Б. Какое положение занимает больной?*
- В. Оцените степень повышения температуры?*
- Г. Как называются узкие зрачки?*

Ответ к задаче №7

1. Кома. 2. Пассивное. 3. Умеренно повышенная. 4. Миоз.

Ситуационная задача 8

В отделение поступил больной с температурой тела 39°С.

- А. Как называется такая температура?*
- Б. Что можно увидеть при осмотре кожных покровов?*
- В. Что такое критическое снижение температуры?*
- Г. За чем необходимо следить при критическом снижении температуры?*

Ответ. А. Высокая. Б. Покраснение (гиперемия) кожных покровов и слизистых оболочек (инъекция склер). В. Резкое снижение. Г. Возможно обезвоживание – нужно следить за пульсом, АД, своевременно переодеть больного при выраженном потоотделении.

Ситуационная задача 9.

Пациент при росте 158 см весит 84 кг, эпигастральный угол 90°.

- А. Определите конституциональный тип пациента*
- В. Определите ИМТ.*

- C. Оцените степень питания пациента.
- D. Назовите цифры ИМТ, характерные для ожирения. 6
- E. Какие степени ожирения Вы знаете?

Ответ к задаче №9.

A. Нормостенический. В. 33,7 кг/м². С. Ожирение I степени. D. 30 кг/м² и выше
E. I ст. – ИМТ 30-34,9 кг/м², II – ИМТ 35-39,9 кг/м², III – 40 кг/м² и выше

**Тема №2: «СИМПТОМАТИКА ЗАБОЛЕВАНИЙ ССС.
ПАЛЬПАЦИЯ СЕРДЦА И СОСУДОВ»**

Ситуационная задача 1

Больной сидит, опираясь руками о постель, ноги спущены вниз. Отмечается выраженный акроцианоз, анасарка.

1. Как называется положение, которое принимает больной?
2. Для заболевания какой системы характерны, выявленные при общем осмотре, данные?
3. Почему данное положение облегчает состояние больного?

Ответ к задаче №1

1. Больной находится в вынужденном положении - ортопноэ. 2. Это положение принимают больные, страдающие выраженной недостаточностью кровообращения. 3. В положении ортопноэ происходит некоторое перераспределение циркулирующей крови, уменьшается венозный возврат крови к сердцу, разгружается малый круг кровообращения, что проявляется уменьшением одышки. Попытка больного лечь (принять горизонтальное положение) вызывает резкое усиление одышки вплоть до появления удушья.

Ситуационная задача 2.

Осмотр сердца: верхушечный толчок хорошо виден на глаз в V межреберье по срединно-ключичной линии. Пальпация: верхушечный толчок в V межреберье по левой срединно-ключичной линии усилен, приподнимающий, концентрированный. Сердечный толчок и эпигастральная пульсация не выявляются.

1. Признаки какой сердечной патологии имеются у больного?
2. За счет чего бывает эпигастральная пульсация?
3. Что такое концентрированный верхушечный толчок?
4. Имеется ли в данном случае значительная дилатация правого желудочка?

Ответ к задаче №2.

1. Гипертрофия левого желудочка.
2. За счет дилатации правого желудочка.
3. Шириной не более 2 см.
4. Нет.

Ситуационная задача 3.

Осмотр сердца: видны на глаз сердечный толчок и эпигастральная пульсация. Верхушечный толчок не определяется. Пальпация: верхушечный толчок расположен в V межреберье на 1 см кнутри от среднеключичной линии, обычный. В области абсолютной сердечной тупости сердца и эпигастрия определяется усиленная и разлитая пульсация.

1. Признаки какой сердечной патологии имеются у больного?
2. Имеется ли гипертрофия левого желудочка?
3. Имеется ли у больного сердечный толчок?
4. Имеется ли у больного сердечный горб?
5. Предполагается ли у больного увеличение печени?

Ответ к задаче №3.

1. Гипертрофия и дилатация правого желудочка. 2. Нет. 3. Да. 4. Нет. 5. Да.

Ситуационная задача 4.

При профосмотре у пациента зарегистрировано АД 190/110 мм.рт.ст. Анамнез: высокое АД около 10 лет, при этом пациент не разу не обследовался, регулярно медикаментов не принимал. Самочувствие удовлетворительное, жалоб не предъявляет. Переносимость физической нагрузки хорошая.

Какие характеристики верхушечного толчка возможно получите при физикальном обследовании этого пациента?

1. Локализация 2. Резистентность 3. Сила 4. Ширина 5. Характер

Ответ к задаче №4

Верхушечный толчок при гипертрофии левого желудочка вследствие гипертонической болезни может быть:

1. Смещен влево 2. Резистентный 3. Усиленный 4. Разлитой 5. Положительный

Ситуационная задача 5.

Больной Б., 53 лет, в течение последних 10 лет страдавший стенокардией напряжения, на фоне интенсивной физической нагрузки почувствовал сильную боль за грудиной с иррадиацией в левую лопатку. На фоне болевого приступа отмечались сердцебиение, одышка, тошнота, слабость и усиленное потоотделение. Состояние больного не изменилось после прекращения физической нагрузки и приема нитроглицерина. Прибывший врач скорой помощи поставил диагноз: «Острый коронарный синдром (ОКС). Инфаркт миокарда левого желудочка». Через час при осмотре состояние тяжелое, акроцианоз, пульс - 110 уд/ мин, артериальное давление 90/70 мм.рт.ст (обычное для больного давление – 140/ 85 мм.рт.ст.). При аускультации легких отмечается наличие влажных хрипов.

1. Перечислите типичные жалобы больного с ОКС.

2. О чем свидетельствует наличие влажных хрипов в грудной клетке?

Ответ к задаче 5.

1. Сильная боль за грудиной с иррадиацией в левую лопатку, не купирующая приемом нитроглицерина.
2. Развитие левожелудочковой недостаточности

Ситуационная задача 6

Больной 47 лет поступил в стационар с амбулаторного приёма в поликлинике, куда обратился с жалобами на сжимающие боли за грудиной, возникающие при ходьбе в среднем темпе через 500 м или при подъёме по лестнице на 3 этаж, проходящие через 1-2 мин покоя. Впервые боли за грудиной появились 2 года назад, но больной их появление не связывал с заболеванием сердца, к врачам не обращался. Настоящее ухудшение наступило в течение недели, когда приступы загрудинных болей участились, стали возникать при меньших нагрузках – при спокойной ходьбе через 50-100 м, появились приступы сжимающих болей в покое. Из анамнеза известно, что больной страдает артериальной гипертензией с максимальными цифрами АД – 170/100 мм рт. ст. Мать и отец больного страдают артериальной гипертензией, имеются случаи внезапной смерти среди родственников.

Вопросы:

1. Какие данные расспроса позволяют предположить диагноз ИБС?
2. Какие данные анамнеза позволяют предположить диагноз ИБС?

Ответ к задаче 6

1. Диагноз поставлен на основании жалоб на сжимающие боли за грудиной, возникающие при ходьбе в среднем темпе через 500 м или при подъёме по лестнице на 3 этаж, проходящие через 1-2 мин покоя;
2. Данные анамнеза: страдает артериальной гипертензией с максимальными цифрами АД 170/100 мм рт. ст., курит до 1 пачки сигарет в день в течение 20 лет; приступы загрудинных болей участились, стали возникать при меньших нагрузках - при спокойной ходьбе через 50-100 м, появились приступы сжимающих болей в покое. Мать и отец больного страдают артериальной гипертензией, имеются случаи внезапной смерти среди родственников.

Тема №3: «ПЕРКУССИЯ СЕРДЦА»

Ситуационная задача 1

Правая граница относительной тупости сердца определяется на 4 см кнаружи от правого края грудины, левая - по левой среднеключичной линии в пятом межреберье, верхняя не изменена. Кроме того, отмечается положительный венный пульс.

Вопросы:

1. За счет каких отделов, в большей мере, расширено сердце?
2. Какая граница относительной тупости сердца расширена больше?
3. Что может увидеть врач в надчревной области?

Ответ к задаче №1

Сердце расширено за счёт правого желудочка и правого предсердия.

Больше расширена правая граница относительной тупости сердца.

В надчревной области будет определяться эпигастральная пульсация, обусловленная гипертрофией правого желудочка.

Ситуационная задача 2

Границы относительной тупости сердца:

Правая - на 1 см вправо от края грудины,

Левая - по передней аксиллярной линии,

Верхняя - верхний край III ребра.

Границы абсолютной тупости сердца:

Правая - левый край грудины,

Левая - на 2 см кнутри от передней аксиллярной линии,

Верхняя - IV ребро.

1. Признаки какой сердечной патологии имеются?
2. Увеличен ли поперечник сердца?
3. Изменяются ли размеры верхушечного толчка?
4. Какой будет конфигурация сердца?

Ответ к задаче 2.

1. Дилатация и гипертрофия левого желудочка 2. Да 3. Да 4. Аортальная

Ситуационная задача 3.

Границы относительной тупости сердца:

Правая - на 5 см вправо от края грудины,

Левая - на 2,5 см кнаружи от левой срединно-ключичной линии,

Верхняя - II ребро.

Границы абсолютной тупости сердца:

Правая— правый край грудины,

Левая - на 1 см кнаружи от левой срединно-ключичной линии.

Верхняя - III ребро.

1. Признаки какого синдрома имеются у больного?
2. Увеличен ли поперечник сердца?
3. Ожидается ли обнаружение сердечного толчка?
4. Какой будет конфигурация сердца?

Ответ к задаче №3.

1. Дилатация всех отделов 2. Да 3. Да 4. «Бычьё сердце»

Ситуационная задача 4.

Границы относительной тупости сердца:

Правая - на 1 см вправо от края грудины,

Левая - на 2 см кнаружи от левой срединно-ключичной линии,

Верхняя - II ребро.

Границы абсолютной тупости сердца:

Правая - левый край грудины,
Левая - по левой срединно-ключичной линии,
Верхняя - IV ребро.

1. *Признаки какой сердечной патологии имеются у больного?*
2. *Увеличен ли поперечник сердца?*
3. *Увеличены ли границы ОТС?*
4. *Ожидается ли обнаружение сердечного толчка?*

Ответ к задаче №4.

1. Увеличение размеров ЛП и ЛЖ 2. Да 3. Да 4. Нет

Тема №4: «БИОМЕХАНИКА СЕРДЦА»

Ситуационные задача №1.

На верхушке сердца - ослабленный первый тон, имеется акцент и расщепление второго тона на легочной артерии, на верхушке сердца выслушивается систолический шум с распространением в левую подмышечную область.

1. *Что можно выявить методом пальпации и перкуссии сердца?*
2. *Какие дополнительные исследования необходимо провести?*

Ответ к задаче №2

1. При пальпации верхушечный толчок смещён влево. Перкуторно границы относительной тупости также увеличены влево. 2. Дополнительные исследования: ЭКГ, ЭхоКГ, рентгенографию сердца с контрастированием пищевода.

Ситуационная задача 5.

На верхушке сердца выслушивается систолический шум, сила которого нарастает ко 2-му межреберью справа. Шум хорошо проводится на сонные артерии, не проводится в подмышечную впадину.

1. *О какой причине шума следует думать?*
2. *Изменяются ли тоны сердца?*
3. *Какая будет звучность I тона?*
4. *Какая будет звучность II тона?*
5. *Какая ожидается звучность II тона над аортой?*

Ответ к задаче №5.

1. Аортальный стеноз 2. Да 3. Ослабленной 4. Да 5. Ослабленной

Ситуационная задача 6.

На верхушке сердца выслушивается усиленный I хлопающий тон и пресистолический шум.

1. *Когда может быть подобная аускультативная симптоматика?*
2. *Каким может быть 2 тон?*
3. *Может ли в данной ситуации выслушиваться тон открытия митрального клапана?*
4. *Какой будет звучность 2 тона?*
5. *Может ли быть раздвоение 2 тона?*

Ответ к задаче №6.

1. При митральном стенозе 2. Измененным 3. Да 4. Усиленной 5. Да

Тема №5: «АУСКУЛЬТАЦИЯ СЕРДЦА И СОСУДОВ»

Ситуационная задача 1

На зачете по практическим навыкам Вам дано задание провести аускультацию сердца.

- A). *С чего Вы начнете исследование пациента?*
- B). *Как Вы отличите I тон от II?*
- B). *Какое заключение возможно в случае, если обследуемый пациент не имеет патологии сердца?*

Ответ к задаче №1

А). Необходимо пропальпировать верхушечный толчок. В случае, если пальпаторно верхушечный толчок не определяется следует проперкутировать левую границу относительной тупости сердца для выявления первой точки аускультации.

Б). Систолический первый тон выслушивается после продолжительной диастолической паузы. Второй тон, с которого начинается диастола, слышится после короткой систолической паузы. Первый тон совпадает с верхушечным толчком и пульсовой волной сонной артерии.

В). При аускультации тоны сердца сохранены, ритм сердца правильный, двухчленный. На верхушке I тон имеет физиологическое соотношение со II (в 1,5 или 2 раза громче, продолжительны, низкий). Расщепления и раздвоения I тона на выдохе не выявлено. Второй тон на основании сердца, сохранен (в 1,5–2 раза громче, чем I, высокий). Акцент II тона на легочной артерии. Определяется расщепление II тона на легочной артерии на вдохе. Шумы не выслушиваются.

Ситуационная задача 2

При аускультации сердца Вы выслушали систолический, непосредственно связанный с I тоном убывающий, громкий шум на верхушке.

А). *В какие области необходимо проследить проведение шума?*

Б). *Поражением какого клапана обусловлено возникновение этого шума?*

В). *Каков механизм его возникновения?*

Ответ к задаче №2

А). В какие области необходимо проследить проведение шума? Необходимо определить проводится ли шум в подмышечную область, в V, IV, III межреберья по левому краю грудины, под нижним углом лопатки.

Б). Поражением какого клапана обусловлено возникновение этого шума? Данный шум обусловлен поражением митрального клапана.

В). Каков его возможный механизм возникновения? При патологическом неполном закрытии митрального отверстия во время систолы под действием большой разности давлений между желудочком и предсердием возникает обратный (регургитационный) ток крови. Брешь между створками митрального клапана действует как локальное сужение, при этом возникает турбулентность, вызывая систолический шум.

Ситуационная задача 3

При выслушивании сердца Вы выслушали грубого, пилящего характера, систолический шум над всеми точками аускультации, максимум над аортой.

А). *В какие дополнительные области необходимо проследить проведение шума?*

Б). *Поражением какого клапана обусловлено возникновение этого шума?*

В). *Каков механизм его возникновения?*

Ответ к задаче №3

А). В какие дополнительные области необходимо проследить проведение шума? Необходимо провести аускультацию подключичных пространств, межлопаточного пространства, а также на задержке дыхания выслушать сосуды шеи.

Б). Поражением какого клапана обусловлено возникновение этого шума? Данный шум обусловлен поражением аортального клапана.

В). Каковы его возможные механизмы возникновения? Сращение створок аортального клапана вызывает сужение, из-за которого в систолу возникает турбулентный ток крови, следовательно шум. В механизме образования этого шума также большое значение имеет удар вибрирующей струи о стенку восходящей аорты, который формирует мощные низкочастотные колебания.

Ситуационная задача 4

При аускультации молодого человека безотягощенного кардиологического анамнеза Вы выслушали короткий систолический шум на легочной артерии.

А). *С наибольшей долей вероятности, какой механизм возникновения этого шума и его прогностическое значение?*

- Б). Необходимо ли использовать приемы функциональной аускультации в данном случае?
В). Какое инструментальное исследование необходимо рекомендовать для исключения органического характера шума?

Ответ к задаче №4

А). С наибольшей долей вероятности, какой механизм возникновения этого шума и его прогностическое значение? Учитывая отсутствие кардиологического анамнеза, молодой возраст пациента наиболее вероятен функциональный шум, возникающий из-за анатомических особенностей строения легочного ствола, что приводит к возникновению турбулентного тока крови.

Б). Необходимо ли использовать приемы функциональной аускультации в данном случае? Функциональным шумам присуща лабильность и изменчивость вплоть до исчезновения в зависимости от положения пациента, уровня физической нагрузки. В данном случае необходимо провести аускультацию в различных положениях пациента (сидя, лежа, стоя), а также после физической нагрузки.

В). Какое инструментальное исследование необходимо рекомендовать для исключения органического характера шума? Эхокардиографическое исследование сердца.

Ситуационная задача 5.

На верхушке сердца выслушивается систолический шум, проводится в подмышечную впадину, к основанию мечевидного отростка, в точку Боткина, в область проекции митрального клапана. Максимум его выслушивания - верхушка сердца.

1. О какой причине шума следует думать?
2. Изменяются ли тоны сердца?
3. Какой будет звучность первого тона?
4. Какая ожидается звучность 2 тона над легочной артерией?

Ответ к задаче №5.

1. Митральная недостаточность 2. Да 3. Ослабленной 4. Усиленная

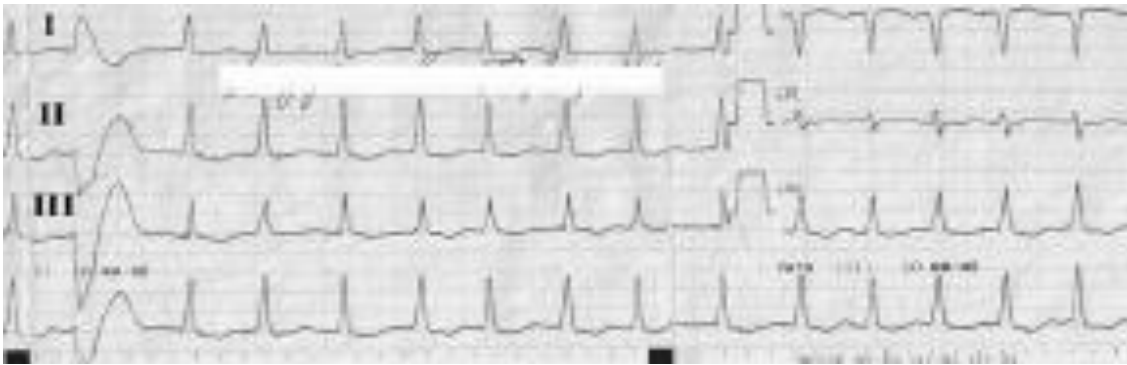Тема №6: «ИНСТРУМЕНТАЛЬНЫЕ МЕТОДЫ ИССЛЕДОВАНИЯ СЕРДЕЧНО-СОСУДИСТОЙ СИСТЕМЫ»

Ситуационная задача 1

Больная М. 52 лет бухгалтер, госпитализирована с жалобами на неритмичное сердцебиение, общую слабость, головокружение, быструю утомляемость, одышку при ускоренной ходьбе. Анамнез заболевания: в течение 15 лет отмечает повышение артериального давления до максимальных 190/120 мм рт. ст. Ухудшение состояния отмечает в течение 3-х дней, когда впервые в жизни появились вышеописанные жалобы. Учитывая их прогрессирующий характер, вызвала скорую помощь.

Объективно: сознание ясное, активна. Отёков нет. Рост - 178 см, вес - 107 кг. Отложение подкожно-жирового слоя на бёдрах и животе. Кожные покровы повышенной влажности. Грудная клетка гиперстеническая. В лёгких везикулярное дыхание, хрипов нет. Область сердца не изменена. Левая граница сердца – на 2 см снаружи от срединно-ключичной линии в V межреберье слева. Тоны сердца неритмичные. ЧСС - 121 ударов в минуту. АД в покое сидя - 170/115 мм рт. ст. Пульс на лучевых артериях симметричный, неритмичный, неравномерный с частотой 100 ударов в минуту.

Записана ЭКГ:



Интерпретируйте представленную электрокардиограмму.

Ответ к задаче №1

На ЭКГ ритм фибрилляции предсердий с ЧСС 130-150 ударов в минуту, гипертрофия левого желудочка (индекс Соколова-Лайона 43 мм). QRS = 80 мс, QT = 240 мс. 1 желудочковая экстрасистола. Депрессия сегмента ST по боковой стенке, обусловленная систолической перегрузкой ЛЖ.

Ситуационная задача 2

Констатирована недостаточность клапана аорты

Укажите изменения основных параметров эхокардиограммы.

Ответ к задаче №2

Увеличение КДО и КДР ЛЖ, в режиме доплерографии выявляется аортальная регургитация. При значительном увеличении полости левого желудочка, возможно, развитие митральной регургитации. Поражение створок аортального клапана может заключаться в их утолщении. В случае инфекционного эндокардита определяются вегетации на створках. Можно отметить несмыкание створок аортального клапана в период диастолы.

Ситуационная задача 3

У больного диагностирован стеноз левого атриовентрикулярного отверстия.

Какие изменения фонокардиограммы характерны для данного состояния?

Ответ к задаче №3

Определяется усиление и увеличение частоты колебаний первого тона, возможно, его расщепление. Возникает патологический тон открытия митрального клапана (митральный щелчок), следующий через 0,06-0,12 сек. после II тона. Появляются колебания, характерные для пресистолического шума.

Ситуационная задача 4

У больного приступ стенокардии.

Вопросы:

Какие изменения эхокардиограммы могут быть выявлены?

Ответ к задаче №4

В момент приступа стенокардии нарушается питание и сократительная активность зависимого от пораженной коронарной артерии участка миокарда. Это вызывает гипокинезию или дискинезию данного участка преходящего характера. В отличие от инфаркта миокарда или постинфарктного кардиосклероза эти изменения обратимы.

Если больной ранее уже перенес инфаркт миокарда, выявляются стойкие нарушения сократительной активности пораженных сегментов миокарда левого желудочка, при обширных поражениях увеличиваются размеры и объем ЛЖ, возникают признаки диастолической и систолической сердечной недостаточности.

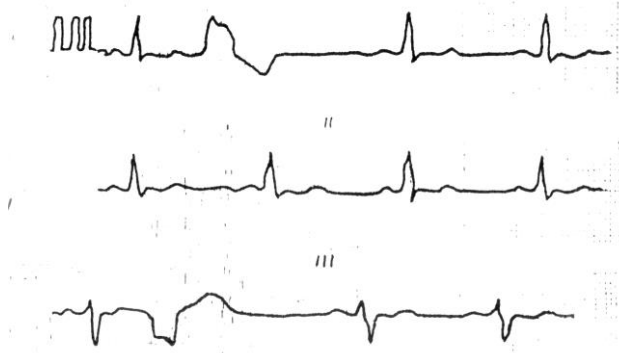
Ситуационная задача 5

Как зарегистрировать ЭКГ у пациента с дэкстрапозицией?

Ответ к задаче №5

Зеркально переставляем местами все перечисленные выше электроды.

Ситуационная задача 6.

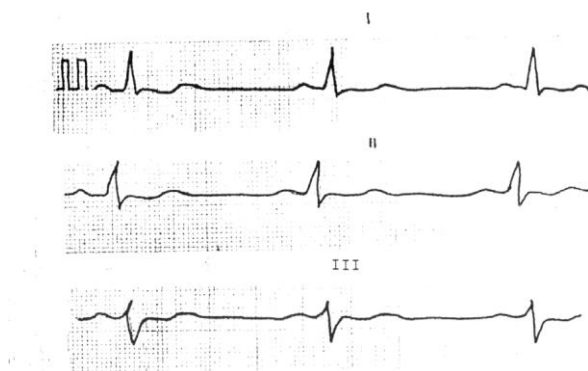


1. *Определите патологию?*
2. *Можно ли говорить о мерцательной аритмии на данной ЭКГ?*
3. *Какое положение электрической оси сердца?*
4. *Имеются ли признаки гипертрофии ЛП?*
5. *Имеются ли признаки гипертрофии ПП?*

Ответ к задаче №6.

1. Желудочковая экстрасистолия 2. Нет 3. Отклонена влево 4. Нет 5. Нет

Ситуационная задача 7.

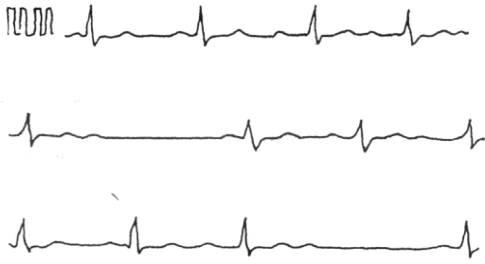

1. *Определите ритм?*
2. *Какое положение электрической оси сердца?*
3. *Назовите нормальную частоту сердечных сокращений?*
4. *Имеются ли признаки гипертрофии ЛП?*
5. *Имеются ли признаки гипертрофии ПП?*

Ответ к задаче №7.

1. Синусовый 2. Смещена влево 3. 60-80 в 1 минуту 4. Нет 5. Нет

Ситуационная задача 8.



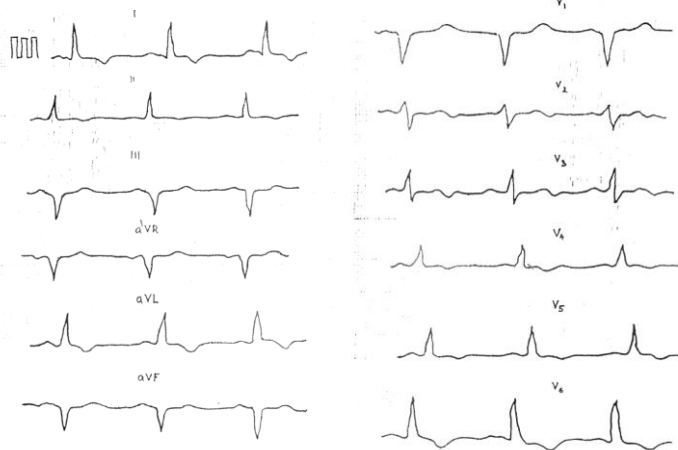
:

1. Определите патологию?
2. Имеются ли признаки мерцательной аритмии?
3. Какое положение электрической оси сердца?
4. Имеются ли признаки гипертрофии ЛП?
5. Имеются ли признаки гипертрофии ПП?

Ответ к задаче №8.

1. AV блокада II степени 2. Нет 3. Нормальное 4. Нет 5. Нет

Ситуационная задача №9.



1. Гипертрофия какого отдела сердца представлена на ЭКГ?
2. Какое положение электрической оси?
3. В чем заключается патология конечной части желудочкового комплекса на ЭКГ?
4. Есть ли признаки гипертрофии ЛП?
5. Есть ли признаки гипертрофии ПП?

Ответ к задаче №9.

1. Левого желудочка 2. Смещена влево 3. Депрессия ST в V6, отрицательный T в I, aVL, V4-V6 4. Нет 5. Нет

Тема №7: «НАРУШЕНИЕ СЕРДЕЧНОГО РИТМА»

Ситуационная задача 1

Больной М., 68 лет обратился к врачу с жалобами на одышку при незначительной физической нагрузке, сердцебиение, перебои в работе сердца, общую слабость, отеки на ногах.

Анамнез заболевания: Повышение АД отмечает около 18 лет, лечился нерегулярно. В течение 10 лет беспокоят перебои в работе сердца, ощущение сердцебиения, одышка при умеренной физической нагрузке. Неоднократно лечился в стационаре. В течение 2-х недель отмечает ухудшение самочувствия: усилились одышка, сердцебиение, общая слабость, наблюдались выраженные отеки на ногах. Из анамнеза жизни. Курил больше 35 лет до 20 сигарет в сутки. Отец умер в возрасте 50 лет от инсульта.

Объективно: Состояние тяжелое. Сознание ясное. Повышенного питания (ИМТ=31,2 кг/м²). Акроцианоз. Выраженные отеки на нижних конечностях. ЧД 23 в 1 минуту. В легких дыхание везикулярное ослабленное. В нижних отделах выслушиваются влажные незвучные мелкопузырчатые хрипы. Верхушечный толчок располагается в V межреберье на 1 см кнаружи от

левой срединноключичной линии. Разлитой, ослабленный, низкий, нерезистентный. Левая граница относительной тупости сердца смещена влево. Тоны сердца приглушены, аритмичные, ЧСС 115 в 1 минуту, PS – 92 в 1 минуту. АД 160 и 100 мм рт.ст.

Язык влажный, чистый. Живот увеличен в объеме за счет подкожно-жировой клетчатки. При пальпации живот мягкий, безболезненный. Размеры печени по Курлову 13x12x11 см.

Дополнительные методы исследования:

ЭКГ – ритм неправильный. Интервалы RR различные, ЧСС – 110 в минуту, зубец Р отсутствует, регистрируются волны мерцания F. Комплекс QRS не изменен, депрессия ST и отрицательный зубец T в I, II, AVL, V4, V5, V6.

Определите патологию, диагностируемую по ЭКГ

Ответ к задаче №1

Фибрилляция предсердий.

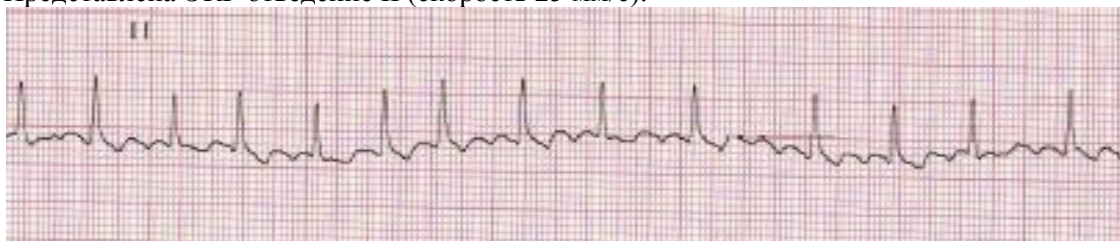
Ситуационная задача 2

Пациент К. 50 лет обратился к участковому врачу в связи с впервые возникшим приступом сердцебиения, сопровождающимся мышечной дрожью, слабостью, незначительным затруднением дыхания. Приступ возник около 2 часов назад при сильном эмоциональном стрессе. Ранее при регулярной диспансеризации никаких заболеваний выявлено не было, АД было всегда в пределах нормы. На ранее снятых ЭКГ без патологических изменений. Весьма значительные физические нагрузки переносит хорошо.

При осмотре: сознание ясное. Кожные покровы обычной окраски и влажности. В лёгких везикулярное дыхание, ЧДД - 18 в минуту. Границы относительной сердечной тупости в пределах нормы. Тоны сердца аритмичные, шумов нет, ЧСС - 144 удара в минуту, пульс - 108 в минуту. АД - 130/80 мм рт. ст. Печень не увеличена.

Периферические отёки отсутствуют. Температура тела 36,9°C.

Представлена ЭКГ отведение II (скорость 25 мм/с):



1. Назовите отклонения от нормы, видимые на представленной ЭКГ, и сформулируйте ЭКГ-заключение.

2. Какой синдром послужил основанием для направления на ЭКГ?

Ответ к задаче №2

1. Ритм нерегулярный, ЧСС повышена, отсутствуют зубцы Р, волны f.

Заключение: фибрилляция предсердий, тахисистолическая форма.

2. Нарушение ритма сердца.

Ситуационная задача 3

Больная 35 лет, вызвала СМП на дом в связи с жалобами на сердцебиение.

В анамнезе - на протяжении 5 лет 3-4 приступа сердцебиения, продолжительностью до 30 минут, проходящие самостоятельно. К врачу не обращалась.

При осмотре состояние удовлетворительное. Признаков недостаточности кровообращения нет. Тоны сердца приглушены, ритм правильный, 180 в минуту, АД - 110/60 мм рт.ст.

1. Показания для направления пациента на инструментальное обследование

2. Ваши действия?

Ответ к задаче №3

1. Пароксизмальная наджелудочковая тахикардия.

2. Немедленно контроль ЭКГ.

Ситуационная задача 4

Больная 32 лет вызвала СМП по поводу сердцебиения, головокружения, слабости. Приступ сердцебиения возник впервые, около 2 часов назад, на фоне эмоционального стресса.

При осмотре - признаков недостаточности кровообращения нет. Тремор пальцев рук, Границы сердца не увеличены, Тоны сердца громкие, Пульс - 200 в минуту, ритмичный. АД — 140/90 мм рт.ст. Мочеиспускание частое, безболезненное.

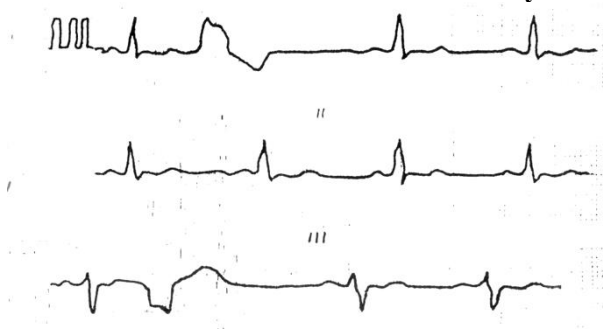
На ЭКГ: ритм правильный, 200 в минуту, зубец Р во II и III отведениях — отрицателен. Желудочковый комплекс обычной формы.

1. Какой синдром послужил основанием для направления на ЭКГ?

Ответ к задаче №4

1. Нарушение ритма - Пароксизм наджелудочковой тахикардии.

Ситуационная задача 5.



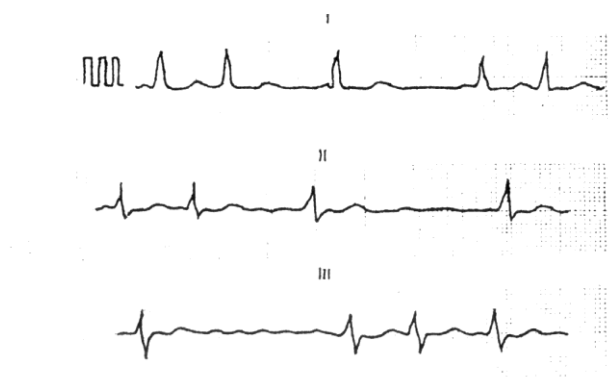
1. Назовите отклонения от нормы, видимые на представленной ЭКГ, и сформулируйте ЭКГ-заключение.

2. Какой синдром послужил основанием для направления на ЭКГ?

Ответ к задаче №5.

1. Желудочковая экстрасистолия 2. нарушение сердечного ритма

Ситуационная задача 6.



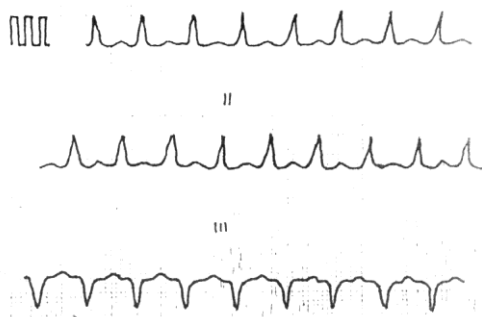
1. Сформулируйте ЭКГ-заключение.
2. Какой синдром послужил основанием для направления на ЭКГ?
3. Как расположена электрическая ось сердца?
4. Можно ли оценивать гипертрофию предсердий на данной ЭКГ? Почему?
5. Можно ли говорить о синусовом ритме на данной ЭКГ? Почему?
6. Возможен ли дефицит пульса у данного больного?

Ответ к задаче №6.

1. Мерцательная аритмия 2. Нарушение сердечного ритма 3. Смещена влево 4. Нет, так как нет зубца

“P” 5.Нет, так как нет зубца “P” 6.Да

Ситуационная задача 7.



1. Сформулируйте ЭКГ-заключение.
2. Какой синдром послужил основанием для направления на ЭКГ?
3. Определите положение электрической оси сердца?
4. Можно ли в данном случае говорить о синусовом ритме? Почему?
5. Имеются ли признаки гипертрофии ЛП? Почему?
6. Имеются ли признаки гипертрофии ПП? Почему?

Ответ к задаче №7.

1.Суправентрикулярная тахикардия 2.Нарушение сердечного ритма 3.Смещена влево 4.Нет, не определяется зубец “P”
5.Нет, не определяется зубец “P” 6.Нет, не определяется зубец “P”

Тема №8: «НАРУШЕНИЯ ПРОВОДИМОСТИ»

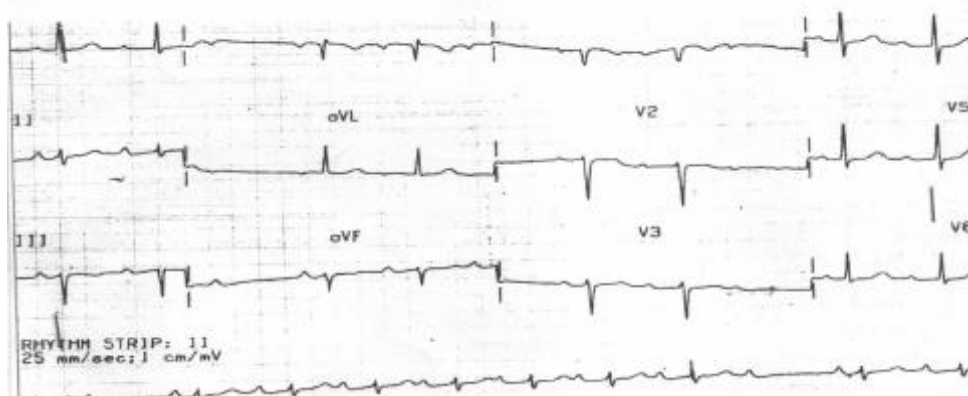
Ситуационная задача 1.

Больной 65 лет, пенсионер, поступил в клинику с жалобами на редкий пульс, перебои в работе сердца, ощущение его замирания и остановки, чувство нехватки воздуха при подъеме на 1 лестничный пролёт, давящие боли за грудиной при обычной физической нагрузке, купирующиеся приемом Нитроглицерина через 1-2 мин; кратковременные эпизоды потери сознания.

Из анамнеза: четыре года назад перенёс инфаркт миокарда. Через год стали появляться ангинозные боли при обычной физической нагрузке. Неделю назад ощутил перебои в работе сердца, инспираторную одышку, отметил кратковременные эпизоды потери сознания, что и явилось причиной госпитализации.

Объективно: состояние средней степени тяжести, акроцианоз, отёков нет. В нижних отделах лёгких небольшое количество незвучных мелкопузырчатых хрипов. Тоны сердца глухие, аритмичные, ЧСС - 42 ударов в минуту, Ps - 42 в мин. АД - 110/65 мм.рт.ст. Живот мягкий, безболезненный. Печень на 2 см ниже рёберной дуги, край ее ровный, закруглённый, слегка болезненный при пальпации.

Записана ЭКГ:



1. Интерпретируйте представленную электрокардиограмму.
2. Какой синдром послужил основанием для направления на ЭКГ?

Ответ к задаче №1

1. Ритм синусовый, атриовентрикулярная блокада II степени, Мобитц I (с периодической Самойлова-Венкебаха).
2. Нарушение проводимости сердечного ритма

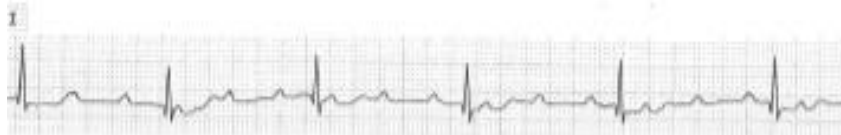Ситуационная задача 2.

Больной 75 лет на приеме у врача-терапевта участкового предъявляет жалобы на приступы головокружения, иногда с кратковременной потерей сознания, учатившиеся в течение последнего месяца. Кроме этого, имеется одышка при незначительной физической нагрузке и отеки на ногах, которые появились также около месяца назад и в последующем усиливались.

Анамнез: больным себя считает около 10 лет, когда впервые появились сжимающая боль в области сердца и одышка при ходьбе до 200 м, боль эффективно купируется Нитроглицерином. Год назад впервые возник приступ потери сознания в течение нескольких минут, сопровождавшийся непроизвольным мочеиспусканием. В последний месяц аналогичные приступы участились, появилось повышение АД.

Объективно: сознание ясное. Выраженный цианоз губ, граница относительной сердечной тупости сердца смещена влево на 2 см. Тоны сердца глухие, ритмичные. Временами выслушивается громкий (пушечный) I тон. ЧСС - 34 удара в минуту. АД -180/100 мм рт. ст. В лёгких жёсткое дыхание, хрипов нет. Печень выступает из-под рёберной дуги на 5 см, край её плотный, чувствительный при пальпации. Симметричные отеки на ногах до верхней трети голени.

Представлена ЭКГ (скорость 25 мм/с):



1. Назовите отклонения от нормы, видимые на представленной ЭКГ, и сформулируйте ЭКГ-заключение
2. Какой синдром послужил основанием для направления на ЭКГ?

Ответ к задаче №2

1. Полная атриовентрикулярная блокада, замещающий ритм АВ-соединения. Заключение: полная атриовентрикулярная блокада (III степени).

2. Нарушение проводимости сердечного ритма

Ситуационная задача 3.

Больной 64 года внезапно потерял сознание на улице. Прохожим вызвана бригада СМП. К приезду бригады больной в сознании, жалуется на слабость, головокружение.

При осмотре - бледность кожных покровов. Периферических отеков нет. Тоны сердца разной звучности, 44 в минуту. АД - 130/70 мм рт.ст.

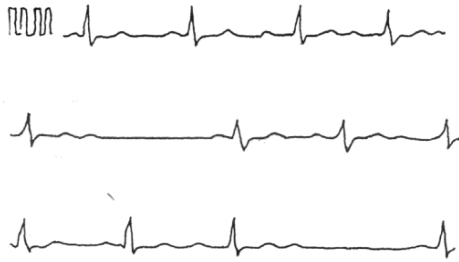На ЭКГ: полная АВ - блокада с частотой желудочковых сокращений 44 в минуту.

1. Возможные причины потери сознания?
2. Неотложные мероприятия во время потери сознания?

Ответ к задаче №3

1. Приступ Морганье-Эдемса-Стокса, обычно связанный с транзиторной асистолией.
2. Удар в область сердца, наружный массаж сердца.
3. Госпитализация в БИТ, в дальнейшем - имплантация постоянного кардиостимулятора.

Ситуационная задача 4.

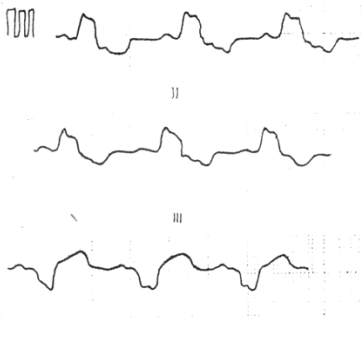


1. *Определите патологию?*
2. *Какой синдром послужил основанием для направления на ЭКГ?*
3. *Какое положение электрической оси сердца?*
4. *Имеются ли признаки гипертрофии ЛП?*
5. *Имеются ли признаки гипертрофии ПП?*

Ответ к задаче №4

1. AV блокада II степени 2. Нарушение проводимости сердечного ритма 3. Нормальное 4. Нет
5. Нет

Ситуационная задача 5.



1. *Определите патологию?*
2. *Какой синдром послужил основанием для направления на ЭКГ?*
3. *Определите положение электрической оси сердца?*
4. *Можно ли говорить о синусовом ритме на данной ЭКГ?*
5. *Имеются ли признаки гипертрофии ЛП?*
6. *Имеются ли признаки гипертрофии ПП?*

Ответ к задаче №5

1. Полная блокада ЛНПГ 2. Нарушение проводимости сердечного ритма 3. Смещена влево 4. Да
5. Нет 6. Нет

Тема №9: «СИНДРОМЫ ОСТРОЙ И ХРОНИЧЕСКОЙ СЕРДЕЧНОЙ НЕДОСТАТОЧНОСТИ»

Ситуационная задача 1.

Больная Б. 38 лет предъявляет жалобы на одышку при незначительной физической нагрузке, быструю утомляемость, слабость, эпизоды удушья, возникающие в горизонтальном положении, отёки голеней и стоп.

В возрасте 17 лет был выявлен ревматический порок сердца - недостаточность митрального клапана.

При осмотре: состояние тяжелое. Акроцианоз. Отёки голеней и стоп. ЧДД - 24 в минуту. При сравнительной перкуссии лёгких справа ниже угла лопатки отмечается притупление перкуторного звука. При аускультации ослабленное везикулярное дыхание, в нижних отделах - небольшое количество влажных мелкопузырчатых хрипов. Левая граница сердца - на 3 см кнаружи от среднеключичной линии в VI межреберье. Аускультативная картина соответствует имеющемуся пороку. Ритм сердечных сокращений неправильный, ЧСС - 103 удара в минуту. АД - 110/65

мм рт. ст. Живот увеличен в объёме за счёт ненапряжённого асцита, мягкий, безболезненный. Размеры печени по Курлову - 13×12×10 см. Печень выступает из-под края рёберной дуги на 3 см, край её закруглён, слегка болезненный.

На ЭКГ ритм неправильный, зубцы Р отсутствуют.

1. Выделите ведущий синдром.

2. Наметьте план обследования пациента на первом этапе.

3. К какому специалисту необходимо направить пациентку и с какой целью?

Ответ к задаче №1

1. Синдром хронической сердечной недостаточности по большому и малому кругам кровообращения.

2 -ОАК, -ОАМ, -ЭКГ, -Эхо-кардиография, -Р-графия органов грудной клетки.

3. Необходимо направить больную на консультацию к врачу-кардиохирургу для обсуждения хирургической коррекции порока.

Ситуационная задача 2.

Больная М. 56 лет, продавец ювелирного салона, госпитализирована 11.12.2014 г. с жалобами на интенсивную жгучую боль по всей грудной клетке в течение 7,5 часов, с иррадиацией в левое плечо, шею, нижнюю челюсть, локоть, также предъявляла жалобы на испарину, сердцебиение, слабость, одышку в покое, кашель.

Анамнез: рост - 178 см, вес - 105 кг. Не курит. Отец в 49 лет перенес инфаркт миокарда. С 35 лет пациентка отмечает повышение артериального давления до 180/100 мм рт. ст. Ухудшение состояния в виде появления интенсивного болевого синдрома в грудной клетке в покое появилось в 06-00. Пациентка самостоятельно приняла 4 таблетки Нитроглицерина без эффекта и в 12-00 после появления одышки и слабости обратилась за медицинской помощью. Вызвала скорую медицинскую помощь (СМП).

Объективно: состояние тяжёлое за счёт болевого синдрома в грудной клетке, одышки, гипотонии.

При осмотре кожные покровы мраморной окраски, холодные, выражено влажные. Сохраняется одышка в покое, частота дыхания до 28 в минуту, пациентка принимает вынужденную позу полусидя. Аускультативно над всеми лёгочными полями влажные мелкопузырчатые хрипы. Пульс на лучевых артериях выражено ослаблен, нитевидный, 120 ударов в минуту. Аускультативно в области сердца ослаблен I тон, тахикардия до 120 в минуту, выслушивается систолический шум на верхушке. Артериальное давление на правой верхней конечности - 80/50 мм рт. ст., на левой верхней конечности - 75/50 мм рт. ст. Отёков на нижних конечностях нет.

По ЭКГ в приёмном отделении без динамики, по сравнению с пленкой СМП.

По ЭхоКГ фракция выброса левого желудочка – 38%, выраженная митрально-папиллярная дисфункция, регургитация на митральном клапане III, гипертрофия миокарда левого желудочка.

По данным измерения инвазивной гемодинамики центральное венозное давление - 260 мм вод. ст. (N - 90-110 мм. вод. ст.). Давление заклинивания лёгочных капилляров – 23 мм рт. ст. (N - 10-18 мм рт. ст.).

Сердечный индекс – 1,9 л/мин/м² (N - 2,5-4,5 л/мин²). Сатурация – 69% (N - 80-100).

Рентгенологически в лёгких венозный застой III степени, тень сердца расширена влево.

ЭКГ на этапе СМП.



1. Выделите синдромы, определите ведущий.

2. Составьте план дополнительных обследований.

Ответ к задаче №2

1. Синдромы: болевой ангинозный или острый коронарный синдром (status anginosus); сердечной недостаточности (острой) – одышка, хрипы, тахикардия, гипотония, мраморность и холодность кожных покровов;

Ведущий - острый коронарный синдром.

2. На основании клиники (ангинозный болевой синдром в грудной клетке в течение 7,5 часов, не купирующийся Нитроглицерином), ЭКГ-признаков субэпикардального повреждения миокарда передней стенки левого желудочка, повышения концентрации маркера некроза миокарда - КФК-МВ - диагностирован инфаркт миокарда.

Признаки кардиогенного шока – стойкая гипотония, периферическая гипоперфузия (бледность кожных покровов, пульс слабого наполнения), начинающийся отёк лёгких (тахипноэ, влажные хрипы)

Ситуационная задача 3.

Пациент 76 лет доставлен в стационар с диагнозом острый с элевацией сегмента ST инфаркт миокарда. Предъявляет жалобы на интенсивные, давящие боли за грудиной, а также выраженную одышку смешанного характера в покое, ощущение страха смерти.

Объективно: состояние тяжелое, ортопноэ, кожные покровы бледные, профузный пот, акроцианоз, ЧД 26 в минуту. При аускультации ослабленное везикулярное дыхание, до углов лопаток определяются влажные хрипы.

А). Какой синдром, осложнил течение инфаркта миокарда у пациента?

Б). Оцените состояние больного?

В). Каков патогенез данного синдрома?

Ответ к задаче №3

А). У пациента имеется синдром острой левожелудочковой недостаточности.

Б). Состояние пациента необходимо расценить как тяжелое. Жалобы на боли, одышку. Положение вынужденное, кожные покровы бледные, профузный пот, акроцианоз. Одышка в покое до 26 в минуту. Имеется тяжелое заболевание, с осложненным течением с высоким риском неблагоприятного исхода.

В). Некроз, повреждение, ишемия миокарда, как проявление инфаркта миокарда, приводят к снижению насосной способности сердца. Возникает неспособность миокарда левого желудочка обеспечить адекватное кровоснабжение органов и тканей, застой в малом круге кровообращения.

Ситуационная задача 4.

Пациентка 70 лет предъявляет жалобы на сердцебиение, одышку в покое. Из анамнеза известно, что она много лет страдает артериальной гипертензией, ИБС (перенесла инфаркт миокарда).

Объективно: сидит с опущенными вниз ногами, руками упирается в поверхность кровати. Кожные покровы цианотичные, акроцианоз, отеки стоп, нижней трети голеней. При пальпации области сердца верхушечный толчок определяется в IV межреберья по передней подмышечной линии. При аускультации сердца ритм галопа, I тон на верхушке ослаблен, акцент II на легочной артерии, определяется систолический убывающий шум на верхушке с проведением в подмышечную область. При аускультации легких ослабленное везикулярное дыхание, в нижних отделах влажные незвучные хрипы.

А). Какой синдром является ведущим в настоящее время у пациентки, перечислите его составляющие?

Б). Как называется положение больной?

В). Дайте оценку локализации верхушечного толчка?

Г). Какими наиболее вероятными причинами обусловлен систолический шум на верхушке?

Ответ к задаче №4

А). У пациентки в настоящее время является ведущим синдром хронической сердечной недостаточности, который определяется признаками застоя в большом и малом кругах кровообращения. ХСН учитывая, что одышка, сердцебиение отмечаются в покое имеет IV ФК.

Б). Пациентка заняла вынужденное положение – ортопноэ, благодаря которому достигается депонирование части ОЦК в нижних конечностях, уменьшение ОЦК, снижение преднагрузки на левый желудочек.

В). У пациентки верхушечный толчок смещен влево до передней подмышечной линии (норма 1,- 1,5 см кнутри от СКЛ), и вниз в VI межреберье (норма V межреберье).

Г). Систолический шум на верхушке наиболее вероятен за счет относительной недостаточности митрального клапана, формирования синдрома митральной регургитации, на фоне расширения полости левого желудочка.

Ситуационная задача 5.

Пациент 55 лет обратился за медицинской помощью к участковому кардиологу. Предъявляет жалобы на повышение артериального давления до 180/100 мм рт.ст., снижение переносимости экстремальных физических нагрузок (работает грузчиком), сердцебиение, замедленное восстановление сил после нагрузки.

Объективно: состояние удовлетворительное, кожные покровы физиологической окраски, питание повышенное. Отеков нет. Пульс 78 в минуту, твердый, полный, АД 180/100 мм рт.ст. ОТС: правая на 1,0см кнаружи от правого края грудины, левая по СКЛ, талия сердца не выходит за левую окологрудинную линию. Тоны сердца сохранены, физиологическое соотношение их на верхушке, акцент второго тона на аорте. ЧД 16 в минуту. При аускультации везикулярное дыхание, хрипов нет. Печень нижняя граница по СКЛ по краю реберной дуги. Ординаты Курлова: 10, 9, 5 см

А). *Какой синдром, осложнил течение гипертонической болезни у пациента, какова его выраженность?*

Б). *Оцените данные объективного обследования пациента: какая конфигурация сердца, имеются ли проявления застоя в малом круге кровообращения, имеются ли отклонения в свойствах пульса?*

Ответ к задаче №5

А). У пациента имеется синдром хронической сердечной недостаточности I стадии, I ФК так как признаки ХСН проявляются при высоком уровне физической активности.

Б). При объективном обследовании: выявлена аортальная конфигурация сердца, повышенное артериальное давление и как следствие твердый пульс. Признаков застоя в большом круге кровообращения не выявлено (печень в размерах не увеличена, отеков нет).

Ситуационная задача 6.

У больного с острым передним распространенным трансмуральным инфарктом миокарда ночью развился тяжелый приступ удушья, появился холодный, липкий пот, упало АД, появилась спутанность сознания, стала выделяться розовая пенистая мокрота. При аускультации сердца трехчленный ритм на верхушке и акцент II тона на легочной артерии

1. *Какой трехчленный ритм определяется у больного и о чем он свидетельствует?*
2. *О чем свидетельствует акцент II тона над легочной артерией и выделение розовой пенистой мокроты?*
3. *О каком синдроме свидетельствует появление липкого холодного пота, падение АД, появление спутанности сознания?*

Ответ к задаче №6.

1. Протодиастолический галоп: ослабленный I тона, II тон, патологический III тон. Данный ритм галопа свидетельствует о слабости миокарда левого желудочка.
2. О высоком давлении в легочной артерии и застое в легких.
3. О гипоперфузии тканей и органов, кровоснабжаемых артериями большого круга кровообращения.

Тема №10: «ИССЛЕДОВАНИЕ БОЛЬНЫХ С ПОРОКАМИ СЕРДЦА»

Ситуационная задача 1

Больной К., 28 лет, к концу рабочего дня обратился к врачу с жалобами на одышку, возникающую при физическом напряжении, сердцебиение, быструю утомляемость. Врач обратила внимание на цианоз губ, умеренные отеки в области голеностопных суставов.

Объективно: сердце расширено влево, 1-й тон на верхушке ослаблен, выслушивается систолический шум, проводящийся в подмышечную область.

1. *О каком поражении сердца должен подумать врач (мышечном или клапанном)?*
2. *Какие исследования необходимо назначить для уточнения диагноза?*

Ответ к задаче №1

1. Врач должен подумать об органическом поражении клапанов сердца - о недостаточности 2-х створчатого клапана, т.к. выявлен эпицентр (область максимального выслушивания) шума - верхушка сердца; имеется зона проведения шума - подмышечная область. Кроме того, выявлено ослабление I тона на верхушке и обнаружено смещение левой границы относительной тупости сердца влево (именно негерметичное смыкание митрального клапана приводит к регургитации крови во время систолы левого желудочка в левое предсердие, этим увеличивая преднагрузку на данные отделы, что сопровождается гипертрофией и дилатацией ЛП и ЛЖ).
2. Для уточнения диагноза необходимо назначить электрокардиографию (ЭКГ) и ультразвуковое сканирование сердца (ЭхоКГ).

Ситуационная задача 2

У больного выслушивается протодиастолический ритм галопа, ослаблен первый тон на верхушке, определяется дефицит пульса в 15 ударов/мин., на верхушке выслушивается систолический шум, распространяющийся в левую подмышечную область.

1. *Как изменились границы сердца?*
2. *Каким будет второй тон?*
3. *Изменится ли артериальное давление?*

Ответ к задаче №2

1. Перкуторно выявляется смещение границы вверх и влево, засчёт увеличения левого предсердия и левого желудочка.
2. При повышении артериального давления в малом круге кровообращения появляется акцент второго тона над лёгочным стволом.
3. Артериальное давление не изменится.

Ситуационная задача 3

На верхушке сердца выслушивается усиленный хлопающий первый тон, пресистолический шум, который проводится до точки Боткина.

Вопросы:

1. *Когда может быть подобная аускультативная симптоматика?*
2. *Что может быть со вторым тоном?*
3. *Свойства пульса?*
4. *Какие симптомы можно выявить при пальпации сердца?*
5. *Что можно выявить методом перкуссии?*

Ответ к задаче №3

Описана симптоматика стеноза митрального отверстия.

II тон над лёгочной артерией усилен, иногда расщеплён.

Пульс небольшого наполнения - pulsus parvus.

Пальпаторно выявляется симптом диастолического дрожания грудной клетки - «кошачье мурлыканье» в области верхушки сердца. Перкуторно выявляется смещение границ относительной тупости сердца вверх и вправо.

Ситуационная задача 4

На верхушке сердца - ослабленный первый тон, имеется акцент и расщепление второго тона на легочной артерии, на верхушке сердца выслушивается систолический шум с распространением в левую подмышечную область.

1. *Для какого поражения сердца или сосудов характерна описанная симптоматика?*
2. *Что можно выявить методом пальпации и перкуссии сердца?*

Ответ к задаче №4

Описанная симптоматика характерна для недостаточности митрального клапана. При пальпации верхушечный толчок смещён влево. Перкуторно границы относительной тупости также увеличены влево.

Ситуационная задача 5

Больной З., 39 лет, предъявляет жалобы на одышку смешанного характера, боли в области сердца давящего характера. В анамнезе частые ангины. При осмотре отмечается акроцианоз. Верхушечный толчок расположен на 1 см кнаружи от среднеключичной линии, разлитой, усиленный, высокий, резистентный. Границы сердца смещены вправо, вверх и влево. На верхушке I тон ослаблен, выслушивается систолический шум, который проводится в подмышечную область, акцент II тона над легочной артерией.

О каком синдроме можно подумать?

Составьте план инструментального обследования

Ответ к задаче №5

1. Синдром митральной недостаточности
2. ЭКГ, Эхо-КГ, рентгенографию сердца с контрастированием пищевода.

Ситуационная задача 6

Больная К., 48 лет, предъявляет жалобы на боли в области сердца давящего характера, головокружение, частые обмороки. В анамнезе частые ангины. При осмотре кожные покровы бледные, акроцианоз. Верхушечный толчок расположен на 2 см кнаружи от среднеключичной линии, разлитой, высокий, резистентный. При пальпации во 2 межреберье у правого края грудины определяется систолическое дрожание. Левая граница относительной тупости сердца смещена влево. На верхушке I тон ослаблен, выслушивается систолический шум, который проводится в подмышечную область, II тон во 2 межреберье у правого края грудины ослаблен, выслушивается грубый систолический шум, который проводится на сонную артерию.

О каком синдроме можно подумать?

Составьте план инструментального обследования

Ответ к задаче №6

1. Синдром аортального стеноза
2. ЭКГ, Эхо-КГ, рентгенографию сердца с контрастированием пищевода.

Ситуационная задача 7

Больной З., 52 года. Жалобы на одышку, давящие боли в области сердца, ощущение пульсации в голове. В детстве перенес ангину. При осмотре акроцианоз, пульсация сонных артерий, синхронное покачивание головы. Верхушечный толчок смещен влево, куполообразный. Левая граница относительной тупости сердца располагается по средней подмышечной линии. При аускультации: на верхушке I тон ослаблен, выслушивается систолический шум, который проводится в подмышечную область, во 2 межреберье у правого края грудины - II тон ослаблен, диастолический шум, который проводится в 3 межреберье у левого края грудины. Ответить на

1. О каком синдроме можно подумать?

2. Составьте план инструментального обследования

Ответ к задаче №7

1. Синдром аортальной недостаточности
2. ЭКГ, Эхо-КГ, рентгенографию сердца с контрастированием пищевода.

Ситуационная задача 8

Осмотр и пальпация

Верхушечный толчок хорошо виден на глаз, при пальпации усиленный, разлитой, смещенный до передней аксиллярной линии в VI межреберье. Сердечный толчок и эпигастральная пульсация не выявляются.

Признаки, какого синдрома имеются у больного в ситуации?

Ответ к задаче №8

Гипертрофия и значительная дилатация левого желудочка

Ситуационная задача 9

Пальпация

Верхушечный толчок расположен в V межреберье на 1 см кнутри от левой срединно-ключичной линии, обычный. В области абсолютной тупости сердца и эпигастрии определяется усиленная и разлитая пульсация.

Видны на глаз сердечный толчок и эпигастральная пульсация. Верхушечный толчок не определяется.

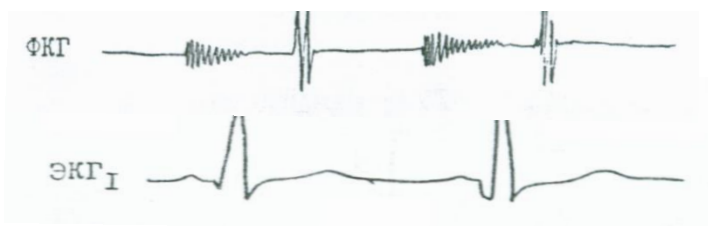
Признаки, какого синдрома имеются у больного в ситуации?

Ответ к задаче №9

Гипертрофия и дилатация правого желудочка

Ситуационная задача 10

На верхушке выслушивается сразу после ослабленного I тона систолический шум убывающего характера, занимающий 2/3 систолы и проводящийся в левую подмышечную область.



Признаки ЭКГ и ФКГ какого синдрома имеются у больного в ситуации?


Ответ к задаче №10

Недостаточность митрального клапана

Ситуационная задача 11

Аускультация

На верхушке выслушивается диастолический шум, начинающийся через небольшой интервал после II тона, убывающего характера, продолжающийся всю диастолу. Шум имеет пресистолическое усиление, никуда не проводится. Есть пальпаторное диастолическое дрожание.



ЭКГ, ФКГ признаки, какого синдрома имеются у больного в ситуации?

Ответ к задаче №11

Митральный стеноз

Ситуационная задача 12

Осмотр области сердца:

Верхушечный толчок VI межреберье на 2 см кнаружи от левой срединно-ключичной линии.

Пальпация: верхушечный толчок в V и VI межреберьях, усилен, приподнимающий, разлитой, сердечный толчок и эпигастральная пульсация не выявляются.

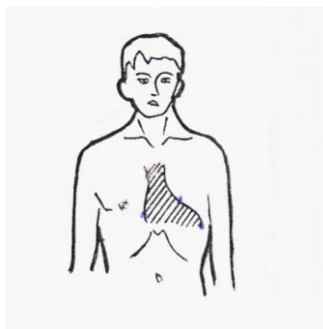
Признаки, какого синдрома имеются у больного в ситуации?

Ответ к задаче №12

Значительная дилатация левого желудочка. Гипертрофия его не выявляется.

Ситуационная задача 13

Пальпация: верхушечный толчок в V –VI межреберьях на 1 см кнаружи от срединно-ключичной линии усилен, приподнимающий, ширина 2,5 см, резистентный, систолическое дрожание на основании сердца.



Перкуссия: правая граница относительной тупости сердца на 1 см вправо от края грудины, левая – 1,5 см кнаружи от левой срединно-ключичной линии в VI межреберье, верхняя- нижний край III ребра; по границе левого контура сердца- талия сердца выражена.

Признаки, какого синдрома имеются у больного в ситуации?

Ответ к задаче №13

Дилатация левого желудочка.

Ситуационная задача 14

В отделение поступил больной с ревматическим митральным стенозом, с симптомами декомпенсации: одышка, кровохарканье, отеки. Какие симптомы ожидает получить врач при:

1. Аускультации легких
2. Пальпации перикардиальной области
3. Определеия границ ОТС
4. Аускультации сердца?

Ответ к задаче №14

1. Ослабленное везикулярное дыхание, мелкопузырчатые влажные незвучные хрипы в нижних отделах.
2. Диастолическое “ кошачье мурлыканье”, сердечный толчок.
3. Увеличение ОТС вверх и вправо.
4. Хлопающий первый тон, акцент и раздвоение 2 тона на легочной артерии, диастолический шум на верхушке.

Ситуационная задача 15

В отделение поступает больной с направительным диагнозом ревматического порока сердца- митральным стенозом.

1. Какую аускультативную картину со стороны сердечно-сосудистой системы должен отследить врач?
2. Какой может быть конфигурация сердца?
3. Какой может быть правая граница ОТС?
4. Какое нарушение ритма может быть зарегистрировано?

5. Что такое дефицит пульса?

Ответ к задаче №15

1. Хлопающий I тон на верхушке сердца, пресистолический шум на верхушке сердца, щелчок открытия митрального клапана. 2. Митральной. 3. У величенной. 4. Мерцательная аритмия. 5. Разница между ЧСС и числом пульсовых волн.

Ситуационная задача 16.

У больного, страдающего ревматическим пороком сердца, выявлено смещение границ относительной тупости сердца влево и вверх, трехчленный ритм, ослабление I тона и систолический шум на верхушке.

1. Какие изменения можно выявить на ЭКГ?

Ответ к задаче №16

1. Признаки гипертрофии левого предсердия и левого желудочка.

Ситуационная задача 17.

У больной, страдающей ревматическим пороком сердца, выявлено смещение границ относительной тупости сердца вверх и вправо, трехчленный ритм, хлопающий I тон на верхушке.

1. Какие изменения можно выявить на ЭКГ?

Ответ к задаче №17

1. Признаки гипертрофии левого предсердия и правого желудочка.

Ситуационная задача 18.

У мужчины 40 лет с жалобой на сжимающие боли в области сердца при выполнении умеренных физических нагрузок, при осмотре выявлена пульсация зрачков, «пляска каротид», капиллярный пульс.

1. Каким заболеванием предположительно страдает больной?
2. Возможный механизм жалобы на сжимающую боль в области сердца?
3. Что будет определяться при аускультации сердца?
4. Какой шум будет выслушиваться над бедренной артерией?
5. Как изменится пульсовое давление при данном пороке

Ответ к задаче №18.

1. Недостаточность аортального клапана.
2. Недостаточное заполнение коронарных артерий в диастолу из-за возврата крови из аорты в левый желудочек.
3. Диастолический шум над аортой, проводящийся в точку Боткина-Эрба, ослабление II тона, во 2 точке, ослабление I тона в 1 точке аускультации.
4. Над бедренной артерией будет выслушиваться двойной тон Дюрозье.
5. Пульсовое давление будет выше нормы, систолическое давление на ногах будет значительно выше систолического давления на руках.

Ситуационная задача 19.

У мужчины 42 лет с аортальным стенозом ревматического происхождения выявляется сильный, резистентный верхушечный толчок и трехчленный ритм в 1-й точке аускультации.

1. Какой трехчленный ритм выслушивается в 1-й точке аускультации и из каких компонентов он состоит?
2. Каков механизм появления трехчленного ритма?
3. Что можно выслушать над аортой у данного больного?
4. Куда проводится шум при данном пороке?
5. Дайте характеристику пульса при данном пороке?

Ответ к задаче №19.

1. Выслушивается пресистолический галоп, состоящий из I,II,IV тонов.
2. Ослабление I тона на верхушке из-за ослабления мышечного компонента I тона и появления IV тона вследствие увеличения вклада левого предсердия и в наполнение гипертрофированного и неподатливого левого желудочка.
3. Ослабление II тона и систолический шум.
4. Шум проводится на сонные артерии, грудную и, даже, брюшную аорту.
5. Пульс малый, медленный и редкий.

Тема №11: «ИССЛЕДОВАНИЕ БОЛЬНЫХ С ИШЕМИЧЕСКОЙ БОЛЕЗНЬЮ СЕРДЦА»

Ситуационная задача 1

К больному К., 60 лет был вызван врач скорой помощи. Больной находился в неподвижном состоянии и жаловался на резкую давящую боль за грудиной, которая распространялась в левую руку, шею, челюсть, под левую лопатку.

Объективно: отмечается умеренная бледность кожных покровов, пульс частый, на верхушке тоны сердца приглушены, второй тон на аорте усилен.

1. *Выделите основные жалобы*
2. *О какой патологии сердечно-сосудистой системы должен подумать врач?*
3. *Чем объяснить иррадиацию болей?*

Ответ к задаче №1

1. Жалобы на резкую давящую боль за грудиной, которая распространялась в левую руку, шею, челюсть, под левую лопатку
2. Речь идет о стенокардии, являющейся одной из клинических форм ишемической болезни сердца.
3. Иррадиация болей при стенокардии обусловлена повышенной чувствительностью кожи к болевым ощущениям, в зонах которые иннервируются VII шейным и I - V грудными сегментами спинного мозга (зоны Захарьина - Геда). Раздражения от сердца идут через эти сегменты и переходят на центробежные спинномозговые нервы по принципу висцеро-сенсорного рефлекса.

Ситуационная задача 2

Больной А., 30 лет, анамнез - здоров до вызова скорой помощи и поступления в клинику. На фоне психоэмоциональной перегрузки у больного появились боли за грудиной жгучего характера.

Больной принял нитроглицерин. Боли не купировались. Была вызвана скорая помощь, которая прибыла через 40 минут. По прибытию врача кардиолога больного оставались загрудинные боли.

Больному оказана медицинская помощь, боли купировались. При поступлении в клинику у больного боли в области сердца не отмечались. На ЭКГ подъем сегмента ST в II, III, aVF;

Депрессия сегмента ST в I и aVR

1. *Ваш предварительный диагноз?*
2. *Поможет ли определиться с диагнозом R-графия грудной клетки?*
3. *Поможет ли определиться с диагнозом Общий анализ крови?*
4. *Поможет ли определиться с диагнозом определение КФК, МВ-КФК?*
5. *Поможет ли определиться с диагнозом эхокардиоскопия?*

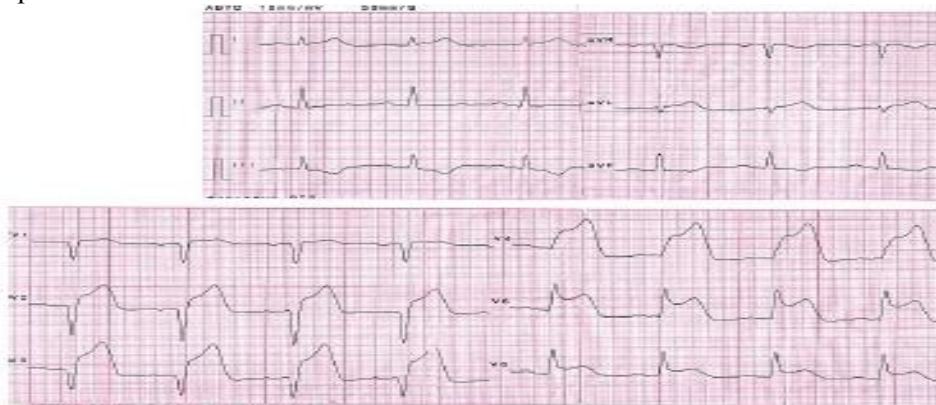
Ответ к задаче 2

1. ОКС - подозрение на ОИМ.
2. Нет.
3. Да, возможен лейкоцитоз и через несколько суток ускорение СОЭ.
4. Да, через несколько часов от момента ИМ возможно повышение показателей.
5. Да, возможно появление зон гипокинезии.

Ситуационная задача 3

В поликлинику обратился мужчина 42 лет с впервые возникшим приступом интенсивной сжимающей загрудинной боли без отчетливой иррадиации, сопровождающейся тошнотой, профузным потоотделением, одышкой. К моменту обращения поступления длительность приступа около 3 часов. Курит много лет, 10-15 сигарет в день. Артериальной гипертензии и других заболеваний сердечно-сосудистой системы, сахарного диабета, неврологических заболеваний, травм головы, коагулопатий и значительных кровотечений в анамнезе нет.

Сознание ясное. Кожные покровы бледные, гипергидроз. Дыхание везикулярное, хрипов нет. ЧДД - 18 в минуту. Тоны сердца ритмичны. ЧСС - 90 ударов в минуту, АД - 130/80 мм рт. ст. Живот мягкий, безболезненный во всех отделах. Печень не увеличена. Экстренно снята ЭКГ:



1. Назовите отклонения от нормы, видимые на представленной ЭКГ, и сформулируйте ЭКГ-заключение.

Ответ к задаче №3

1. QS в отведениях V1-V3, выраженная горизонтальная элевация ST и высокий островеершинный T в отведениях V1-V6. Реципрокная депрессия ST и отрицательный T в отведениях III, aVF. Заключение: признаки переднего распространенного инфаркта миокарда с зубцом Q, острейший период.

Ситуационная задача 4

Мужчина 55 лет обратился к врачу-терапевту участковому с жалобами на боли сжимающего характера за грудиной, возникающие при ходьбе на расстояние 200 метров или при подъёме на один пролёт лестницы, иррадиирующие в левое плечо, проходящие через 3-5 минут после остановки. Нитроглицерином не пользовался. Беспокоит также одышка при обычной физической нагрузке, утомляемость, которая появилась несколько недель назад. Из анамнеза известно, что аналогичные боли беспокоят в течение полутора лет. В начале они возникали на большую, чем сейчас нагрузку, но последние несколько месяцев носят описанный выше характер. На этом фоне приступы сохраняются. Курил в течение 20 лет по ½ пачки в день. Бросил курить 5 лет назад. Семейный анамнез: отец внезапно умер в возрасте 59 лет.

При осмотре: состояние удовлетворительное. ИМТ – 24 кг/м². Окружность талии – 96 см. Кожные покровы чистые, обычной окраски. В лёгких дыхание везикулярное, хрипов нет. Тоны сердца приглушены, ритмичные. ЧСС – 70 ударов в минуту, АД – 130/85 мм рт. ст. Живот мягкий, при пальпации безболезненный во всех отделах. Печень и селезёнка не увеличены. Периферических отеков нет. Дизурии нет. Симптом поколачивания по поясничной области отрицательный.

На ЭКГ: ритм синусовый, ЧСС – 82 удара в минуту, нормальное положение ЭОС, соотношение зубцов R и S в грудных отведениях не нарушено. Выполнена ВЭМ – проба прервана на нагрузке 75 Вт из-за появления дискомфорта в грудной клетке и депрессии ST на 2 мм в отведениях V4, V5, V6. «Двойное произведение» составило 195.

Выделите ведущий синдром (объясните патофизиологические механизмы их возникновения).

Ответ к задаче №4

1. Синдром стенокардии (типичный болевой синдром);
2. Данный синдром установлен на основании жалоб больного на сжимающие боли за грудиной, которые возникают при ходьбе на расстояние 200 метров или при подъёме на один пролёт лестницы, иррадиирующие в левое плечо, проходящие после остановки. За данный диагноз говорят также данные ВЭМ – на нагрузке 75 Вт проба остановлена из-за возникшего дискомфорта в грудной клетке и изменений на ЭКГ: депрессии ST на 2 мм в отведениях V4, V5, V6.

Ситуационная задача 5

Больная 50 лет обратился в поликлинику. Из анамнеза: в последний год отмечает по ночам боли в области верхней трети грудины, которые продолжаются около 15 минут, проходят самостоятельно или после приема Нитроглицерина. АД - 120/80 мм рт. ст., пульс - 62 удара в минуту. ЭКГ в покое без патологических изменений. Проба с физической нагрузкой отрицательная при высокой толерантности к нагрузке.

Во время приступа болей на ЭКГ, снятой врачом скорой помощи, были зарегистрированы подъем сегмента ST в отведениях II, III и AVF с дискордантным снижением этого сегмента в отведениях V1 и V2 и атриовентрикулярная блокада II степени. Из анамнеза известно, что в течение 10 лет у больной отмечается повышение артериального давления до 170/100 мм рт. ст. при оптимальном АД для больной 130/80 мм рт. ст. Отец умер внезапно в возрасте 57 лет, мать страдает артериальной гипертензией и ИБС. Больная курит до 20 сигарет в день в течение 25 лет.

Вопросы:

1. Выделите ведущие синдромы (объясните патофизиологические механизмы их возникновения).
2. Обоснуйте свои заключения.

Ответ к задаче №5

1. Синдром стенокардии (типичный болевой синдром);
2. Данный синдром поставлен на основании жалоб на боли по ночам в области верхней трети грудины, которые продолжаются около 15 минут, проходят самостоятельно или после приема Нитроглицерина; данных анамнеза: во время приступа болей на ЭКГ, снятой врачом «скорой помощи», были зарегистрированы подъем сегмента ST в отведениях II, III и AVF с дискордантным снижением этого сегмента в отведениях V1 и V2 и атриовентрикулярная блокада II степени.

Ситуационная задача 6

У больной, 46 лет, ночью стали возникать приступы загрудинных болей, во время которых на ЭКГ регистрировался преходящий подъем сегмента ST.

1. Ваш вероятный диагноз?
2. Оправдано ли ожидание патологического зубца Q на ЭКГ?
3. Оправдано ли ожидание в ОАК лейкоцитоза?
4. Оправдано ли ожидание в БАК повышение уровня кардиоспецифических ферментов?
5. Поможет ли в диагностике ВЭМ?

Ответ к задаче 6.

1. Стенокардия Принцметалла. 2. Нет. 3. Нет. 4. Нет. 5. Нет.

Ситуационная задача 7.

Больной Г., 57 лет, поступил с жалобами на интенсивные загрудинные боли, сопровождающиеся чувством страха смерти, слабостью. Боли длятся более 1 часа, не купировались приемом нитроглицерина.

В анамнезе ИБС, в виде приступов стенокардии напряжения, гипертоническая болезнь.

При осмотре: повышенного питания, кожные покровы бледные, влажные, цианоз губ. Границы сердца увеличены за счет левой – в 5 межреберье на 0,5 см кнаружи от левой срединно-ключичной линии. При аускультации сердца тоны глухие, ритмичные. ЧСС – 110 сок./мин. Пульс частый, ритмичный, синхронный, малого наполнения. АД- 80/60 мм.рт.ст.

На ЭКГ ритм синусовый. Э.О.С. отклонена влево. В I, II, aVL отведениях дугообразный подъем сегмента ST над изолинией, в III, aVF отведениях депрессия сегмента ST.

1. Какое осложнение инфаркта миокарда возникло у больного?
2. Механизм развития данного осложнения?
3. Ваши действия?

Ответ к задаче №7.

1. Кардиогенный шок.
2. Острая левожелудочковая сердечная недостаточность.
3. Госпитализация в специализированное отделение, Неотложная помощь в остром периоде инфаркта миокарда включает прежде всего снятие болевого приступа, который

способствует развитию кардиогенного шока.

Ситуационная задача 8

У мужчины 55 лет утром возникла очень сильная сжимающая боль за грудиной с иррадиацией в левую руку, плечо, появился страх смерти, выраженная слабость. Боль не снялась после приема нескольких таблеток нитроглицерина и была купирована бригадой «Скорой помощи» наркотическими анальгетиками.

1. *Ваш предположительный диагноз?*
2. *Как называется такой вариант начала заболевания?*
3. *Какие критерии делают диагноз достоверным?*
4. *Ваши действия в соответствии с клиническими рекомендациями?*

Ответ к задаче №8.

1. Острый инфаркт миокарда.
2. Ангинозный вариант.
3. Первый критерий – типичная клиническая картина, второй критерий – типичная динамика ЭКГ, третий критерий типичная динамика повышения ферментов и/или тропонинов.
4. Госпитализация в специализированное отделение, Неотложная помощь в остром периоде инфаркта миокарда включает прежде всего снятие болевого приступа, который способствует развитию кардиогенного шока.

Ситуационная задача 9.

У курящего мужчины 52 лет, имеющего избыточный вес, нелеченную артериальную гипертонию и высокий уровень холестерина крови утром возникла очень сильная сжимающая боль за грудиной с иррадиацией в левую руку, плечо, появился страх смерти, выраженная слабость. Боль не снялась после приема нитроглицерина

1. *Ваш предположительный диагноз?*
2. *Какие критерии делают диагноз достоверным?*
3. *Какие изменения можно выявить при данном заболевании на ЭКГ?*

Ответ к задаче №9.

1. Острый инфаркт миокарда.
2. Первый критерий – типичная клиническая картина, второй критерий – типичная динамика ЭКГ, третий критерий типичная динамика повышения ферментов и/или тропонинов.
3. Появление широкого и глубокого зубца Q или желудочкового комплекса QS, смещение сегмента ST, появление коронарного зубца T.

Ситуационная задача 10.

У больного развился передний, распространенный трансмуральный инфаркт миокарда.

1. *В каких отведениях от конечностей будут выявляться изменения ЭКГ?*
2. *В каких грудных отведениях будут выявляться изменения ЭКГ?*
3. *Как изменится сегмент ST в 1-ю стадию инфаркта миокарда?*
4. *Как изменится желудочковый комплекс во 2-ю стадию инфаркта миокарда?*
5. *В каких отведениях будут наблюдаться реципрокные изменения при данной локализации инфаркта?*

Ответ к задаче №10

1. В I стандартном и aVL.
2. Во всех грудных отведениях.
3. ST в первую стадию сместится вверх от изолинии дугой, обращенной выпуклостью вверх.
4. Во вторую стадию инфаркта сформируется желудочковый комплекс типа QS.
5. Реципрокные изменения будут выявляться в III стандартном и в aVF отведениях.

Тема №12: «СИНДРОМ АРТЕРИАЛЬНОЙ ГИПЕРТЕНЗИИ»

Ситуационная задача 1

Больной М., 50 лет, жалуется на плохой сон, поверхностный, тревожный, длительный период засыпания, периодические головные боли, чаще после эмоциональной перегрузки, но иногда связаны с изменением погоды, физическими нагрузками, локализуется в глазных яблоках.

Объективно: слегка повышенное питание, в лёгких изменений нет. Сердце – незначительно увеличено влево, усиленный верхушечный толчок, сердечные тоны чистые, имеется акцент II тона во 2 межреберье у правого края грудины. АД – 200/110 мм рт. ст. Через неделю давление снизилось. ОАМ: удельный вес – 1020, белка - нет, сахара - нет, лейкоциты 3-4 в поле зрения, единичные клетки плоского эпителия.

Выделите и обоснуйте ведущий синдром на основе данных физикального обследования.

Ответ к задаче №1

Синдром артериальной гипертензии.

Ситуационная задача 2

Больной Л. 16 лет предъявляет жалобы на головные боли, носовые кровотечения, боли в ногах после длительной ходьбы.

При осмотре отмечается гиперстеническая конституция больного, развитый плечевой пояс, гиперемия лица. Пульс на лучевой артерии напряжён, ритмичный с частотой 64 в минуту, симметрично с обеих сторон. Левая граница сердца на 2 см кнаружи от левой срединно-ключичной линии. Тоны сердца звучные, ясные, на всех точках аускультации выслушивается грубый систолический шум, проводящийся на сосуды шеи и в межлопаточное пространство, акцент II тона на аорте. АД на плечевой артерии - 170/110 мм рт. ст., на бедренной артерии - 150/80 мм рт. ст. с обеих сторон.

1. *Сформулируйте предварительный диагноз*
2. *Составьте план лабораторных и инструментальных обследований пациента*

Ответ к задаче №2

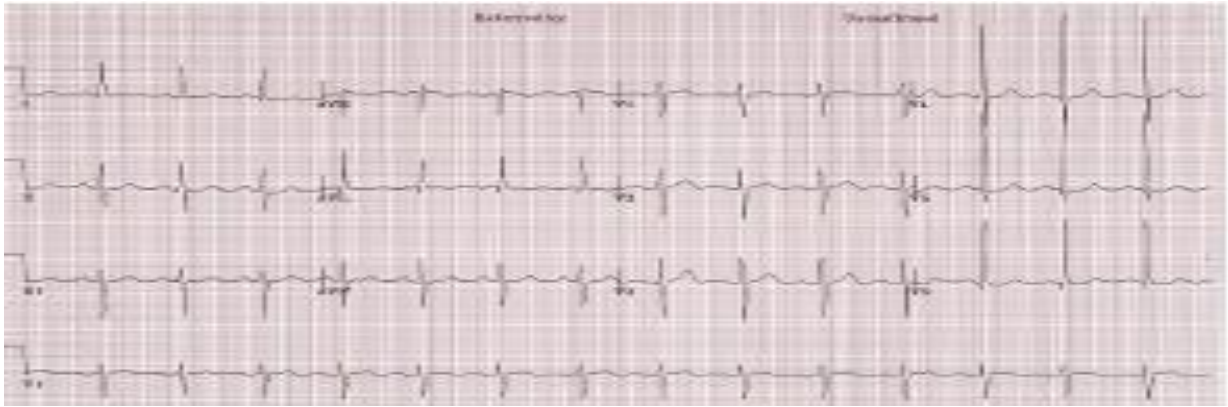1. Синдром артериальной гипертензии на основании повышения артериального давления до 170/110 мм рт. ст., признаков поражения органов-мишеней (гипертрофия левого желудочка на основании расширения границ относительной сердечной тупости влево).
2. Пациенту рекомендовано: общий анализ крови, СРБ, АСЛ-О, фибриноген, ЭКГ, ЭХО-КГ, аортография, ультразвуковое исследование почек.

Ситуационная задача 3

Больная Д. 56 лет поступила в больницу с жалобами на появление сильной головной боли, головокружения, ощущения пульсации в голове, тошноты, нечёткости зрения. Данные симптомы впервые в жизни появились шесть месяцев тому назад на фоне стресса. Была доставлена в больницу, где впервые было обнаружено повышение АД до 180/120 мм рт. ст. Наблюдалась в дальнейшем у участкового терапевта, принимала гипотензивную терапию. В последнее время АД при нерегулярных измерениях 150/80 мм.рт. ст.

Объективно: общее состояние средней тяжести. Индекс массы тела - 29,7 кг/м². Лицо гиперемировано. Дыхание везикулярное, хрипов нет. ЧДД - 16 в минуту. Пульс - 96 ударов в минуту, АД - 190/90 мм рт. ст. на обеих руках. Левая граница относительной сердечной тупости смещена на 1 см кнаружи от среднеключичной линии. Тоны сердца ясные, ритмичные, шумов нет. Живот мягкий, безболезненный. Печень не увеличена. Отёков на нижних конечностях нет. В общем анализе крови без патологических изменений.

Представлена ЭКГ (скорость 25 мм/с):



1. Назовите отклонения от нормы, видимые на представленной ЭКГ, и сформулируйте ЭКГ-заключение.

Ответ к задаче №3

1. Отклонение электрической оси сердца влево, высокий RV4-V6, $RV4 < RV5 > RV6$, высокий RaVL (>11 мм), $RV5 + SV2 = 41$ мм. Гипертрофия левого желудочка.

Ситуационная задача 4.

У больного 65 лет, в течение 20 лет страдающего гипертонической болезнью и не принимающего гипотензивных препаратов, АД держится на уровне 150- 160/102-108ммрт.ст. Жалоб нет, больной утверждает , что это его «рабочее давление».

При осмотре: верхушечный толчок расположен по срединно-ключичной линии, напряженный, твердый разлитой. АД в момент обследования 160/100 мм рт. ст.

1. Назовите основной синдром
2. Какие изменения можно выявить при перкуссии больного?
3. Какие изменения можно выявить при аускультации больного?

Ответ к задаче №4

1. Артериальной гипертензии.
2. Расширение границ относительной тупости сердца влево за счет дилатации левого желудочка.
3. Ослабление I тона сердца в 1 точке за счет уменьшения скорости сокращения гипертрофированного левого желудочка. Акцент II тона на аорте за счет повышения уровня АД и увеличения скорости захлопывания створок клапана.

Ситуационная задача 5.

У больного 60 лет, 20 лет страдающего гипертонической болезнью, не принимавшего ранее гипотензивных препаратов, АД держалось на уровне 160-170/110-116 мм рт. ст. В последние 2 года появилась сильная боль в мышцах ног при ходьбе, вынуждающая останавливаться. В течение последних 6 месяцев проводится эффективная гипотензивная терапия. АД в момент обследования 140/80 мм рт.ст, но при аускультации выявляется акцент II тона над аортой.

1. Назовите основной синдром
2. Объем инструментальных исследований в соответствии с клиническими рекомендациями
3. В каком из ЭКГ отведений от конечностей будет регистрироваться максимальный зубец R и как называется данная электрическая ось сердца?

Ответ к задаче №5.

1. Артериальной гипертензии.
2. ЭКГ, ЭХО-КГ, УЗИ почек
3. Максимальный зубец R регистрируется в отведении aVL. Электрическая ось сердца отклонена влево.

Тема №13: «ПАЛЬПАЦИЯ ЖИВОТА. ПЕРКУССИЯ ПЕЧЕНИ, СЕЛЕЗЕНКИ»

Ситуационная задача 1

При глубокой пальпации живота нижний край печени определен на 2 см ниже реберной дуги справа. Край печени ровный, мягко-эластичный, безболезненный. При перкуссии живота верхняя граница абсолютной печеночной тупости определяется на уровне шестого межреберья.

1. *Как оценить границы печени?*
2. *Какие дополнительные исследования можно провести?*

Ответ к задаче №1 Границы печени по вертикальным размерам не изменены. Имеет место опущение органа (может быть при похудании, у астеников, при висцероптозе, слабости брюшного пресса, эмфиземе лёгких, правостороннем гидротораксе или пневмотораксе). Дополнительно рекомендуется проведение УЗИ печени.

Ситуационная задача 2

При осмотре передней брюшной стенки изменений не обнаружено. При пальпации брюшной полости увеличений органов не выявлено. При перкуссии селезенки обнаружены следующие ее размеры: длинник 12 см, поперечник 7 см, верхний помос определяется на уровне седьмого межреберья по средней аксиллярной линии.

1. *Как оценить размеры селезенки?*
2. *В каких случаях селезенка становится доступной для пальпации?*
3. *В каких случаях селезенка болезненна при пальпации?*

Ответ к задаче №2

1. Увеличен длинник селезенки за счёт верхнего полюса.
2. Доступность селезенки при пальпации возможна при спленомегалии.
3. Болезненность селезенки может проявляться при перисплените, при резком и быстром увеличении её объёма (например: тромбозе селезеночной вены, инфаркте селезенки).

Ситуационная задача 3

Больной Ц., 42 лет, поступил с жалобами на увеличение живота, одышку, отеки на нижних конечностях и в области поясницы. В 20-летнем возрасте перенес болезнь Боткина. Неоднократно лечился в стационаре.

При осмотре: больной истощен, кожные покровы слегка желтушны, отеки на нижних конечностях, в области поясницы, живот резко увеличен в размерах, на боковых поверхностях видна расширенная венозная сеть. При пальпации определяется наличие свободной жидкости в брюшной полости. Печень выступает из-под края реберной дуги на 3 см, плотная, поверхность ее бугристая.

Перкуторно в вертикальном положении больного – тупой звук ниже пупка.

1. *Каким способом можно выявить наличие жидкости в брюшной полости?*
2. *Назовите нормальные размеры печени по Курлову?*
3. *Чем вызвано выраженное истощение больного, наличие отеков на ногах, в области поясницы?*

Ответ к задаче №3

1. Методом флюктуации, методом перкуссии.
2. 9-8-7 см.
3. Нарушением белковообразующей функции печени.

Тема №14: «СИМПТОМАТИКА ЗАБОЛЕВАНИЙ ОРГАНОВ ПИЩЕВАРЕНИЯ. СИНДРОМЫ ЗАБОЛЕВАНИЙ СИСТЕМЫ ПИЩЕВАРЕНИЯ»

Ситуационная задача 1

У пациента, предъявляющего жалобы на тупые постоянные боли в эпигастрии, изжогу, отрыжку воздухом с запахом тухлых яиц, тошноту, рвоту непереваренной пищей (съеденной несколько часов назад), слабость, снижение аппетита, похудание, при пальпации желудка через 7 ч после приема пищи определяется шум плеска.

1. *О какой патологии можно подумать?*
2. *Какие основные жалобы подтверждают Ваше предположение*

Ответ к задаче №1

1. Стеноз выходного отдела желудка (привратника);
2. Жалобы на тупые постоянные боли в эпигастрии, изжогу, отрыжку воздухом с запахом тухлых яиц, тошноту, рвоту непереваренной пищей (съеденной несколько часов назад),

Ситуационная задача 2

Больная П., 56 лет, жалуется на чувство тяжести и тошноты в подложечной области через 2-3 часа после приема пищи, отрыжку воздухом. Аппетит понижен.

При объективном обследовании обнаружено вздутие в подложечной области, особенно после еды, когда начинается контурироваться желудок.

При пальпации определяется шум плеска в области желудка спустя 6 -7 часов после приема пищи.

1. *Какую патологию можно заподозрить у данного больного?*
2. *Какие дополнительные исследования следует провести для уточнения диагноза?*

Ответ к задаче №2

1. У данного больного можно заподозрить стеноз привратника - осложнение язвенной болезни (язва пилорического отдела желудка)
2. Для уточнения диагноза необходимо назначить исследование секреторной функции желудка, исследование кала на скрытую кровь наряду с клиническими анализами крови и мочи. Фиброгастродуоденоскопию (ФГДС) с прицельной биопсией в т. ч. для микробиологического исследования рентгеноскопию желудка, кровь на ИФА на хеликобактерии.

Ситуационная задача 3

Больного П., 45 лет, беспокоит отрыжка воздухом, иногда - тухлыми яйцами, тошнота, ощущение тяжести в подложечной области. Объективно: в области желудка разлитая нерезкая болезненность. При фракционном исследовании желудочного сока обнаружено отсутствие свободной соляной кислоты во всех порциях, резко понижена общая кислотность. После введения гистамина кислотность не увеличилась. Секреторная функция желудка понижена (реакция с дифениламином увеличена).

1. *О каком заболевании мог подумать врач?*
2. *Какие еще исследования можно провести для уточнения диагноза?*

ответ к задаче №3

1. Врач должен подумать об атрофическом гастрите в фазе обострения.
2. Для подтверждения диагноза необходимо провести фиброгастроскопию с биопсией.

Ситуационная задача 4

Больной 19 лет. Студент вуза, жалуется на тошноту, рвоту, схваткообразные боли в подложечной области и по всему животу. Дважды был жидкий стул. Температура 37,2°C. Чувствует слабость.

Заболел остро. Накануне вечером был в гостях, где ел жареное мясо с острыми приправами, пирожные с кремом, пил сладкие газированные напитки. Ранее подобных явлений не было, какими-либо другими заболеваниями не болел.

А) Какие жалобы являются основными?

Б) Какие жалобы можно отнести к жалобам общего характера?

В) Каковы предполагаемая локализация и вероятный характер патологического процесса у больного? Обоснуйте ваше предположение.

Ответ к задаче №4

А) Тошнота, рвота, боли в животе, понос.

Б) Слабость, повышение температуры.

В) Острый воспалительный процесс в желудке и кишечнике. Обоснование: внезапное начало заболевания, отсутствие каких-либо жалоб со стороны поражения ЖКТ (тошнота, рвота, боли в животе, понос), связь с приемом пищи раздражающего действия.

Ситуационная задача 5

У больного А. 30 лет, язвенная болезнь двенадцатиперстной кишки. Периодически бывает черный кал вне периодов приема медикаментов. В крови отмечается уменьшение количества эритроцитов и гемоглобина.

1. О чем должен подумать врач ?
2. Какие симптомы обострения заболевания можно выявить методом пальпации?

Ответ к задаче №5

1. Врач прежде всего должен подумать об осложнении язвенной болезни в виде кровотечения.
2. При пальпации можно выявить локальную болезненность в эпигастрии больше справа, локальное защитное напряжение передней брюшной стенки (дефанс), перкуторную болезненность - симптом Менделя в эпигастрии.

Ситуационная задача 6

Больной М., 34 лет, поступил в клинику с жалобами на боли по всему животу, особенно в левых отделах, урчание, жидкий стул с примесью слизи и крови, а также общую слабость, быструю утомляемость.

Объективно: Кожные покровы и видимые слизистые бледные. Язык чистый, влажный. Живот болезненный при пальпации по ходу толстого кишечника. В общем анализе крови умеренная гипохромная анемия. обычной формы, передняя брюшная стенка участвует в акте дыхания.

1. Какие синдромы можно выделить у данного пациента?
2. Какое обследование надо провести?

Ответ к задаче №6

1. Болевой синдром. Синдром кишечной диспепсии. Общеанемический синдром.
2. План обследования: сывороточное железа, копрограмма, ректороманоскопия, ирригоскопия, колоноскопия.

Ситуационная задача 7

Больной жалуется на затруднение прохождения пищи по пищеводу, ощущение «комка в горле», чувство саднения и жжения.

- А) Назовите данный симптом.
- Б) Перечислите признаки, позволяющие предположить функциональный характер поражения.

Ответ к задаче №7

- А) Дисфагия.
- Б) Перемежающее течение заболевания, отсутствие нарушения питания.

Ситуационная задача 8

У больного обильные, водянистые, пенистые каловые массы с кислым запахом, светло-желтого цвета, без гноя и слизи. Дефекация до 5 раз в сутки.

- А) Определите, какой отдел желудочно-кишечного тракта поражён.
- Б) Характерна ли примесь крови для таких состояний?

Ответ к задаче №8

- А) Тонкий кишечник.
- Б) Примесь крови не характерна.

Тема №15: «СИМПТОМАТИКА ЗАБОЛЕВАНИЙ ЖЕЛУДКА И ДВЕНАДЦАТИПЕРСТНОЙ КИШКИ»

Ситуационная задача 1

Больная П., 56 лет, жалуется на чувство тяжести и тошноты в подложечной области через 2-3 часа после приема пищи, отрыжку воздухом. Аппетит понижен.

При объективном обследовании обнаружено вздутие в подложечной области, особенно после еды, когда начинается контурироваться желудок.

При пальпации определяется шум плеска в области желудка спустя 6 -7 часов после приема пищи.

1. *Какую патологию можно заподозрить у данного больного?*
2. *Какие дополнительные исследования следует провести для уточнения диагноза?*

Ответ к задаче №1

1. У данного больного можно заподозрить стеноз привратника - осложнение язвенной болезни (язва пилорического отдела желудка)
2. Для уточнения диагноза необходимо назначить исследование секреторной функции желудка, исследование кала на скрытую кровь наряду с клиническими анализами крови и мочи. Фиброгастродуоденоскопию (ФГДС) с прицельной биопсией в т. ч. для микробиологического исследования рентгеноскопию желудка, кровь на ИФА на хеликобактерии.

Ситуационная задача 2

Больного П., 45 лет, беспокоит отрыжка воздухом, иногда - тухлыми яйцами, тошнота, ощущение тяжести в подложечной области.

Объективно: в области желудка разлитая нерезкая болезненность. При фракционном исследовании желудочного сока обнаружено отсутствие свободной соляной кислоты во всех порциях, резко понижена общая кислотность. После введения гистамина кислотность не увеличилась. Секреторная функция желудка понижена (реакция с дифениламином увеличена).

1. *О каком заболевании мог подумать врач?*
2. *Какие еще исследования можно провести для уточнения диагноза?*

Ответ к задаче №2

1. Врач должен подумать об атрофическом гастрите в фазе обострения.
2. Для подтверждения диагноза необходимо провести фиброгастроскопию с биопсией

Ситуационная задача 3

Больная Н., 27 лет, страдает язвенной болезнью желудка в течение 5 лет. За последние 2 месяца состояние изменилось, появились схваткообразные боли в подложечной области, появляющиеся после еды и по ночам, особенно в положении лежа, сопровождающиеся вздутием в подложечной области. На высоте боли появляется рвота съеденной пищей, а часто съеденной накануне. Боли прекращаются после рвоты.

При обследовании обнаружено вздутие в эпигастральной области, четко контурируется желудок в виде антиперистальтики. При пальпации определяется уплотнение в области желудка.

1. *Какое осложнение язвенной болезни можно предполагать у больной?*
2. *Какие дополнительные исследования нужно провести?*

Ответ к задаче №3

1. На основании описанной симптоматики врач может заподозрить у больной язвенную болезнь желудка с локализацией язвы в области привратника, осложнённую пилоростенозом, или длительным пилороспазмом.
2. С целью дополнительного исследования больной необходимо провести рентгенологическое исследование желудка, ФГДС.

Ситуационная задача 4

Больного беспокоят боли в эпигастрии, возникают ночью и через 1,5–2 часа после приема пищи, облегчаются приемом пищи, изжога, тошнота. Боли в течение 3-х лет. Ухудшение состояния обычно наступает весной или осенью. Язык влажный, обложен белым налетом. При пальпации выявляется болезненность в области эпигастрия и пилорического отдела.

1. *О каком заболевании мог подумать врач?*
2. *Выделите основные жалобы*

Ответ к задаче №4

1. Язвенная болезнь луковицы 12-кишки.

2. боли в эпигастрии, возникают ночью и через 1,5–2 часа после приема пищи, облегчаются приемом пищи, изжога

Ситуационная задача 5.

Больной К, 26 лет, слесарь. Поступил в стационар с жалобами на боли в эпигастрии через 2-3 часа после еды, ночные боли, успокаивающиеся после приема соды, мучительную изжогу, отрыжку, запор. В анамнезе злоупотребление алкоголем, много курит, не соблюдает режим питания.

При обследовании отмечена болезненность в эпигастрии, больше справа с незначительным мышечным напряжением в этой зоне. .

1. О каком заболевании можно думать?
2. Как называются боли через 2-3 часа после еды?
3. Назовите факторы риска данного заболевания?
4. Что такое изжога?
5. Объясните механизм боли при данном заболевании?

Ответ к задаче №5

1. Язвенная болезнь 12-ти перстной кишки. 2. Поздние боли.
3. Отягощенная наследственность, нарушение режима питания, курение, употребление алкоголя.
4. Чувство жжения за грудиной, связанное с забросом кислого содержимого желудка в пищевод (рефлюкс - эзофагит).
5. Спазм гладкой мускулатуры кишки, в результате раздражения дефекта слизистой кислым содержимым.

Ситуационная задача 6

Больной М, 53 года, инженер, поступил в клинику с жалобами на отсутствие аппетита, чувство тяжести в подложечной области, общую слабость. В течение многих лет наблюдался по поводу хронического гастрита. Последние 6 месяцев боли приняли постоянный характер, потерял в весе 6 кг. Больной бледен, пониженного питания, болезненность и напряжение брюшной стенки в эпигастральной области.

1. О какой патологии следует думать?
2. Что такое синдром «малых признаков»?
3. О чем свидетельствует бледность кожных покровов?
4. Где пальпируется привратник желудка?
5. Что можно получить при пальпации привратника в данном случае?

Ответ к задаче №6

1. Рак желудка.
2. Немотивированная слабость, снижение трудоспособности, депрессия, снижение аппетита, желудочный дискомфорт.
3. О развитии анемии.
4. По биссектрисе угла, образованного белой линией живота и горизонтальной линией, проходящей по нижней границе желудка.
5. Привратник плотный, малоподвижный, болезненный, поверхность его бугристая.

Ситуационная задача 7.

Больной 47 лет, с двадцатилетнего возраста страдает гастритом, 12 лет назад впервые выявлена язва желудка. Обострения были почти ежегодными, обычно в осенне-зимнее время, длительностью не более 3-4 недель.

Настоящее обострение началось более 4 месяцев назад, причем больной отмечает постоянный характер болей, прием любой пищи боли усиливает, появляется иррадиация их в спину. Резко ухудшился аппетит, хотя ранее даже во время обострений аппетит был хорошим, в весе не терял, а сейчас из-за боязни усиления болей и плохого аппетита ест мало, испытывает отвращение к мясной пище, похудел за последние месяцы на 12 кг. В течение 3-4 недель стала беспокоить отрыжка "тухлым яйцом", икота.

При осмотре: резко пониженного питания. Кожные покровы землисто-бледные. Язык обложен белым налетом. В углах рта заеды. Живот мягкий, болезнен в эпигастрии.

1. О каком заболевании можно думать?
2. Что можно найти при обследовании лимфатических узлов при данной патологии?
3. О чем свидетельствует отрыжка «тухлым»?
4. Почему при данном заболевании бывают заеды?
5. Что такое симптом Менделя?

Ответ к задаче №7.

1. Рак желудка, сопровождающийся стенозом привратника.
2. Увеличение левого надключичного узла («железа Вирхова»).
3. Гниение белков в результате нарушения эвакуации пищи из желудка в 12-ти перстную кишку.
4. Данная патология приводит к нарушению всасывания железа и развитию железодефицитной анемии.
5. Болезненные ощущения при нанесении отрывистых ударов 2-3-4 пальцами в зоне патологии на брюшной полости.

Ситуационная задача 8.

Больной А., 32 лет, обратился к врачу с жалобами на боль жгучего характера в эпигастральной области с иррадиацией под правую лопатку, появляющуюся через 2 часа после приема пищи, а также в ночное время, стихающую после приема соды, на изжогу, тошноту, общую слабость, головокружение, сердцебиение, черный (дегтеобразный) стул.

Объективно: Состояние средней тяжести, больной пониженного питания, кожные покровы бледные. Со стороны легких патологии не выявлено. Пульс 112 ударов в минуту, слабого наполнения, АД 100/65 мм рт.ст. Живот обычной конфигурации, при пальпации отмечается болезненность в эпигастральной области справа от срединной линии.

1. О каком заболевании можно думать?
2. Как называются боли, возникающие через 2 часа после еды, в ночное время?
3. Назовите факторы риска данного заболевания?
4. Как называется черный дегтеобразный стул?
5. Чем можно объяснить наличие сердцебиения, головокружения?

Ответ к задаче №8.

1. Язвенная болезнь 12-ти перстной кишки, кровотечение.
2. Поздние, голодные, ночные.
3. Отягощенная наследственность, нарушение режима питания, курение, употребление алкоголя.
4. Мелена.
5. Компенсаторная реакция при острой кровопотере.

Ситуационная задача 9.

Больной С., 36 лет, шофер. Жалуется на кислую отрыжку, изжогу, чувство давления в подложечной области через 20-30 минут после еды, боли чаще возникают при приеме острой, грубой пищи. Объективно язык влажный, у корня обложен серовато-белым налетом. При пальпации живота незначительная болезненность в эпигастральной области.

1. Как называются боли через 20-30 минут после еды?
2. Что такое отрыжка?
3. Причины возникновения изжоги?
4. С какой целью проводят поверхностную пальпацию?

Ответ к задаче №9

1. Ранние боли
2. Звучное выхождение через рот воздуха или пищи, скопившегося в желудке или задержавшихся в пищеводе.
3. При возникновении изжоги имеет значение повышенная чувствительность слизистой оболочки пищевода, дисфункция кардиальной части желудка, спастическое состояние привратника и нарушение двигательной функции ДПК и желудка. При этом возникает желудочно-пищеводный рефлюкс, вызывающий изжогу. Чаще всего изжога появляется при повышении кислотности желудочного сока.

4. При поверхностной ориентировочной пальпации можно выявить локализацию болезненности и напряжение мышц брюшной стенки, а также расхождение прямых мышц живота и грыжи белой линии.

Тема №16: «СИМПТОМАТИКА ЗАБОЛЕВАНИЙ ПЕЧЕНИ, ЖЕЛЧЕВЫВОДЯЩИХ ПУТЕЙ И ПОДЖЕЛУДОЧНОЙ ЖЕЛЕЗЫ»

Ситуационная задача 1

Больная жалуется на боли в правом подреберье, которые возникают после употребления жирной, жареной пищи, иррадируют под правую лопатку и правый плечевой сустав.

При пальпации выявляется болезненность в правом подреберье, положительные симптомы Кера, Мерфи, Ортнера. Печень не пальпируется. В порции «В» дуоденального содержимого выявлено большое количество лейкоцитов и слизи. При рентгенографии желчного пузыря выявлен нормального размера желчный пузырь, который после приема яиц сократился в два раза.

1. *О каком заболевании мог подумать врач?*
2. *Выделите основные жалобы*

Ответ к задаче №1

1. Панкреатит
2. боли в правом подреберье, которые возникают после употребления жирной, жареной пищи, иррадируют под правую лопатку и правый плечевой сустав

Ситуационная задача 2.

Больной Б., 40 лет, токарь. Обратился к врачу с жалобами на постоянные ноющие боли, иррадирующие в спину, на опоясывающие боли, особенно по ночам.

Объективно: болезненность при пальпации эпигастриальной области.

1. *О каком заболевании можно думать?*
2. *Назовите диспепсические расстройства, наиболее характерные для данной патологии?*

Ответ к задаче №2

1. Панкреатит.
2. Тошнота, многократная рвота, метеоризм, поносы.

Ситуационная задача 3.

Больная Л., 50 лет, жалуется на интенсивные постоянные боли в правом подреберье с иррадиацией в правое плечо, сухость и горечь во рту, субфебрильную температуру по вечерам. Больна около 5 лет, ухудшение наступило после приема жирной пищи.

Объективно: язык сухой, обложен густым белым налетом. При пальпации живота - положительные симптомы Ортнера и Кера. Температура тела - 37,4°C.

1. *О каком заболевании можно думать?*
2. *Что такое симптом Ортнера?*
3. *Почему боли при данном заболевании имеют подобную иррадиацию?*
4. *Какие факторы предрасполагают к этому заболеванию?*
5. *В каких случаях определяется положительный симптом Курвуазье?*

Ответ к задаче №3

1. Хронический холецистит в фазе обострения.
2. Болезненность в правом подреберье при поколачивании ребром ладони по реберным дугам.
3. Правый диафрагмальный нерв, обеспечивающий иннервацию печени и внепеченочных желчных путей, берет начало в тех же сегментах спинного мозга, что и нервы, иннервирующие шею, плечо, вследствие чего создается возможность перехода возбуждения на эти нервы.
4. Предрасполагающие факторы: гепатит, ЖКБ, дискинезия ЖВП, алиментарный фактор, малоподвижный образ жизни и др.
5. Симптом Курвуазье характерен для водянки или атонии желчного пузыря.

Ситуационная задача 4.

Больной Г., 34 лет с лечебной целью проведено переливание крови. После чего появилась желтуха. При осмотре кожные покровы с лимонным оттенком. Кожного зуда, геморрагических высыпаний нет. Печень при пальпации безболезненна, не увеличена. Селезенка пальпируется из-под края левой реберной дуги.

1. Ваш предположительный диагноз?
2. Какие виды желтух вам известны?
3. Какой цвет кожных покровов характерен для других видов желтух?
4. Как отличить истинную желтуху от ложной?
5. Как изменится цвет кала и мочи при данной желтухе?

Ответ к задаче №4.

1. Гемолитическая желтуха.
2. Гемолитическая, паренхиматозная, механическая.
3. При паренхиматозной – с оранжевым оттенком, при механической – с зеленоватым.
4. При ложной желтухе не происходит окрашивание слизистых оболочек (склер).
5. Кал темно окрашенный, моча темная.

Ситуационная задача 5.

Больной М., 27 лет, слесарь, доставлен в клинику с жалобами на сильные боли в правом подреберье, иррадиирующие под правую лопатку, в правое плечо. Беспокоит тошнота, рвота желчью, температура тела 38,5°C. Заболел остро. Заболевание связывает с погрешностью в диете (накануне ел много жирной пищи, злоупотреблял алкоголем).

При пальпации напряжение мышц в эпигастральной области, справа, в точке желчного пузыря. Положительный френикус-симптом.

1. О каком заболевании Вы думаете?
2. Где находится точка желчного пузыря?
3. Что такое френикус-симптом?
4. Почему при данном заболевании боль иррадирует вверх и вправо?
5. Когда пальпируется желчный пузырь?

Ответ к задаче №5.

1. Острый холецистит
2. Точка пересечения наружного края прямой мышцы живота и реберной дуги.
3. Болезненность при надавливании между ножками правой грудинно-ключично-сосковой мышцы.
4. Правый диафрагмальный нерв, обеспечивающий чувствительную иннервацию капсулы печени и внепеченочных желчных путей, берет начало в тех же сегментах спинного мозга, что и чувствительные нервы, иннервирующие шею, плечо, вследствие чего создается возможность перехода возбуждения на эти нервы.
5. При водянке желчного пузыря, при раке головки поджелудочной железы.

Ситуационная задача 6.

Больной Т., 50 лет, грузчик, обратился с жалобами на постоянную боль в правом подреберье, чувство распирания, тошноту, рвоту алой кровью, общую слабость, быструю утомляемость.

При осмотре кожные покровы желтушного цвета, эритема ладоней, сосудистые звездочки, вены вокруг пупка расширены. При пальпации печень увеличена, плотная, селезенка увеличена.

1. Ваш предположительный диагноз?
2. Чем можно объяснить наличие рвоты алой кровью?
3. Как называются сосудистые звездочки?
4. О чем свидетельствуют расширенные вены вокруг пупка?
5. Как называется эритема ладоней?

Ответ к задаче №6.

1. Цирроз печени.
2. Кровотечением из варикозно расширенных вен пищевода.
3. Телеангиоэктазии.

4. Открытие кава-кавальных анастомозов при синдроме портальной гипертензии.
5. Пальмарная эритема.

Ситуационная задача 7.

Ситуационная задача 1

Больная С. 47 лет на приеме терапевта по поводу постоянных, усиливающихся после погрешностей в диете болей в верхней половине живота, временами с иррадиацией в спину, похудание. В 40-летнем возрасте перенесла холецистэктомию по поводу калькулезного холецистита. Через полгода после операции появились почти постоянные, усиливающиеся после погрешностей в диете боли в верхней половине живота, временами с иррадиацией в спину. При применении спазмолитиков и при соблюдении диеты самочувствие улучшалось. Последние 1,5-2 года присоединился практически постоянный неоформленный стул, стала терять вес (похудела на 8 кг за 2 года). На протяжении этого же времени возникал зуд промежности, стала больше пить жидкости, участились мочеиспускания.

При осмотре состояние больной удовлетворительное. Телосложение правильное, незначительно повышенного питания. Рост – 175 см, вес – 90 кг, ИМТ – 29 кг/м². Голени пастозны. При сравнительной перкуссии лёгких определяется лёгочный звук. Аускультативно дыхание жёсткое, проводится во все отделы. Тоны сердца приглушены, ритмичные, шумы не выслушиваются. ЧСС=80 уд/мин, АД - 156/85 мм рт. ст. Язык влажный, у корня обложен белым налётом. При поверхностной пальпации живота отмечается некоторая болезненность в эпигастрии и в правом подреберье. Симптомов раздражения брюшины нет. При глубокой пальпации пальпируется сигмовидная кишка в виде умеренно подвижного безболезненного цилиндра, диаметром 1,5 см. Имеется болезненность в зоне Шоффара. Положительный симптом Керте, симптом Мейо-Робсона. При перкуссии живота — тимпанит. Размеры печени по Курлову – 15x13x11 см. Печень выступает из-под рёберной дуги на 3-4 см, край умеренной плотности, безболезненный. Симптом Пастернацкого отрицательный с обеих сторон.

Вопросы:

1. Поражение какого органа можно предположить, и с чем это связано?
2. Какие лабораторные методы обследования необходимо назначить пациенту.
3. Какие инструментальные методы обследования необходимо назначить пациенту.

Ответ к задаче №7.

1. Поражение поджелудочной железы связано с операцией на желчном пузыре и желчевыводящих путях.
2. -Биохимический анализ крови: общий белок, белковые фракции, трансаминазы, амилаза, липаза, трипсин, антитрипсин, билирубин общий, прямой;
-анализ мочи на диастазу;
-анализ кала: стеаторея, креаторея, амилорея;
-гликемический и глюкозурический профиль.
3. обзорная рентгенография брюшной полости;
-Ретроградная холангиопанкреатография (РХПГ);
-УЗИ поджелудочной железы и гепатобилиарной системы;
-исследование дуоденального содержимого;

Тема № 17: «СИНДРОМЫ ЗАБОЛЕВАНИЙ ПЕЧЕНИ И ЖЕЛЧЕВЫВОДЯЩИХ ПУТЕЙ»

Ситуационная задача 1

Больной Т. 42 лет госпитализирован в стационар по направлению врача-терапевта участкового с жалобами на слабость, сонливость в дневное время, желтушность кожных покровов, чувство тяжести в правом подреберье, периодические носовые кровотечения после физической работы, увеличение живота в объёме, отёки на нижних конечностях в области стоп и голеней.

В анамнезе: тяжесть в правом подреберье беспокоит в течение последних 3 месяцев. За последний месяц отметил нарастание общей слабости, увеличение живота и желтуху. Употребляет водку по 200 г ежедневно в течение последнего года, наблюдается у нарколога. Употребление наркотиков отрицает. Гемотрансфузий, оперативных вмешательств не было.

Объективно: состояние средней тяжести. Сознание ясное. Тест связывания чисел –40 сек. Рост – 178 см, вес – 62 кг. Кожа обычной влажности, желтушная. В области груди и верхней части спины видны «сосудистые звездочки». Склеры глаз иктеричны. Отёки стоп и нижней трети голени. В лёгких дыхание везикулярное, побочных дыхательных шумов нет. ЧДД – 18 в мин. При аускультации тоны сердца ритмичные, шумов нет. ЧСС –78 ударов в минуту. АД – 110/70 мм рт. ст. Язык влажный, малиновый, сосочки сглажены. Живот увеличен в объёме, пупок сглажен, на передней брюшной стенке радиально от пупка определяются расширенные, извитые вены. В положении лёжа живот распластан.

При пальпации мягкий, болезненный в правом подреберье. Размеры печени по Курлову – 15×15×13 см. Нижний край печени при пальпации плотный, бугристый. Стул оформленный, коричневый, без патологических примесей. Размеры селезёнки – 15×12. Мочеиспускание свободное, безболезненное, моча тёмно-жёлтая.

Общий анализ крови: эритроциты – 4,1×10¹²/л; Нв– 122 г/л; цветовой показатель –0,9%; тромбоциты – 98×10⁹/л, лейкоциты – 3,2×10⁹/л, эозинофилы – 1%, палочкоядерные нейтрофилы – 4%, сегментоядерные нейтрофилы – 63%, лимфоциты – 29%, моноциты –3%, СОЭ – 22 мм/ч.

Биохимические анализы: общий билирубин – 130 мкмоль/л, прямой билирубин –100 мкмоль/л, АЛТ – 120 Ед/л, АСТ – 164 Ед/л. МНО – 2, альбумин – 28 г/л.

Фиброгастроуденоскопия: варикозное расширение вен пищевода I ст.

Ультразвуковое исследование брюшной полости: переднезадний размер правой доли печени – 170 мм, контуры чёткие и неровные. Паренхима неравномерно диффузно-повышенной эхогенности. Диаметр портальной вены – 16 мм. Желчный пузырь нормальных размеров, содержимое – желчь. Гепатикохоледох не расширен. Селезёнка расположена обычно, структура однородная, паренхима средней эхогенности. Площадь селезёнки – 36,1 см². Свободная жидкость в брюшной полости.

1. Назовите синдромы поражения внутренних органов.

2. Обоснуйте Ваше заключение.

Ответ к задаче №1

1. Синдром портальной гипертензии (асцит, спленомегалия, ВРВ пищевода I ст.).

Синдром гиперспленизма (тромбоцитопения).

2. У больного выявлены желтуха, цитоллиз, «печёночные знаки»: малиновые ладони, «сосудистые звёздочки», синдром портальной гипертензии (гепатоспленомегалия, асцит, варикозное расширение вен пищевода, передней брюшной стенки, расширение портальной вены), признаки печёночной недостаточности (гипоальбуминемия, гипокоагуляция). По данным УЗИ – паренхима печени, неравномерно диффузно-повышенной эхогенности. Тромбоцитопения в данной ситуации связана с гиперспленизмом.

Ситуационная задача 2

Больной 49 лет предъявляет жалобы на выраженную слабость, постоянную сонливость, похудание на 6 кг за полгода, десневые и носовые кровотечения, увеличение живота в объёме, зуд. Из анамнеза – длительное злоупотребление алкоголем.

Состояние средней тяжести. При осмотре выявляется желтушность кожи, слизистых, склер, сосудистые звёздочки в области шеи, груди, пальмарная эритема, контрактура Дюпюитрена. Имеется атрофия мышц верхнего плечевого пояса, дефицит веса (вес 58 кг при росте 177 см – ИМТ – 17). Определяются подкожные гематомы на руках и ногах. Живот увеличен в объёме. При перкуссии выявляется жидкость в брюшной полости. Печень пальпируется на 4 см ниже уровня рёберной дуги, край острый, плотный. Перкуторные размеры – 13×11×6 см. Увеличены перкуторные размеры селезенки 17×12 см.

Белок общий – 59 г/л, альбумины – 48%, глобулины – 52%, гамма-глобулины –28,5%.

1. Назовите синдромы поражения внутренних органов.

2. Обоснуйте, почему выделили указанные синдромы на основе данных физикального обследования.

Ответ к задаче №2

1 Синдром портальной гипертензии, синдром печёночно-клеточной недостаточности, синдром паренхиматозной желтухи.

2. О синдроме портальной гипертензии свидетельствуют увеличение живота в объёме, наличие выпота в брюшной полости при перкуссии живота, увеличение размеров селезёнки. О синдроме печёночно-клеточной недостаточности свидетельствует кровоточивость слизистых, гематомы на конечностях, наличие сосудистых звёздочек на верхней половине туловища, пальмарная эритема. Синдром паренхиматозной желтухи проявляется наличием зуда, желтушностью кожи, склер, слизистых.

Ситуационная задача 3

Больной 47 лет, повар, доставлен в клинику скорой помощью с жалобами на внезапно развившиеся боли в правом подреберье, температуру 38,7 С, тошноту, рвоту, желтушность кожных покровов. В анамнезе часто повторяющиеся боли в области правого подреберья.

Объективно: желтушность склер и кожных покровов, резкая болезненность при пальпации в правом подреберье. Лабораторные данные: общий билирубин 80 мкмоль/л, прямой – 55 мкмоль/л. Моча цвета «пива», реакция на билирубин резко положительная, уробилин отсутствует. Кал белый, глинистый.

1. *О какой патологии можно думать?*
2. *Обоснуйте свое предположение*

Ответ к задаче №3

1. Подпеченочная желтуха.
2. Для надпеченочной желтухи нехарактерно наличие билирубина и отсутствие уробилина в моче. Для печеночной желтухи нехарактерен анамнез, отсутствует уробилин в моче.

Ситуационная задача 4

У больного 33 лет в течение недели отмечались катаральные явления, слабость, головная боль, субфебрильная температура, тяжесть в правом подреберье. День назад появилась желтушность склер, темная моча.

При обследовании в общем анализе крови обнаружена лейкопения. Биохимический анализ крови: повышен уровень общего билирубина как за счет связанного, так и за счет свободного. Моча темно-бурого цвета, реакция на билирубин и уробилин положительная.

1. *О какой патологии можно думать?*
2. *Обоснуйте свое предположение*

Ответ к задаче №4

1. Печеночная желтуха. Для подпеченочной желтухи имеется уробилинурия.
2. Для надпеченочной желтухи нехарактерна билирубиноурия.

Ситуационная задача 5.

Больная Н., 56 лет, 5 лет назад стала отмечать кожный зуд, постепенно усиливающийся. 2 года назад появилась желтуха, постепенно нарастающая, тяжесть в правом подреберье. В анамнезе перенесенный гепатит В.

Объективно: резко выраженная желтуха, расчесы на коже, ксантелазмы, сосудистые "звездочки" на груди, печень выступает из-под края реберной дуги на 3 см, очень плотная, поверхность мелкобугристая, безболезненная при пальпации. Пальпируется увеличенная селезенка.

1. *О каком заболевании можно думать?*
2. *Выделите основные синдромы данного заболевания?*
3. *Что такое сосудистые звездочки?*
4. *Какие факторы предрасполагают к этому заболеванию?*
5. *Что такое ксантелазмы?*

Ответ к задаче №5.

1. Цирроз печени.
2. Основные клинические синдромы: портальной гипертензии, печеночной недостаточности, гиперспленизма.
3. Слегка возвышающиеся над кожей ангиомы, от которых лучеобразно разветвляются мелкие сосудистые веточки.

4. Вирусный гепатит, холестаза, токсикоаллергический фактор, алкоголь, дефицит белка.
5. Желтые бляшки холестерина, образуются симметрично (часто) вокруг века, на ушных раковинах, слизистой оболочке полости рта.

Ситуационная задача 6.

Больной Ц., 42 лет, поступил с жалобами на увеличение живота, одышку, отеки на нижних конечностях и в области поясницы. В 20-летнем возрасте перенес болезнь Боткина. Неоднократно лечился в стационаре.

При осмотре: больной истощен, кожные покровы слегка желтушны, отеки на нижних конечностях, в области поясницы, живот резко увеличен в размерах, на боковых поверхностях видна расширенная венозная сеть.

При пальпации определяется наличие свободной жидкости в брюшной полости. Печень выступает из-под края реберной дуги на 3 см, плотная, поверхность ее бугристая. Перкуторно в вертикальном положении больного – тупой звук ниже пупка.

1. О каком заболевании Вы думаете?
2. Выделите основные синдромы?
3. Составьте план дополнительного обследования.

Ответ к задаче №6

1. Цирроз печени. 2. Синдром портальной гипертензии, синдром печеночной недостаточности, синдром желтухи.
3. Биохимический анализ крови - глюкоза, липаза, трипсин, амилаза, АЛТ, АСТ, ГГТП, билирубин и его фракции, щелочная фосфатаза для исключения холестаза. При необходимости - гликемический профиль, гликированный гемоглобин (исключить сахарный диабет). КТ брюшной полости (исключить наличие кисты панкреаса, опухоли панкреаса). ФГДС (исключить язвенную болезнь двенадцатиперстной кишки).

Тема №18: «ИССЛЕДОВАНИЕ БОЛЬНЫХ С ЗАБОЛЕВАНИЯМИ ПЕЧЕНИ»

Ситуационная задача 1

Больной С., 56 лет, предъявляет жалобы на увеличение живота в объеме, отеки на нижних конечностях, похудание. Из анамнеза: в течение многих лет злоупотребляет приемом алкоголя. При объективном исследовании обращает на себя внимание иктеричность кожи, слизистых оболочек и склер. На верхней половине туловища выявляются “сосудистые звездочки”; отмечается эритема скул и пальмарная эритема. Живот увеличен в объеме, в положении лежа приобретает “лягушачью” форму, пупок выпячен, выраженная подкожная венозная сеть на передней брюшной стенке, отеки на нижних конечностях. Печень выступает из-под края реберной дуги, плотная, бугристая, с острым краем. Размеры ее по Курлову 16x12x11 см, размеры селезенки 14x10 см. Данные дополнительного исследования: билирубин 62 мкмоль/л (прямой 38,5 мкмоль/л, непрямой 23,5 мкмоль/л). Проба на желчные пигменты в моче положительная. При рентгенологическом исследовании пищевода в нижней трети выявляется варикозное расширение вен.

1. О каком заболевании можно думать?
2. Какие лабораторные исследования следует провести?

Ответ к задаче №1

1. Цирроз печени.
2. глюкоза, липаза, трипсин, амилаза, АЛТ, АСТ, щелочная фосфатаза.

Ситуационная задача 2

В кабинет врача-терапевта участкового обратился мужчина 55 лет, злоупотребляющий алкоголем, курильщик, с жалобами на боли в глубине живота, распространяющиеся вверх, возникают чаще через 1,5-2 часа после обильной, острой или жирной еды, длящиеся до 3

часов, усиливающиеся в положении лёжа на спине, уменьшающиеся в положении сидя с наклоном вперёд, подтянув ноги к груди.

Иногда боли иррадируют в левую половину грудной клетки. Также отмечает тошноту, отсутствие аппетита, вздутие живота. После каждого приёма пищи в течение 1 часа возникает кашицеобразный, иногда водянистый стул, содержащий капли жира. Отмечает снижение массы тела.

1. *О каком заболевании можно думать?*
2. *Какие лабораторные исследования следует провести?*

Ответ к задаче №2

1. Хронический алкогольный панкреатит средней степени тяжести с внешнесекреторной недостаточностью поджелудочной железы.
2. УЗИ органов брюшной полости и забрюшинного пространства (для исключения очаговых образований печени, признаков портальной гипертензии, сопутствующей патологии); ЭГДС – для выявления и/или определения состояния вен пищевода и /или желудка; дуплексное сканирование сосудов печеночно-селезеночного бассейна для выявления признаков портальной гипертензии.

Ситуационная задача 3

Больной К. 45 лет обратился к врачу-терапевту участковому с жалобами на давящие боли в эпигастриальной области, периодически – опоясывающие, возникают через 40 минут после употребления жирной и жареной пищи, сопровождаются вздутием живота; на рвоту, не приносящую облегчение, на отрыжку воздухом.

Анамнез заболевания: больным себя считает около двух лет, когда появилась боль в левом подреберье после приёма жирной и жареной пищи. За медицинской помощью не обращался. 3 дня назад после погрешности в диете боли возобновились, появилось вздутие живота, отрыжка воздухом, тошнота, рвота, не приносящая облегчения.

Объективно: состояние относительно удовлетворительное, сознание ясное. Кожные покровы обычной окраски. В лёгких дыхание везикулярное, хрипов нет. ЧДД - 18 в минуту. Тоны сердца ясные, ритмичные. ЧСС - 72 удара в минуту. Язык влажный, обложен бело-жёлтым налетом. Живот при пальпации мягкий, болезненный в эпигастрии и левом подреберье. Печень не пальпируется, размеры по Курлову - 9×8×7 см, симптом поколачивания отрицательный билатерально.

.Копрограмма: цвет – серовато-белый, консистенция – плотная, запах – специфический, мышечные волокна +++, нейтральный жир +++, жирные кислоты и мыла +++, крахмал ++, соединительная ткань – нет, слизь – нет.

ФГДС: пищевод и кардиальный отдел желудка без особенностей. Желудок обычной формы и размеров. Слизистая розовая, с участками атрофии. Складки хорошо выражены. Луковица двенадцатиперстной кишки без особенностей.

УЗИ органов брюшной полости: печень нормальных размеров, структура однородная, нормальной эхогенности, протоки не расширены, общий желчный проток – 6 мм, желчный пузырь нормальных размеров, стенка – 2 мм, конкременты не визуализируются. Поджелудочная железа повышенной эхогенности, неоднородная, проток – 2 мм, головка увеличена в объеме (33 мм), неоднородная, повышенной эхогенности.

1. *Выделите основные синдромы.*
2. *Оцените данные копрограммы.*

Ответ к задаче №3

1. Болевой абдоминальный синдром, синдром желудочной и кишечной диспепсии, синдром экзокринной недостаточности поджелудочной железы.
2. Признаки стеатореи, креатореи, амилореи – внешнесекреторная недостаточность поджелудочной железы.

Ситуационная задача 4.

При сцинтиграфии отмечено уменьшение границ печени, контуры ее неровные, размыты. Отмечено общее снижение поглощения радиоактивного изотопа (разрежение), увеличение поглощения радиоактивного препарата селезенкой и увеличение размеров селезенки.

1. К какого рода исследованиям относится сцинтиграфия?
2. О каком характере поражения печени может идти речь у данного больного?
3. О наличии какого синдрома можно думать на основе представленных данных?
4. Причина увеличения селезенки?
5. Что можно обнаружить у данного больного при эзофагогастроскопии?

Ответ к задаче №4.

1. Сцинтиграфия - это радионуклидное исследование.
2. У больного имеются признаки цирроза печени.
3. Можно думать о признаках синдрома портальной гипертензии.
4. Увеличение селезенки связано с синдромом портальной гипертензии.
5. При эзофагогастроскопии можно обнаружить расширение вен пищевода.

Ситуационная задача 5.

У больного И. 45 лет, жалобы на поносы, в течение дня до 4 раз в сутки, обильные, боли опоясывающего характера в эпигастрии, субфебрильная температура.

В анамнезе - за день до заболевания принимал алкоголь, ел, возможно, недоброкачественные консервы.

При осмотре языка - обложен белым сухим налетом, живот вздут, болезненность при поверхностной пальпации по всему животу, больше в левом подреберье. При глубокой пальпации сигмовидная кишка болезненна, спастически сокращена, урчит.

1. О поражении какого органа, можно думать?
2. Какие симптомы патогномоничны для данного поражения?
3. Какие данные копрограммы подтвердят ваши предположения?
4. С чем связаны копрологические изменения?
5. Какие биохимические анализы необходимо срочно сделать больному?

Ответ к задаче №5.

1. Поджелудочная железа, обострение хронического панкреатита.
2. Опоясывающий характер боли, болезненность в левой половине живота, характерная диарея.
3. Полифекалия и стеаторея.
4. С недостаточностью экзокринной функции поджелудочной железы.
5. Анализ крови и мочи на амилазу.

Тема №19. «СИМПТОМАТИКА ЗАБОЛЕВАНИЙ ОРГАНОВ ДЫХАНИЯ»

Ситуационная задача 1.

В поликлинику обратился больной 62 лет с жалобами на одышку при физической нагрузке последние 5 лет. Других жалоб нет.

При обследовании врач обнаружил понижение эластичности грудной клетки, равномерное ослабление голосового дрожания с обеих сторон. Форма грудной клетки напоминает бочкообразную.

1. В каком случае могут быть получены подобные данные?
2. Укажите характер одышки при данном синдроме.
3. Перечислите виды одышки.
4. Перечислите патологические формы грудной клетки.

Ответ к задаче №1

1. Снижение эластичности легких вследствие эмфиземы легких.
2. Экспираторная одышка.
3. Физиологическая, патологическая. Инспираторная, экспираторная, смешанная.
4. Эмфизематозная, воронкообразная, паралитическая, ладьевидная

Ситуационная задача 2.

В отделение поступил больной Г., 70 лет. Жалобы на выраженную одышку в покое. Больной сидит в постели, оперевшись руками. Отмечается значительный диффузный цианоз. Дыхание шумное, стридорозное, слышно на расстоянии. Затруднен вдох и выдох.

1. Какова наиболее вероятная причина *dyspnoe*?
2. Что подразумевают под стридорозным дыханием.
3. О чем свидетельствует центральный цианоз?
4. Как называется одышка с затрудненным вдохом и выдохом?
5. Что можно определить с помощью пальпации грудной клетки?

Ответ к задаче №2

1. Механическое препятствие в верхних дыхательных путях
2. Шумное прерывистое дыхание
3. О недостаточной оксигенации крови в легких
4. Смешанная
5. Болезненные участки, ширину межреберных промежутков, голосовое дрожание, эластичность и ригидность грудной клетки, шум трения плевры.

Ситуационная задача 3.

В отделение поступил больной М., 56 лет. Жалобы на кашель с выделением мокроты с неприятным запахом (около 300 мл в сутки). Кашель усиливается в положении лежа на правом боку.

При осмотре выявлены положительные симптомы «барабанных пальцев» и «часовых стекол». Из анамнеза жизни: перенес дважды тяжелую левостороннюю пневмонию.

1. Какова наиболее вероятная причина заболевания?
2. Почему у больного усиливается кашель в положении на правом боку?
3. Как объяснить симптомы «барабанных пальцев» и «часовых стекол»?
4. Где спереди проходит граница между верхней и средней долей правого легкого?
5. Как объяснить неприятный запах мокроты?

Ответ к задаче №3

1. Хронический воспалительный процесс в легком (хронический абсцесс легкого)
2. За счет улучшения дренажной функции легких
3. Вследствие пролиферации мягких тканей концевых фаланг
4. ребро
5. Распадом белка в мокроте под действием анаэробных бактерий

Ситуационная задача 4.

У больного приступ удушья (спазм бронхов).

1. Укажите характер одышки (*инспираторная, экспираторная, смешанная*).
2. Назовите положение, которое занимает больной.
3. Особенности кашля и мокроты при этом заболевании.
4. Охарактеризуйте мокроту при макро- и микроскопическом исследовании

Ответ к задаче №4

1. Одышка экспираторного характера
2. Вынужденное положение сидя с опорой на руки
3. Кашель сухой или с трудноотделяемой мокротой, надсадный, слышны хрипы в грудной клетке на расстоянии
4. «Стекловидная» мокрота, скудная, иногда в виде слепков бронхов, содержит кристаллы Шарко-Лейдена и спирали Куршмана, а также эозинофилы.

Ситуационная задача 5.

У больного тихий сухой кашель, сопровождающийся болезненной гримасой. Жалобы на сильную боль при глубоком дыхании и кашле, при кашле больной шадит правую половину грудной клетки.

1. При какой патологии дыхательной системы возникает сильная боль в грудной клетке.
2. Объясните причину появления симптома боли в момент кашля

Ответ к задаче №5

1. Заболевания плевры: сухой фибринозный плеврит, начальная и конечная стадии экссудативного выпотного плеврита; заболевания органов брюшной полости, сопровождающиеся раздражением диафрагмального нерва; интерстициальные заболевания легких: канцероматоз, интерстициальная пневмония, системная склеродермия. Вовлечение плевры в воспалительный процесс при заболеваниях легких.

2. Воспалённые листки плевры (висцеральный и париетальный) раздражают болевые рецепторы друг друга при движениях грудной клетки. В отличие от легких на плевре большое количество болевых чувствительных рецепторов.

Ситуационная задача 6.

В отделение поступил больной, 49 лет. Жалобы на приступ удушья с затрудненным выдохом, возникший 2 часа назад дома, кашель со скудной вязкой прозрачной мокротой.

При осмотре – состояние тяжелое, положение – ортопноэ. Грудная клетка эмфизематозной формы. ЧДД – 30 в минуту, выдох резко затруднен.

1. *О каком патологическом процессе можно думать?*
2. *Перечислите основные жалобы больного с бронхо-легочной патологией*
3. *Как называется одышка с затрудненным выдохом?*
4. *Как называется вязкая прозрачная мокрота?*

Ответ к задаче №6.

1. Бронхиальная астма, затянувшийся приступ.

2. Кашель, мокрота, кровохарканье, боли в грудной клетке, связанные с кашлем, дыханием; одышка, приступы удушья.

3. Экспираторная 4. Стекловидная

Тема №20: «ПЕРКУССИЯ ЛЕГКИХ»

Ситуационная задача 1

У больного массивные спайки (шварты) после перенесённого правостороннего экссудативного плеврита.

- А) *Дайте оценку перкуторному звуку при выстукивании правой половины грудной клетки*
- Б) *Охарактеризуйте подвижность нижнего лёгочного края с этой стороны*

Ответ к задаче № 1

А) ясный легочный звук;

Б) подвижность нижнего легочного края ограничена (менее 4 см).

Ситуационная задача 2 .

У больного установлен правосторонний экссудативный плеврит.

- А) *Охарактеризуйте перкуторный звук на здоровой и больной стороне.*
- Б) *Объясните механизм его возникновения.*

Ответ к задаче № 2

А) Над областью гидроторакса перкуторный звук тупой, верхняя граница тупости располагается по кривой линии Соколова-Эллиса-Дамуазо; выше зоны тупости – притупление перкуторного звука, над здоровым легким ясный легочный звук;

Б) Тупой перкуторный звук возникает по причине скопления жидкости, притупление выше по причине уплотнения легочной ткани, поджатой вверх плевральным выпотом.

Ситуационная задача 3.

У больного правая половина грудной клетки отстает в акте дыхания, голосовое дрожание до 3 ребра усилено, перкуторный звук – притуплено – тимпанический, ниже 3 ребра – голосовое дрожание не определяется, при перкуссии звук тупой.

1. *О каком патологическом синдроме идет речь?*

2. Дайте физическую характеристику тупому перкуторному звуку.
3. Какую перкуссию используют при проведении сравнительной перкуссии легких?
4. Перечислите разновидности перкуссии.
5. Для каких целей применяется сравнительная перкуссия легких?

Ответ к задаче №3.

1. Синдром наличия жидкости в плевральной полости. 2. Короткий, высокий, тихий. 3. Громкую
4. Непосредственная, опосредованная, тихая, громкая, сравнительная и топографическая.
5. Выявления патологических процессов в легких и плевральной полости.

Ситуационная задача 4.

У больного при обследовании выявлено: симметричное уменьшение подвижности грудной клетки, опущение нижних границ легких, коробочный перкуторный звук.

1. Для какого легочного синдрома это характерно?
2. Как изменится поле Кренига при данном синдроме?
3. Укажите нормальные величины полей Кренига.
4. Укажите расположение нижней границы легких по средне-подмышечной линии в норме.
5. Какую (по громкости удара) перкуссию применяют для определения верхних границ легких?

Ответ к задаче №4

1. Синдром повышенной воздушности легочной ткани (эмфизема легких) 2. Увеличится
3. 4-6 см. 4. 8 ребро. 5. Тихайшую (пороговую). Звуковая волна проникает вглубь тканей на 2-3 см.

Ситуационная задача 5.

У больного при обследовании выявлено: высота стояния верхушки легкого спереди на 1 см выше ключицы, тупой перкуторный звук, голосовое дрожание не проводится.

1. Для какого патологического легочного синдрома это характерно?
2. Укажите возможные причины данного синдрома
3. Где определяется высота стояния верхушки легкого сзади в норме?
4. Дайте физическую характеристику ясному легочному звуку.
5. Какую (по громкости удара) перкуссию применяют для определения нижних границ легких?

Ответ к задаче №5.

1. Компрессионный ателектаз 2. Гидро- или пневмоторакс
3. На 2 см снаружи от остистого отростка 7 шейного позвонка.
4. Низкий, громкий, продолжительный, не тимпанический. 5. Тихую перкуссию.

Ситуационная задача 6.

Жалобы пациента: кашель со слизисто-гноющей мокротой, инспираторная одышка, повышение температуры до фебрильных цифр.

Осмотр: отставание правой половины грудной клетки в акте дыхания.

Пальпация: голосовое дрожание усилено. Перкуссия: притупление перкуторного звука. Перкуторно границы легких не изменены. Ограничение подвижности нижнего края правого легкого при экскурсии легких.

1. Укажите цели топографической перкуссии.
2. В каких случаях определяется смещение верхних границ легких вверх и увеличение полей Кренига?
3. Чем определяется степень притупления перкуторного звука?
4. Где отмечается граница легкого при задержке дыхания на высоте глубокого вдоха?

Ответ к задаче №6.

1. Определение границ и экскурсии легких 2. При эмфиземе легких, в моменты приступа бронхиальной астмы
3. Степень притупления перкуторного звука зависит от степени преобладания плотной среды над воздушной и от объема изменений легочной паренхимы
4. Граница легкого отмечается по краю пальца – плессиметра, обращенному к легочному звуку

Тема №21: «АУСКУЛЬТАЦИЯ ЛЕГКИХ»

Ситуационная задача 1.

Над всей поверхностью легких выслушивается жесткое дыхание.

1. *О чем свидетельствует появление жесткого дыхания*
2. *Каковы причины его возникновения?*
3. *Какова рентгенологическая картина?*

Ответ к задаче №1:

1. Жесткое дыхание над всей поверхностью легких, свидетельствует о диффузном бронхите.
2. Причины возникновения жесткого дыхания: уплотнение стенок бронхов, неравномерное их сужение, скопление в просвете вязкого секрета.
3. Рентгенологически выявляется диффузное усиление легочного рисунка за счет перибронхиальной инфильтрации.

Ситуационная задача 2.

Больной длительное время страдает обструктивной болезнью легких.

1. *Какой основной дыхательный шум можно выслушать при аускультации легких?*
2. *Объясните механизм его образования.*
3. *Каковы результаты бронхофонии?*
4. *Рентгенологическая картина?*

Ответ к задаче №2:

1. У больного, длительно страдающего обструктивной болезнью легких, при аускультации выслушивается ослабленное везикулярное дыхание над всей поверхностью легких.
2. Вызвано снижением эластичности легочной ткани, уменьшением количества альвеол ввиду деструкции и разрушения части межальвеолярных перегородок, а также незначительным расширением легких при вдохе.
3. Бронхофония ослаблена над всей поверхностью легких.
4. Рентгенологически определяется низкое стояние диафрагмы, повышенная прозрачность легочных полей.

Ситуационная задача 3.

В правой плевральной полости содержится экссудат.

- А) *Оцените характер дыхательных шумов в области выпота, выше его и на здоровой стороне.*
- Б) *Укажите механизм выявленных изменений.*

Ответ к задаче 3

- А) Над проекцией плеврального выпота дыхание не выслушивается, выше него – жесткое дыхание; над здоровым легким выслушивается везикулярное дыхание;
- Б) механизм исчезновения дыхательных шумов связан с уменьшением размеров легкого на стороне поражения и высоким стоянием его нижнего края; жесткое дыхание выше области гидроторакса обусловлено увеличением плотности поджатого к корню легкого.

Ситуационная задача 4.

У больного воспаления плевральных листков слева (сухой плеврит).

- А) *Опишите данные аускультации.*
- Б) *Укажите механизм возникновения дополнительных дыхательных шумов и их отличительные признаки.*

Ответ к задаче №4

- А) ослабление везикулярного дыхания, шум трения плевры;
- Б) шум трения плевры возникает при смещении листков плевры друг относительно друга, в области наложения фибриновых пленок; его отличительные особенности: слышен в обе фазы дыхания, в том числе при проведении пробы с закрытой голосовой щелью; по тембру грубый, напоминает скрип кожи.

Ситуационная задача 5.

Над всей поверхностью легких выслушивается ослабленное дыхание.

Назовите причину этих изменений дыхания, объясните механизм образования этого дыхания.

Ответ к задаче №5

Эмфизема легких. Изменена эластичность стенок альвеол. Равномерное ослабление везикулярного дыхания наблюдается также при ожирении и увеличении толщины подкожной жировой клетчатки.

Ситуационная задача 6.

У больного при рентгенологическом исследовании выявлена жидкость в плевральной полости слева до V ребра.

Какие Вы предполагаете данные при аускультации?

Ответ к задаче №6

В указанной области везикулярное дыхание не выслушивается

Ситуационная задача 7..

Справа в подлопаточной области выслушивается амфорическое дыхание и крупнопузырчатые звучные хрипы.

Ваши предположения о состоянии легких?

Ответ к задаче №7

Полость в легком с наличием содержимого.

Ситуационная задача 8.

Беспокоит кашель с мокротой слизисто-гнойного характера. Температура тела 37,8 градусов Цельсия. Грудная клетка правильной формы, активно участвует в акте дыхания. При перкуссии на всем протяжении легких слышен ясный легочный звук. При аускультации дыхание жесткое, влажные среднего калибра незвучные хрипы, единичные рассеянные жужжащие хрипы. Бронхофония и голосовое дрожание не изменены.

1. О каком патологическом процессе Вы думаете?

2. Разновидностью какого дыхательного шума является жесткое дыхание, дайте его характеристику?

3. Почему в данном случае влажные хрипы будут незвучными?

4. Какие признаки характерны при аускультации для хрипов?

Ответ к задаче №8

1. Бронхит

2. Разновидность везикулярного дыхания; равная протяженность вдоха и выдоха

3. Так как рядом нет уплотненной легочной ткани

4. После кашля меняют тембр и локализацию, выслушиваются на вдохе и выдохе

Ситуационная задача 9

Беспокоит кашель с мокротой зеленого цвета, которая отделяется в большом количестве в течение всего дня. Грудная клетка правильной формы, активно участвует в акте дыхания. При перкуссии слева под ключицей от II до IV ребра по среднеключичной линии определяется тимпанический звук, дыхание в этой области амфорическое, влажные хрипы. Бронхофония и голосовое дрожание здесь же резко усилены.

1. О каком патологическом процессе Вы думаете?

2. Разновидностью какого дыхательного шума является амфорическое дыхание?

3. Перечислите существующие типы дыхания

4. Где образуются влажные хрипы?

5. Условия для образования звучных хрипов?

Ответ к задаче №9

1. Абсцесс в верхней доле левого легкого
2. Разновидность бронхиального дыхания
3. Грудное, диафрагмальное, смешанное
4. В бронхах и в полостях сообщающихся с бронхами
5. Уплотнение легочной ткани вокруг бронха, полости.

Ситуационная задача 10.

Осмотр: небольшое отставание правой половины грудной клетки в акте дыхания. Пальпация: голосовое дрожание усилено. Перкуссия: притупление перкуторного звука.

Аускультация: смешанное (бронховезикулярное) дыхание, мелко- и среднепузырчатые хрипы, бронхофония усилена.

1. *О каком патологическом синдроме Вы думаете?*
2. *Особенности проведения аускультации сухих дискантовых хрипов?*
3. *Условия и места возникновения сухих (дискантовых, свистящих) хрипов?*
4. *Условия образования амфорического дыхания?*
5. *В какую фазу дыхания выслушиваются влажные хрипы?*

Ответ к задаче №10.

1. Очаговое воспалительное уплотнение легочной ткани.
2. Сухие дискантовые хрипы лучше выслушиваются в горизонтальном положении больного и при форсированном выдохе
3. В мелких бронхах при наличии в их просвете вязкой мокроты и при значительном сужении бронхиол.
4. Наличие полости (диаметр 4 см и более), с гладкими плотными стенками и формой, напоминающей колбу.
5. На вдохе и выдохе

Тема №22: «СИНДРОМЫ ЛЕГОЧНЫХ ЗАБОЛЕВАНИЙ»

Ситуационная задача 1.

При исследовании дыхательной системы у больного выявлены следующие данные: число дыханий - 28 в минуту; голосовое дрожание справа под лопаткой резко ослаблено. При сравнительной перкуссии справа - тимпанит.

1. *Какой синдром предполагаете у больного?*
2. *Какой основной дыхательный шум будет выслушиваться справа?*

Ответ к задаче №1

1. Симптомы свидетельствуют о наличии синдрома скопления воздуха в плевральной полости.
2. Характер дыхания при этом - ослабленное везикулярное.

Ситуационная задача 2.

Левая половина грудной клетки шире правой, межреберья сглажены, участие ее в акте дыхания резко ограничено. Голосовое дрожание слева не определяется.

1. *Чем могут быть вызваны данные изменения?*
2. *Каковы возможные данные сравнительной перкуссии?*

Ответ к задаче №2

1. Подобные изменения могут быть вызваны скоплением воздуха или жидкости в левой плевральной полости.
2. При пневмотораксе над всей стороной поражения будет определяться тимпанический звук. При гидротораксе, ниже уровня скопления жидкости будет тупой перкуторный звук.

Ситуационная задача 3

Больной предъявляет жалобы на одышку, боли в правой половине грудной клетки.

При осмотре: правая половина грудной клетки отстает в акте дыхания. Частота дыхания 32 в минуту. Справа под лопаткой голосовое дрожание резко ослаблено, перкуторный звук тупой, нижняя граница легких по лопаточной линии на уровне 7 ребра, дыхание везикулярное

ослабленное, бронхофония ослаблена.
О каком легочном синдроме можно думать?

Ответ к задаче №4

Синдром скопления жидкости в плевральной полости (гидроторакс).

Ситуационная задача 4

Для какого легочного синдрома характерны следующие симптомы: боли в грудной клетке, одышка, «поражённая» половина грудной клетки несколько выбухает и отстаёт в акте дыхания, отмечается усиление голосового дрожания, притупленно-тимпанический перкуторный звук, патологическое бронхиальное дыхание, усиление бронхофонии.

Ответ к задаче №4

Синдром компрессионного ателектаза.

Ситуационная задача 5

Больной К. предъявляет жалобы на одышку с затруднением вдоха. При осмотре: правая половина грудной клетки отстаёт в акте дыхания, частота дыхания – 36 в 1 минуту. Справа под лопаткой голосовое дрожание резко ослаблено, бронхофония не определяется. При перкуссии перкуторный звук тупой, нижняя граница легких смещена вверх, активная подвижность нижнего легочного края снижена. Дыхание ослабленное везикулярное.
О каком легочном синдроме можно думать?

Ответ к задаче №5

Синдром скопления жидкости в плевральной полости (гидроторакс).

Ситуационная задача 6

Больной К. предъявляет жалобы на сухой кашель, одышку с затруднением выдоха. При осмотре грудная клетка бочкообразная, частота дыхания 30 в минуту. Голосовое дрожание ослаблено. Нижняя граница легких по средней аксиллярной линии на уровне IX ребра. Высота стояния верхушек легких спереди – 6см, сзади на уровне остистого отростка VI шейного позвонка. Активная подвижность нижнего легочного края по лопаточной линии – 5 см.
О каком легочном синдроме можно думать?

Ответ к задаче №6

Синдром бронхиальной обструкции

Ситуационная задача 7

Больной М. предъявляет жалобы на одышку с затруднением вдоха, боли в правой половине грудной клетки, связанные с дыханием. При осмотре: правая половина грудной клетки отстаёт в акте дыхания. Частота дыхания – 36 в 1 минуту. Справа в нижней трети межлопаточного пространства и над лопаткой голосовое дрожание усилено, перкуторный звук тупой, нижняя граница легких по лопаточной линии определяется на уровне 7 ребра, в нижней трети межлопаточного пространства и над лопаткой выслушивается патологическое бронхиальное дыхание, бронхофония усилена.

Вопросы.

О каком легочном синдроме можно думать?

Ответ к задаче №7

Синдром долевого уплотнения легочной ткани.

Ситуационная задача №8

Больной поступил с жалобами на выраженную одышку, занимает вынужденное положение. При рентгенологическом исследовании выявлена жидкость в левой плевральной полости до уровня III ребра.
Какие данные Вы ожидаете получить при физическом исследовании легких.

Ответ к задаче №8

Осмотр – увеличение в объеме и отставание больной половины в акте дыхания,
пальпация – отсутствие голосового дрожания, перкуссия – тупой перкуторный звук, аускультация
– отсутствие дыхательных шумов над плевральным выпотом.

Ситуационная задача 9

Больной 62 лет поступил по поводу нарастающей одышки, преимущественно экспираторного типа. Много лет курит по 1,5-2 пачки сигарет в сутки. Несколько лет отмечает кашель с трудно отхаркиваемой вязкой мокротой, отделение которой ухудшилось за последний месяц. Температура не повысилась. Принимал бета-2 агонисты и эуфиллин без эффекта.

Объективно: признаки эмфиземы легких.

При аускультации дыхание с удлинённым выдохом, сухие протяжные хрипы на выдохе. АД 180/105 мм рт.ст. Пульс - 90 в минуту.

При рентгенографии: усиленный легочный рисунок, эмфизема легких.

Спирография: ЖЕЛ – 74%, проба Тиффно - 55%, ОФВ1/ФЖЕЛ 49%.

1. Назовите физикальные признаки эмфиземы легких.

2. Признаки и главные механизмы бронхиальной обструкции?

Ответы к задаче №9

1. Бочкообразная малоподвижная грудная клетка; опущение нижних границ легких; коробочный звук; ослабленное дыхание.

2. Экспираторная одышка, дыхание с удлинённым выдохом и сухие хрипы на выдохе, низкие ОФВ1/ФЖЕЛ и проба Тиффно.

Тема №23: «ИССЛЕДОВАНИЕ БОЛЬНЫХ С ЗАБОЛЕВАНИЯМИ ЛЕГКИХ»

Ситуационная задача 1.

Больной Р. 38 лет по профессии подсобный рабочий. Обратился в поликлинику к врачу-терапевту участковому с жалобами на повышение температуры до 38,0 °С, кашель с обильной слизисто-гнойной мокротой, неинтенсивные боли в грудной клетке при кашле, головную боль, слабость, в конечностях, потливость.

Заболел остро после переохлаждения. Вредные привычки: курит более 15 лет по 20 сигарет в день; сопутствующих заболеваний нет. В последние несколько лет из Москвы не выезжал.

Объективные данные: кожные покровы бледноватые, влажные. Обращает внимание повышенная потливость больного. Нёбные миндалины покрыты беловатым налётом, гиперемированы. В лёгких дыхание ослабленное справа, множественные влажные мелкопузырчатые хрипы выслушиваются у угла правой лопатки. ЧД в покое до 26 в мин. Тоны сердца приглушены, ритмичные, единичные экстрасистолы. ЧСС - 100 уд/мин, АД - 110/70 мм рт. ст. Живот мягкий безболезненный. По другим органам и системам без видимых патологических отклонений.

ОАК: гемоглобин - 135 г/л, эритроциты 4,7*10¹²/л, лейкоциты 11*10⁹/л, палочкоядерные - 28%, сегментоядерные - 57%; СОЭ - 35 мм/час.

ОАМ: относительная плотность - 1018, белок - 0,99 г/л, гиалиновые цилиндры.

БАК: АЛТ - 58 ед/л; АСТ - 100 ед/л; креатинин - 115 мкмоль/л; фибриноген - 8 г/л.

ЭКГ: Ритм синусовый, правильный, ЧСС - 100 уд/мин, единичные наджелудочковые экстрасистолы. Очаговых изменений миокарда, гипертрофии миокарда нет.

Рентгенография органов грудной клетки: очаговая инфильтрация в базальных отделах правого лёгкого, деформация корня правого лёгкого.

1. Предположите наиболее вероятный диагноз.

2. Составьте и обоснуйте план дополнительного инструментального обследования пациента.

Ответ к задаче №1

1. Внебольничная правосторонняя пневмония

2. Пациенту рекомендовано: проведение ФВД для выявления дыхательной недостаточности.

Ситуационная задача 2.

Больной предъявляет жалобы на приступы удушья, преимущественно в ночное время, периодически кашель с отделением слизистой мокроты.

При осмотре наблюдается диффузный цианоз, набухание шейных вен. При топографической перкуссии высота стояния верхушек спереди составила 5,5 см от верхнего края ключицы, сзади - на уровне остистого отростка 6 шейного позвонка. Нижние границы легких опущены на одно ребро. При аускультации выслушиваются сухие свистящие хрипы.

1. *О каком заболевании идет речь?*
2. *Какое инструментальное исследование необходимо провести*
3. *Как изменятся показатели функции внешнего дыхания?*

Ответ к задаче №2

1. Бронхиальная астма.
2. ФВД
- 3.. Снижение показателей бронхиальной проходимости (тест Тиффно, ОФВ1, ФЖЕЛ), МВЛ, при неизменной или умеренно сниженной ЖЕЛ.

Ситуационная задача 3.

Мужчина 35 лет обратился к врачу-терапевту участковому с жалобами на повышение температуры до 37,6°C в течение пяти дней, кашель с желтоватой мокротой.

Принимал жаропонижающие препараты без особого эффекта. Другие лекарства не принимал. За десять дней до этого перенёс ОРВИ. Лекарственной аллергии не отмечает. Сопутствующих заболеваний нет.

Состояние пациента удовлетворительное, частота дыхания – 19 в мин. Кожные покровы чистые, обычной окраски. При аускультации выслушивается умеренное количество влажных крепитирующих хрипов в нижних задних отделах грудной клетки справа, в других отделах лёгких дыхание везикулярное, хрипов нет. Тоны сердца ритмичные, ясные, 82 удара в минуту, АД - 120/70 мм рт. ст. Живот мягкий, при пальпации безболезненный во всех отделах. Печень и селезёнка не увеличены. Дизурии нет. Симптом поколачивания по поясничной области отрицательный.

Рентгенография органов грудной клетки прямой и боковой проекции: справа в 9-10 сегментах нижней доли определяется инфильтрация.

1. *Предположите наиболее вероятный диагноз.*
2. *Какое лабораторное исследование необходимо провести пациенту.*

Ответ к задаче №3

1. Внебольничная правосторонняя нижнедолевая пневмония, лёгкое течение. Дыхательная недостаточность (ДН) 0 ст.
2. Пациенту рекомендованы общий анализ крови и общий анализ мокроты, биохимическое исследование крови (мочевина, креатинин, печёночные ферменты, электролиты) с целью оценки тяжести пневмонии и решения вопроса о целесообразности госпитализации больного; бактериоскопия мазка мокроты с окраской по Граму для предварительной оценки возбудителя заболевания.

Ситуационная задача 4

Исследование плевральной жидкости:

Количество: 200 мл. Цвет: желтовато-белесый. Прозрачность: мутная.

Запах: нет. Удельный вес: 1,023. Белок: 40 г/л. Проба Ривальта: положительная

Микроскопическое исследование: нейтрофильные лейкоциты сплошь, единичные эритроциты.

1. *Укажите характер выпота?*
2. *Что такое проба Ривальта?*
3. *О чем свидетельствует зловонная мокрота?*
4. *При каких заболеваниях бывает зловонная мокрота?*

Ответ к задаче №4

1. Гнойный экссудат.
2. Качественная проба с уксусной кислотой на содержание белка – серомуцина.
3. Запах появляется при задержке мокроты в бронхах или полостях в легких (обуславливается

деятельностью анаэробов, вызывающих гнилостный распад белков до индола, скатола и сероводорода).

4. При гангрене, абсцессе легкого

Ситуационная задача 5.

Больной К. 39 лет обратился к врачу-терапевту участковому с жалобами на сухой кашель, повышение температуры до 37,5°C, общую слабость, боль в грудной клетке при дыхании. В анамнезе – переохлаждение.

Объективно: бледность кожных покровов, небольшое отставание правой половины грудной клетки при дыхании. При перкуссии лёгких ясный легочный звук над всей поверхностью лёгких. При аускультации: ослабленное дыхание и шум трения плевры с правой стороны ниже угла лопатки.

Рентгенологическое исследование органов грудной клетки – без патологии.

1. *Сформулируйте предварительный диагноз.*

2. *Консультация каких специалистов показана данному пациенту?*

Ответ к задаче №5

1. Правосторонний сухой плеврит.

2. Консультации врача-фтизиатра, врача-ревматолога, врача-кардиолога, врача-гастроэнтеролога.

Ситуационная задача 6.

Мужчина 56 лет обратился к врачу-терапевту участковому с появившимися после переохлаждения жалобами на кашель с небольшим количеством трудно отделяемой слизисто-гнойной мокроты, одышку при незначительной физической нагрузке, повышение температуры тела до 37,4°C.

Кашель с мокротой отмечает в течение 10 лет. Обострения заболевания 3-4 раза в год, преимущественно в холодную сырую погоду. Около 2 лет назад появилась одышка при физической нагрузке, мокрота стала отходить с трудом. Пациент курит 30 лет по 1 пачке в день.

При осмотре: лицо одутловатое, отмечается теплый цианоз, набухание шейных вен на выдохе. Грудная клетка бочкообразной формы. Над лёгочными полями перкуторный звук с коробочным оттенком. Дыхание равномерно ослаблено, с обеих сторон выслушиваются сухие свистящие хрипы. ЧДД: 24 в мин.

Тоны сердца приглушены, акцент 2 тона на лёгочной артерии, там же выслушивается диастолический шум, ритм правильный, ЧСС - 90 ударов в минуту. АД - 120/80 мм рт. ст. Живот мягкий, безболезненный. Печень и селезёнка не пальпируются. Периферических отёков нет.

ОАК: гемоглобин - 168 г/л, лейкоциты - $9,1 \times 10^9$ /л, эозинофилы - 1%, нейтрофилы - 73%, лимфоциты - 26%, СОЭ - 28 мм/ч.

Рентгенограмма органов грудной клетки: лёгочные поля повышенной прозрачности, лёгочный рисунок усилен, деформирован, сосудистый рисунок усилен в центре и обеднён на периферии, корни лёгких расширены, выбухание ствола лёгочной артерии. Инфильтративных изменений не выявлено.

ЭКГ: признаки гипертрофии правого желудочка.

Данные спирометрии: снижение ЖЕЛ - до 80%, ОФВ1 - до 32% от должных величин.

Вопросы.

1. *Сформулируйте предварительный диагноз.*

2. *Какие дополнительные лабораторные исследования необходимо провести для подтверждения диагноза?*

Ответ к задаче №6:

1. Хроническая обструктивная болезнь лёгких (ХОБЛ), крайне тяжёлое течение, стадия обострения. Хроническое лёгочное сердце, компенсация. ДН II.

2. газовый состав крови, цитологическое и микробиологическое исследование мокроты

Ситуационная задача 7.

Женщина 32 лет обратилась к врачу-терапевту участковому с жалобами на учабившиеся в течение последнего месяца приступы удушья, они сопровождаются слышимыми на расстоянии хрипами, кашлем с выделением небольшого количества вязкой мокроты, после чего наступает облегчение.

Подобные состояния беспокоят около 2 лет, не обследовалась. В анамнезе аллергический ринит. Ухудшение состояния связывает с переходом на новую работу в библиотеку. В течение последнего месяца симптомы возникают ежедневно, ночью 3 раза в неделю, нарушают активность и сон.

Объективно: общее состояние удовлетворительное. Нормостенической конституции. Кожные покровы бледно-розового цвета, высыпаний нет. Периферические отеки отсутствуют. Над лёгкими дыхание жёсткое, выслушиваются рассеянные сухие свистящие хрипы. ЧДД - 18 в минуту. Тоны сердца ясные, ритм правильный, ЧСС - 72 удара в минуту. АД - 120/80 мм рт. ст. Живот при пальпации мягкий, безболезненный.

ОАК: эритроциты - $4,2 \times 10^{12}/л$, гемоглобин - 123 г/л, лейкоциты - $4,8 \times 10^9/л$, эозинофилы - 16%, сегментоядерные нейтрофилы - 66%, лимфоциты - 18%, моноциты - 2%, СОЭ - 10 мм/ч. Анализ мокроты общий: слизистая, лейкоциты - 5-7, плоский эпителий - 7-10 в поле зрения, детрит в небольшом количестве, спирали Куршманна.

Рентгенограмма лёгких. Инфильтративных теней в лёгких не определяется. Диафрагма, тень сердца, синусы без особенностей.

Спиротест. Исходные данные: ЖЕЛ - 82%, ОФВ1 - 62%, ФЖЕЛ - 75%. Через 15 минут после ингаляции 800 мкг Сальбутамола: ОФВ1 - 78%.

1. Какие исследования необходимо провести для подтверждения бронхообструктивного синдрома?

2. Как проводится проба с бронходилататором? Оцените результаты.

Ответ к задаче №7:

1. . Спирометрия, рентгенография лёгких

2. Спирометрия с использованием ингаляционного бронхолитика быстрого действия. Критерием обратимости бронхиальной обструкции служит прирост ОФВ1 $\geq 15\%$. У данной пациентки обструкция является обратимой.

Тема №24: «СИМПТОМАТИКА ЗАБОЛЕВАНИЙ ПОЧЕК И МОЧЕВЫВОДЯЩИХ ПУТЕЙ»

Ситуационная задача 1.

Пациент с жалобами на головную боль, головокружение, повышение артериального давления, снижение количества отделяемой мочи и одышку при физической нагрузке, отмечает появление отеков.

1. Какие вопросы необходимо задать пациенту и какие признаки выявить при объективном обследовании, чтобы определить биомеханизм возникновения отеков?

2. С отеками какого происхождения при подобных жалобах необходимо дифференцировать почечные отеки?

3. Проявлением какого синдрома могут быть жалобы на головную боль, головокружение?

Ответ к задаче № 1

1. Вопросы для уточнения жалоб: время возникновения отеков в течение суток, как они изменяются в течение дня, их преимущественная локализация, характерна ли для них подвижность.

При объективном обследовании необходимо оценить локализацию, окраску кожных покровов, температуру кожи над отеками, их консистенцию.

2. В данном случае необходимо дифференцировать отеки почечного и сердечного происхождения.

3. Головная боль, головокружение могут быть проявлением синдрома повышения АД.

Ситуационная задача 2.

Поступил больной с жалобами на интенсивную одностороннюю боль в поясничной области, с иррадиацией в паховую область, боль возникла внезапно после тряской езды.

1. Какой механизм боли?

2. Какие нарушения мочеиспускания могут быть у больного?

Ответ к задаче № 2

1. Обструкция мочеточника камнем – спазм гладкой мускулатуры.

2. Странгурия, поллакиурия.

Ситуационная задача 3

В течение 12 месяцев после перенесенного острого гломерулонефрита у больной держатся изменения в анализе мочи: белок 1 г\л, измененные эритроциты 6-7 в поле зрения, плотность мочи 1006-1007, никтурия.

1. О чем свидетельствует такое течение заболевания?

2. Какие жалобы может предъявлять больная?

3. Что Вы выявите при осмотре лица?

Ответ к задаче № 3.

1. О переходе острого гломерулонефрита в хронический.

2. Возможно отсутствие жалоб.

3. Facies nephritica.

Ситуационная задача 4

У больного 30 лет в течение 1 года САД 150-160 мм.рт.ст., не поддающееся медикаментозной коррекции. При исследовании мочи было обнаружено: белок - 0.5г\л, измененные эритроциты 5-10 в поле зрения, гиалиновые цилиндры - 4-5 в поле зрения.

1. Какова причина таких изменений в анализе мочи?

2. Механизм артериальной гипертонии?

3. Что будет выявлено при объективном исследовании сердца?

4. Какие данные будут получены при исследовании почек?

Ответ к задаче № 5

1. У больного гипертоническая форма хронического гломерулонефрита.

2. Активация ренин-ангиотензин-альдостероновой системы вследствие пролиферативно-склерозирующего процесса в почках.

3. Верхушечный толчок сильный, резистентный, умеренно смещен влево. Умеренно увеличен левый поперечник сердца. Тоны сердца: ослабление I тона на верхушке, акцент II тона на аорте.

4. Почки не пальпируются, их размеры не изменены.

Ситуационная задача 6

При физикальном обследовании пропальпирован нижний полюс почки.

1. В каких случаях это возможно?

2. Какие свойства органа возможно определить?

3. Проявлением какого состояния может быть данный симптом?

Ответ к задаче № 6

1. Возможно пропальпировать почку, увеличенную в 1,5-2 раза, или почку при ее опущении.

2. В данном случае необходимо оценить форму, поверхность, консистенцию, болезненность органа. При пальпации почки целиком также оценивается объем ее смещения.

3. Определяемый при пальпации нижний полюс почки может быть следствием нефроптоза (опущения почки), ее дистопии, увеличения органа (опухоль почки, поликистоз, гидронефроз, амилоидоз).

Тема №25: «СИНДРОМЫ ЗАБОЛЕВАНИЙ ПОЧЕК»

Ситуационная задача 1.

Больной 23 лет обратился к врачу-терапевту участковому с жалобами на отёки лица, век, туловища, конечностей, снижение количества выделяемой за сутки мочи, слабость, головную боль.

Из анамнеза известно, что страдает хроническим тонзиллитом. Подобные симптомы впервые появились 2 года назад, длительно лечился в нефрологическом отделении, получал преднизолон с положительным эффектом, выписан из стационара в удовлетворительном состоянии. После выписки у врача не наблюдался, не лечился, хотя отмечал периодически отёки на лице. 2 недели назад переболел ангиной, после этого состояние резко ухудшилось, появились вышеуказанные жалобы.

При осмотре АД –150/95 мм рт. ст., ЧСС – 92 удара в минуту, ЧДД – 22 в мин.

Данные обследования.

ОАК: эритроциты - $3,4 \times 10^{12}/л$, гемоглобин - 124 г/л, цветовой показатель - 0,89, лейкоциты - $5,4 \times 10^9/л$, лейкоцитарная формула - в норме, СОЭ – 42 мм/ч.

БАК: общий белок крови – 35,6 г/л, альбумины – 33%, холестерин крови – 9 ммоль/л.

ОАМ: удельный вес – 1012, белок – 5,4 г/л, эритроциты выщелоченные – 20-25 в поле зрения, восковицидные цилиндры – 9-10 в поле зрения.

1. *Укажите основной клинико-лабораторный синдром.*

2. *Какие дополнительные исследования необходимы для уточнения диагноза?*

Ответ к задаче №1:

1. Нефротический синдром.

3. Проведение УЗИ органов брюшной полости и почек, ЭКГ, ЭхоКГ, рентгенография органов грудной клетки, определение креатинина, мочевины, электролитов, тромбоцитов, коагулограмма, время свёртываемости крови, расчёт СКФ, определение суточной протеинурии, исследование глазного дна, пункционная биопсия почек.

Ситуационная задача 2.

Больная П. 40 лет, медсестра, обратилась к врачу-терапевту участковому с жалобами на периодически учащённое болезненное мочеиспускание, ноющие боли в поясничной области без иррадиации, головную боль, слабость.

Считает себя больной в течение 8 лет. Боли в поясничной области связывает с физическим перенапряжением. В течение последних 3 дней ощущает периодическое «познабливание».

Объективно: состояние удовлетворительное. Незначительная пастозность и бледность лица, температура тела - $37,3^{\circ}C$. При перкуссии над всеми лёгочными полями ясный лёгочный звук, аускультативно – дыхание везикулярное, хрипов нет. ЧД - 16 в минуту. Границы относительной сердечной тупости в пределах нормы. Тоны сердца громкие, ритмичные. АД - 155/95 мм рт. ст., ЧСС - 84 в минуту. Язык сухой. Живот мягкий, безболезненный во всех отделах. Печень, селезёнка не пальпируются. Отмечается незначительная болезненность при поколачивании поясничной области, больше справа.

ОАК: эритроциты - $3,9 \times 10^{12}/л$, гемоглобин - 107 г/л, цветовой показатель – 0,8, лейкоциты – $10,2 \times 10^9/л$, эозинофилы – 2%, палочкоядерные нейтрофилы – 8%, сегментоядерные нейтрофилы – 48%, лимфоциты – 38%, моноциты - 4%, СОЭ - 25 мм/ч.

ОАМ: относительная плотность - 1010, белок - 0,04%, лейкоциты -12-16 в поле зрения, эритроциты - 0-1 в поле зрения, бактериурия.

Моча по Нечипоренко: эритроциты - $1,2 \times 10^6/л$, лейкоциты – $8,0 \times 10^6/л$.

ЭКГ: ритм синусовый, ЧСС - 86 в мин. ЭОС - расположена полувертикально. Признаки гипертрофии левого желудочка.

Рентгенография органов грудной клетки: лёгочные поля без очаговых и инфильтративных изменений, расширение границ сердца влево.

1. *Выделите синдромы, определите ведущий (ведущие).*

2. *Составьте план дополнительного обследования для уточнения диагноза.*

Ответ к задаче №2:

1. Синдромы: дизурический, мочевого, артериальной гипертензии, болевой (поясничный), анемический, воспалительный. Ведущий синдром: дизурический.

2. Дополнительные исследования: бактериологическое исследование мочи с определением чувствительности к антибиотикам, УЗИ почек; экскреторная урография; ренография.

Ситуационная задача 3.

Больной К. 49 лет, экономист, жалуется на головные боли, головокружение, повышение артериального давления до 160/100 мм рт. ст., инспираторную одышку и чувство сердцебиения при незначительной физической нагрузке, сердце, отёки верхних и нижних конечностей.

Из анамнеза известно, что 5 лет назад через 2 недели после проведения вакцинации у пациента в течение нескольких дней отмечалась макрогематурия. Из-за занятости за медицинской помощью не обращался. Последние полгода повышение АД до 190/100 мм рт. ст. Неделю назад появилась в ротоглотке при глотании, однократное повышение температуры тела до 38,0°C, не лечился. Одновременно заметил отёки ног, лица, снижение суточного диуреза. При ОАМ выявлена протеинурия, лейкоцитурия. Перенесённые заболевания: частые ОРЗ, ангины. Вредные привычки отрицает.

Объективно: состояние средней степени тяжести. Рост - 183 см, масса тела - 90 кг. Температура тела - 36,2°C. Лицо бледное, одутловатое, веки отёчны, глаза сужены. Кожные покровы и слизистые бледные, чистые, влажные. Выраженные отёки на голенях. Периферические лимфоузлы не пальпируются.

Грудная клетка нормостенической формы, симметричная. При перкуссии ясный лёгочный звук. Частота дыхания - 16 в минуту. Дыхание везикулярное, хрипов нет.

Пульс одинаков на обеих лучевых артериях, 90 в минуту, удовлетворительного наполнения, напряжён. При аускультации: тоны сердца ясные, числом два, ритм правильный, акцент II тона над аортой, АД - 180/100 мм рт. ст.

Слизистая задней стенки глотки и мягкого нёба бледно-розовая, чистая. Нёбные миндалины не увеличены, слизистая их бледно-розовая чистая, лакуны их свободные.

Живот симметричный, мягкий, безболезненный во всех отделах при поверхностной и глубокой пальпации, передняя брюшная стенка отёчна. Пальпация правого подреберья безболезненна, край печени не пальпируется, размеры по Курлову: 10×9×8 см. Селезёнка не увеличена.

Поясничная область отёчна, симптом поколачивания отрицателен с обеих сторон. Почки не пальпируются.

ОАК: гемоглобин - 120 г/л, эритроциты - $4,8 \times 10^{12}$ /л, лейкоциты - $5,8 \times 10^9$ /л, эозинофилы - 3%, палочкоядерные нейтрофилы - 3%, сегментоядерные нейтрофилы - 53%, лимфоциты - 35%, моноциты - 6%; СОЭ - 30 мм/ч.

ОАМ: светло-жёлтая, прозрачная, рН кислая, удельный вес - 1,016, белок - 6,5 г/л, эпителий - ед. в поле зрения, эритроциты - 15-20 в поле зрения, лейкоциты - 2-4 в поле зрения, цилиндры: гиалиновые - 1-2 в поле зрения, зернистые - 0-2 в поле зрения.

БАК: билирубин общий - 12,8 ммоль/л, мочевины - 7,3 ммоль/л., креатинин - 0,096 ммоль/л, глюкоза - 4,3 ммоль/л, холестерин - 14,2 ммоль/л, калий - 3,8 ммоль/л, общий белок - 50 г/л., альбумин - 25 г/л.

Суточная протеинурия - 10,2 г, диурез - 900 мл. Белки мочи методом эл/фореза: А - 80%, Г - 20%.

УЗИ почек, мочевого пузыря: правая почка - 120×56 мм, паренхима - 20 мм, левая почка - 118×54 мм, паренхима - 19 мм. Паренхима обеих почек диффузно-неоднородная. Лоханки, чашечки не изменены. Конкременты, объёмные образования не выявлены. Мочевой пузырь б/о. .

1. Выделите ведущие синдромы на основании физикального обследования

2. Объясните патофизиологические механизмы их возникновения).

Ответ к задаче №3:

1. Синдромы:

а) артериальной гипертензии (АД = 180/100 мм рт.ст., расширение границ сердца, акцент 2 тона на аорте);

б) нефротический (отеки, массивная протеинурия 10,2 г/сут, селективная, гипопропротеинемия - 50 г/л, гипоальбуминемия - 25 г/л, гиперхолестеринемия - 14,2 ммоль/л.);

в) мочевого (протеинурия, эритроцитурия, цилиндрурия).

2. а) Основными причинами возникновения артериальной гипертензии являются: увеличение объема циркулирующей крови за счет задержки воды активация ренин-ангиотензин-альдостероновой и симпатoadреналовой системы снижением функции депрессорной системы почек.

б) При поражении почечного фильтра (подоцитов или базальной мембраны) возникает протеинурия. Из-за меньшей величины альбумины в первую очередь проходят почечный фильтр. Это сопровождается снижением альбуминов в крови и приводит к снижению онкотического давления плазмы и появлению отеков у больных.

Ситуационная задача 4

Больная М., 60 лет, поступила с жалобами на нестерпимые боли в левой поясничной области с иррадиацией в паховую область по внутренней поверхности бедра. Больная не может найти места от боли. Боль сопровождается тошнотой, рвотой, вздутием живота, частым болезненным мочеиспусканием.

Подобные приступы уже были неоднократно, и больная М. заметила, что их возникновение связано с длительной «тряской» ездой в транспорте.

При осмотре: живот мягкий, безболезненный. Резко положительный симптом Пастернацкого справа.

ОАМ: относительная плотность – 1,020, жёлтая, мутная, реакция щёлочная, белок – отсутствует, переходной эпителий в большом количестве, лейкоциты – 3-7 в поле зрения, эритроциты – 15-20 в поле зрения, цилиндры отсутствуют, оксалаты в большом количестве.

1. Какой клинический синдром можно выделить у больной?
2. Какие мочевые симптомы имеются в данном случае?
3. О каком заболевании следует думать у больной?
4. Какие дополнительные исследования следует провести больной?

Ответ к задаче №4

1. Синдром почечной колики
2. Лейкоцитурия, микрогематурия, оксалурия.
3. Мочекаменная болезнь
4. УЗИ органов брюшной полости, обзорную рентгенографию почек, внутривенную урографию

Ситуационная задача 5

На приеме пациент с жалобами на головную боль, слабость, тошноту, потерю аппетита, кожный зуд, повышение артериального давления.

Из анамнеза: врожденная аномалия развития мочеточников (от операции отказался). В течение последних 10 лет по данным амбулаторной карты до настоящего времени в ОАМ постоянно выявлялись относительная плотность в пределах 1010-1015, лейкоцитурия до 10-20 в поле зрения, определяются бактерии, слизь.

Объективно: веки отечные, кожные покровы сухие, бледные, со следами расчесов, от тела специфический запах мочи. АД 180/110 мм рт.ст.

1. Какие синдромы предполагаете у пациента?
2. Какие лабораторные исследования надо провести для уточнения диагноза?
3. Какие необходимы инструментальные исследования при отсутствии противопоказаний?

Ответ к задаче №5

1. Есть проявления следующих синдромов: мочевой, отечный, гипертензивный, а также синдром хронической почечной недостаточности.
2. Необходимы: анализ мочи по Нечипоренко, Зимницкому, проба Реберга, надо рассчитать скорость клубочковой фильтрации (MDRD) и клиренс креатинина (формула Кокрофта-Гаулта).
3. УЗИ почек обязательно, при отсутствии противопоказаний (для решения вопроса о хирургическом лечении) - экскреторная урография, радиоизотопное исследование, компьютерная томография, цистоскопия для изолированной оценки секреции мочи каждой почкой.

Тема № 26: «ИССЛЕДОВАНИЕ БОЛЬНЫХ С ЗАБОЛЕВАНИЯМИ ПОЧЕК»

Ситуационная задача 1.

Больная 30 лет. Жалобы на частое и болезненное мочеиспускание, боли в поясничной области справа, выделение мутной мочи, повышение температуры тела до 37,6°C.

Из анамнеза: впервые жалобы появились 10 лет назад во время беременности. Проводилась антибактериальная терапия, роды – без осложнений. В последующем обострений заболевания не было. Ухудшение состояния 5 дней назад после переохлаждения.

Объективно: состояние средней степени тяжести. Кожные покровы обычной окраски, периферических отёков нет. Периферические лимфатические узлы не увеличены. Грудная клетка обычной формы. Частота дыхания - 20 в минуту. В лёгких дыхание везикулярное, хрипы не выслушиваются. Границы относительной сердечной тупости в пределах нормы. Тоны сердца приглушены, ритм правильный. ЧСС - 90 в минуту. АД –140/90 мм рт. ст. Живот мягкий, безболезненный. Печень у края рёберной дуги. Симптом поколачивания положительный справа.

ОАК: гемоглобин - 118 г/л, эритроциты - $4,0 \times 10^{12}$ /л, лейкоциты - $14,0 \times 10^9$ /л, эозинофилы - 1%, палочкоядерные нейтрофилы - 10%, сегментоядерные нейтрофилы - 65%, лимфоциты - 20%, моноциты - 4%, тромбоциты - $200,0 \times 10^9$ /л, СОЭ –24 мм/час.

БАК: креатинин - 0,08 ммоль/л, мочевины - 6,5 ммоль/л.

ОАМ: удельный вес - 1010, белок - 0,07 мг/л, реакция кислая, лейкоциты - 15-20 в поле зрения, эритроциты - 0-1 в поле зрения.

УЗИ почек: почки обычной формы и размеров. Чашечно-лоханочная система почек деформирована и уплотнена. Конкрементов нет.

1. Какой можно поставить предварительный диагноз?

2. Какие дополнительные методы лабораторные обследования необходимо назначить больной для уточнения диагноза?

Ответ к задаче №1:

1. Хронический правосторонний пиелонефрит, ст. обострения. ХБП 1 ст.

2. Бактериологическое исследование мочи (посев мочи) с целью идентификации возбудителя и определения его чувствительности к антибиотикам;

анализ мочи по Зимницкому с целью определения концентрационной способности почек, проба Нечипоренко;

обзорная и экскреторная урография, которая позволяет выявить не только изменение размеров и формы почек, их расположение, наличие конкрементов в чашках, лоханке или мочеточниках, но и судить о состоянии суммарной выделительной функции почек;

для расчёта скорости клубочковой фильтрации – вес, рост больной;

для исключения латентно протекающей железодефицитной анемии - сывороточное железо, общая железосвязывающая способность сыворотки, сывороточный ферритин.

Ситуационная задача 2.

Больная 18 лет обратилась к врачу-терапевту участковому с жалобами на боли в поясничной области, учащенное мочеиспускание, озноб.

Из анамнеза известно, что часто болеет ОРВИ, периодически бывают тупые боли внизу живота, на этом фоне бывает субфебрильная температура; иногда отмечается болезненное мочеиспускание.

При осмотре: кожные покровы обычной окраски, температура 37,8°C. В лёгких дыхание везикулярное, хрипов нет. Число дыхательных движений – 20 в минуту. Тоны сердца ясные, ритмичные. Частота сердечных сокращений – 96 в минуту. Симптом Пастернацкого положительный с обеих сторон. Мочеиспускание учащено и болезненно. Отеков нет.

ОАК: гемоглобин – 114 г/л, эритроциты – $4,5 \times 10^{12}$ /л, лейкоциты – $18,5 \times 10^9$ /л, палочкоядерные нейтрофилы – 10%, сегментоядерные нейтрофилы – 70%, лимфоциты – 22%, моноциты – 9%, СОЭ – 28 мм/час.

ОАМ: реакция щелочная, белок - 0,06%, лейкоциты – сплошь на все поле зрения, эритроциты – 1-2 в поле зрения, бактерии – значительное количество.

УЗИ почек: почки расположены правильно, размеры на верхней границе нормы. Чашечно-лоханочная система расширена с обеих сторон.

1. Предварительный диагноз.

2. Укажите дополнительные методы исследования для уточнения диагноза.

Ответ к задаче №2:

1. Хронический двусторонний пиелонефрит, фаза обострения.
2. Бактериологическое исследование мочи с целью типирования микрофлоры; исследование мочи по Зимницкому (для хронического пиелонефрита характерно умеренное снижение концентрационной способности почек); определение креатинина крови, при нормальных значениях показана внутривенная экскреторная урография (для оценки анатомического и функционального состояния мочевыводящих путей).

Ситуационная задача 3.

Больная И. 34 лет, оператор машинного доения, поступила в терапевтическое отделение с жалобами на повышение АД до 220/120 мм рт. ст., головные боли, сердцебиение, перебои в области сердца, тошноту, сухость во рту, зуд кожных покровов.

Считает себя больной около 15 лет, когда появились отёки под глазами, при обследовании было выявлено наличие белка и эритроцитов в моче, диагноз не помнит. В течение последнего года стала замечать головные боли, головокружение, которые больная связывала с повышением АД до 180/110 мм рт. ст. (измеряла самостоятельно; адаптирована к 140-160/90 мм рт. ст.), принимала Эналаприл, постоянной гипотензивной терапии не получала. В течение последних 6 месяцев отмечает отсутствие эффекта от приема Эналаприла, АД постоянно повышено до 180-200/100-110 мм.рт.ст., эпизодически - 240/140 мм рт. ст., неоднократно вызывала бригаду скорой помощи, от госпитализации отказывалась. Месяц назад появилась тошнота, склонность к поносам, а 2 недели назад присоединился зуд кожных покровов.

При осмотре: общее состояние тяжёлое. Кожные покровы бледные, сухие, со следами расчёсов, в подмышечных областях как бы припудрены белой пудрой.

Одутловатость лица, пастозность стоп, голеней, передней брюшной стенки. Грудная клетка симметрична, голосовое дрожание проводится с обеих сторон. При перкуссии над всеми отделами лёгочный звук. Дыхание везикулярное, хрипов нет.

АД - 220/120 мм.рт.ст. Верхушечный толчок смещен на 1 см влево от левой среднеключичной линии. Тоны сердца приглушены, ритм неправильный (5-7 экстрасистол в минуту), I тон ослаблен над верхушкой, основанием мечевидного отростка, акцент II тона над аортой; слева от грудины в V межреберье выслушивается шум трения перикарда.

Язык сухой, живот мягкий, безболезненный. Печень не увеличена, безболезненная.

Симптом поколачивания отрицательный с обеих сторон. Катетером получено 150 мл мочи.

ОАК: эритроциты - $2,6 \times 10^{12}/л$, НБ - 72 г/л, цветовой показатель - 0,9; лейкоциты - $5,7 \times 10^9/л$, эозинофилы - 2%, палочкоядерные нейтрофилы - 3%, сегментоядерные нейтрофилы - 68%, лимфоциты - 25%, моноциты - 2%; СОЭ - 40 мм/ч.

ОАМ: цвет - жёлтый, рН нейтральная, удельный вес - 1005, белок - 3,8 г/л, лейкоциты - 2-4 в поле зрения, эритроциты - 10-12, цилиндры зернистые - 3-4 в поле зрения, восковицидные - 2-3 в поле зрения.

БАК: АСТ - 0,43 ммоль/л, АЛТ - 0,45 ммоль/л, сахар - 3,8 ммоль/л, холестерин - 7,5 ммоль/л, креатинин - 1,4 ммоль/л, мочевины - 38,2 ммоль/л.

ЭКГ: ритм синусовый, 96 в минуту, электрическая ось сердца отклонена влево, единичные желудочковые экстрасистолы, гипертрофия и систолическая перегрузка миокарда левого желудочка.

УЗИ почек: правая почка - 80×36 мм, подвижна, контуры ровные, нечёткие, толщина паренхимы - 11 мм; левая почка - 84×44 мм, контуры ровные, нечёткие, толщина паренхимы - 9 мм. Паренхима обеих почек «неоднородна», с гиперэхогенными включениями. Конкременты, объёмные образования не выявлены.

1. *Предварительный диагноз.*

2. *Составьте и обоснуйте план дополнительного инструментального обследования пациента.*

Ответ к задаче №3:

1. Хронический гломерулонефрит, смешанная форма, активная фаза.
2. ЭхоКГ для оценки толщины стенок миокарда, диастолической и систолической функции; рентгенография органов грудной клетки для исключения поражения легких; биопсия почек для уточнения формы гломерулонефрита.

Ситуационная задача 4.

Больная А. 18 лет, студентка, обратилась к врачу терапевту поликлиники с жалобами на общее недомогание, слабость, боли в поясничной области с двух сторон, сильную постоянную головную боль, красноватый цвет мочи. Мочеиспускание безболезненное.

Считает себя больной около 3 недель: после сильного переохлаждения повысилась температура тела до 38,0°C, появились боли в горле при глотании. В поликлинике была диагностирована лакунарная ангина и назначена антибактериальная терапия. На седьмой день симптомы ангины были купированы, но сохранялась общая слабость. 5 дней назад на фоне повышенной утомляемости появились ноющие боли в поясничной области, головная боль, повышение температуры тела до 37,5°C. 2 дня назад уменьшилось количество мочи, которая приобрела красноватый цвет.

При осмотре: состояние средней тяжести, температура тела 37°C. Рост - 158 см, вес - 72 кг. Кожные покровы и видимые слизистые бледные, чистые, обычной влажности. Лицо одутловатое, на верхних и нижних конечностях плотные отёки, кожа над ними тёплая, бледная. Периферические лимфоузлы не увеличены.

Грудная клетка нормостеничная, симметричная, равномерно участвует в дыхании. ЧД - 22 в минуту. Перкуторно над лёгкими ясный лёгочный звук. Дыхание везикулярное, хрипов нет.

Пульс ритмичный, 98 в минуту, АД - 160/100 мм рт. ст. Верхушечный толчок визуально и пальпаторно не определяется. Границы относительной сердечной тупости: правая - по правому краю грудины, верхняя - нижний край III ребра, левая - на 1 см кнутри от среднеключичной линии. Тоны сердца глухие, ритмичные, ЧСС - 78 в минуту.

Живот симметричный, мягкий, болезненный в проекции почек. Размеры печени по Курлову - 9×8×7 см. Пальпация правого подреберья безболезненна, край печени не пальпируется. Симптом поколачивания положительный с обеих сторон.

ОАК: гемоглобин - 105 г/л, эритроциты - $3,2 \times 10^{12}$ /л, цветовой показатель - 0,9; тромбоциты - 270×10^9 /л, лейкоциты - $10,7 \times 10^9$ /л, эритроциты - 4%, палочкоядерные нейтрофилы - 9%, сегментоядерные нейтрофилы - 70%, лимфоциты - 11%, моноциты - 6%. СОЭ - 23 мм/ч.

ОАМ: цвет «мясных помоев», мутная, рН - кислая, удельный вес - 1008; белок - 3,5 г/л, сахар - нет, лейкоциты - 1-2 в поле зрения, эпителий почечный - 12-20 в поле зрения, эритроциты - большое количество, цилиндры: гиалиновые - 10-12, зернистые - 6-8 в поле зрения, соли - нет.

Суточная протеинурия - 7,3 г/л, суточный диурез - 650 мл.

БАК: билирубин общий - 12,4 мкмоль/л, прямой - 3,2, не прямой - 9,2 мкмоль/л, креатинин - 0,96 ммоль/л, глюкоза - 4,3 ммоль/л, холестерин - 8,0 ммоль/л, калий - 3,9 ммоль/л, общий белок - 56 г/л, альбумины - 35%, α_1 - 3,5%, α_2 - 10,5%, β - 13,6% γ - 27,4%, фибриноген - 4,2 г/л.

ЭКГ: ритм синусовый, ЧСС - 64 удара в минуту. Электрическая ось отклонена влево. Диффузно дистрофические изменения миокарда левого желудочка.

Рентгенография органов грудной клетки: без патологии.

1 *Предварительный диагноз.*

2 *Составьте и обоснуйте план дополнительного обследования пациента*

3 *Консультация каких специалистов показана пациенту.*

Ответ к задаче №4:

1. Острый постстрептококковый гломерулонефрит, симптоматическая артериальная гипертензия,
2. Пациенту рекомендовано: определение рСКФ по креатинину и отношения альбумина к креатинину; анализ мочи по Нечипоренко для уточнения клеточного состава осадка мочи, иммунограмма для уточнения аутоиммунного процесса; УЗИ органов брюшной полости и почек; биопсия почки для подтверждения и определения формы гломерулонефрита.
3. консультация нефролога

Тема 27: «СИМПТОМАТИКА ЗАБОЛЕВАНИЙ КРОВИ»

Ситуационная задача 1.

У 32-летней женщины с маточными кровотечениями при фибромиоме матки развилась анемия с уровнем гемоглобина 80 г/л, СОЭ = 60 мм/час. В крови гипохромия, микроцитоз.

1. *Наиболее вероятный диагноз?*

2. *Назовите нормальные цифры эритроцитов для женщин.*

3. *Какие изменения слизистых оболочек характерны для данной патологии?*

4. *Что такое микроцитоз?*

5. Что такое гипохромия?

Ответ к задаче №1

1. Железодефицитная анемия.
2. У женщин – $3,4-5,0 \times 10^{12}$ /л.
3. Бледность слизистых оболочек.
4. Уменьшение размеров эритроцитов.
5. Снижение цветового показателя.

Ситуационная задача 2.

Больной К., 25 лет, жалуется на боли в горле при глотании, кровоточивость десен, слабость, потливость, болен в течение 2 недель.

Бледен, пальпируются умеренно увеличенные переднешейные и заднешейные лимфоузлы. Зев гиперемирован, отмечаются язвенно-некротические налеты на миндалинах, десны разрыхлены. Со стороны внутренних органов патологии не обнаружено. Температура 37,3°C. В крови: Нb-70 г/л, лейкоциты - 10 тыс., бластные клетки - 76 %, СОЭ - 27 мм/час.

1. *Поставьте диагноз?*
2. *Дайте характеристику лимфоузлов при данной патологии.*

Ответ к задаче №2.

1. Острый лейкоз.
2. Лимфатические узлы при пальпации безболезненные, не спаянные между собой и окружающей тканью, не нагнаиваются, не образуют свищей.

Ситуационная задача 3.

Больной К., 49 лет, жалуется на головные боли, шум в ушах, одышку при физической нагрузке. При осмотре кожные покровы красно-вишневого цвета, особенно в верхней половине туловища. Инъекция склер. Умеренное увеличение печени и селезенки. Болезненность при поколачивании плоских костей. АД 150/100 мм рт. ст.

1. *Ваш предположительный диагноз?*
2. *Основные клинические проявления по данным физикального обследования*
- 3 *Какие осложнения характерны для данного заболевания?*

Ответ к задаче №3.

- 1 Эритремия.
- 2 При осмотре кожные покровы красно-вишневого цвета, инъекция склер, увеличение печени и селезенки, болезненность при поколачивании плоских костей
- 3 Тромбозы сосудов головного мозга, селезенки, нижних конечностей. Склонность к кровотечениям. Язвы желудка и 12-перстной кишки.

Ситуационная задача 4.

Больной К., 29 лет, жалобы на боли в эпигастрии, слабость, утомляемость.

В анамнезе язвенная болезнь 12-перстной кишки.

Кожные покровы бледные, болезненность в эпигастрии. Печень и селезенка не пальпируются. В крови: Нb - 90 г/л, эр. - 3,5 млн, цв.п. - 0,77, тромб. - 195 тыс., ретикулоциты - 0,5 %, в остальном без особенностей. Общий билирубин - 12 мкмоль/л, железо - 4,5 мкмоль/л. Анализ кала на скрытую кровь положительный.

1. *Предполагаемый диагноз?*
2. *Назовите нормальные цифры гемоглобина для мужчин?*
3. *О чем свидетельствует положительный анализ кала на скрытую кровь?*
4. *Как осуществить подготовку больного для исследования кала на скрытую кровь?*
5. *Что такое пойкилоцитоз?*

Ответ к задаче №4

1. Хроническая постгеморрагическая анемия. 2. 130-160 г/л.

3. О наличии скрытого кровотечения из желудочно-кишечного тракта.
4. Подготовка проводится в течение 3 дней, из рациона исключают продукты содержащие железо, исключают прием препаратов железа, нельзя чистить зубы.
5. Изменение формы эритроцитов: помимо круглых, возможны эритроциты овальной, грушевидной формы, др.

Ситуационная задача 5.

Больной И, 63 года, жалобы на похудание, слабость, одышку.

Выявлено увеличение шейных и подмышечных лимфоузлов. Последние безболезненны, подвижны.

Анализ крови: Нв - 82 г/л, эритроциты -3,7 млн., лейкоциты - 117 тыс., лимфоциты - 62%, преимущественно зрелые формы. СОЭ - 19 мм/час.

1. *Ваш диагноз?*
2. *Что такое тени Боткина-Гумпрехта?*
3. *Есть ли у данного больного лейкоцитарный провал?*

Ответ к задаче №5

1. Хронический лимфолейкоз.
2. Тени Боткина-Гумпрехта – это остатки разрушенных лимфоцитов. 5. Нет.

Ситуационная задача 6.

Больная жалуется на общую слабость, потерю трудоспособности, плохой аппетит.

Больной себя считает 7 лет.

При общем осмотре обнаружено резкое истощение больной, живот значительно увеличен, больше в верхней части. При его пальпации определяется резкое увеличение печени и особенно селезенки.

В крови: НВ -90 г/л, эритроцитов - 2,5 млн., лейкоцитов - 400 тыс, эозинофилов - 7%, базофилов - 6%, бластов - 1%, промиелоцитов – 3% , миелоцитов - 6%, юных нейтрофилов - 10%, палочкоядерных - 17%, сегментоядерных - 35%, лимфоцитов 10%, моноцитов - 5%. Тромбоцитов - 90 тыс. СОЭ - 42 мм/час.

1. *Ваш диагноз?*
2. *Как называется увеличение печени и селезенки?*
3. *При каких заболеваниях наблюдается увеличение селезенки?*

Ответ к задаче №6

1. Хронический миелолейкоз. 2. Гепатоспленомегалия.
3. При лейкозах, острых и хронических инфекционных заболеваниях (гепатит, брюшной тиф, малярия), сепсис, цирроз печени, тромбоз селезеночной вены.

Ситуационная задача 7.

Больной Б., 52 лет, страдает геморроем. В течение длительного времени отмечает частые ректальные необильные кровотечения. В настоящее время жалуется на быструю утомляемость, общую слабость, головокружение, шум в ушах.

При исследовании больного отмечается бледность кожных покровов и слизистых оболочек, одутловатость лица, пастозность голеней. Границы сердца не изменены, при аускультации определяется систолический шум на верхушке. При исследовании крови - уменьшение количества Нв, эритроцитов, снижение цветового показателя. Эритроциты уменьшены в размерах. Количество ретикулоцитов увеличено. .

1. *Как объяснить изменение крови, имеющееся у больного?*
2. *Что такое сидеропенический синдром?*
3. *Назовите нормальный уровень Нв и эритроцитов в периферической крови для мужчин.*
4. *Что такое анизоцитоз?*

Ответ к задаче №7

1. Постгеморрагическая железодефицитная анемия.

2. Сидеропенический синдром обусловлен снижением количества сывороточного железа. Проявляется сухостью кожи и слизистых, ломкостью ногтей, выпадением волос, извращением вкуса и обоняния.
3. У мужчин – $4,0-5,6 \times 10^{12}$ /л. 4. Появление эритроцитов разной величины.

Ситуационная задача 8.

Больная 37 лет, жалуется на слабость, головокружение, потемнение в глазах, парестезии в стопах и неустойчивость походки.

При осмотре выявлена некоторая желтушность кожных покровов, печень выступает из-под края реберной дуги на 4,5 см. В крови: Нв -70 г/л, ЦП - 1,4, лейкоциты - 4,5 тыс, СОЭ - 12 мм/час. При гастроскопии атрофический гастрит, при исследовании желудочного сока - ахилия.

1. Ваш диагноз?
2. Назовите наиболее частые причины, приводящие к данному заболеванию?
3. Какой вариант анизоцитоза характерен для данной патологии?
4. Что такое «тельца Жолли»?
5. Что такое «кольца Кебота»?

Ответ к задаче №8

1. В₁₂-фолиеводефицитная анемия.
2. Причины: гастрэктомия, резекция кишечника, алиментарная (вегетарианцы), дифиллоботриоз, алкоголизм.
3. Макроцитоз. 4. «Тельца Жолли» - круглые хроматиновые образования - остатки ядра в эритроците при его созревании в патологических условиях.
5. «Кольца Кебота» остатки оболочки ядер мегалоцитов.

Ситуационная задача 9.

Больная 35 лет, в течение нескольких недель отмечает увеличение шейных лимфоузлов справа, субфебрильную температуру, потливость, кожный зуд.

При обследовании по органам без особенностей, в крови лимфопения 12 %.

1. Наиболее вероятный диагноз?
2. Дайте характеристику лимфоузлов при данном заболевании.

Ответ к задаче №9

1. Лимфогранулематоз. 2. Мягкие, не спаиваются с кожей, безболезненные, не нагнаиваются. Не вскрываются.

Тема №28: «СИНДРОМЫ ПРИ ЗАБОЛЕВАНИЯХ КРОВИ»

Ситуационная задача 1.

Больной А., 38 лет предъявляет жалобы на боль и жжение в языке. В анализе крови эритроциты $1,9 \times 10^{12}$ /л, гемоглобин 70 г/л, цветовой показатель 1,1.

1. Какое заболевание крови можно предположить у пациента?
2. Какой характерный вид имеет язык пациента?
3. Какие ещё признаки заболевания могут быть выявлены при осмотре пациента?
4. Какой тип лихорадки можно ожидать у данного больного?

Ответ к задаче №1.

1. В₁₂-дефицитная анемия. 2. Лакированный язык (хантеровский глоссит).
3. Повышение температуры тела, анемический синдром.
4. Нерегулярный тип кривой, субфебрильная температура в вечерние часы.

Ситуационная задача 2

У больного М., 47 лет с диагнозом анемии нарушена походка, резко снижены коленные и ахилловы рефлексы, нарушена функция мочевого пузыря.

- А. Какая анемия у пациента?

Б. Какое осложнение анемии возникло у больного?

Ответ к задаче № 2.

1. В₁₂-дефицитная анемия. 2. Синдром фуникулярного миелоза.

Ситуационная задача 3

Больную Д, 34 лет беспокоит слабость, головокружение, мелькание «мушек» перед глазами, одышка и сердцебиение при малейшей физической нагрузке, боли в костях, жжение и боль в кончике языка, тошнота, неустойчивый стул, периодически боли в животе. При исследовании каловых масс обнаружены яйца широкого лентеца.

- 1. Возникновение какой анемии можно предположить у больной?*
- 2. Какие жалобы, которые в настоящее время предъявляет больная; указывают на наличие предполагаемой Вами анемии?*
- 3. Какие изменения в анализе крови подтвердят Ваше предположение о характере анемии?*
- 4. Какие данные, подтверждающие диагноз можно обнаружить при осмотре?*
- 5. Что такое ретикулоцитарный криз?*

Ответ к задаче № 3.

1. В₁₂-дефицитная анемия. 2. Боли в костях, жжение и боль в языке. 3. В анализе крови снижение гемоглобина, эритроцитов, цветовой показатель больше 1,05, мегалоциты с включениями в виде телец Жолли и колец Кебота, лейкопения за счет нейтропении с относительным лимфоцитозом, тромбоцитопения.
4. Ретикулоцитарный криз на фоне лечения на 5 - 6 день.
5. Ретикулоцитарный криз – повышение ретикулоцитов на фоне лечения.

Ситуационная задача 4

Больной С., 28 лет предъявляет жалобы на слабость, «мелькание мушек перед глазами», сухость во рту, жажду. Слабость в течение нескольких дней нарастает в интенсивности, в вертикальном положении возникают обмороки. Считает себя больным в течение 6 дней после употребления острой жирной пищи, алкоголя. В анамнезе - язвенная болезнь желудка с частыми сезонными обострениями.

При осмотре обращает внимание бледность кожных покровов. Пульс 11 в минуту, слабого наполнения и напряжения, А/Д 90/50 мм рт. ст. В анализе крови эритроциты $3,0 \times 10^{12}/л$, гемоглобин 100 г/л, цветовой показатель 1,0, ретикулоцитов 28%, лейкоцитов $12 \times 10^9/л$.

- 1. Наличие какого заболевания можно предположить у больного?*
- 2. Какова причина данного патологического состояния у больного?*
- 3. Какие изменения в лейкоцитарной формуле крови можно ожидать?*
- 4. Какие изменения можно выявить при исследовании эритроцитов?*
- 5. Что можно выявить при аускультации сердца у пациента с данной патологией? Почему?*

Ответ к задаче № 4.

1. Острая постгеморрагическая анемия.
2. Язвенная болезнь желудка. Кровотечение из язвенного дефекта.
3. Лейкоцитоз, сдвиг лейкоцитарной формулы влево.
4. Величина и форма эритроцитов не изменяется. В мазке крови нормоциты.
5. Усиление I тона в 1 и 4 точках аускультации. Систолический функциональный шум во всех точках

Ситуационная задача 5

Больная М., 48 лет обратилась в поликлинику с жалобами на общую слабость, шум в ушах, «мелькание мушек перед глазами», желание есть мел, извращение обоняния, боли за грудиной при глотании твердой пищи.

При осмотре выявлена бледность кожи с зеленоватым оттенком сухая, шелушиться. Волосы ломкие, выпадают. Ногти с поперечной исчерченностью. Тоны сердца усилены, систолический мягких дующий шум во всех точках, усиливающийся после физической нагрузки.

В анализе крови эритроциты $2,0 \times 10^{12}/л$, гемоглобин 50 г/л.

- 1. Какое заболевание у пациентки?*

2. Какой цветовой показатель ожидаем в анализе крови у данной больной?
3. Какие синдромы анемии можно определить у данной больной?
4. Какие тоны сердца усилены у данной пациентки?
5. Какие изменения ногтей возможны у пациентки при дальнейшем прогрессировании заболевания?

Ответ к задаче № 5.

1. Железодефицитная анемия.
2. Цветовой показатель 0,75.
3. Сидеропенический синдром, общеанемический синдром, дисфагия.
4. Усиление I тона в 1 и 4 точках аускультации.
5. Образование ложкообразных ногтей (койлонихии).

Ситуационная задача 6

Больную Т., 36 лет беспокоит вялость, быстрая утомляемость, невозможность сосредоточиться при чтении книг, шум в ушах, снижение аппетита, ноющие боли в эпигастральной области после еды, извращение вкуса (желание есть мел, рисовую крупу в сыром виде).

При обследовании в поликлинике выявлен кровоточащий геморрой, которым страдает много лет, в анализе крови признаки анемии.

1. Какой характер анемии у пациентки?
2. Что можно выявить при осмотре ротовой полости, характерное для данной анемии?
3. Какой шум можно выслушать у пациентки при аускультации сердца и сосудов? Причины шума.
4. Какие синдромы анемии можно выявить у этой больной?
5. Какой механизм развития анемии у данной пациентки? Ваши предложения по тактике лечения.

Ответ к задаче № 6.

1. Железодефицитная анемия.
2. Ангулярный стоматит, альвеолярная пиорея, сглаженность сосочков языка.
3. Функциональный систолический шум во всех точках.
4. Сидеропенический синдром, общеанемический синдром.
5. Хроническая кровопотеря с развитием дефицита железа и истощением депо железа.

Ситуационная задача 7

Больную В., 60 лет беспокоит вялость, заторможенность, слабость, расстройство походки, неустойчивость при ходьбе.

При объективном исследовании обращает внимание наличие патологической маски (лицо «восковой куклы»), кожные покровы лимонно-желтого цвета, невропатологом выявлено снижение сухожильных рефлексов, болевой и температурной чувствительности в кистях стоп.

1. Для какого заболевания характерна выявленная патологическая маска?
2. Какие изменения в биохимическом анализе крови можно выявить при данном заболевании? Причина.
5. Какие изменения в крови подтвердят поставленный, по клиническим данным, диагноз?

Ответ к задаче № 7.

1. В₁₂-дефицитная анемия
2. Повышение непрямого билирубина из-за сокращения времени жизни эритроцитов и их преждевременного разрушения.
5. В анализе крови снижение гемоглобина, эритроцитов, цв. показатель больше 1,05, мегалоциты с включениями в виде телец Жолли и колец Кебота, лейкопения за счет нейтропении с относительным лимфоцитозом, тромбоцитопения.

Тема №29: «СИМПТОМАТИКА ЗАБОЛЕВАНИЙ ЭНДОКРИННОЙ СИСТЕМЫ»

Ситуационная задача 1.

При осмотре больного С., 47 лет выявлено ожирение с отложением жира на животе, груди, в области лица, при этом наблюдается отсутствие отложения жира на конечностях. Кожные покровы истонченные («пергаментная бумага»), на животе ярко красные стрии.

1. Для какого заболевания характерна указанная симптоматика?

2. Какой тип ожирения наблюдается у пациента?
3. Как называется изменение лица при данной патологии?
4. Что такое стрии, назовите механизм их образования?
5. Какие дополнительные методы обследования необходимо провести для уточнения диагноза?

Ответ к задаче №1.

1. Болезнь или синдром Иценко-Кушинга.
2. Гипофизарный тип ожирения. 3. «Лунообразное лицо».
4. Продольные и поперечные полосы, соответствующие кожным складкам, возникающие в результате катаболического воздействия стероидных гормонов.
5. УЗИ надпочечников, КТ надпочечников, МРТ гипофиза, определение кортизола в крови, определение кортизола в суточной моче, АКТГ, уровень К и Na в крови.

Ситуационная задача 2.

Больная Ю., 51 года жалуется на головные боли, головокружение, расстройства зрения. Отмечает, что за последний год наблюдается изменение внешности: черты лица стали более грубыми, увеличилась нижняя челюсть, появилась щель между передними зубами. За указанный период нога увеличилась на 2 размера. .

1. Наиболее вероятный диагноз?
2. Выработка какого гормона нарушается при данной патологии?
3. Как называется щель между передними зубами?
4. Что Вы можете обнаружить при перкуссии сердца, печени?

Ответ к задаче № 2

1. Акромегалия.
2. Нарушается выработка соматотропного гормона (СТГ).
3. Диастема.
4. Увеличение размеров внутренних органов (спланхномегалия).

Ситуационная задача 3.

Больная Т., 23 лет жалуется на выраженное сердцебиение, потливость, снижение массы тела, бессонницу, повышенную раздражительность, плаксивость. В анамнезе частые стрессовые ситуации, мать пациентки оперирована по поводу какого-то заболевания щитовидной железы.

Объективно: пониженного питания, facies basedovica, кожные покровы горячие, бархатистые, наблюдается гипергидроз ладоней. При осмотре шеи – симптом «толстой шеи». Положительные симптомы Грефе, Мебиуса, Крауса.

1. О каком заболевании идет речь?
2. Опишите facies basedovica?
3. Дайте характеристику перечисленных глазных симптомов?
4. Какие дополнительные методы необходимы для уточнения диагноза?

Ответ к задаче №3.

1. Диффузный токсический зоб.
2. Наличие экзофтальма, придающее лицу выражение ужаса, гнева, удивления.
3. Симптом Грефе – появление белой полоски склеры между верхним веком и радужкой при быстром взгляде вниз. Симптом Мебиуса – слабость конвергенции. Симптом Крауса – блеск глаз.
4. Определение в крови ТТГ, свободных Т4, Т3.

Ситуационная задача 4.

Больная З., 52 года, начало заболевания 1,5 года назад после курса рентгенотерапии. Жалобы на ослабление памяти, общую слабость, сонливость, выпадение волос, увеличение массы тела.

При объективном обследовании: кожа сухая, шелушащаяся, лицо отечное, на голове имеются участки облысения, речь замедлена, температура тела 35,7°, пульс 52 в 1 мин., АД – 110/80 мм рт. ст., сахар крови – 3,5 ммоль/л.

1. О каком заболевании идет речь?

2. Как называется выраженная степень данного заболевания?
3. Какие дополнительные лабораторные методы обследования помогут поставить диагноз?
4. Как изменится уровень тиреотропного гормона?
5. Почему при данном заболевании наблюдается снижение уровня сахара в крови?

Ответ к задаче № 4

1. Гипотиреоз. 2. Микседема. 3. Определение уровня свободного Т4, ТТГ. 4. Повысится.
5. Тиреоидные гормоны являются контринсулярными.

Ситуационная задача 5.

Больная П., 45 лет, больна в течение 6 месяцев, начало заболевания связывает с перенесенной ангиной. Жалобы на общую слабость, раздражительность, потливость, повышение аппетита, похудание, сердцебиение.

При объективном обследовании: температура тела 37,3°C, гипергидроз, тремор пальцев рук, усиленный блеск глаз, небольшой экзофтальм, на передней поверхности шеи опухолевидное образование. Пульс 100 уд. в мин., АД 140/60 мм рт.ст., сахар крови натощак 5,9 ммоль/л.

1. О каком заболевании нужно думать?
2. Основные жалобы приданной патологии

Ответ к задаче № 5

1. Диффузный токсический зоб.
2. раздражительность, повышение аппетита, похудание, сердцебиение.

Ситуационная задача 6.

Пациентка при росте 165 см весит 90 кг.

1. Оцените степень ожирения?
2. Что такое индекс массы тела (ИМТ)? Назовите нормальные цифры ИМТ.
3. Какие цифры ИМТ характерны для I ст. ожирения?
4. Какие цифры ИМТ характерны для III ст. ожирения?

Ответ к задаче 6

1. I степень ожирения 2. Отношение веса (кг) к росту (м²). В норме ИМТ 18,5-24,9
4. 30-34,9 – I ст. ожирения
5. 40 и более – III ст. ожирения

.Тема № 30: «СИНДРОМЫ ПРИ ЗАБОЛЕВАНИЯХ ЭНДОКРИННОЙ СИСТЕМЫ»

Ситуационная задача 1.

Больная Т., 23 лет жалуется на выраженное сердцебиение, потливость, снижение массы тела, бессонницу, повышенную раздражительность, плаксивость.

В анамнезе частые стрессовые ситуации, мать пациентки оперирована по поводу какого-то заболевания щитовидной железы.

Объективно: пониженного питания, facies basedovica, кожные покровы горячие, бархатистые, наблюдается гипергидроз ладоней. При осмотре шеи – симптом «толстой шеи». Положительные симптомы Грефе, Мебиуса, Крауса.

1. О каком заболевании идет речь?
2. Опишите facies basedovica?
3. Какая степень увеличения щитовидной железы имеет место у данной пациентки?
4. Дайте характеристику перечисленных глазных симптомов?

Ответ к задаче №1.

1. Диффузный токсический зоб.
2. Наличие экзофтальма, придающее лицу выражение ужаса или удивления.
3. III степень по Николаеву, II степень по классификации ВОЗ.

4. Симптом Грефе – появление белой полоски склеры между верхним веком и радужкой при быстром взгляде вниз. Симптом Мебиуса – слабость конвергенции. Симптом Крауса – блеск глаз.

Ситуационная задача 2

У женщины 29 лет на фоне беременности выявлена гипергликемия 11,2 ммоль/л. До беременности повышения сахара в крови не наблюдалось.

1. *Ваш диагноз?*
2. *Назовите факторы риска данного заболевания.*
3. *Назовите нормальные цифры сахара крови.*
4. *В какой ситуации необходимо проводить тест толерантности к глюкозе?*
5. *Назовите лабораторные критерии диагностики сахарного диабета*

Ответ к задаче № 2

1. Гестационный сахарный диабет.
2. Избыточная масса тела или ожирение, наследственная предрасположенность, предшествовавшее рождение ребенка с массой тела более 4 кг, возраст старше 30 лет.
3. Натощак 3,3 – 5,5 ммоль/л
4. При нормальном уровне сахара в крови натощак у пациентов с факторами риска развития сахарного диабета. У всех беременных в сроки между 24-28 нед.
5. Натощак глюкоза крови $\geq 6,1$ ммоль/л, через 2 часа после нагрузки глюкозой $\geq 11,1$ ммоль/л, при случайном определении сахар крови $\geq 11,1$ ммоль/л.

Ситуационная задача 3

Больной К., 42 лет обратился к врачу с жалобами на выраженную слабость, резкое снижение работоспособности. В анамнезе туберкулез легких. При осмотре обращает на себя внимание гиперпигментация кожных покровов особенно в области лица, шеи, поясничной области, выраженность ладонных линий.

1. *О каком заболевании должен прежде всего подумать врач?*
2. *Какие дополнительные методы обследования необходимо провести для уточнения диагноза?*
3. *Что произойдет с уровнем адренокортикотропного гормона?*
4. *Назовите характерные изменения артериального давления при данном заболевании.*
5. *Назовите факторы риска развития данного заболевания*

Ответ к задаче № 3

1. Хроническая недостаточность коры надпочечников (аддисонова болезнь, бронзовая болезнь).
2. УЗИ, КТ надпочечников, определение кортизола в крови, определение кортизола в суточной моче, АКТГ, уровень К и Na в крови.
3. АКТГ увеличивается. 4. Гипотония.
5. Туберкулез внутренних органов, длительный прием кортикостероидов, диссеминированные грибковые инфекции.

Ситуационная задача 4

Больная Л., 54 лет обратилась к дерматологу с жалобами на кожный зуд, гнойничковое поражение кожи. Периодически беспокоит сухость во рту, жажда.

Объективно: повышенного питания. Язык суховат. Кожные покровы со следами расчесов, множественные гнойничковые высыпания на коже живота, бедер.

1. *О каком заболевании можно думать?*
2. *Какие дополнительные методы обследования необходимо провести?*
3. *В каком случае необходимо проводить тест толерантности к глюкозе?*
4. *Какие поздние осложнения возможны при данном заболевании?*
5. *Какие рекомендации по питанию необходимо дать данной пациентке?*

Ответ к задаче № 4

1. Сахарный диабет 2 типа.
2. Сахар крови натощак, моча на сахар.
3. Тест проводится при нормальном уровне сахара крови натощак, при наличии факторов риска или клинических проявлений.
4. Микроангиопатии глаз, почек, ног, полинейропатии.
5. Исключить легкоусвояемые углеводы

Тема №31 «НЕОТЛОЖНАЯ ТЕРАПИЯ»

Ситуационная задача 1.

Больной М. 18 лет играл с друзьями в футбол. Через 1 час от начала игры стал менее активным, бледным, пожаловался на головную боль и дрожь в теле, затем появилась потливость, стал бессвязно разговаривать, после чего потерял сознание.

Из анамнеза известно, что в течение 4 месяцев страдает сахарным диабетом 1 типа, получает инсулинотерапию 32 ЕД в сутки.

Объективно: питания удовлетворительного, рост - 174 см, вес - 68 кг. Сознание отсутствует. Кожные покровы бледные, холодные, диффузный гипергидроз. На передней брюшной стенке следы инъекций. Отёков нет. Тонус мышц повышен. Тонус глазных яблок повышен. Сухожильные рефлексy повышены.

В лёгких ясный лёгочной звук, дыхание везикулярное, хрипов нет, ЧД 16 в минуту. Границы относительной сердечной тупости: правая - правый край грудины, верхняя - верхний край III ребра, левая - на 1 см кнутри от среднеключичной линии, тоны ясные, ритмичные, ЧСС 100 ударов в минуту, пульс ритмичный, удовлетворительных качеств, 100 ударов в минуту. АД 130/80 мм рт. ст. Язык влажный. Живот мягкий, на пальпацию не реагирует. Печень не пальпируется, размеры по Курлову: 10×9×7 см, пузырьные симптомы отрицательные, селезёнка не пальпируется, почки не пальпируются, синдром поколачивания - отрицательный. Щитовидная железа при пальпации не увеличена, эластичная, узловыe образования не определяются.

Данные обследования. ОАК: эритроциты - $4,5 \times 10^{12}/л$, гемоглобин -146 г/л, лейкоциты - $6,9 \times 10^9/л$, эозинофилы - 2%, базофилы - 1%, палочкоядерные нейтрофилы - 5%, сегментоядерные нейтрофилы - 55 %, лимфоциты - 31%, моноциты -6%, СОЭ - 8 мм/ч.

ОАМ: цвет - жёлтый, удельный вес - 1017, белок – 0,067 г/л, сахар - отр, ацетон - отр, эпителий – 1-2 в поле зрения, лейкоциты – 1-3 в поле зрения, эритроциты – 0-1 в поле зрения.

БАК: билирубин – 16,9, общ. белок – 69 г/л, сахар – 2,2 ммоль/л, АСТ - 17 Ед/л, АЛТ - 23 Ед/л, Na⁺ - 141,65 ммоль/л, К⁺ - 4,6 ммоль/л.ЭКГ: ритм - синусовый, ЧСС - 100 в минуту.

ЭОС - горизонтальная. Признаки метаболических изменений миокарда.

1. *Сформулируйте предварительный диагноз*

2. *Ведение пациента.*

Ответ к задаче №1

1. Сахарный диабет 1 типа. Диабетическая гипогликемическая кома.

Диагноз поставлен на основании дебюта заболевания в молодом возрасте больного, старта терапии с инсулина.

Диагноз «гипогликемическая кома» выставлен на основе жалоб (на головную боль и дрожь в теле, потливость), данных анамнеза (страдает сахарным диабетом 1 типа, получает инсулин), выделенных синдромов: нейроглюкопенического и гипердренергического, уровня гликемии - 2,2 ммоль/л.

Симптомы гипогликемии появляются при содержании глюкозы в крови ниже 2,78-3,33 ммоль/л.

2. Направление пациента для оказания специализированной медицинской помощи в стационарных условиях

Ситуационная задача 2.

Больной Г., 57 лет, поступил с жалобами на интенсивные загрудинные боли, сопровождающиеся чувством страха смерти, слабостью. Боли длятся более 1 часа, не купировались приемом нитроглицерина. В анамнезе ИБС, в виде приступов стенокардии напряжения, гипертоническая болезнь.

При осмотре: повышенного питания, кожные покровы бледные, влажные, цианоз губ. Границы сердца увеличены за счет левой – в 5 межреберье на 0,5 см кнаружи от левой срединно-ключичной линии. При аускультации сердца тоны глухие, ритмичные. ЧСС – 110 сокр./мин. Пульс частый, ритмичный, синхронный, малого наполнения. АД- 80/60 мм.рт.ст. На ЭКГ ритм синусовый. Э.О.С. отклонена влево. В I, II, aVL отведениях дугообразный подъем сегмента ST над изолинией, в III, aVF отведениях депрессия сегмента ST.

1. *Ваш диагноз?*

2. *Какое осложнение возникло у больного*

3. *Ваши действия?*

Ответ к задаче №2

1. Острый инфаркт миокарда с локализацией на передней стенке левого желудочка.

2. Кардиогенный шок. 3. Острая левожелудочковая сердечная недостаточность.

3. Госпитализация в специализированное отделение.

Ситуационная задача 3.

Больная Н., 38 лет, в клинику доставлена в бессознательном состоянии.

Со слов врача «скорой помощи» у больной на дому было психическое и двигательное возбуждение, после чего она внезапно потеряла сознание. Со слов соседей, много лет болеет сахарным диабетом, лечится инсулином. Питается нерегулярно в связи с постоянными командировками.

При осмотре: сознание отсутствует, кожа влажная, подергивание мышц лица, зрачки расширены, ЧДД 22 в 1 мин., АД 130/80 мм рт.ст. В анализах крови уровень сахара 3 ммоль/л.

1. *Определите неотложное состояние, развившееся у пациента.*

2. *Какие причины приводят к данному осложнению?*

3. *Тактика ведения пациента*

Ответ к задаче №3.

1. Сахарный диабет I типа, гипогликемическая кома.

2. Неправильное лечение (большие дозы инсулина), нарушение режима питания, физические нагрузки, употребление алкоголя.

3. В/в введение 40% р-ра Глюкозы 20-100 мл до полного восстановления сознания; при отсутствии восстановления сознания - переходят на в/в капельное введение 5% р-ра Глюкозы; Госпитализация в специализированное отделение.

Ситуационная задача 4.

На приеме в поликлинике у больной Ш., 55 лет, страдающей гипертонической болезнью, появилось головокружение, приступ тошноты, позывы на рвоту, колющие боли в сердце, шум в ушах, сердцебиение, позывы на мочеиспускание.

При осмотре пациентка возбуждена, повышенного питания, гиперемия кожи лица, шеи.

При аускультации тоны сердца ритмичные, акцент 2 тона во 2 межреберье справа от грудины, систолический шум над верхушкой сердца. ЧСС -120 сокр.в мин. АД 220/140 мм.рт.ст.

1. *Дайте определение неотложному состоянию у пациентки.*

2. *Составьте алгоритм оказания неотложной помощи.*

Ответ к задаче №6.

1. Гипертонический криз - внезапное повышение АД, сопровождающееся преходящими нейровегетативными расстройствами и /или органическими изменениями со стороны ЦНС (ОНМК), сердце и сосудах (инфаркт миокарда, отек легких).

2. Анаприлин – 20-40 мг или каптоприл 25 мг, коринфар – 5-10 мг, вызвать кардиобригаду для госпитализации. Снижение АД должно быть постепенным, примерно на 20-25% от исходного или диастолического до 110 мм.рт.ст в течение 1 часа.

2.3 Написание истории болезни/фрагмента истории болезни

2.4 Написание презентаций/подготовка устных реферативных сообщений для текущего контроля успеваемости

Перечень тематик презентаций/докладов/устных реферативных сообщений для текущего

контроля успеваемости (по выбору преподавателя и/или обучающегося)

1. Общий осмотр: характерные внешние признаки заболеваний внутренних органов (внешний вид, типичные лица, походка, осанка, вынужденные положения больных) (тема 1)
2. Эхокардиография в диагностике заболеваний ССС (тема 6)
3. Физикальное обследование пациентов с хронической сердечной недостаточностью (тема 9).
4. Диагностика митральных пороков сердца (тема 10)
5. Диагностика аортальных пороков сердца (тема 10)
6. Роль ЭКГ при инфаркте миокарда (тема 11).
7. Инструментальная диагностика симптоматические гипертензии (тема 12).
8. Роль ФГДС при диагностике различных заболеваниях ЖКТ (тема 14).
9. Особенности симптоматики заболеваний желчевыводящих путей (тема 15).
10. Роль расспроса больных в диагностике заболеваний легких. (тема 19)
11. Симптоматика заболеваний органов дыхания. (тема 19)
12. Диагностическая значимость перкуссии легких при различных заболеваниях ДС (тема 20)
13. Основные дыхательные шумы в норме и патологии при физикальном обследовании легких (тема 21)
14. Побочные дыхательные шумы: механизм возникновения, способы выявления при физикальном обследовании и диагностическое значение. (тема 21)
15. Синдромы легочных заболеваний: очагового и долевого уплотнения легочной ткани, нарушения бронхиальной проходимости, синдром полости в легком, синдром повышенной воздушности легочной ткани (тема 22)
16. Синдромы легочных заболеваний: ателектаза (обтурационного и компрессионного), гидроторакса, пневмоторакса, дыхательной недостаточности (тема 22)
17. Спирометрия и изменения ФВД у больных с различными заболеваниями легких (тема 23)
18. Симптоматика заболеваний почек и мочевыводящих путей (тема 24)
19. Основные клинические синдромы заболеваний почек (тема 25)
20. Особенности общего осмотра и лабораторных показателей больных с пиелонефритом (тема 25)
21. Особенности общего осмотра и лабораторных показателей больных с гломерулонефритом (тема 25)
22. Лабораторная диагностика заболеваний почек и мочевыводящих путей (тема 26)
23. Инструментальная диагностика заболеваний почек и мочевыводящих путей (тема 26)
24. Симптоматика заболеваний крови, особенности жалоб, анамнеза (тема 27)
25. Особенности физикального обследования больного с анемией (тема 27)
26. Лабораторная диагностика заболеваний системы крови (тема 27)
27. Особенности физикального обследования и лабораторных показателей больных с анемическим синдромом (тема 28)
28. Особенности физикального обследования и лабораторных показателей больных с геморрагическим синдромом (тема 28)
29. Лейкозы: симптоматика, диагностика (тема 28)
30. Сахарный диабет: симптоматика, особенности жалоб, анамнеза (тема 30),
31. Сахарный диабет – особенности лабораторной диагностики (тема 30)
32. Заболевания щитовидной железы: виды, причины, клиника, диагностика (тема 30)
33. Гипертонический криз – формулирование предварительного диагноза и составление плана лабораторных и инструментальных обследований пациента (тема 31)
34. ОКС – формулирование предварительного диагноза и составление плана лабораторных и инструментальных обследований пациента (тема 31)

35. Бронхообструктивный синдром – формулирование предварительного диагноза и составление плана лабораторных и инструментальных обследований пациента (тема 31)
36. Гипогликемия – формулирование предварительного диагноза и составление плана лабораторных и инструментальных обследований пациента (тема 31)
37. Гипергликемия – формулирование предварительного диагноза и составление плана лабораторных и инструментальных обследований пациента (тема 31)
38. Анафилактический шок – формулирование предварительного диагноза и составление плана лабораторных и инструментальных обследований пациента (тема 31)
39. Отек Квинке – формулирование предварительного диагноза и составление плана лабораторных и инструментальных обследований пациента (тема 31)

3. ПРОМЕЖУТОЧНАЯ АТТЕСТАЦИЯ (экзамен) включает в себя оценку практических навыков и устный ответ по вопросам дисциплины

3.1. Экзаменационные вопросы (ОПК-4.1, ОПК-4.2, ПК-2.1, ПК-2.2, ПК-2.3, ПК-2.4, ПК-2.5, ПК-2.6, ПК-2.7):

1. АВ-блокада: симптомы, механизм их развития, методы клинической и инструментальной диагностики.
2. Анемический синдром.
3. Аускультация легких. Методика. Механизм возникновения и характеристика основных физиологических дыхательных шумов.
4. Аускультация сердца. Методика. Механизмы возникновения I и II тонов, причины усиления и ослабления. Механизм возникновения и характеристика органических систолических и диастолических шумов сердца. Причины, механизм возникновения, особенности функциональных шумов сердца, их отличие от органических.
5. Болевой синдром, особенности болей при различных заболеваниях желудка и кишечника. Кишечная колика.
6. Бронхиальная астма: симптомы, механизм их развития, методы клинической, лабораторной и инструментальной диагностики.
7. Внебольничная пневмония: симптомы, механизм их развития, методы клинической, лабораторной и инструментальной диагностики.
8. Геморрагический синдром.
9. Гепатолиенальный синдром.
10. Гипертоническая болезнь: симптомы, механизм их развития, методы клинической, лабораторной и инструментальной диагностики.
11. Гипогликемическая кома: симптомы, механизм их развития, методы клинической, лабораторной и инструментальной диагностики.
12. Диагностическое значение пальпации печени. Методика. Пальпаторная характеристика печени при разных заболеваниях.
13. Желтухи: надпеченочная (гемолитическая), печеночная (паренхиматозная), подпеченочная (механическая).
14. Желчно-каменная болезнь: симптомы, механизм их развития, методы клинической, лабораторной и инструментальной диагностики.
15. Значение анамнеза в диагностике заболеваний легких. Симптомы (кашель, одышка, боль в грудной клетке, повышение температуры), механизм их возникновения, особенности при разных заболеваниях. Причины кровохаркания и легочного кровотечения, диагностика, неотложная терапия.
16. Значение анамнеза в диагностике заболеваний пищевода и желудка (симптомы, их особенности при заболеваниях желудка).
17. Значение анамнеза в диагностике заболеваний сердца (симптомы: одышка и удушье, боль, перебои, учащение сердцебиений, кашель; механизмы их возникновения, особенности при разных заболеваниях сердца).
18. Значение анамнеза и осмотра в диагностике заболеваний крови. Симптомы, механизм их возникновения, особенности при разных заболеваниях.
19. Значение анамнеза и осмотра в диагностике заболеваний печени (симптомы, механизм их возникновения, особенности при разных заболеваниях).

20. Значение анамнеза и осмотра в диагностике заболеваний почек (симптомы, механизм их возникновения, особенности при разных заболеваниях почек).
21. Значение анамнеза и осмотра в диагностике эндокринных заболеваний (ожирение и кахексия, акромегалия, синдром Иценко-Кушинга, надпочечниковая недостаточность).
22. Значение общего анализа крови в диагностике заболеваний крови.
23. Значение осмотра в диагностике заболеваний легких (симптомы, механизм их возникновения, особенности при заболеваниях легких).
24. Значение осмотра в диагностике заболеваний сердца (симптомы, механизм их возникновения, особенности при разных заболеваниях сердца).
25. Измерение температуры тела и типы температурных кривых. Уход за лихорадящими больными.
26. Инфаркт миокарда: симптомы, механизм их развития, методы клинической, лабораторной и инструментальной диагностики.
27. Исследование желудочного сока тонким зондом. Оценка часового напряжения секреции, кислотообразующей функции желудка. Общая кислотная продукция и дебит-час соляной кислоты. РН-метрия.
28. Исследование сосудов. Артериальный пульс, методика пальпации на лучевых артериях и его характеристика.
29. Лабораторная диагностика почечной недостаточности.
30. Лабораторная диагностика сахарного диабета (уровень гликемии натощак, тест толерантности к глюкозе, гликозилированный гемоглобин).
31. Лабораторные и инструментальные методы исследования при заболеваниях органов дыхания. Исследование мокроты (осмотр, микроскопия); правила сбора мокроты на общий анализ, туберкулез, посев на микрофлору. Исследование плеврального пунктата. Spiroграфия, пикфлоуметрия.
32. Легочная недостаточность. Определение. Диагностика, степени легочной недостаточности.
33. Лейкоцитозы и лейкопении.
34. Мочевой синдром.
35. Нарушение пигментного обмена при желтухах: надпеченочной, печеночной, подпеченочной.
36. Недостаточность аортального клапана: симптомы, механизм их развития, методы клинической и инструментальной диагностики.
37. Недостаточность митрального клапана: симптомы, механизм их развития, методы клинической и инструментальной диагностики.
38. Нестабильная стенокардия. Острый коронарный синдром. Симптомы, механизм их развития, методы клинической, лабораторной и инструментальной диагностики.
39. Нефротический синдром.
40. Общий анализ мочи в норме и при патологии почек. Определение белка в моче, диагностическое значение протеинурий. Диагностическое значение эритроцитурии (гематурии), лейкоцитурии (пиурии).
41. Осмотр больного. Сознание больного и виды его нарушения. Положение больного - активное, пассивное, вынужденное, виды вынужденных положений. Телосложение, типы конституции. Ожирение и похудание, причины. Изменения роста. Изменения окраски кожных покровов, видимых слизистых при различных заболеваниях (бледная, красная, синюшная, желтушная, бронзовая и др., кожные высыпания). Осмотр головы, лица, ротовой полости и зева, шеи, грудной клетки, живота, конечностей.
42. Острый и хронический бронхит: симптомы, механизм их развития, методы клинической, лабораторной и инструментальной диагностики.
43. Острый и хронический гломерулонефрит: симптомы, механизм их развития, методы клинической, лабораторной и инструментальной диагностики.
44. Острый и хронический пиелонефрит: симптомы, механизм их развития, методы клинической, лабораторной и инструментальной диагностики.
45. Пароксизмальные наджелудочковые и желудочковые тахикардии: симптомы, механизм их развития, методы клинической и инструментальной диагностики.
46. Первая помощь при анафилактическом шоке.
47. Первая помощь при гипертоническом кризе.

48. Первая помощь при гипо- и гипергликемии.
49. Первая помощь при приступе боли в сердце.
50. Первая помощь при приступе бронхиальной астмы.
51. Перкуссия сердца, диагностическое значение.
52. Понижение функции щитовидной железы (гипотиреоз): симптомы, механизм их развития, методы клинической, лабораторной и инструментальной диагностики.
53. Понятие об УЗИ почек, сканировании, радиоизотопной ренографии. Экскреторная и ретроградная пиелография.
54. Причины и особенности желудочного и кишечного кровотечения. Диагностика и неотложное лечение.
55. Проба Нечипоренко. Значение в диагностике пиелонефрита. Проба Зимницкого, методика, характеристика показателей в норме и при нарушении функции почек.
56. Симптоматические артериальные гипертензии: симптомы, механизм их развития, методы клинической, лабораторной и инструментальной диагностики.
57. Синдром артериальной гипертензии.
58. Синдром воздушной полости в легком.
59. Синдром диабетической гипергликемической комы.
60. Синдром компрессионного ателектаза.
61. Синдром мальабсорбции.
62. Синдром нарушения бронхиальной проходимости (бронхиальной обструкции).
63. Синдром нарушения проводимости.
64. Синдром нарушения сердечного ритма.
65. Синдром обтурационного ателектаза.
66. Синдром острой сосудистой недостаточности (обморок, коллапс, шок).
67. Синдром печеночной недостаточности.
68. Синдром повышения функции щитовидной железы (тиреотоксикоз).
69. Синдром повышенной секреторной функции желудка.
70. Синдром пониженной секреторной функции желудка. Ахилический синдром.
71. Синдром портальной гипертензии.
72. Синдром почечной гипертензии.
73. Синдром сухого плеврита без утолщения и с утолщением плевральных листков.
74. Синдром уплотнения легочной ткани.
75. Синдром хронической почечной недостаточности.
76. Синдром эмфиземы легких.
77. Сравнительная перкуссия легких. Методика. Характеристика перкуторных звуков в норме, причины их изменения (тупой, тимпанический).
78. Стабильная стенокардия: симптомы, механизм их развития, методы клинической, лабораторной и инструментальной диагностики.
79. Стеноз митрального отверстия: симптомы, механизм их развития, методы клинической, лабораторной и инструментальной диагностики.
80. Стеноз устья аорты: симптомы, механизм их развития, методы клинической и инструментальной диагностики.
81. Топографическая перкуссия легких. Определение подвижности нижнего легочного края. Методика и диагностическое значение.
82. Фибрилляция и трепетание предсердий: симптомы, механизм их развития, методы клинической и инструментальной диагностики.
83. Характеристика синдромов скопления воздуха (пневмоторакс) и жидкости (гидроторакс и экссудативный плеврит) в плевральной полости.
84. Холецистит: симптомы, механизм их развития, методы клинической, лабораторной и инструментальной диагностики.
85. Холецистография, УЗИ печени и желчного пузыря. Принципы исследования. Диагностическое значение. Дуоденальное зондирование. Методика. Данные при холецистите и холангите.
86. Хронический гастрит: симптомы, механизм их развития, методы клинической, лабораторной и инструментальной диагностики.
87. Цирроз печени: симптомы, механизм их развития, методы клинической, лабораторной и инструментальной диагностики.

88. Электрокардиография. Техника записи, генез и характеристика зубцов в норме. ЭКГ при изменении направления электрической оси сердца. ЭКГ при гипертрофии предсердий и желудочков, при синусовой тахикардии, брадикардии и аритмии, экстрасистолии, мерцательной аритмии, нарушении проводимости, при остром инфаркте миокарда, при стенокардии.

89. Эмфизема легких: симптомы, механизм их развития, методы клинической, лабораторной и инструментальной диагностики.

90. Язвенная болезнь желудка и 12-ти перстной кишки: симптомы, механизм их развития, методы клинической, лабораторной и инструментальной диагностики.

3.2 Перечень практических навыков по дисциплине «Пропедевтика внутренних болезней»

1. Аускультация легких.
2. Аускультация сердца. Места выслушивания и проекция клапанов на грудную клетку.
3. Измерение артериального давления.
4. Методика и диагностическое значение исследования бронхофонии.
5. Определение высоты стояния верхушек и ширину полей Кренига.
6. Определение границы абсолютной сердечной тупости.
7. Определение границы относительной сердечной тупости.
8. Определение дыхательной экскурсии грудной клетки.
9. Определение конституции пациента, значение для диагностики
10. Определение конфигурации сердца.
11. Определение нижней границы желудка.
12. Определение нижней границы легких.
13. Определение нижней границы печени.
14. Определение относительной тупости сердца.
15. Определение размеров селезенки.
16. Определение подвижности нижнего края легких.
17. Определение размеров печени по Курлову.
18. Определение свойства пульса.
19. Определение симптома Пастернацкого. Перкуссия мочевого пузыря
20. Определение состояния костно-мышечной системы.
21. Определение состояния периферических лимфатических узлов.
22. Определение талии сердца, ширины сосудистого пучка.
23. Осмотр грудной клетки.
24. Осмотр живота. Топографические области живота. Аускультация живота.
25. Осмотр сосудов шеи и периферических артерий. Диагностическое значение полученных результатов
26. Оценка общего состояния больного, кожных покровов и видимых слизистых.
27. Оценка развития подкожно-жировой клетчатки, питания больного.
28. Пальпация верхушечного толчка, характеристика верхушечного толчка.
29. Пальпация грудной клетки и определение голосового дрожания.
30. Пальпация и перкуссия селезенки.
31. Пальпация печени и желчного пузыря.
32. Пальпация поперечно-ободочной кишки.
33. Пальпация почек, мочеточниковых точек.
34. Пальпация сигмовидной кишки.
35. Пальпация слепой кишки.
36. Пальпация щитовидной железы.
37. Перкуссия живота. Методика определения свободной и осумкованной жидкости в брюшной полости и её отличие от метеоризма
38. Поверхностная пальпация живота.
39. Сравнительная перкуссия легких.

3.3 Вопросы базового минимума по дисциплине

1. Общий осмотр больного: параметры оценки, диагностическое значение.
2. Термометрия: методика проведения, виды лихорадок, их характеристика.
3. Голосовое дрожание и бронхофония: методика проведения, диагностическое значение

4. Перкуссия, как метод исследования больного. Физическое обоснование перкуссии. Характеристика основных перкуторных тонов. Причины появления над легкими тупого и тимпанических тонов.
5. Аускультация, как метод обследования больного. Правила и техника аускультации легких. Везикулярное дыхание, его разновидности.
6. Симптоматика заболеваний органов дыхания
7. Синдром инфильтрата в лёгких: причины, клинические и рентгенологические признаки.
8. Синдром гидроторакса: причины, клинические и рентгенологические признаки
9. Синдром пневмоторакса: причины, клинические и рентгенологические признаки.
10. Синдром полости в лёгких: причины, клинические и рентгенологические признаки
11. Симптоматика заболеваний сердечно-сосудистой системы.
12. Расспрос у больных с гипертонической болезнью и симптоматическими гипертензиями, уровни АД.
13. Методика пальпации пульса на лучевой артерии. Свойства пульса.
14. Синдром артериальной гипертензии, техника измерения АД.
15. Синдром правожелудочковой недостаточности
16. Синдром левожелудочковой недостаточности
17. Особенности обследования больных с гипертонической болезнью и симптоматическими гипертензиями, уровни АД.
18. Электрокардиография. Техника записи ЭКГ. Нормальная ЭКГ.
19. Жалобы и физикальное обследование больных с заболеванием печени и желчного пузыря.
20. Ортоперкуссия сердца по Курлову. Нормальные контуры сердца, патологические конфигурации.
21. Функциональные пробы печени. Основные клинико-лабораторные синдромы при заболеваниях печени
22. Синдром желтухи: виды, причины, клиника, диагностические критерии
23. Осмотр, расспрос и пальпация больных с заболеваниями поджелудочной железы
24. Расспрос больных при заболеваниях кишечника
25. Расспрос и осмотр больных с заболеванием почек.
26. Мочевой синдром: причины, диагностические критерии.
27. Расспрос и обследование больных с заболеванием крови.
28. Основные синдромы при заболеваниях крови.
29. Общий анализ крови.
30. Расспрос, осмотр больных с заболеваниями эндокринной системы

4. Методические материалы, определяющие процедуры оценивания знаний, умений, навыков и (или) опыта деятельности, характеризующих этапы формирования компетенций.

Основными этапами формирования указанных компетенций при изучении студентами дисциплины являются последовательное изучение содержательно связанных между собой *разделов (тем)* учебных занятий. Изучение каждого раздела (темы) предполагает овладение студентами необходимыми компетенциями. Результат аттестации студентов на различных этапах формирования компетенций показывает уровень освоения компетенций студентами.

4.1. Перечень компетенций с указанием индикаторов, планируемых результатов обучения и критериев оценивания освоения компетенций

Код и наименование компетенции./ Код и наименование индикатора достижения компетенции	Содержание компетенции/ индикатора достижения компетенции	Планируемые результаты обучения (показатели достижения заданного уровня освоения компетенций)	Критерии оценивания результатов обучения (дескрипторы) по пятибалльной шкале				
			1	2	3	4	5
ОПК-4	Способен применять медицинские изделия, предусмотренные порядком оказания медицинской помощи, а также проводить обследования пациента с целью установления диагноза	Знать: задачи и функциональные обязанности медицинского персонала при использовании медицинских технологий, медицинских изделий, диагностического оборудования при решении профессиональных задач	отсутствия знаний основных понятий и определений дисциплины обучающийся показывает значительные затруднения при ответе на предложенные основные и дополнительные вопросы	отсутствия знаний значительной части программного материала, допускает существенные ошибки, неуверенно, с большими затруднениями излагает материал.	имеет знания только основного материала, но не усвоил его деталей, допускает неточности, недостаточно правильные формулировки, нарушения логической последовательности программного материала	показывает хорошие знания изученного учебного материала; самостоятельно, логично и последовательно излагает и интерпретирует материалы учебного курса; но не полностью раскрывает смысл предлагаемого вопроса	показывает отличные знания изученного учебного материала; самостоятельно, логично и последовательно излагает и интерпретирует материалы учебного курса; раскрывает весь смысл предлагаемого вопроса
		Уметь: применять медицинские технологии, медицинские изделия, диагностическое оборудование при решении профессиональных задач	Обучающийся не может использовать теоретические знания по дисциплине для решения практических профессиональных задач в рамках РП	Обучающийся не может использовать теоретические знания части программного материала, допускает существенные ошибки	Обучающийся может использовать теоретические знания материала, но не усвоил его деталей, допускает неточности, нарушения логической	Обучающийся может использовать теоретические знания материала самостоятельно, логично и последовательно интерпретирует материалы	Обучающийся использует теоретические знания материала самостоятельно, логично и последовательно интерпретирует материалы учебного курса

					последовательности	учебного курса, но допускает существенные неточности	
		Владеть: навыками применения медицинских технологий, медицинских изделий, ,диагностического оборудования при решении профессиональных задач	Не владеет навыками в соответствии с требованиями РП дисциплины	Не владеет навыками части программного материала, допускает существенные ошибки	Владеет частью навыков в соответствии с требованиями РП дисциплины	Владеет большей частью навыков в соответствии с требованиями РП дисциплины и может реализовать их в своей профессиональной деятельности	Владеет всеми навыками в соответствии с требованиями РП дисциплин и может реализовать их в своей профессиональной деятельности

Код и наименование компетенции. / Код и наименование индикатора достижения компетенции	Содержание компетенции / индикатора достижения компетенции	Планируемые результаты обучения (показатели достижения заданного уровня освоения компетенций)	Критерии оценивания результатов обучения (дескрипторы) по пятибалльной шкале				
			1	2	3	4	5
иОПК-4.1	Демонстрирует применение медицинских технологий, медицинских изделий, при решении профессиональных задач	Знать: базовые медицинские технологии в профессиональной деятельности	отсутствия знаний основных понятий и определений дисциплины обучающийся показывает значительные затруднения при ответе на предложенные	отсутствия знаний значительной части программного материала, допускает существенные ошибки, неуверенно, с большими затруднениями	имеет знания только основного материала, но не усвоил его деталей, допускает неточности, недостаточно правильные формулировки,	показывает хорошие знания изученного учебного материала; самостоятельно, логично и последовательно излагает и интерпретирует материалы учебного	показывает отличные знания изученного учебного материала; самостоятельно, логично и последовательно излагает и

			основные и дополнительные вопросы	излагает материал.	нарушения логической последовательности в изложении программного материала	курса; но не полностью раскрывает смысл предлагаемого вопроса	интерпретирует материалы учебного курса; раскрывает весь смысл предлагаемого вопроса
		Уметь: Выполнять диагностические мероприятия с применением медицинских изделий, с использованием медицинских технологий	Обучающийся не может использовать теоретические знания по дисциплине для решения практических профессиональных задач в рамках РП	Обучающийся не может использовать теоретические знания части программного материала, допускает существенные ошибки	Обучающийся может использовать теоретические знания материала, но не усвоил его деталей, допускает неточности, нарушения логической последовательности	Обучающийся может использовать теоретические знания материала самостоятельно, логично и последовательно интерпретирует материалы учебного курса, но допускает существенные неточности	Обучающийся использует теоретические знания материала самостоятельно, логично и последовательно интерпретирует материалы учебного курса
		Владеть: навыками применения медицинских технологий, медицинских изделий с целью постановки диагноза	Не владеет навыками в соответствии с требованиями РП дисциплины	Не владеет навыками части программного материала, допускает существенные ошибки	Владеет частью навыков в соответствии с требованиями РП дисциплины	Владеет большей частью навыков в соответствии с требованиями РП дисциплины и может реализовать их в своей профессиональной деятельности	Владеет всеми навыками в соответствии с требованиями РП дисциплин и может реализовать их в своей профессиональной деятельности

Код и наименование компетенции./ Код и наименование индикатора достижения	Содержание компетенции и/ индикатора достижения компетенции	Планируемые результаты обучения (показатели достижения заданного уровня освоения компетенций)	Критерии оценивания результатов обучения (дескрипторы) по пятибалльной шкале				
			1	2	3	4	5

компетенции							
иОПК-4.2.	Демонстрирует умение применять диагностические инструментальные методы обследования с целью установления диагноза	Знать: диагностические инструментальные методы обследования	отсутствия знаний основных понятий и определений дисциплины обучающийся показывает значительные затруднения при ответе на предложенные основные и дополнительные вопросы	отсутствия знаний значительной части программного материала, допускает существенные ошибки, неуверенно, с затруднениями излагает материал.	имеет знания только основного материала, но не усвоил его деталей, допускает неточности, недостаточно правильные формулировки, нарушения логической последовательности в изложении программного материала	показывает хорошие знания изученного учебного материала; самостоятельно, логично и последовательно излагает и интерпретирует материалы учебного курса; но не полностью раскрывает смысл предлагаемого вопроса	показывает отличные знания изученного материала; самостоятельно, логично и последовательно излагает и интерпретирует материалы учебного курса; раскрывает весь смысл предлагаемого вопроса
		Уметь: выполнять диагностические мероприятия с применением инструментальных методов обследования	Обучающийся не может использовать теоретические знания по дисциплине для решения практических профессиональных задач в рамках РП	Обучающийся не может использовать теоретические знания части программного материала, допускает существенные ошибки	Обучающийся может использовать теоретические знания материала, но не усвоил его деталей, допускает неточности, нарушения логической последовательности	Обучающийся может использовать теоретические знания материала самостоятельно, логично и последовательно интерпретирует материалы учебного курса, но допускает существенные неточности	Обучающийся использует теоретические знания материала самостоятельно, логично и последовательно интерпретирует материалы учебного курса
		Владеть: навыками применения инструментальных методов обследования с целью постановки диагноза	Не владеет навыками в соответствии с требованиями РП дисциплины	Не владеет навыками части программного материала, допускает существенные ошибки	Владеет частью навыков в соответствии с требованиями РП дисциплины	Владеет большей частью навыков в соответствии с требованиями РП дисциплины и может реализовать их в своей профессиональной деятельности	Владеет всеми навыками в соответствии с требованиями РП дисциплин и может реализовать их в своей профессиональной деятельности

Код и наименование компетенции./ Код и наименование индикатора достижения компетенции	Содержание компетенции и/ индикатора достижения компетенции	Планируемые результаты обучения (показатели достижения заданного уровня освоения компетенций)	Критерии оценивания результатов обучения (дескрипторы) по пяти балльной шкале				
			1	2	3	4	5
ПК-2	Проведение обследования пациента с целью установления диагноза	Знать: методы обследования пациента с целью установки диагноза	отсутствия знаний основных понятий и определений дисциплины обучающийся показывает значительные затруднения при ответе на предложенные основные и дополнительные вопросы	отсутствия знаний значительной части программного материала, допускает существенные ошибки, неуверенно, с большими затруднениями излагает материал.	отсутствия знаний значительной части программного материала, допускает существенные ошибки, неуверенно, с большими затруднениями излагает материал.	показывает хорошие знания изученного учебного материала; самостоятельно, логично и последовательно излагает и интерпретирует материалы учебного курса; но не полностью раскрывает смысл предлагаемого вопроса	показывает отличные знания изученного учебного материала; самостоятельно, логично и последовательно излагает и интерпретирует материалы учебного курса; раскрывает весь смысл предлагаемого вопроса
		Уметь: провести обследование пациента	Обучающийся не может использовать теоретические знания по дисциплине для решения практических профессиональных задач в рамках РП	Обучающийся не может использовать теоретические знания части программного материала, допускает существенные ошибки	Обучающийся может использовать теоретические знания материала, но не усвоил его деталей, допускает неточности, нарушения логической последовательности	Обучающийся может использовать теоретические знания материала самостоятельно, логично и последовательно интерпретирует материалы учебного курса, но допускает существенные неточности	Обучающийся использует теоретические знания материала самостоятельно, логично и последовательно интерпретирует материалы учебного курса

		Владеть: навыками постановки диагноза	Не владеет навыками в соответствии с требованиями РП дисциплины	Не владеет навыками части программного материала, допускает существенные ошибки	Владеет частью навыков в соответствии с требованиями РП дисциплины	Владеет большей частью навыков в соответствии с требованиями РП дисциплины и может реализовать их в своей профессиональной деятельности	Владеет всеми навыками в соответствии с требованиями РП дисциплин и может реализовать их в своей профессиональной деятельности
иПК-2.1.	Сбор жалоб, анамнеза жизни и заболевания пациента	Знать методику сбора жалоб, анамнеза жизни и заболевания пациента	отсутствия знаний основных понятий и определений дисциплины обучающийся показывает значительные затруднения при ответе на предложенные основные и дополнительные вопросы	отсутствия знаний значительной части программного материала, допускает существенные ошибки, неуверенно, с большими затруднениями излагает материал.	отсутствия знаний значительной части программного материала, допускает существенные ошибки, неуверенно, с большими затруднениями излагает материал.	показывает хорошие знания изученного учебного материала; самостоятельно, логично и последовательно излагает и интерпретирует материалы учебного курса; но не полностью раскрывает смысл предлагаемого вопроса	показывает отличные знания изученного учебного материала; самостоятельно, логично и последовательно излагает и интерпретирует материалы учебного курса; раскрывает весь смысл предлагаемого вопроса
		Уметь осуществлять сбор жалоб, анамнеза жизни и заболевания пациента и анализировать полученную информацию	Обучающийся не может использовать теоретические знания по дисциплине для решения практических профессиональных задач в рамках РП	Обучающийся не может использовать теоретические знания части программного материала, допускает существенные ошибки	Обучающийся может использовать теоретические знания материала, но не усвоил его деталей, допускает неточности, нарушения логической последовательности	Обучающийся может использовать теоретические знания материала самостоятельно, логично и последовательно интерпретирует материалы учебного курса, но допускает существенные неточности	Обучающийся использует теоретические знания материала самостоятельно, логично и последовательно интерпретирует материалы учебного курса

		Владеть навыками интерпретации результатов сбора информации о заболевании пациента	Не владеет навыками в соответствии с требованиями РП дисциплины	Не владеет навыками части программного материала, допускает существенные ошибки	Владеет частью навыков в соответствии с требованиями РП дисциплины	Владеет большей частью навыков в соответствии с требованиями РП дисциплины и может реализовать их в своей профессиональной деятельности	Владеет всеми навыками в соответствии с требованиями РП дисциплин и может реализовать их в своей профессиональной деятельности
иПК-2.2	Проведение полного физикального обследования пациента (осмотр, пальпация, перкуссия, аускультация)	Знать методику полного физикального исследования пациента (осмотр, пальпация, перкуссия, аускультация)	отсутствия знаний основных понятий и определений дисциплины обучающийся показывает затруднения при ответе на предложенные основные и дополнительные вопросы	отсутствия знаний значительной части программного материала, допускает существенные ошибки, неуверенно, с большими затруднениями излагает материал.	отсутствия знаний значительной части программного материала, допускает существенные ошибки, неуверенно, с большими затруднениями излагает материал.	показывает хорошие знания изученного учебного материала; самостоятельно, логично и последовательно излагает и интерпретирует материалы учебного курса; но не полностью раскрывает смысл предлагаемого вопроса	показывает отличные знания изученного учебного материала; самостоятельно, логично и последовательно излагает и интерпретирует материалы учебного курса; раскрывает весь смысл предлагаемого вопроса
		Уметь проводить полное физикальное обследование пациента (осмотр, пальпацию, перкуссию, аускультацию) и интерпретировать его результаты	Обучающийся не может использовать теоретические знания по дисциплине для решения практических профессиональных задач в рамках РП	Обучающийся не может использовать теоретические знания части программного материала, допускает существенные ошибки	Обучающийся может использовать теоретические знания материала, но не усвоил его деталей, допускает неточности, нарушения логической последовательности	Обучающийся может использовать теоретические знания материала самостоятельно, логично и последовательно интерпретирует материалы учебного курса, но допускает существенные неточности	Обучающийся использует теоретические знания материала самостоятельно, логично и последовательно интерпретирует материалы учебного курса

		Владеть навыками анализа полученной информации	Не владеет навыками в соответствии с требованиями РП дисциплины	Не владеет навыками части программного материала, допускает существенные ошибки	Владеет частью навыков в соответствии с требованиями РП дисциплины	Владеет большей частью навыков в соответствии с требованиями РП дисциплины и может реализовать их в своей профессиональной деятельности	Владеет всеми навыками в соответствии с требованиями РП дисциплин и может реализовать их в своей профессиональной деятельности
иПК-2.3.	Формулирование предварительного диагноза и составление плана лабораторных и инструментальных обследований пациента	Знать этиологию, патогенез и патоморфологию, клиническую картину, особенности течения, осложнения и исходы заболеваний внутренних органов	отсутствия знаний основных понятий и определений дисциплины обучающийся показывает значительные затруднения при ответе на предложенные основные и дополнительные вопросы	отсутствия знаний значительной части программного материала, допускает существенные ошибки, неуверенно, с большими затруднениями излагает материал.	отсутствия знаний значительной части программного материала, допускает существенные ошибки, неуверенно, с большими затруднениями излагает материал.	показывает хорошие знания изученного учебного материала; самостоятельно, логично и последовательно излагает и интерпретирует материалы учебного курса; но не полностью раскрывает смысл предлагаемого вопроса	показывает отличные знания изученного учебного материала; самостоятельно, логично и последовательно излагает и интерпретирует материалы учебного курса; раскрывает весь смысл предлагаемого вопроса
		Уметь анализировать полученные результаты обследования пациента, при необходимости обосновывать и планировать объем дополнительных исследований	Обучающийся не может использовать теоретические знания по дисциплине для решения практических профессиональных задач в рамках РП	Обучающийся не может использовать теоретические знания части программного материала, допускает существенные ошибки	Обучающийся может использовать теоретические знания материала, но не усвоил его деталей, допускает неточности, нарушения логической последовательности	Обучающийся может использовать теоретические знания материала самостоятельно, логично и последовательно интерпретирует материалы учебного курса, но допускает существенные неточности	Обучающийся использует теоретические знания материала самостоятельно, логично и последовательно интерпретирует материалы учебного курса

		Владеть определять очередность объема, содержания и последовательности диагностических мероприятий	Не владеет навыками в соответствии с требованиями РП дисциплины	Не владеет навыками части программного материала, допускает существенные ошибки	Владеет частью навыков в соответствии с требованиями РП дисциплины	Владеет большей частью навыков в соответствии с требованиями РП дисциплины и может реализовать их в своей профессиональной деятельности	Владеет всеми навыками в соответствии с требованиями РП дисциплин и может реализовать их в своей профессиональной деятельности
иПК-2.4.	Направление пациента на лабораторное обследование при наличии медицинских показаний в соответствии с действующи ми порядками оказания медицинской помощи, клиническим и рекомендаци ями (протоколами лечения) по вопросам оказания медицинской помощи с учетом стандартов	Знать методы лабораторных исследований для оценки состояния здоровья, медицинские показания к проведению исследований, правила интерпретации их результатов	отсутствия знаний основных понятий и определений дисциплины обучающийся показывает значительные затруднения при ответе на предложенные основные и дополнительные вопросы	отсутствия знаний значительной части программного материала, допускает существенные ошибки, неуверенно, с большими затруднениями излагает материал.	отсутствия знаний значительной части программного материала, допускает существенные ошибки, неуверенно, с большими затруднениями излагает материал.	показывает хорошие знания изученного учебного материала; самостоятельно, логично и последовательно излагает и интерпретирует материалы учебного курса; но не полностью раскрывает смысл предлагаемого вопроса	показывает отличные знания изученного учебного материала; самостоятельно, логично и последовательно излагает и интерпретирует материалы учебного курса; раскрывает весь смысл предлагаемого вопроса

	медицинской помощи						
		Уметь обосновывать необходимость и объем лабораторного обследования пациента	Обучающийся не может использовать теоретические знания по дисциплине для решения практических профессиональных задач в рамках РП	Обучающийся не может использовать теоретические знания части программного материала, допускает существенные ошибки	Обучающийся может использовать теоретические знания материала, но не усвоил его деталей, допускает неточности, нарушения логической последовательности	Обучающийся может использовать теоретические знания материала самостоятельно, логично и последовательно интерпретирует материалы учебного курса, но допускает существенные неточности	Обучающийся использует теоретические знания материала самостоятельно, логично и последовательно интерпретирует материалы учебного курса
		Владеть навыками интерпретации данных, полученных при лабораторном обследовании пациента	Не владеет навыками в соответствии с требованиями РП дисциплины	Не владеет навыками части программного материала, допускает существенные ошибки	Владеет частью навыков в соответствии с требованиями РП дисциплины	Владеет большей частью навыков в соответствии с требованиями РП дисциплины и может реализовать их в своей профессиональной деятельности	Владеет всеми навыками в соответствии с требованиями РП дисциплин и может реализовать их в своей профессиональной деятельности
иПК-2.5.	Направление пациента на инструментальное обследование при наличии медицинских показаний в соответствии с действующими	Знать методы инструментальных исследований для оценки состояния здоровья, медицинские показания к проведению исследований, правила интерпретации их результатов	отсутствия знаний основных понятий и определений дисциплины обучающийся показывает затруднения при ответе на предложенные основные и дополнительные вопросы	отсутствия знаний значительной части программного материала, допускает существенные ошибки, неуверенно, с большими затруднениями излагает материал.	отсутствия знаний значительной части программного материала, допускает существенные ошибки, неуверенно, с большими затруднениями излагает материал.	показывает хорошие знания изученного учебного материала; самостоятельно, логично и последовательно излагает и интерпретирует материалы учебного курса; но не полностью раскрывает смысл предлагаемого	показывает отличные знания изученного учебного материала; самостоятельно, логично и последовательно излагает и интерпретирует материалы учебного курса; раскрывает весь

	порядками оказания медицинской помощи, клиническими и рекомендациями (протоколами лечения) по вопросам оказания медицинской помощи с учетом стандартов медицинской помощи					вопроса	смысл предлагаемого вопроса
		Уметь обосновывать необходимость и объем инструментального обследования пациента	Обучающийся не может использовать теоретические знания по дисциплине для решения практических профессиональных задач в рамках РП	Обучающийся не может использовать теоретические знания части программного материала, допускает существенные ошибки	Обучающийся может использовать теоретические знания материала, но не усвоил его деталей, допускает неточности, нарушения логической последовательности	Обучающийся может использовать теоретические знания материала самостоятельно, логично и последовательно интерпретирует материалы учебного курса, но допускает существенные неточности	Обучающийся использует теоретические знания материала самостоятельно, логично и последовательно интерпретирует материалы учебного курса
		Владеть навыками интерпретации данных, полученных при инструментальном	Не владеет навыками в соответствии с требованиями РП дисциплины	Не владеет навыками части программного материала, допускает существенные	Владеет частью навыков в соответствии с требованиями РП дисциплины	Владеет большей частью навыков в соответствии с требованиями РП дисциплины и может реализовать	Владеет всеми навыками в соответствии с требованиями РП дисциплин и может реализовать

		обследовании пациента		ошибки		их в своей профессиональной деятельности показывает хорошие знания изученного учебного материала; самостоятельно, логично и последовательно излагает и интерпретирует материалы учебного курса; но не полностью раскрывает смысл предлагаемого вопроса	их в своей профессиональной деятельности оказывает отличные знания изученного учебного материала; самостоятельно, логично и последовательно излагает и интерпретирует материалы учебного курса; раскрывает весь смысл предлагаемого вопроса
иПК-2.6.	Направление пациента на консультацию к врачам-специалистам при наличии медицинских показаний в соответствии с действующими порядками оказания медицинской помощи, клиническим и	Знать порядки оказания медицинской помощи, клинические рекомендации (протоколы лечения) по вопросам оказания медицинской помощи, стандарты медицинской помощи	отсутствия знаний основных понятий и определений дисциплины обучающийся показывает затруднения при ответе на предложенные основные и дополнительные вопросы	отсутствия знаний значительной части программного материала, допускает существенные ошибки, неуверенно, с большими затруднениями излагает материал.	отсутствия знаний значительной части программного материала, допускает существенные ошибки, неуверенно, с большими затруднениями излагает материал.	показывает хорошие знания изученного учебного материала; самостоятельно, логично и последовательно излагает и интерпретирует материалы учебного курса; но не полностью раскрывает смысл предлагаемого вопроса	показывает отличные знания изученного учебного материала; самостоятельно, логично и последовательно излагает и интерпретирует материалы учебного курса; раскрывает весь смысл предлагаемого вопроса

	рекомендациями (протоколами лечения) по вопросам оказания медицинской помощи с учетом стандартов медицинской помощи						
		Уметь обосновывать необходимость направления пациента на консультации к врачам-специалистам	Обучающийся не может использовать теоретические знания по дисциплине для решения практических профессиональных задач в рамках РП	Обучающийся не может использовать теоретические знания части программного материала, допускает существенные ошибки	Обучающийся может использовать теоретические знания материала, но не усвоил его деталей, допускает неточности, нарушения логической последовательности	Обучающийся может использовать теоретические знания материала самостоятельно, логично и последовательно интерпретирует материалы учебного курса, но допускает существенные неточности	Обучающийся использует теоретические знания материала самостоятельно, логично и последовательно интерпретирует материалы учебного курса
		Владеть навыками интерпретации данных, полученных при консультациях пациента врачами-специалистами	Не владеет навыками в соответствии с требованиями РП дисциплины	Не владеет навыками части программного материала, допускает существенные ошибки	Владеет частью навыков в соответствии с требованиями РП дисциплины	Владеет большей частью навыков в соответствии с требованиями РП дисциплины и может реализовать их в своей профессиональной деятельности показывает хорошие знания изученного учебного материала; самостоятельно,	Владеет всеми навыками в соответствии с требованиями РП дисциплин и может реализовать их в своей профессиональной деятельности оказывает отличные знания изученного учебного

						логично и последовательно излагает и интерпретирует материалы учебного курса; но не полностью раскрывает смысл предлагаемого вопроса	материала; самостоятельно, логично и последовательно излагает и интерпретирует материалы учебного курса; раскрывает весь смысл предлагаемого вопроса
иПК-2.7	Направление пациента для оказания специализированной медицинской помощи в стационарных условиях или в условиях дневного стационара при наличии медицинских показаний в соответствии с действующими порядками оказания медицинской помощи, клиническим и рекомендациями	Знать порядки оказания медицинской помощи, клинические рекомендации (протоколы лечения) по вопросам оказания медицинской помощи, стандарты медицинской помощи	отсутствия знаний основных понятий и определений дисциплины обучающийся показывает значительные затруднения при ответе на предложенные основные и дополнительные вопросы	отсутствия знаний значительной части программного материала, допускает существенные ошибки, неуверенно, с большими затруднениями излагает материал.	отсутствия знаний значительной части программного материала, допускает существенные ошибки, неуверенно, с большими затруднениями излагает материал.	показывает хорошие знания изученного учебного материала; самостоятельно, логично и последовательно излагает и интерпретирует материалы учебного курса; но не полностью раскрывает смысл предлагаемого вопроса	показывает отличные знания изученного учебного материала; самостоятельно, логично и последовательно излагает и интерпретирует материалы учебного курса; раскрывает весь смысл предлагаемого вопроса

	(протоколами лечения) по вопросам оказания медицинской помощи с учетом стандартов медицинской помощи						
		Уметь определять медицинские показания для оказания скорой, в том числе скорой специализированной, медицинской помощи	Обучающийся не может использовать теоретические знания по дисциплине для решения практических профессиональных задач в рамках РП	Обучающийся не может использовать теоретические знания части программного материала, допускает существенные ошибки	Обучающийся может использовать теоретические знания материала, но не усвоил его деталей, допускает неточности, нарушения логической последовательности	Обучающийся может использовать теоретические знания материала самостоятельно, логично и последовательно интерпретирует материалы учебного курса, но допускает существенные неточности	Обучающийся использует теоретические знания материала самостоятельно, логично и последовательно интерпретирует материалы учебного курса
		Владеть способами применения медицинских изделий в соответствии с действующими порядками оказания медицинской, клиническими рекомендациями (протоколами лечения) по вопросам оказания медицинской помощи, помощи с	Не владеет навыками в соответствии с требованиями РП дисциплины	Не владеет навыками части программного материала, допускает существенные ошибки	Владеет частью навыков в соответствии с требованиями РП дисциплины	Владеет большей частью навыков в соответствии с требованиями РП дисциплины и может реализовать их в своей профессиональной деятельности показывает хорошие знания изученного учебного материала; самостоятельно, логично и последовательно излагает и интерпретирует материалы учебного	Владеет всеми навыками в соответствии с требованиями РП дисциплины и может реализовать их в своей профессиональной деятельности оказывает отличные знания изученного учебного материала; самостоятельно, логично и последовательно излагает и

		учетом стандартов медицинской помощи				курса; но не полностью раскрывает смысл предлагаемого вопроса	интерпретирует материалы учебного курса; раскрывает весь смысл предлагаемого вопроса
--	--	--	--	--	--	---	--

4.2. Шкала и процедура оценивания

4.2.1. процедуры оценивания компетенций (результатов)

№	Компоненты контроля	Характеристика
1.	Способ организации	Традиционный;
2.	Этапы учебной деятельности	Текущий контроль успеваемости. Промежуточная аттестация
3.	Лицо, осуществляющее контроль	Преподаватель
4.	Массовость охвата	Групповой, индивидуальный;
5.	Метод контроля	Устный ответ, стандартизированный тестовый контроль, ситуационные задачи, реферативные сообщения/презентации, работа на симуляторах, история болезни/фрагмент истории болезни, курация больного/разбор тематического больного, разбор истории болезни

4.2.2. Шкалы оценивания компетенций (результатов освоения)

Для устного ответа:

- Оценка "отлично" выставляется студенту, если он глубоко и прочно усвоил программный материал, исчерпывающе, последовательно, четко и логически стройно его излагает, умеет тесно увязывать теорию с практикой, причем не затрудняется с ответом при видоизменении вопроса, использует в ответе материал монографической литературы, правильно обосновывает принятое решение, владеет разносторонними навыками и приемами обоснования своего ответа.
- Оценка "хорошо" выставляется студенту, если он твердо знает материал, грамотно и по существу излагает его, не допуская существенных неточностей в ответе на вопрос, владеет необходимыми навыками и приемами обоснования своего ответа.
- Оценка "удовлетворительно" выставляется студенту, если он имеет знания только основного материала, но не усвоил его деталей, допускает неточности, недостаточно правильные формулировки, нарушения логической последовательности в изложении программного материала.
- Оценка "неудовлетворительно" выставляется студенту, который не знает значительной части программного материала, допускает существенные ошибки, неуверенно, с большими затруднениями излагает материал.
- Как правило, оценка "неудовлетворительно" ставится студентам, которые не могут изложить без ошибок, носящих принципиальный характер материал, изложенный в обязательной литературе.

Для стандартизированного тестового контроля:

1. Оценка «отлично» выставляется при выполнении без ошибок более 90 % заданий.
2. Оценка «хорошо» выставляется при выполнении без ошибок более 70 % заданий.
3. Оценка «удовлетворительно» выставляется при выполнении без ошибок более 50 % заданий.
4. Оценка «неудовлетворительно» выставляется при выполнении без ошибок менее 50 % заданий.

Для работы на симуляторах:

1. «Зачтено» выставляется при условии, если у обучающегося сформированы заявленные компетенции, он демонстрирует хорошие знания методологии практических навыков; показывает умение переложить теоретические знания на предполагаемый практический опыт; уверенно на достаточном уровне демонстрирует практические навыки на симуляторах.
2. «Не зачтено» выставляется при условии, если у обучающегося не сформированы заявленные компетенции, он демонстрирует нетвердые знания методологии практических навыков; не умеет переложить теоретические знания на предполагаемый практический опыт; не демонстрирует практические навыки на симуляторах.

Для истории болезни/фрагмента истории болезни :

1. Оценка «отлично» выставляется, если все разделы учебной истории болезни раскрыты полностью, отсутствуют ошибки при постановке предварительного, клинического диагноза, дифференциальной диагностике.

2. Оценка «хорошо» выставляется, если в учебной истории болезни представлены все разделы, есть недостатки в интерпретации данных, отсутствуют ошибки при постановке предварительного, клинического диагноза, дифференциальной диагностике.
3. Оценка «удовлетворительно» выставляется если в учебной истории болезни представлены все разделы, есть негрубые ошибки при постановке предварительного, клинического диагноза, дифференциальной диагностике.
4. Оценка «неудовлетворительно» выставляется, если допущены грубые ошибки при постановке предварительного, клинического диагноза, проведении дифференциальной диагностики.

Для оценки решения ситуационной задачи:

1. Оценка «отлично» выставляется, если задача решена грамотно, ответы на вопросы сформулированы четко. Эталонный ответ полностью соответствует решению студента, которое хорошо обосновано теоретически.
2. Оценка «хорошо» выставляется, если задача решена, ответы на вопросы сформулированы не достаточно четко. Решение студента в целом соответствует эталонному ответу, но не достаточно хорошо обосновано теоретически.
3. Оценка «удовлетворительно» выставляется, если задача решена не полностью, ответы не содержат всех необходимых обоснований решения.
4. Оценка «неудовлетворительно» выставляется, если задача не решена или имеет грубые теоретические ошибки в ответе на поставленные вопросы

Для разбора тематического больного:

1. **Отлично** – студент правильно оценивает и интерпретирует данные о пациенте, грамотно проводит дифференциальную диагностику, определяет лечебную тактику.
2. **Хорошо** – студент допускает отдельные ошибки, не принципиального характера при интерпретации данных о пациенте, проведении дифференциальной диагностики, определении лечебной тактики.
3. **Удовлетворительно** – студент допускает частые ошибки, не принципиального характера при интерпретации данных о пациенте, проведении дифференциальной диагностики, определении лечебной тактики.
4. **Неудовлетворительно** – студент допускает частые грубые ошибки, принципиального характера при интерпретации данных о пациенте, проведении дифференциальной диагностики, определении лечебной тактики.

Для курации больного:

1. **Отлично**- Курация пациента обучающимся проводится с учетом строгого соблюдения этических и деонтологических норм и формы ношения медицинской одежды. Студент грамотно проводит расспрос и обследование пациента, правильно интерпретирует лабораторные и инструментальные методы исследования, проводит дифференциальную диагностику, формулирует диагноз и проводит коррекцию лечения пациента.
2. **Хорошо** - Курация пациента обучающимся проводится с учетом строгого соблюдения этических и деонтологических норм и формы ношения медицинской одежды. Студент грамотно проводит расспрос и обследование пациента, правильно, иногда недостаточно полно интерпретирует лабораторные и инструментальные методы исследования, при проведении дифференциальной диагностики может допускать ошибки не принципиального характера, формулирует диагноз и проводит коррекцию лечения пациента.
3. **Удовлетворительно** - Курация пациента обучающимся проводится с учетом строгого соблюдения этических и деонтологических норм и формы ношения медицинской одежды. Студент проводит расспрос и обследование пациента, допуская тактические ошибки, не всегда правильно интерпретирует лабораторные и инструментальные методы исследования, для проведения дифференциальной диагностики и формулировки диагноза и лечения пациента требуются наводящие вопросы преподавателя или чтение учебной литературы.
4. **Неудовлетворительно** - Курация пациента обучающимся проводится без учета этических и деонтологических норм. Студент проводит расспрос и обследование пациента, допуская ошибки, которые могут привести к неправильной диагностике и лечению пациента, не правильно интерпретирует лабораторные и инструментальные методы исследования,

затрудняется с проведением дифференциальной диагностики, формулировкой диагноза и назначением лечения

Для разбора истории болезни:

1. Оценка «отлично» выставляется, если все разделы истории болезни интерпретированы полностью, отсутствуют ошибки при обсуждении предварительного, клинического диагноза, дифференциальной диагностике.
2. Оценка «хорошо» выставляется, если в истории болезни интерпретированы все разделы, но есть недостатки в толковании имеющихся данных, отсутствуют ошибки при обсуждении предварительного, клинического диагноза, дифференциальной диагностике.
3. Оценка «удовлетворительно» выставляется если при разборе истории болезни представлены, есть негрубые ошибки при обсуждении предварительного, клинического диагноза, дифференциальной диагностике.
4. Оценка «неудовлетворительно» выставляется, если допущены грубые ошибки при обсуждении предварительного, клинического диагноза, проведении дифференциальной диагностики.

Для оценки презентаций:

1. Оценка «отлично» выставляется, если содержание является строго научным. Иллюстрации (графические, музыкальные, видео) усиливают эффект восприятия текстовой части информации. Орфографические, пунктуационные, стилистические ошибки отсутствуют. Наборы числовых данных проиллюстрированы графиками и диаграммами, причем в наиболее адекватной форме. Информация является актуальной и современной. Ключевые слова в тексте выделены.
2. Оценка «хорошо» выставляется, если содержание в целом является научным. Иллюстрации (графические, музыкальные, видео) соответствуют тексту. Орфографические, пунктуационные, стилистические ошибки практически отсутствуют. Наборы числовых данных проиллюстрированы графиками и диаграммами. Информация является актуальной и современной. Ключевые слова в тексте выделены.
3. Оценка «удовлетворительно» выставляется, если содержание включает в себя элементы научности. Иллюстрации (графические, музыкальные, видео) в определенных случаях соответствуют тексту. Есть орфографические, пунктуационные, стилистические ошибки. Наборы числовых данных чаще всего проиллюстрированы графиками и диаграммами. Информация является актуальной и современной. Ключевые слова в тексте чаще всего выделены.
4. Оценка «неудовлетворительно» выставляется, если содержание не является научным. Иллюстрации (графические, музыкальные, видео) не соответствуют тексту. Много орфографических, пунктуационных, стилистических ошибок. Наборы числовых данных не проиллюстрированы графиками и диаграммами. Информация не представляется актуальной и современной. Ключевые слова в тексте не выделены.

Для оценки доклада/ устного реферативного сообщения:

1. Оценка «отлично» выставляется, если реферативное сообщение/доклад соответствует всем требованиям оформления, представлен широкий библиографический список. Содержание отражает собственный аргументированный взгляд студента на проблему. Тема раскрыта всесторонне, отмечается способность студента к интегрированию и обобщению данных первоисточников, присутствует логика изложения материала. Имеется иллюстративное сопровождение текста.
2. Оценка «хорошо» выставляется, если реферативное сообщение/доклад соответствует всем требованиям оформления, представлен достаточный библиографический список. Содержание \ отражает аргументированный взгляд студента на проблему, однако отсутствует собственное видение проблемы. Тема раскрыта всесторонне, присутствует логика изложения материала.
3. Оценка «удовлетворительно» выставляется, если реферативное сообщение/доклад не полностью соответствует требованиям оформления, не представлен достаточный библиографический список. Аргументация взгляда на проблему не достаточно убедительна и не охватывает полностью современное состояние проблемы. Вместе с тем присутствует логика изложения материала.
4. Оценка «неудовлетворительно» выставляется, если тема реферативного сообщения/доклада не раскрыта, отсутствует убедительная аргументация по теме работы,

использовано не достаточное для раскрытия темы реферативного сообщения количество литературных источников.

4.3. Шкала и процедура оценивания промежуточной аттестации

Критерии оценки экзамена (в соответствии с п.4.1.):

Оценка «отлично» выставляется, если при ответе на все вопросы билета студент демонстрирует полную сформированность заявленных компетенций отвечает грамотно, полно, используя знания основной и дополнительной литературы.

Оценка «хорошо» выставляется, если при ответе на вопросы билета студент демонстрирует сформированность заявленных компетенций, грамотно отвечает в рамках обязательной литературы, возможны мелкие единичные неточности в толковании отдельных, не ключевых моментов.

Оценка «удовлетворительно» выставляется, если при ответе на вопросы билета студент демонстрирует частичную сформированность заявленных компетенций, нуждается в дополнительных вопросах, допускает ошибки в освещении принципиальных, ключевых вопросов.

Оценка «неудовлетворительно» выставляется, если при ответе на вопросы билета у студента отсутствуют признаки сформированности компетенций, не проявляются даже поверхностные знания по существу поставленного вопроса, плохо ориентируется в обязательной литературе.