

Электронная цифровая подпись

Лысов Николай Александрович



F 2 5 6 9 9 F 1 D E 0 1 1 1 E A

Бунькова Елена Борисовна



F C 9 3 E 8 6 A C 8 C 2 1 1 E 9

Утверждено 27 мая 2021 г.
протокол № 5

председатель Ученого Совета Лысов Н.А.

ученый секретарь Ученого Совета Бунькова Е.Б.

**ОЦЕНОЧНЫЕ МАТЕРИАЛЫ ДЛЯ
ПРОВЕДЕНИЯ ТЕКУЩЕГО КОНТРОЛЯ И ПРОМЕЖУТОЧНОЙ АТТЕСТАЦИИ**

Дисциплина «Гистология, эмбриология, цитология»

Специальность 31.05.01 Лечебное дело

(уровень специалитета)

Направленность: Лечебное дело

Форма обучения: очная

Квалификация (степень) выпускника: Врач - лечебник

Срок обучения: 6 лет

1.Перечень компетенций и оценка их формирования в процессе освоения дисциплины

В результате освоения ОПОП обучающийся должен овладеть следующими результатами обучения по дисциплине (модулю) «Гистология, эмбриология, цитология»:

№ п/п	Контролируемые разделы (темы) дисциплины (этапы формирования компетенций)	Код и наименование компетенции /Код и наименование индикатора достижения компетенции	Содержание компетенции/индикатора компетенции	Вопросы темы, проверяющего освоение компетенции/ индикатора достижения компетенции	№ Теста, проверяющего освоение компетенции/дескриптора	Наименование оценочного средства	Шкала оценивания
1	Цитология	иОПК-5.1	Демонстрирует умение оценивать морфофункциональные, физиологические и патологические состояния и процессы в организме человека на индивидуальном, групповом и популяционном уровнях для решения профессиональных задач	Предмет и задачи цитологии, ее значение в системе биологических и медицинских наук. Основные положения клеточной теории на современном этапе развития науки. Понятие о клетке, как основной единице живого. Общий план строения клеток эукариот: клеточная оболочка, цитоплазма, ядро. Неклеточные структуры как производные клеток. Взаимосвязь формы и размеров клеток с их функциональной специализацией. Строение клетки. Биологическая мембрана как основа строения клетки.	1-10	Работа с микропрепаратами, работа с альбомами, устный ответ, стандартизированный тестовый контроль	В соответствии с п.4.2.2

				<p>Строение, основные свойства и функции. Понятие о компартментализации клетки и ее функциональное значение. Клеточная оболочка. Внешняя клеточная (плазматическая) мембрана. Структурно-химические особенности. Характеристика надмембранного слоя (гликокаликса) и подмембранного (кортикального) слоя. Морфологическая характеристика и механизмы барьерной, рецепторной и транспортной функций. Взаимосвязь плазматической мембраны над- и подмембранного слоев клеточной оболочки в процессе функционирования.</p> <p>Структурные и химические механизмы взаимодействия клеток. Специализированные структуры клеточной оболочки: микроворсинки, реснички, базальные инвагинации. Их строение и функции. Общая характеристика межклеточных взаимодействий. Классификация. Межклеточные соединения (контакты): простые контакты, соединения типа замка, плотные соединения, десмосомы, щелевидные контакты (нексусы), синаптические соединения (синапсы).</p> <p>Цитоплазма. Гиалоплазма. Физико-химические свойства, химический состав.</p>			
--	--	--	--	---	--	--	--

			<p>Участие в клеточном метаболизме.</p> <p>Органеллы. Определение, классификации. Органеллы общего и специального значения. Мембранные и немембранные органеллы, Органеллы общего значения.</p> <p>Мембранные:</p> <p>Эндоплазматическая сеть. Строение и функции гранулярной и гладкой эндоплазматической сети. Особенности строения в зависимости от специфики метаболических процессов в клетке.</p> <p>Пластинчатый комплекс (Комплекс Гольджи). Строение и функции. Его роль в выполнении железистыми клетками секреторной функции, в химической модификации поступающих белков. Значение во взаимодействии мембранных структур.</p> <p>Лизосомы. Строение, химический состав, функции. Понятие о лизосомах, протеосомах, эндосомах, об аутофагосомах и гетерофагосомах.</p> <p>Пероксисомы. Строение, химический состав, функции.</p> <p>Митохондрии. Строение, функции. Представление об автономной системе синтеза белка. Особенности митохондриального аппарата в клетках с различным уровнем биоэнергетических про-</p>			
--	--	--	---	--	--	--

				<p>цессов.</p> <p>Немембранные:</p> <p>Рибосомы. Строение, химический состав, функции. Понятие о полисомах. Роль свободных и связанных с мембранами эндоплазматической сети рибосом в биосинтезе клеточных белков.</p> <p>Центриоли. Строение и функции в неделящемся ядре и при митозе.</p> <p>Фибриллярные структуры цитоплазмы. Цитоскелет. Основные компоненты цитоскелета: микротрубочки, микрофиламенты, тонофиламенты (промежуточные филаменты). Их строение, химический состав.</p> <p>Органеллы специального значения: миофибриллы, микроворсинки, реснички, жгутики. Строение и функциональное значение в клетках, выполняющих специальные функции.</p> <p>Включения. Определение. Классификация. Значение в жизнедеятельности клеток и организма. Строение и химический состав различных видов включений.</p> <p>Ядро. Роль ядра в хранении и передаче генетической информации и в синтезе белка</p>			
2	Эмбриология	иОПК-5.1	Демонстрирует умение оценивать морфофункциональные, физиоло-	Эмбриология человека (ранний эмбриогенез). Эмбриология млекопитающих как основа для понима-	1-10	Работа с микропрепаратами, работа с альбомами, устный ответ, стандартизированный тестовый контроль	В соответствии с п.4.2.2

			<p>гические и патологические состояния и процессы в организме человека на индивидуальном, групповом и популяционном уровнях для решения профессиональных задач</p>	<p>ния особенностей эмбрионального развития человека. Периодизация развития человека и животных. Представление о биологических процессах, лежащих в основе развития зародыша - индукция, детерминация, деление, миграция клеток, рост, дифференцировка, взаимодействие клеток, гибель клеток. Особенности эмбрионального развития человека. Критические периоды в развитии. Оплодотворение. Биологическое значение оплодотворения, особенности и хронология процесса. Дистантные и контактные взаимодействия половых клеток. Преобразования в спермин: капацитация, акросомальная реакция, пенетрация спермием прозрачной зоны и плазмолеммы овоцита, сброс цитоплазматической оболочки спермия, поворот спермия, формирование мужского пронуклеуса. Преобразования в овоците: рассеивание клеток лучистого венца, кортикальная реакция, выброс ферментов кортикальных гранул, преобразование прозрачной зоны (зонная реакция), активация цитоплазматических процессов, окончание мейоза, полярные тельца. Первая неделя развития. Зи-</p>			
--	--	--	--	--	--	--	--

				гота - одноклеточный зародыш, ее геном, активация внутриклеточных процессов. Дробление. Специфика дробления у человека и хронология процесса. Строение зародыша на разных стадиях дробления			
3	Ткани как системы клеток и их производных	иОПК-5.1	Демонстрирует умение оценивать морфофункциональные, физиологические и патологические состояния и процессы в организме человека на индивидуальном, групповом и популяционном уровнях для решения профессиональных задач	Ткани как системы клеток и их производных - один из иерархических уровней организации живого. Клетки как ведущие элементы ткани. Неклеточные структуры - симпласты и межклеточное вещество как производные клеток. Синцитии. Понятие о клеточных популяциях. Клеточная популяция (клеточный тип, дифферон, клон). Статическая, растущая, обновляющаяся клеточные популяции. Стволовые клетки и их свойства. Детерминация и дифференциация клеток в ряду последовательных делений, коммутирование потенций. Диффероны. Тканевый тип, генез (гистогенез). Закономерности возникновения и эволюции тканей, теории параллелизма А.А.Заварзина и дивергентной эволюции Н.Г.Хлопина, их синтез на современном уровне развития науки.	1-10	Работа с микропрепаратами, работа с альбомами, устный ответ, стандартизированный тестовый контроль	В соответствии с п.4.2.2
4	Эпителиальная ткань	иОПК-5.1	Демонстрирует умение оценивать морфофункциональные, физиоло-	Эпителиальные ткани. Общая характеристика. Источники развития. Морфофункциональная и генетиче-	1-10	Работа с микропрепаратами, работа с альбомами, устный ответ, стандартизированный тестовый контроль	В соответствии с п.4.2.2

			гические и патологические состояния и процессы в организме человека на индивидуальном, групповом и популяционном уровнях для решения профессиональных задач	ская классификация эпителиальной ткани.			
5	Соединительная ткань	иОПК-5.1	Демонстрирует умение оценивать морфофункциональные, физиологические и патологические состояния и процессы в организме человека на индивидуальном, групповом и популяционном уровнях для решения профессиональных задач	Соединительные ткани (развитие строение и функции). Соединительные ткани со специальными свойствами (развитие строение и функции). Хрящевые ткани. Особенности строения и функционирования, этапы гистогенеза. Костные соединительные ткани. Прямой и непрямой гистогенез. Особенности строения и функционирования.	1-10	Работа с микропрепаратами, работа с альбомами, устный ответ, стандартизированный тестовый контроль	В соответствии с п.4.2.2
6	Кровь и лимфа	иОПК-5.1	Демонстрирует умение оценивать морфофункциональные, физиологические и патологические состояния и процессы в организме человека на индивидуальном, групповом и популяционном уровнях для реше-	Кровь и лимфа. Гемоцитопоз и лимфоцитопоз. Кровь Основные компоненты крови как ткани - плазма и форменные элементы. Функции крови. Содержание форменных элементов в крови взрослого человека. Формула крови. Возрастные и половые особенности крови.	1-10	Работа с микропрепаратами, работа с альбомами, устный ответ, стандартизированный тестовый контроль	В соответствии с п.4.2.2

			ния профессиональных задач				
7	Мышечная ткань	иОПК-5.1	Демонстрирует умение оценивать морфофункциональные, физиологические и патологические состояния и процессы в организме человека на индивидуальном, групповом и популяционном уровнях для решения профессиональных задач	Мышечная ткань Морфофункциональная характеристика. Классификация. Источники развития, строение и функции ткани.	1-10	Работа с микропрепаратами, работа с альбомами, устный ответ, стандартизированный тестовый контроль	В соответствии с п.4.2.2
8	Нервная ткань	иОПК-5.1	Демонстрирует умение оценивать морфофункциональные, физиологические и патологические состояния и процессы в организме человека на индивидуальном, групповом и популяционном уровнях для решения профессиональных задач	Нервная ткань. Общая характеристика. Источники и ход эмбрионального развития. Нервная трубка и ее дифференцировка на вентрикулярную, субвентрикулярную (камбиальную), промежуточную (плащевую) и маргинальную зоны. Нервный гребень и плакоды, их дифференцировка. Органогенез. Периферическая нервная система. Нерв. Строение, тканевой состав. Реакция на повреждение, регенерация. Чувствительные нервные узлы (спинномозговые). Строение, тканевой состав. Характеристика нейронов и нейроглии.	1-10	Работа с микропрепаратами, работа с альбомами, устный ответ, стандартизированный тестовый контроль	В соответствии с п.4.2.2
9	Нервная система	иОПК-5.1	Демонстрирует умение оценивать	Центральная нервная система.	1-10	Работа с микропрепаратами, работа с альбомами, устный ответ, стандарти-	В соответствии с п.4.2.2

			морфофункциональные, физиологические и патологические состояния и процессы в организме человека на индивидуальном, групповом и популяционном уровнях для решения профессиональных задач	Строение серого и белого вещества. Понятие о рефлекторной дуге (нейронный состав и проводящие пути) и о нервных центрах. Особенности строения сосудов (синусы, гемокапилляры) центральной нервной системы. Спинной мозг. Общая характеристика строения. Строение серого вещества: виды нейронов и их участие в образовании рефлекторных дуг, типы глиоцитов. Ядра серого вещества. Строение белого вещества. Центральный канал спинного мозга и спинномозговая жидкость. Головной мозг. Мозжечок. Строение и нейронный состав коры мозжечка. Грушевидные клетки, корзинчатые и звездчатые нейроны, клетки-зерна. Аfferентные и эfferентные нервные волокна. Межнейронные связи, тормозные нейроны. Клубочек мозжечка. Глиоциты мозжечка.		зированный тестовый контроль	
1 0	Сердечно-сосудистая система	иОПК-5.1	Демонстрирует умение оценивать морфофункциональные, физиологические и патологические состояния и процессы в организме человека на индивидуальном, групповом	Сердечно-сосудистая система. Строение и эмбриональное развитие сердечно-сосудистой системы. Кровеносные сосуды. Общие принципы строения, тканевой состав. Классификация сосудов. Понятие о микроциркуляторном русле. Зависимость строения сосу-	1-10	Работа с микропрепаратами, работа с альбомами, устный ответ, стандартизированный тестовый контроль	В соответствии с п.4.2.2

			<p>и популяционном уровнях для решения профессиональных задач</p>	<p>дов от гемодинамических условий. Васкуляризация сосудов (сосуды сосудов). Ангиогенез, регенерация сосудов. Возрастные изменения в сосудистой стенке. Артерии. Классификация. Особенности строения и функции артерий различного типа: мышечного, мышечно-эластического и эластического. Органные особенности артерий. Микроциркуляторное русло. Артериолы, их виды и роль в кровообращении. Строение. Капилляры. Классификация, функция и строение. Морфологические основы процесса проницаемости капилляров и регуляции их функций. Органные особенности капилляров. Вены. Их виды, функциональное значение, строение. Артериоловеноулярные анастомозы. Значение для кровообращения. Вены. Строение стенки вен в связи с гемодинамическими условиями. Классификация. Особенности строения вен различного типа (мышечного и безмышечного). Органные особенности вен. Сердце. Эмбриональное развитие. Строение стенки сердца, его оболочек, их тканевой состав. Эндокард и клапаны сердца. Миокард,</p>			
--	--	--	---	--	--	--	--

				рабочие, проводящие и секреторные кардиомиоциты. Особенности кровоснабжения, регенерации. Проводящая система сердца, ее морфофункциональная характеристика. Эпикард и перикард. Внутриорганные сосуды сердца. Иннервация сердца. Сердце новорожденного. Перестройка и развитие сердца после рождения. Возрастные изменения сердца.			
1 1	Система органов кроветворения и иммунной защиты	иОПК-5.1	Демонстрирует умение оценивать морфофункциональные, физиологические и патологические состояния и процессы в организме человека на индивидуальном, групповом и популяционном уровнях для решения профессиональных задач	Система органов кроветворения и иммунной защиты. Общая характеристика системы кроветворения и иммунной защиты. Основные источники и этапы формирования органов кроветворения в онтогенезе человека. Мезобластический, гепатоспленотимический и медуллярный этапы становления системы кроветворения. Центральные органы кроветворения и иммуногенеза. Костный мозг. Строение, тканевой состав и функции красного костного мозга. Особенности васкуляризации и строение гемокапилляров. Понятие о микроокружении. Желтый костный мозг. Развитие костного мозга во внутриутробном периоде. Возрастные изменения. Регенерация костного мозга. Тимус. Эмбриональное раз-	1-10	Работа с микропрепаратами, работа с альбомами, устный ответ, стандартизированный тестовый контроль	В соответствии с п.4.2.2

				<p>витие. Роль в лимфоцитопозе. Строение и тканевой состав коркового и мозгового вещества долек. Васкуляризация. Строение и значение гематотимического барьера. Временная (акцидентальная) и возрастная инволюция тимуса.</p> <p>Периферические органы кроветворения и иммуногенеза Селезенка. Эмбриональное развитие. Строение и тканевой состав (белая и красная пульпа. Т- и В-зависимые зоны). Кровоснабжение селезенки. Структурные и функциональные особенности венозных синусов.</p> <p>Лимфатические узлы. Эмбриональное развитие. Строение и тканевой состав. Корковое и мозговое вещество. Их морфофункциональная характеристика, клеточный состав. Т- и В-зависимые зоны. Система синусов. Васкуляризация. Роль кровеносных сосудов в развитии и гистофизиологии лимфатических узлов. Возрастные изменения.</p> <p>Лимфоидные образования в составе слизистых оболочек: лимфоидные узелки и диффузные скопления в стенке воздухоносных путей, пищеварительного тракта (одиночные и множественные) и других органов. Их строение,</p>			
--	--	--	--	---	--	--	--

			<p>клеточный состав и значение.</p> <p>Морфологические основы защитных реакций организма.</p> <p>Воспаление, заживление, восстановление. Клеточные основы воспалительной реакции (роль нейтрофильных и базофильных лейкоцитов, моноцитов) и процесса заживления ран.</p> <p>Иммунитет. Виды. Характеристика основных клеток, осуществляющих иммунные реакции - нейтрофильных лейкоцитов, макрофагов, антигенпредставляющих клеток, Т-лимфоцитов, В-лимфоцитов, плазмоцитов.</p> <p>Понятие об антигенах и антителах. Антигеннезависимая и антигензависимая пролиферация лимфоцитов. Процессы лимфоцитопоза в Т- и В- зависимых зонах периферических лимфоидных органов. Понятие о циркуляции и рециркуляции Т- и В-лимфоцитов. Гуморальный и клеточный иммунитет — особенности кооперации макрофагов, антигенпредставляющих клеток, Т- и В-лимфоцитов. Эффектор-ные клетки и клетки памяти в гуморальном и клеточном иммунитете. Естественные киллеры. Плазматические клетки и стадии их диффе-</p>			
--	--	--	---	--	--	--

				ренциации. Регуляция иммунных реакций: цитокины, гормоны.			
1 2	Эндокринная система	иОПК-5.1	Демонстрирует умение оценивать морфофункциональные, физиологические и патологические состояния и процессы в организме человека на индивидуальном, групповом и популяционном уровнях для решения профессиональных задач	Эндокринная система. Общая характеристика и классификация эндокринной системы. Центральные и периферические звенья эндокринной системы. Понятие о гормонах, клетках-мишенях и их рецепторах к гормонам. Механизмы регуляции в эндокринной системе. Классификация эндокринных желез. Гипоталамо-гипофизарная нейросекреторная система Гипоталамус. Нейроэндокринные нейроны крупноклеточных и мелкоклеточных ядер гипоталамуса. Гипоталамоаденогипофизарная и гипоталамонеурогипофизарная системы. Либерины и статины, их роль в регуляции эндокринной системы. Регуляция функций гипоталамуса центральной нервной системой. Гипофиз. Эмбриональное развитие. Строение и функции аденогипофиза. Цитофункциональная характеристика аденоцитов передней доли гипофиза. Гипоталамоаденогипофизарное кровообращение, его роль во взаимодействии гипоталамуса и гипофиза. Средняя (промежуточная) доля гипофиза и ее особенности у че-	1-10	Работа с микропрепаратами, работа с альбомами, устный ответ, стандартизированный тестовый контроль	В соответствии с п.4.2.2

				<p>ловека. Строение и функция нейрогипофиза, его связь с гипоталамусом. Васкуляризация и иннервация гипофиза. Возрастные изменения. Периферические эндокринные железы.</p> <p>Щитовидная железа. Источники развития. Строение. Фолликулы как морфофункциональные единицы, строение стенок и состав коллоида фолликулов. Фолликулярные эндокриноциты (тироциты), их гормоны и фазы секреторного цикла. Роль гормонов тироцитов. Перестройка фолликулов в связи с различной функциональной активностью. Парафолликулярные эндокриноциты (кальцитониноциты, С-клетки). Источники развития, локализация и функция. Фолликулогенез. Васкуляризация и иннервация щитовидной железы.</p> <p>Околощитовидные железы. Источники развития. Строение и клеточный состав. Роль в регуляции минерального обмена. Васкуляризация, иннервация и механизмы регуляции околощитовидных желез. Структура околощитовидных желез у новорожденных и возрастные изменения.</p> <p>Надпочечники. Источники развития. Фетальная и де-</p>			
--	--	--	--	--	--	--	--

				<p>финитивная кора надпочечников. Зоны коры и их клеточный состав. Особенности строения корковых эндокриноцитов в связи с синтезом и секрецией кортикостероидов. Роль гормонов коры надпочечников в регуляции водно-солевого равновесия, развитии общего адаптационного синдрома, регуляции белкового синтеза. Мозговое вещество надпочечников. Строение, клеточный состав, гормоны и роль мозговых эндокриноцитов (эпинефроцитов). Возрастные изменения надпочечника.</p> <p>Эндокринные структуры желез смешанной секреции: Эндокринные островки поджелудочной железы. Эндокринная функция гонад (яичек, яичников), плаценты. Одиночные гормонопродуцирующие клетки.</p> <p>Представление о диффузной эндокринной системе (ДЭС), локализация элементов, их клеточный состав. Нейроэндокринные клетки. Представления об АПУД системе.</p>			
1 3	Пищеварительная система	иОПК-5.1	Демонстрирует умение оценивать морфофункциональные, физиологические и патологические состояния	<p>Пищеварительная система. Общая характеристика пищеварительной системы. Основные источники развития тканей пищеварительной системы в эмбриогенезе. Общий принцип строения</p>	1-10	Работа с микропрепаратами, работа с альбомами, устный ответ, стандартизированный тестовый контроль	В соответствии с п.4.2.2

			<p>ния и процессы в организме человека на индивидуальном, групповом и популяционном уровнях для решения профессиональных задач</p>	<p>стенки пищеварительного канала - слизистая оболочка, подслизистая основа, мышечная оболочка, наружная оболочка (серозная или адвентициальная), их тканевой и клеточный состав. Понятие о слизистой оболочке, ее строение и функция. Иннервация и васкуляризация стенки пищеварительного канала. Эндокринный аппарат пищеварительной системы. Лимфоидные структуры пищеварительного тракта. Строение брюшины. Передний отдел пищеварительной системы. Особенности строения стенки различных отделов, развитие. Средний и задний отделы пищеварительной системы. Особенности строения стенки различных отделов. Развитие. Желудок. Строение слизистой оболочки в различных отделах органа. Цитофизиологическая характеристика покровного эпителия, слизеобразование. Локализация, строение и клеточный состав желез в различных отделах желудка. Микро- и ультрамикроскопические особенности экзо- и эндокринных клеток. Регенерация покровного эпителия и эпителия желез желудка. Кровообращение и иннервация же-</p>			
--	--	--	--	---	--	--	--

			<p>лудка. Возрастные особенности строения желудка. Тонкая кишка. Характеристика различных отделов тонкой кишки. Строение стенки, ее тканевый состав. Система "крипта-ворсинка" как структурно-функциональная единица. Виды клеток эпителия ворсинок и крипт, их строение и цитофизиология. Гистофизиология процесса пристеночного пищеварения и всасывания. Роль слизи и микроворсинок энтероцитов в пристеночном пищеварении. Цитофизиология экзо- и эндокринных клеток. Регенерация эпителия тонкой кишки. Кровоснабжение и иннервация стенки тонкой кишки. Возрастные изменения стенки тонкой кишки. Лимфоидные образования в стенке кишки.</p> <p>Толстая кишка. Характеристика различных отделов. Строение стенки, ее тканевый состав. Особенности строения слизистой оболочки в связи с функцией. Виды эпителиоцитов и эндокриноцитов, их цитофизиология. Лимфоидные образования в стенке. Кровоснабжение. Червеобразный отросток. Особенности строения и функции.</p> <p>Поджелудочная железа. Об-</p>			
--	--	--	---	--	--	--

				<p>щая характеристика. Строение экзокринного и эндокринного отделов. Цитофизиологическая характеристика ацинарных клеток. Типы эндокриноцитов островков и их морфофункциональная характеристика. Кровоснабжение. Иннервация. Регенерация. Особенности гистофизиологии в разные периоды детства. Изменения железы при старении организма. Печень. Общая характеристика. Особенности кровоснабжения. Строение классической дольки как структурно-функциональной единицы печени. Представления о портальной дольке и ацинусе. Строение внутридольковых синусоидных сосудов, цитофизиология их клеточных элементов: эндотелиоцитов, макрофагов. Перисинусоидальные пространства, их структурная организация. Липоциты, особенности строения и функции. Гепатоциты - основной клеточный элемент печени, представления об их расположении в дольках, строение в связи с функциями печени. Строение желчных канальцев (холангиол) и междольковых желчных протоков. Механизмы циркуляции по ним желчи. Иннервация. Регенерация. Особенности</p>			
--	--	--	--	---	--	--	--

				строения печени новорожденных. Возрастные особенности. Желчный пузырь и желчевыводящие пути. Строение и функция.			
1 4	Дыхательная система	иОПК-5.1	Демонстрирует умение оценивать морфофункциональные, физиологические и патологические состояния и процессы в организме человека на индивидуальном, групповом и популяционном уровнях для решения профессиональных задач	<p>Дыхательная система. Общая характеристика дыхательной системы. Воздухоносные пути и респираторный отдел. Развитие. Возрастные особенности. Регенерация.</p> <p>Внелегочные воздухоносные пути. Особенности строения стенки воздухоносных путей: носовой полости, гортани, трахеи и главных бронхов.</p> <p>Тканевой состав и гистофункциональная характеристика их оболочек. Клеточный состав эпителия слизистой оболочки.</p> <p>Легкие. Внутрелегочные воздухоносные пути: бронхи и бронхиолы, строение их стенок в зависимости от их калибра.</p> <p>Ацинус как морфофункциональная единица легкого.</p> <p>Структурные компоненты ацинуса. Строение стенки альвеол. Типы пневмоцитов, их цитофункциональная характеристика. Структурно-химическая организация и функция сурфактантно-альвеолярного комплекса.</p> <p>Строение межальвеолярных перегородок. Аэрогемати-</p>	1-10	Работа с микропрепаратами, работа с альбомами, устный ответ, стандартизированный тестовый контроль	В соответствии с п.4.2.2

				<p>ческий барьер и его значение в газообмене. Макрофаги легкого. Кровоснабжение легкого.</p> <p>Плевра. Морфофункциональная характеристика.</p>			
1 5	Система органов мочеобразования и мочевыведения	иОПК-5.1	<p>Демонстрирует умение оценивать морфофункциональные, физиологические и патологические состояния и процессы в организме человека на индивидуальном, групповом и популяционном уровнях для решения профессиональных задач</p>	<p>Система органов мочеобразования и мочевыведения. Общая характеристика системы мочевых органов. Развитие.</p> <p>Почки. Коровое и мозговое вещество почки. Нефрон - как морфофункциональная единица почки, его строение. Типы нефронов, их топография в корковом и мозговом веществе. Васкуляризация почки - кортикальная и юкстамедуллярная системы кровоснабжения. Почечные тельца, их основные компоненты. Строение сосудистых клубочков. Мезангий, его строение и функция. Структурная организация почечного фильтра и роль в мочеобразовании. Юкстагломерулярный аппарат. Гистофизиология канальцев нефронов и собирательных трубочек в связи с их участием в образовании окончательной мочи. Строма почек, ее гистофункциональная характеристика. Понятие о противоточной системе почки. Морфофункциональные основы регуляции процесса мочеобразования. Эндо-</p>	1-10	Работа с микропрепаратами, работа с альбомами, устный ответ, стандартизированный тестовый контроль	В соответствии с п.4.2.2

				кринный аппарат почки (ренин-ангиотензиновая, интерстициальная простагландиновая и калликреинкининовая системы), строение и функция. Иннервация почки. Регенеративные потенции. Мочевыводящие пути. Строение мочеточников. Строение мочевого пузыря.			
1 6	Половые системы	иОПК-5.1	Демонстрирует умение оценивать морфофункциональные, физиологические и патологические состояния и процессы в организме человека на индивидуальном, групповом и популяционном уровнях для решения профессиональных задач	Половые системы. Развитие. Первичные гонциты, начальная локализация, пути миграции в зачаток гонады. Половая дифференцировка. Мужские половые органы. Гистогенетические процессы в зачатке гонады, ведущие к развитию яичка. Развитие семявыносящих путей. Яичко. Строение. Извитые семенные канальцы, строение стенки. Сперматогенез. Цитологическая характеристика его основных фаз. Роль sustentоцитов в сперматогенезе. Гематотестикулярный барьер. эндокринная функция яичка: мужские половые гормоны и синтезирующие их гранулоциты (клетки Лейдига), их цитохимические особенности, участие в регуляции сперматогенеза. Гистофизиология прямых канальцев, канальцев сети и выносящих канальцев яичка. Регуляция генеративной и эндокринной функций	1-10	Работа с микропрепаратами, работа с альбомами, устный ответ, стандартизированный тестовый контроль	В соответствии с п.4.2.2

			<p>яичка. Возрастные особенности.</p> <p>Семявыносящие пути. Придаток яичка. Семявыносящий проток. Семенные железы. Семяизвергательный канал. Бульбо-уретральные железы. Предстательная железа. Их строение и функции. Возрастные изменения.</p> <p>Женские половые органы. Яичник. Развитие. Общая характеристика строения. Особенности строения коркового и мозгового вещества. Овогенез. Отличия овогенеза от сперматогенеза. Строение и развитие фолликулов. Овуляция. Понятие об овариальном цикле и его регуляции. Развитие, строение и функции желтого тела в течение овариального цикла и при беременности. Атрезия фолликулов. Эндокринная функция яичника: женские половые гормоны и вырабатывающие их клеточные элементы. Возрастные особенности.</p> <p>Матка. Развитие. Строение стенки матки в разных ее отделах. Менструальный цикл и его фазы. Особенности строения эндометрия в различные фазы цикла. Связь циклических изменений эндометрия и яичника. Перестройка матки при беременности и после родов. Вазкуляризация и иннервация мат-</p>			
--	--	--	---	--	--	--

				<p>ки. Возрастные изменения. Маточные трубы. Развитие, строение и функции. Молочная (грудная) железа. Происхождение. Развитие. Строение. Постнатальные изменения. Функциональная морфология лактирующей и нелактирующей (нефункциональной и после лактации) молочной железы. Нейроэндокринная регуляция функций молочных желез. Изменение молочных желез в ходе овариально-менструального цикла и при беременности. Прогенез. Сперматогенез. Овогенез. Особенности структуры половых клеток.</p>			
1 7	Органы чувств	иОПК-5.1	<p>Демонстрирует умение оценивать морфофункциональные, физиологические и патологические состояния и процессы в организме человека на индивидуальном, групповом и популяционном уровнях для решения профессиональных задач</p>	<p>Органы чувств Орган зрения. Общая характеристика. Источники эмбрионального развития и гистогенез. Общий план строения глазного яблока. Оболочки, их отделы и производные, тканевой состав. Основные функциональные аппараты: диоптрический, аккомодационный и рецепторный. Строение и роль составляющих их роговицы, хрусталика, стекловидного тела, радужки, сетчатки. Нейронный состав и глиоциты сетчатки, их морфофункциональная характеристика. Орган вкуса. Органы слуха и равновесия.</p>	1-10	Работа с микропрепаратами, работа с альбомами, устный ответ, стандартизированный тестовый контроль	В соответствии с п.4.2.2

				<p>Общая характеристика. Эмбриональное развитие.</p> <p>Наружное ухо: строение наружного слухового прохода и барабанной перепонки.</p> <p>Среднее ухо: слуховые косточки, характеристика эпителия барабанной полости и слуховой трубы.</p> <p>Внутреннее ухо: костный и перепончатый лабиринты.</p> <p>Вестибулярная часть перепончатого лабиринта: эллиптический и сферический мешочки и полукружные каналы. Их рецепторные отделы: строение и клеточный состав пятна и ампулярных гребешков. Иннервация. Гистофизиология вестибулярного лабиринта.</p> <p>Улитковая часть перепончатого лабиринта: строение улиткового канала, строение и клеточный состав спирального органа, его иннервация. Гистофизиология восприятия звуков. Возрастные изменения.</p> <p>Работа с препаратами, работа в альбомах, опрос, решение тестов и ситуационных задач</p> <p>Кожа. Общая характеристика. Тканевый состав, развитие. Регенерация.</p> <p>Эпидермис. Основные диффероны клеток в эпидермисе. Слои эпидермиса. Их клеточный состав. Антигенпредставляющие клетки ко-</p>			
--	--	--	--	--	--	--	--

				<p>жи. Особенности строения эпидермиса "толстой" и "тонкой" кожи. Понятие о процессе кератинизации, его значение. Клеточное обновление эпидермиса и представление о его пролиферативных единицах и колонковой организации. Местная система иммунного надзора эпидермиса - клетки Лангерганса и лимфоциты, их гистофункциональная характеристика. Пигментные клетки эпидермиса, их происхождение, строение и роль. Осязательные клетки. Базальная мембрана, дермальноэпидермальное соединение.</p> <p>Дерма. Сосочковый и сетчатый слои, их тканевый состав. Особенности строения дермы в коже различных участков тела - стопы, ладоней, лица, суставов и др. Гистофункциональная характеристика иммунной системы в дерме. Васкуляризация кожи. Гиподерма.</p> <p>Железы кожи. Сальные и потовые железы (меро- и апокриновые), -их развитие, строение, гистофизиология. Молочные железы - см. в разделе "Женская половая система". Возрастные особенности кожи и ее желез.</p> <p>Придатки кожи. Волосы. Развитие, - строение, рост и</p>			
--	--	--	--	--	--	--	--

			смена волос, иннервация.			
--	--	--	--------------------------	--	--	--

2. Текущий контроль успеваемости на занятиях семинарского типа (семинары, практические занятия, клинические практические занятия, практикумы, лабораторные работы), **включая задания самостоятельной работы обучающихся, проводится в формах:**

- устный ответ (в соответствии с темой занятия в рабочей программе дисциплины и перечнем вопросов для самоконтроля при изучении разделов дисциплины)
- стандартизированный тестовый контроль;
- работа с микропрепаратами,
- работа с альбомами
- иные формы контроля, определяемые преподавателем


Выбор формы текущего контроля на каждом занятии осуществляет преподаватель. Формы текущего контроля на одном занятии у разных обучающихся могут быть различными. Конкретную форму текущего контроля у каждого обучающегося определяет преподаватель. Количество форм текущего контроля на каждом занятии может быть различным и определяется преподавателем в зависимости от целей и задач занятия.

2.1 Типовые контрольные задания или иные материалы, необходимые для оценки знаний, умений, навыков и (или) опыта деятельности, характеризующих этапы формирования компетенций в процессе освоения образовательной программы


2.1.1. Стандартизированный тестовый контроль (по темам или разделам)

Тема 1. Цитология (клеточная биология)


1. Что изображено на рисунке?

	<p><i>Выберите один из 4 вариантов ответа:</i></p> <ol style="list-style-type: none"> 1) Ядро с ядрышком 2) Митохондрия 3) Гранулярная эндоплазматическая сеть 4) Центриоли
--	---

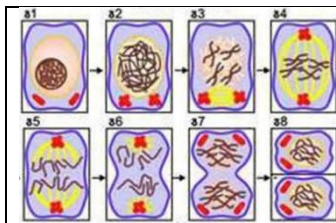
2. Какая органелла цитоплазмы изображена на рисунке?

	<p><i>Выберите один из 4 вариантов ответа:</i></p> <ol style="list-style-type: none"> 1) Ядро с ядрышком 2) Митохондрия 3) Гранулярная эндоплазматическая сеть 4) Центриоли
---	---

3. Какая органелла цитоплазмы изображена на рисунке?

	<p><i>Выберите один из 4 вариантов ответа:</i></p> <ol style="list-style-type: none"> 1) Ядро с ядрышком 2) Митохондрия 3) Гранулярная эндоплазматическая сеть 4) Центриоли
---	---

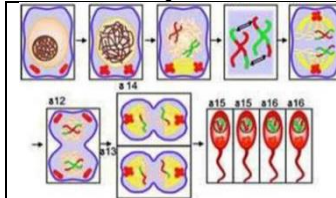
4. Какой вариант деления клетки изображён на рисунке?



Выберите один из 4 вариантов ответа:

- 1) Митоз
- 2) Амитоз
- 3) Мейоз
- 4) Эндорепродукция

5. Какой вариант деления клетки изображён на рисунке?



Выберите один из 4 вариантов ответа:

- 1) Митоз
- 2) Амитоз
- 3) Мейоз
- 4) Эндорепродукция

6. По изображению с микроскопа в клетках печени в ядре между светлыми и базофильными зонами виден резко базофильный компактный участок округлой формы. Этой структурой является ...

- 1) ядрышко
- 2) эухроматин
- 3) кариоплазма
- 4) гетерохроматин

7. По изображению с микроскопа в препарате дробящейся зиготы у полюсов клетки видны мелкие темные овальные структуры с радиально отходящими от них филаментами. Этой структурой является ...

- 1) митохондрия
- 2) клеточный центр
- 3) комплекс Гольджи
- 4) гранулярная эндоплазматическая сеть

8. Наука о закономерностях строения, развития и жизнедеятельности клетки, называется ...

- 1) цитологией
- 2) эмбриологией
- 3) вирусологией
- 4) гистологией

9. По изображению с микроскопа в препарате печени, окрашенном кармином по Бесту и гематоксилином, видны клетки с одним или двумя ядрами, окрашенными в фиолетовый цвет. Вокруг ядер глыбки красного цвета. Этими структурами являются включения ...

- 1) белковые
- 2) жировые
- 3) гликогена
- 4) пигментные

10. При большом увеличении микроскопа в железах эндометрия видны клетки вытянутой формы с концентрацией хромосом у полюсов. Описанию данной стадии митоза соответствует

- 1) профазы
- 2) метафазы
- 3) анафазы
- 4) телофазы

Ответ:

Тест	1	2	3	4	5	6	7	8	9	10
вопрос	1	4	3	1	3	1	2	1	3	3

Тема 2. Эмбриология

1. По изображению с микроскопа в препарате представлена морула человеческого зародыша. Тип дробления зиготы человека характеризуется как полное ...


- 1) неравномерное асинхронное
- 2) равномерное синхронное
- 3) неравномерное синхронное
- 4) равномерное асинхронное

2. Процесс сложных химических и морфогенетических изменений, сопровождающийся размножением, ростом и направленным перемещением клеток называется ...

- 1) гастрულიцией
- 2) инвагинацией
- 3) нейруляцией
- 4) эпиболией

3. Процесс слияния мужской и женской половых клеток, в результате чего возникает качественно новая клетка, называется...


- 1) оплодотворением
 - 2) гастрულიей
 - 3) дроблением
 - 4) нейруляцией
4. Назовите препарат

	<p><i>Выберите один из 5 вариантов ответа:</i></p> <ol style="list-style-type: none">1) бластула2) зародыш на этапе гастрულიи, стадия осевого комплекса3) зародыш на этапе гастрულიи, стадия туловищной складки4) сперматозоиды5) яйцеклетки
---	--


5. Назовите препарат

	<p><i>Выберите один из 5 вариантов ответа:</i></p> <ol style="list-style-type: none">1) бластула2) зародыш на этапе гастрულიи, стадия осевого комплекса3) зародыш на этапе гастрულიи, стадия туловищной складки4) сперматозоиды5) яйцеклетки
---	--

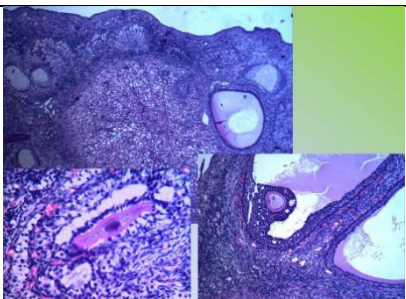
6. Назовите препарат

	<p><i>Выберите один из 4 вариантов ответа:</i></p> <ol style="list-style-type: none">1) бластула2) яйцеклетка3) бластомеры4) гастрולה
---	--


7. Назовите препарат

	<p><i>Выберите один из 5 вариантов ответа:</i></p> <ol style="list-style-type: none">1) бластула2) зародыш на этапе гастрულიи, стадия осевого комплекса3) зародыш на этапе гастрულიи, стадия туловищной складки4) сперматозоиды5) яйцеклетки
---	--

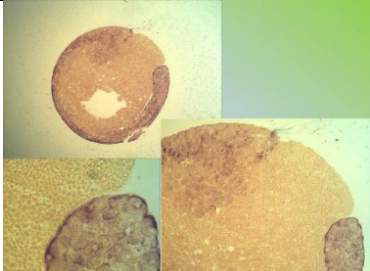
8. Назовите препарат

	<p><i>Выберите один из 5 вариантов ответа:</i></p> <ol style="list-style-type: none">1) бластула2) зародыш на этапе гастрულიи, стадия осевого комплекса3) зародыш на этапе гастрულიи, стадия туловищной складки4) сперматозоиды5) яйцеклетки
---	--

9. Назовите препарат

	<p>Выберите один из 4 вариантов ответа:</p> <ol style="list-style-type: none"> 1) бластула 2) яйцеклетка 3) бластомеры 4) гастрюла
---	--

10. Назовите препарат

	<p>Выберите один из 4 вариантов ответа:</p> <ol style="list-style-type: none"> 1) бластула 2) яйцеклетка 3) бластомеры 4) гастрюла
---	--

Ответ:

Тест	1	2	3	4	5	6	7	8	9	10
ответ	1	1	1	3	2	1	4	5	3	4

Тема 3. Ткани как системы клеток и их производных

1. Какие функции выполняет эпителиальная ткань?

- 1) Регулирует процессы жизнедеятельности
- 2) Защитные
- 3) Сократительную
- 4) Опорную

2. Какая ткань образует скелет?

- 1) Мышечная
- 2) Твердая соединительная
- 3) Эпителиальная
- 4) Рыхлая соединительная

3. Основу скелетной мускулатуры составляют:

- 1) Гладкая мышечная ткань
- 2) Поперечно-полосатая мышечная ткань
- 3) Сердечная мышечная ткань
- 4) Эпителиальная ткань

4. Основными признаками эпителиальной ткани являются:

- 1) Способность сокращаться, изменять свою длину, укорачиваться
- 2) Клетки располагаются тесными рядами в один или несколько слоев
- 3) Имеют незначительное количество межклеточного вещества, могут сдвигаться и заменяться новыми
- 3) Клетки расположены рыхло, хорошо развито межклеточное вещество
- 4) Состоит из мышечных волокон

5. В каких клетках больше митохондрий?

- 1) В клетках кожного эпителия
- 2) В костных клетках
- 3) В поперечно-полосатых мышечных волокнах
- 4) В клетках жировой ткани

6. К какому типу ткани относят кровь?

- 1) Мышечной
- 2) Эпителиальной
- 3) Соединительной

7. По какому наиболее точному признаку можно отличить под микроскопом гладкие мышечные волокна от поперечно-полосатых?

- 1) По цвету
- 2) По количеству ядер в клетках
- 3) По количеству межклеточного вещества
- 4) По наличию ресничек

8. Из чего состоит ткань:

- 1) Только из клеток
- 2) Только из межклеточного вещества
- 3) Из клеток и межклеточного вещества

9. Какой тканью образованы железы?

- 1) Эпителиальной
- 2) Соединительной
- 3) Мышечной

10. Какая ткань не возобновляется в процессе жизнедеятельности организма?

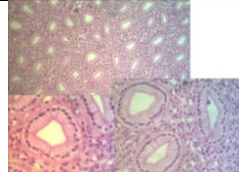
- 1) Эпителиальная
- 2) Костная
- 3) Мышечная

Ответы:

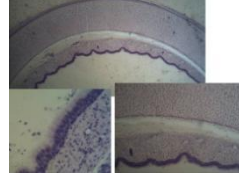
Тест	1	2	3	4	5	6	7	8	9	10
ответ	2	2	2	2	3	3	1	3	1	3

Тема 4. Эпителиальная ткань

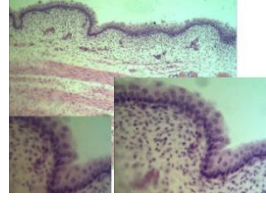
1. Назовите изображённый препарат

	<p><i>Выберите один из 4 вариантов ответа:</i></p> <ol style="list-style-type: none"> 1) Многослойный ороговевающий эпителий 2) Многослойный неороговевающий эпителий 3) Многослойный неороговевающий эпителий 4) Монослойный однорядный призматический
--	---

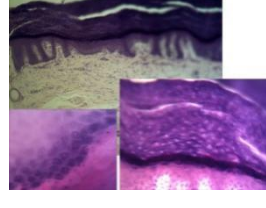
2. Назовите изображённый препарат

	<p><i>Выберите один из 4 вариантов ответа:</i></p> <ol style="list-style-type: none"> 1) Многослойный ороговевающий эпителий 2) Многослойный неороговевающий эпителий 3) Многорядный однослойный мерцательный эпителий 4) Монослойный однорядный призматический
---	---

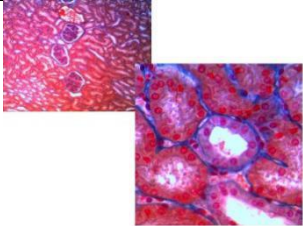
3. Назовите изображённый препарат

	<p><i>Выберите один из 4 вариантов ответа:</i></p> <ol style="list-style-type: none"> 1) Многослойный ороговевающий эпителий 2) Многослойный неороговевающий эпителий 3) Многорядный однослойный мерцательный эпителий 4) Монослойный однорядный призматический
---	---

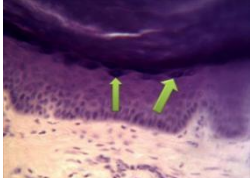
4. Назовите изображённый препарат

	<p><i>Выберите один из 4 вариантов ответа:</i></p> <ol style="list-style-type: none"> 1) Многослойный ороговевающий эпителий 2) Многослойный неороговевающий эпителий 3) Многорядный однослойный мерцательный эпителий 4) Монослойный однорядный призматический
---	---

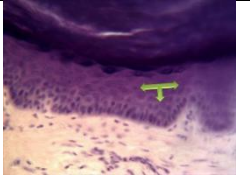
5. Назовите изображённый препарат

	<p>Выберите один из 5 вариантов ответа:</p> <ol style="list-style-type: none"> 1) Включения гликогена в клетках печени 2) Липидные включения в клетках печени 3) Однослойный кубический эпителий 4) Многослойный плоский ороговевающий эпителий 5) Однослойный многоядный мерцательный эпителий
---	--

6. Назовите структуры препарата

	<p>Выберите один из 5 вариантов ответа:</p> <ol style="list-style-type: none"> 1) Роговой слой 2) Зернистый слой 3) Шиповатый слой 4) Базальный слой 5) Блестящий слой
---	---

7. Назовите структуры препарата

	<p>Выберите один из 5 вариантов ответа:</p> <ol style="list-style-type: none"> 1) Роговой слой 2) Блестящий слой 3) Зернистый слой 4) Шиповатый слой 5) Базальный слой
---	---

8. Сложившаяся в процессе филогенеза совокупность клеток и их производных, обладающая общностью строения и специализированная на выполнении определенных функций.

- | | |
|------------|--------------------------|
| 1) Ткань | 3) Некроз |
| 2) Апоптоз | 4) Жизненный цикл клетки |

9. Период существования клетки от деления до смерти или до следующего деления.

- | | |
|------------|--------------------------|
| 1) Ткань | 3) Некроз |
| 2) Апоптоз | 4) Жизненный цикл клетки |

10. Как называется процесс, сопровождающийся морфофункциональной перестройкой клетки, т. е. увеличением числа определенных органелл общего назначения, или появление органоидов специального назначения, необходимых для выполнения клеткой специальных функций.

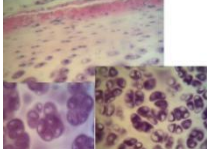
- | | |
|--------------------|--------------------------|
| 1) Дифференцировка | 3) Некроз |
| 2) Апоптоз | 4) Жизненный цикл клетки |

Ответы:


вопрос	1	2	3	4	5	6	7	8	9	10
ответ	4	3	2	1	3	2	4	1	4	1

Тема 5. Соединительная ткань.

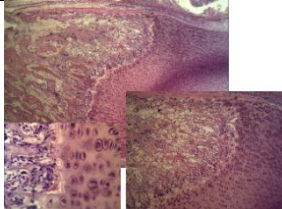
1. Назовите изображённый препарат

	<p>Выберите один из 4 вариантов ответа:</p> <ol style="list-style-type: none"> 1) Многослойный ороговевающий эпителий 2) Многослойный неороговевающий эпителий 3) Гиалиновый хрящ 4) Эластический хрящ
---	--

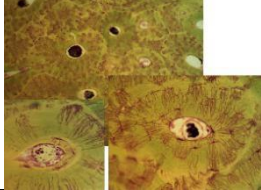
2. Назовите изображённый препарат

	<p>Выберите один из 5 вариантов ответа:</p> <ol style="list-style-type: none"> 1) Развитие кости на месте хряща 2) Пластинчатая костная ткань 3) Гиалиновый хрящ 4) Эластический хрящ 5) Плотная волокнистая оформленная соединительная ткань
---	--


3. Назовите изображённый препарат

	<p><i>Выберите один из 5 вариантов ответа:</i></p> <ol style="list-style-type: none"> 1) Многослойный неороговевающий эпителий 2) Коллагеновый хрящ 3) Остеон 4) Эластический хрящ 5) Развитие кости на месте хряща
---	--

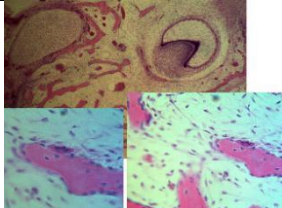
4. Назовите изображённый препарат

	<p><i>Выберите один из 5 вариантов ответа:</i></p> <ol style="list-style-type: none"> 1) Развитие кости из мезенхимы 2) Коллагеновый хрящ 3) Остеон 4) Эластический хрящ 5) Развитие кости на месте хряща
---	--

5. Назовите изображённый препарат

	<p><i>Выберите один из 5 вариантов ответа:</i></p> <ol style="list-style-type: none"> 1) Развитие кости на месте хряща 2) Пластинчатая костная ткань 3) Гиалиновый хрящ 4) Эластический хрящ 5) Плотная волокнистая оформленная соединительная ткань
---	---

6. Назовите изображённый препарат

	<p><i>Выберите один из 5 вариантов ответа:</i></p> <ol style="list-style-type: none"> 1) Развитие кости из мезенхимы 2) Коллагеновый хрящ 3) Остеон 4) Эластический хрящ 5) Развитие кости на месте хряща
--	--

7. По изображению с микроскопа на препарате, полученного с суставных поверхностей выявлен хрящ, не покрытый надхрящницей. В более глубоких его слоях расположены изогнутые группы, образованные 2-4 хондроцитами. Данный вид хряща называется...

- | | |
|-----------------|----------------|
| 1) смешанным | 3) гиалиновым |
| 2) эластическим | 4) волокнистым |

8. По изображению с микроскопа на препарате гиалинового хряща четко идентифицируются базофильные участки окружающие изогнутые группы. Такие участки называются...

- 1) надхрящницей
- 2) территориальным матриксом
- 3) интертерриториальным матриксом
- 4) метафизарной пластинкой

9. По изображению с микроскопа на препарате представлен хрящ, в межклеточном веществе которого при окраске орсеином выявлено значительное количество эластических волокон. Данная хрящевая ткань называется ...

- | | |
|---------------------|-----------------|
| 1) грубоволокнистой | 3) эластической |
| 2) гиалиновой | 4) волокнистой |

10. По изображению с микроскопа на препарате хрящевой ткани выявлены в межклеточном веществе группы клеток, расположенные в особых полостях - лакунах. Такие клетки называются...

- 1) хондрокластами
- 2) фибробластами
- 3) хондробластами
- 4) хондроцитами

Ответы:

вопрос	1	2	3	4	5	6	7	8	9	10
ответ	3	4	5	3	2	1	3	2	3	4

Тема 6. Кровь и лимфа

- Самый крупный лейкоцит, относящийся к макрофагической системе
 - нейтрофил
 - большой лимфоцит
 - базофил
 - моноцит
- К агранулоцитам относится
 - нейтрофил
 - эозинофил
 - базофил
 - моноцит
- Признак, характерный для гранулоцитов крови
 - наличие сегментированного ядра, специфической зернистости
 - отсутствие гранул в цитоплазме
 - не способны к фагоцитозу
 - отсутствие специфической зернистости
- Содержание понятия «гемопозитический дифферон»
 - гистогенетический ряд клеток от стволовых клеток крови до ее ближайших потомков
 - гистогенетический ряд клеток от стволовых клеток крови до ее созревающих (дифференцирующихся) потомков
 - гистогенетический ряд клеток от стволовых клеток крови до ее зрелых (дифференцированных) потомков
 - совокупность зрелых клеток
- Клетки крови, отвечающие за клеточный иммунитет
 - базофилы
 - моноциты
 - В-лимфоциты
 - Т-лимфоциты (киллеры)
- Низкое содержание лимфоцитов в мазке крови
 - лейкоцитоз
 - лимфоцитопения
 - лимфоцитоз
 - анизоцитоз
- Повышенное содержание базофилов в мазке крови
 - базофильный лейкоцитоз
 - базофилия
 - базофильная лейкопения
 - сдвиг лейкоцитарной формулы вправо
- Значение стволовой кровяной клетки
 - обеспечивает эмбриональный гемопоэз и регенерацию форменных элементов крови во взрослом состоянии
 - участвует в апоптозе
 - является унипотентной клеткой
 - локализуется в периферических органах кроветворения
 - обеспечивает регенерацию многослойного плоского ороговевающего эпителия
- Повышенное содержание тромбоцитов в гемограмме крови
 - тромбоцитопения
 - тромбоцитоз
 - агранулоцитоз
 - анизоцитоз
- Стойкое снижение количества эритроцитов крови
 - анизоцитоз
 - пойкилоцитоз
 - эритропения
 - эритроцитоз

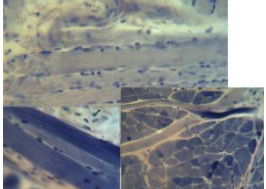
Ответы:

вопрос	1	2	3	4	5	6	7	8	9	10
ответ	4	4	1	3	4	2	1	1	2	3

Тема 7. Мышечная ткань

- Структуры, выполняющие камбиальную функцию в скелетной мышечной ткани
 - миоциты
 - эндометрий
 - перимизий

- 4) миосателлитоциты
2. Структурно-функциональная единица гладкой мышечной ткани
 - 1) миосимпласт
 - 2) эндомизий
 - 3) миоцит
 - 4) синцитий
3. Регенерация сердечной мышечной ткани происходит за счет
 - 1) размножения и дифференцировки камбиальных клеток
 - 2) замещения дефекта соединительной тканью
 - 3) митотического деления кардиомиоцитов
 - 4) дифференцировки кардиомиоцитов из миофибробластов
4. Структурно-функциональная единица сердечной мышечной ткани
 - 1) синцитий
 - 2) мышечное волокно
 - 3) кардиомиоцит
 - 4) миоцит
5. Мышечная ткань, волокна которой содержат много ядер, расположенных по периферии
 - 1) поперечнополосатая скелетная мышечная ткань
 - 2) поперечнополосатая сердечная мышечная ткань
 - 3) гладкая мезенхимальная мышечная ткань
 - 4) гладкая нейральная мышечная ткань
 - 5) миоэпикардальная мышечная ткань
6. Характерные признаки для сердечной поперечнополосатой мышечной ткани
 - 1) состоит из истинных мышечных волокон, анастомозов нет
 - 2) имеет вставочные диски, анастомозы между клетками
 - 3) хорошая регенерация клеток миокарда
 - 4) ядра в клетках расположены на периферии, анастомозов нет
 - 5) ядра в клетках расположены в центре, анастомозов нет
 - 6) клетки веретенообразной формы
7. Мышечная ткань, содержащая клетки веретеновидной формы, в центре которых расположено удлиненное, палочковидное ядро
 - 1) скелетная мышечная ткань
 - 2) гладкая мышечная ткань
 - 3) сердечная мышечная ткань
 - 4) миоэпикардальная мышечная ткань
8. Мышечная ткань, содержащая клетки цилиндрической формы, соединенные между собой с помощью десмосом и нексусов, имеющие в центре одно или два палочковидных ядра
 - 1) скелетная мышечная ткань
 - 2) гладкая мезенхимальная мышечная ткань
 - 3) сердечная мышечная ткань
 - 4) гладкая миоэпителиальная
9. Сократительная структурно-функциональная единица мышечного волокна
 - 1) миоцит
 - 2) нейрофибрилла
 - 3) миофибрилла
 - 4) миоэпителиоцит
 - 5) саркомер
10. Назовите препарат:


	<p><i>Выберите один из 5 вариантов ответа:</i></p> <ol style="list-style-type: none"> 1) поперечнополосатая скелетная мышечная ткань 2) поперечнополосатая сердечная мышечная ткань 3) гладкая мышечная ткань мышечная ткань 4) миоэпикардальная мышечная ткань 5) гладкая нейральная мышечная ткань
---	---

Ответ:

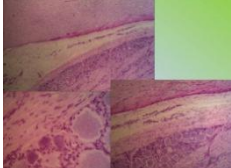
вопрос	1	2	3	4	5	6	7	8	9	10
ответ	4	3	2	3	1	2	2	3	5	1

Тема 8. Нервная ткань.

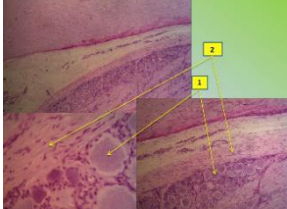
1. Назовите препарат

	<p>Выберите один из 7 вариантов ответа:</p> <ol style="list-style-type: none"> 1) 1-Перехват Ранвье, 2-олигодендроглиоциты 2) 1-Швановские клетки, 2-перехват Ранвье 3) 1-Субстанция Нисля, 2-псевдоуниполярный нейронит 4) 1-Псевдоуниполярный нейронит, 2-субстанция Нисля 5) 1-Субстанция Нисля, 2-корзинчатый нейронит 6) 1-Корзинчатый нейронит, 2-субстанция Нисля 7) 1-Олигодендроглиоциты, 2-перехват Ранвье
--	---

2. Назовите препарат

	<p>Выберите один из 4 вариантов ответа:</p> <ol style="list-style-type: none"> 1) Смешанный нерв 2) Вегетативный ганглий 3) Спинной мозг 4) Спинальный ганглий
---	--


3. Назовите препарат

	<p>Выберите один из 6 вариантов ответа:</p> <ol style="list-style-type: none"> 1) 1-спинной мозг, серое вещество; 2-спинной мозг, белое вещество 2) 1-спинной мозг, белое вещество; 2-спинной мозг, серое вещество 3) 1-головной мозг, серое вещество; 2-головной мозг, белое вещество 4) 1-головной мозг, белое вещество; 2-головной мозг, серое вещество 5) 1-псевдоуниполярный нейронит; 2-белое вещество 6) 1-белое вещество; 2-псевдоуниполярный нейронит
---	--


4. По изображению с микроскопа в препарате спинномозгового узла под капсулой наблюдаются округлые тела нейронитов. Данный тип нейронитов относится к ...

- 1) псевдоуниполярным
- 2) униполярным
- 3) биполярным
- 4) мультиполярным


5. Назовите препарат

	<p>Выберите один из 6 вариантов ответа:</p> <ol style="list-style-type: none"> 1) Смешанный нерв 2) Вегетативный ганглий, клетки Догеля 3) Спинной мозг, субстанция Нисля 4) Спинальный ганглий, псевдоунополярные нейрониты 5) Перехват Ранвье 6) Рыхлая волокнистая соединительная ткань
---	--

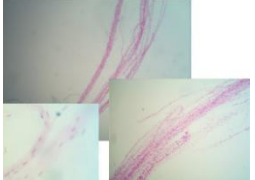
6. Назовите препарат

	<p>Выберите один из 6 вариантов ответа:</p> <ol style="list-style-type: none"> 1) Смешанный нерв 2) Вегетативный ганглий 3) Спинной мозг 4) Спинальный ганглий 5) Перехват Ранвье 6) Рыхлая волокнистая соединительная ткань
---	--

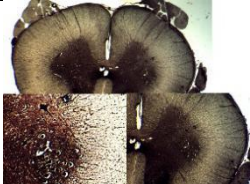
7. Назовите, что изображено на большом оптическом увеличении препарата.

	<p>Выберите один из 5 вариантов ответа:</p> <ol style="list-style-type: none"> 1) Смешанный нерв 2) Вегетативный ганглий 3) Спинной мозг 4) Спинальный ганглий 5) Перехват Ранвье
---	--

8. Назовите препарат

	<p>Выберите один из 5 вариантов ответа:</p> <ol style="list-style-type: none"> 1) Смешанный нерв 2) Вегетативный ганглий 3) Спинной мозг 4) Спинальный ганглий 5) Перехват Ранвье
---	--

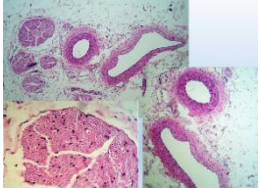
9. Назовите препарат



Выберите один из 5 вариантов ответа:

- 1) Смешанный нерв
- 2) Вегетативный ганглий
- 3) Спинальный ганглий
- 4) Спинальный ганглий
- 5) Перехват Ранвье

10. Назовите, что указано на большом увеличении.



Выберите один из 5 вариантов ответа:


- 1) Смешанный нерв, нервный ствол
- 2) Спинальный ганглий
- 3) Спинальный ганглий
- 4) Смешанный нерв, перехват Ранвье
- 5) Вегетативный ганглий, клетки Догеля

Ответ:

вопрос	1	2	3	4	5	6	7	8	9	10
ответ	2	4	5	1	2	1	5	1	3	1

Тема 9. Нервная система

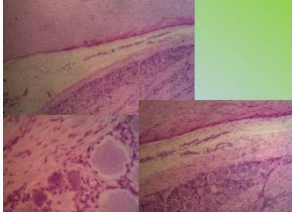
1. Назовите препарат



Выберите один из 7 вариантов ответа:

- 1) 1-Перехват Ранвье, 2-олигодендроглициты
- 2) 1-Швановские клетки 2-перехват Ранвье
- 3) 1-Субстанция Нисля, 2-псевдоуниполярный нейрон
- 4) 1-Олигодендроглициты, 2-перехват Ранвье
- 5) 1-Субстанция Нисля, 2-корзинчатый нейрон
- 6) 1-Корзинчатый нейрон, 2-субстанция Нисля

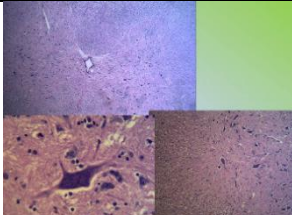
2. Назовите препарат



Выберите один из 6 вариантов ответа:

- 1) Включения гликогена в клетках печени
- 2) Липидные включения в клетках печени
- 3) Спинальный ганглий
- 4) Спинальный ганглий
- 5) Полушария и клетки большого мозга
- 6) Полушария и клетки мозжечка

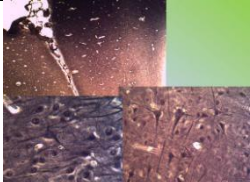
3. Назовите препарат



Выберите один из 6 вариантов ответа:

- 1) Включения гликогена в клетках печени
- 2) Липидные включения в клетках печени
- 3) Спинальный ганглий
- 4) Спинальный ганглий
- 5) Полушария и клетки большого мозга
- 6) Полушария и клетки мозжечка

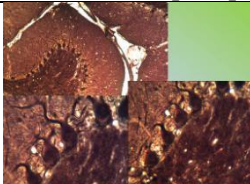
4. Назовите препарат



Выберите один из 5 вариантов ответа:

- 1) Полушария и клетки мозжечка
- 2) Полушария и клетки большого мозга
- 3) Спинальный ганглий
- 4) Спинальный ганглий
- 5) Липидные включения в клетках печени

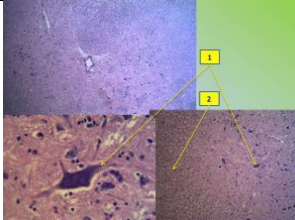
5. Назовите препарат



Выберите один из 5 вариантов ответа:

- 1) Полушария и клетки мозжечка
- 2) Полушария и клетки большого мозга
- 3) Спинальный ганглий
- 4) Спинальный ганглий
- 5) Липидные включения в клетках печени

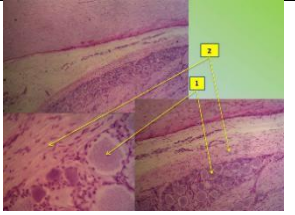
6. Назовите препарат



Выберите один из 6 вариантов ответа:

- 1) 1-спинной мозг, серое вещество; 2-спинной мозг, белое вещество
- 2) 1-спинной мозг, белое вещество; 2-спинной мозг, серое вещество
- 3) 1-головной мозг, серое вещество; 2-головной мозг, белое вещество
- 4) 1-головной мозг, белое вещество; 2-головной мозг, серое вещество
- 5) 1-псевдоуниполярный нейрон; 2-белое вещество
- 6) 1-белое вещество; 2-псевдоуниполярный нейрон

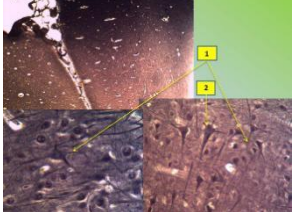
7. Назовите препарат



Выберите один из 6 вариантов ответа:

- 1) 1-спинной мозг, серое вещество; 2-спинной мозг, белое вещество
- 2) 1-спинной мозг, белое вещество; 2-спинной мозг, серое вещество
- 3) 1-головной мозг, серое вещество; 2-головной мозг, белое вещество
- 4) 1-головной мозг, белое вещество; 2-головной мозг, серое вещество
- 5) 1-псевдоуниполярный нейрон; 2-белое вещество
- 6) 1-белое вещество; 2-псевдоуниполярный нейрон

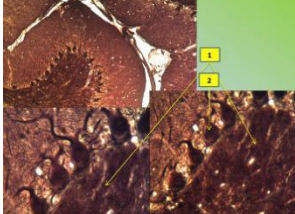
8. Назовите препарат



Выберите один из 6 вариантов ответа:

- 1) 1-спинной мозг, серое вещество; 2-спинной мозг, белое вещество
- 2) 1-спинной мозг, белое вещество; 2-спинной мозг, серое вещество
- 3) 1-головной мозг, серое вещество; 2-большие пирамидные клетки Беца
- 4) 1-большие пирамидные клетки Беца; 2-головной мозг, серое вещество
- 5) 1-псевдоуниполярный нейрон; 2-белое вещество
- 6) 1-белое вещество; 2-псевдоуниполярный нейрон

9. Назовите препарат



Выберите один из 6 вариантов ответа:

- 1) 1-мозжечок, серое вещество; 2-грушевидные нейроны
- 2) 1-спинной мозг, белое вещество; 2-спинной мозг, серое вещество
- 3) 1-головной мозг, серое вещество; 2-большие пирамидные клетки Беца
- 4) 1-головной мозг, белое вещество; 2-головной мозг, серое вещество
- 5) 1-псевдоуниполярный нейрон; 2-белое вещество
- 6) 1-белое вещество; 2-псевдоуниполярный нейрон

10. По изображению с микроскопа в препарате поперечного среза спинного мозга импрегнированно-го нитратом серебра в сером веществе переднего рога видны крупные мультиполярные нейроны. Представленные нейроны относятся к _____ ядру.

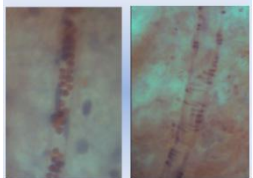
- 1) грудному
- 2) моторному
- 3) собственному
- 4) латеральному
- 5) вставочному

Ответы:

вопрос	1	2	3	4	5	6	7	8	9	10
ответ	2	4	3	2	1	1	5	3	1	2

Тема 10. Сердечно-сосудистая система.

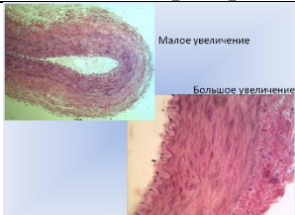
1. Укажите артериолу на препаратах



Выберите один из 2 вариантов ответа:

- 1) Справа артериола, слева венула
- 2) Справа венула, слева артериола

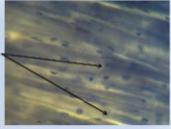
2. Назовите препарат



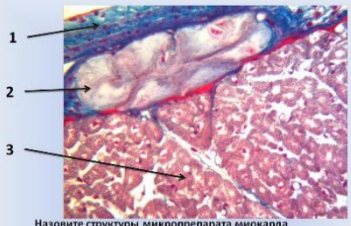
Выберите один из 6 вариантов ответа:

- 1) Артерия эластического типа
- 2) Аорта
- 3) Вена
- 4) Артериола
- 5) Венула
- 6) Артерия мышечного типа


3. Что указано стрелками

	<p>Выберите один из 4 вариантов ответа:</p> <ol style="list-style-type: none"> 1) Тела кардиомиоцитов 2) Вставочные диски 3) Ядра кардиомиоцитов 4) Сосуды микроциркуляторного русла
--	--

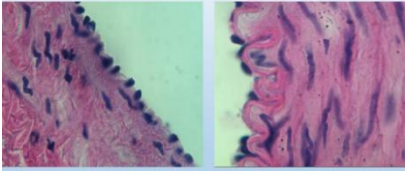
4. Что указано стрелками

 <p>Назовите структуры микропрепарата миокарда</p>	<p>Выберите один из 4 вариантов ответа:</p> <ol style="list-style-type: none"> 1) 1-эндокард, 2-атипичные (проводящие) кардиомиоциты, 3-сократительные кардиомиоциты 2) 1-эпикард, 2-атипичные (проводящие) кардиомиоциты, 3-сократительные кардиомиоциты 3) 1-эндокард, 2-сократительные кардиомиоциты, 3-атипичные (проводящие) кардиомиоциты 4) 1-эпикард, 2-сократительные кардиомиоциты, 3-атипичные (проводящие) кардиомиоциты
---	--


5. Назовите препарат

	<p>Выберите один из 6 вариантов ответа:</p> <ol style="list-style-type: none"> 1) Артерия эластического типа 2) Аорта 3) Вена 4) Артериола 5) Венула 6) Артерия мышечного типа
---	--

6. По изображению фрагментов стенок сосудов определите какие сосуды представлены:

	<p>Выберите один из 4 вариантов ответа:</p> <ol style="list-style-type: none"> 1) справа артериола, слева венула 2) справа венула, слева артериола 3) справа артерия, слева вена 4) справа вена, слева артерия
--	--

7. Назовите препарат

	<p>Выберите один из 6 вариантов ответа:</p> <ol style="list-style-type: none"> 1) Артерия эластического типа 2) Аорта 3) Вена 4) Артериола 5) Венула 6) Артерия мышечного типа
---	--

8. По изображению с электронного микроскопа в препарате видны замкнутые с одного конца очень тонкие трубочки, выстланные крупными эндотелиальными клетками с прерывистой базальной мембраной. По ходу сосуда отсутствуют ядра клеток перитцитов, ядра адвентициальных клеток. Данным типом сосуда является ...

- 1) кровеносный капилляр
- 2) лимфатический капилляр
- 3) венула
- 4) анастомоз

9. По изображению с микроскопа в препарате стенки сердца видны клетки прямоугольной формы с несколькими ядрами, образующие анастомозы и связанные друг с другом при помощи вставочных дисков. Данный тип кардиомиоцитов является...

- 1) атипичным
- 2) типичным
- 3) промежуточным
- 4) секреторным

10. По изображению с микроскопа в препарате видны артерия мышечного типа и одноименная вена, окрашенные орсеином. Артерию мышечного типа определяют по...


- 1) наличию, окрашенных орсеином, внутренней и наружной эластических мембран
- 2) слабому развитию средней оболочки
- 3) гладкой внутренней оболочке
- 4) отсутствию наружной эластичной мембраны
- 5) наличию, окрашенных орсеином, волокон в наружной оболочке

Ответы:

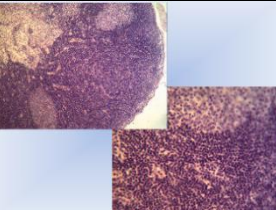
вопрос	1	2	3	4	5	6	7	8	9	10
ответ	1	6	2	1	2	3	3	2	2	1

Тема 11. Система органов кроветворения и иммунной защиты


1. Назовите препарат

	<p><i>Выберите один из 6 вариантов ответа:</i></p> <ol style="list-style-type: none"> 1) Лимфатический узел 2) Селезёнка 3) Поджелудочная железа 4) Щитовидная железа 5) Надпочечник 6) Гипофиз
---	---

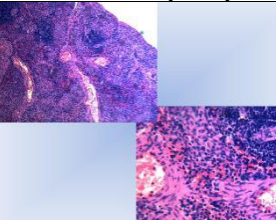
2. Назовите препарат

	<p><i>Выберите один из 6 вариантов ответа:</i></p> <ol style="list-style-type: none"> 1) Лимфатический узел 2) Селезёнка 3) Поджелудочная железа 4) Щитовидная железа 5) Надпочечник 6) Гипофиз
---	---

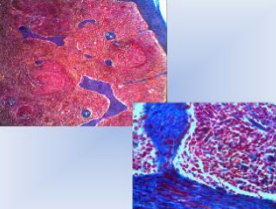
3. Назовите препарат

	<p><i>Выберите один из 6 вариантов ответа:</i></p> <ol style="list-style-type: none"> 1) Лимфатический узел 2) Селезёнка 3) Поджелудочная железа 4) Щитовидная железа 5) Надпочечник 6) Гипофиз
---	---

4. Назовите препарат

	<p><i>Выберите один из 6 вариантов ответа:</i></p> <ol style="list-style-type: none"> 1) Лимфатический узел 2) Селезёнка 3) Поджелудочная железа 4) Щитовидная железа 5) Надпочечник 6) Гипофиз
--	---

5. Назовите препарат

	<p><i>Выберите один из 6 вариантов ответа:</i></p> <ol style="list-style-type: none"> 1) Лимфатический узел 2) Селезёнка 3) Поджелудочная железа 4) Щитовидная железа 5) Надпочечник 6) Гипофиз
---	---

6. По изображению с микроскопа на срезе лимфатического узла представлена ткань, образованная клетками и волокнами. Отростчатые клетки с крупным светлым ядром, соприкасаясь своими отростками, образуют сеть. В петлях этой сети располагаются главным образом лимфоциты. Данный вид ткани называется...

- 1) жировой
- 2) слизистой
- 3) ретикулярной
- 4) пигментной
- 5) плотной оформленной соединительной
- 6) рыхлой волокнистой соединительной

7. По изображению с микроскопа в строме кроветворного органа человека обнаружены мегакариоциты. Данный кроветворный орган является ...

- 1) селезенкой
- 2) красным костным мозгом
- 3) лимфатическим узлом
- 4) тимусом

8. По изображению с микроскопа на гистологическом препарате представлены лимфоидные узелки органа кроветворения, содержащие эксцентрично или центрально расположенную артериолу. Данный орган называется...

- 1) красным костным мозгом
- 2) лимфатическим узлом

3) селезенкой

5) щитовидной железой

4) тимусом

9. По изображению с микроскопа на гистологическом препарате представлен паренхиматозный орган. Состоит из различных по форме долек, разделенных отходящими от капсулы прослойками соединительной ткани - септами (трабекулами). В каждой дольке различают темноокрашенный корковый слой и более светлый мозговой. Под большим увеличением в мозговом слое хорошо видны слоистые эпителиальные тельца. Данный орган называется...

1) красным костным мозгом

4) тимусом

2) лимфатическим узлом

5) щитовидной железой

3) селезенкой

10. По изображению с микроскопа в препарате хорошо видна капсула и отходящие от нее соединительнотканые перегородки - трабекулы. В корковом веществе широко представлена лимфоидная ткань в виде лимфоидных узелков (фолликулов), центральная часть которых окрашена светлее их периферии. В паракортикальной зоне лимфоидная ткань представлена диффузно, а в мозговом - формирует мякотные тяжи. Между лимфоидными узелками и мякотными тяжами, с одной стороны, и капсулой и трабекулами, с другой, находятся синусы. Представленный орган называется...

1) красным костным мозгом

4) тимусом

2) лимфатическим узлом

5) щитовидной железой

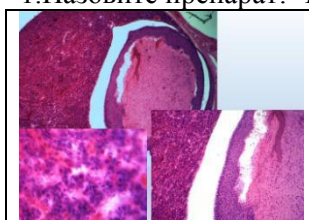
3) селезенкой

Ответы:

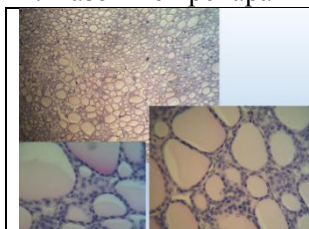
вопрос	1	2	3	4	5	6	7	8	9	10
ответ	1	1	2	2	2	3	2	3	4	2

Тема 12. Эндокринная система

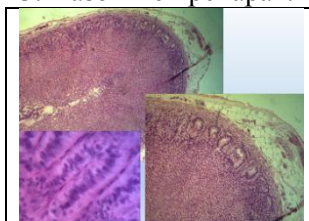
1. Назовите препарат! Что указано на большом увеличении?

	<p>Выберите один из 6 вариантов ответа:</p> <ol style="list-style-type: none"> 1) Лимфатический узел 2) Гипофиз - задняя доля (нейрогипофиз) 3) Поджелудочная железа 4) Гипофиз - передняя доля (аденогипофиз) 5) Надпочечник 6) Пищевод
--	--

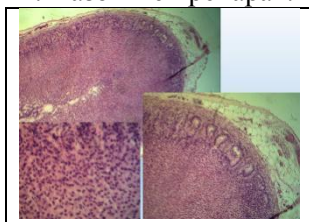
2. Назовите препарат

	<p>Выберите один из 6 вариантов ответа:</p> <ol style="list-style-type: none"> 1) Паращитовидная железа 2) Гипофиз - задняя доля (нейрогипофиз) 3) Поджелудочная железа 4) Гипофиз - передняя доля (аденогипофиз) 5) Надпочечник 6) Щитовидная железа
---	---

3. Назовите препарат! Что указано на большом увеличении?

	<p>Выберите один из 6 вариантов ответа:</p> <ol style="list-style-type: none"> 1) Желудок 2) Толстый кишечник 3) Надпочечник, клубочковая зона 4) Тонкий кишечник 5) Пищевод 6) Надпочечник, пучковая зона
---	--

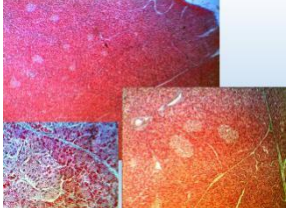
4. Назовите препарат! Что указано на большом увеличении?

	<p>Выберите один из 6 вариантов ответа:</p> <ol style="list-style-type: none"> 1) Желудок 2) Толстый кишечник 3) Надпочечник, клубочковая зона 4) Тонкий кишечник 5) Пищевод 6) Надпочечник, пучковая зона
---	--

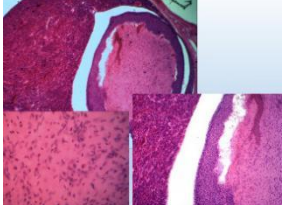
5. По изображению с микроскопа препарата щитовидной железы видны небольших размеров фолли-

кулы с малым содержанием коллоида, который сильно вакуолизирован, тироциты высокие, призматические. Данное состояние органа называется...

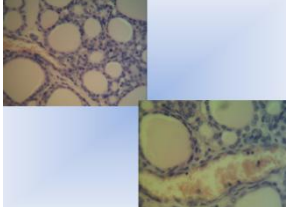
- 1) полная атрофия
 - 2) гиперфункция
 - 3) гипофункция
 - 4) нормофункция
6. Назовите препарат

	<p><i>Выберите один из 6 вариантов ответа:</i></p> <ol style="list-style-type: none"> 1) Лимфатический узел 2) Селезёнка 3) Поджелудочная железа 4) Щитовидная железа 5) Надпочечник 6) Тимус
---	---

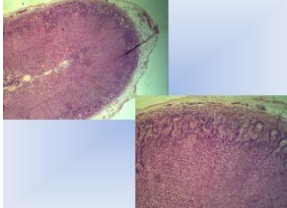
7. Назовите препарат! Что указано на большом увеличении?

	<p><i>Выберите один из 6 вариантов ответа:</i></p> <ol style="list-style-type: none"> 1) Лимфатический узел 2) Гипофиз - задняя доля (нейрогипофиз) 3) Поджелудочная железа 4) Гипофиз - передняя доля (аденогипофиз) 5) Надпочечник 6) Тимус
---	---

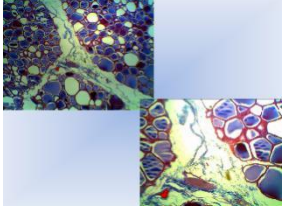
8. Назовите препарат

	<p><i>Выберите один из 6 вариантов ответа:</i></p> <ol style="list-style-type: none"> 1) Лимфатический узел 2) Селезёнка 3) Поджелудочная железа 4) Щитовидная железа 5) Надпочечник 6) Гипофиз
--	---

9. Назовите препарат

	<p><i>Выберите один из 6 вариантов ответа:</i></p> <ol style="list-style-type: none"> 1) Лимфатический узел 2) Селезёнка 3) Поджелудочная железа 4) Щитовидная железа 5) Надпочечник 6) Гипофиз
---	---

10. Назовите препарат

	<p><i>Выберите один из 6 вариантов ответа:</i></p> <ol style="list-style-type: none"> 1) Лимфатический узел 2) Селезёнка 3) Поджелудочная железа 4) Щитовидная железа 5) Надпочечник 6) Гипофиз
---	---

Ответы:

вопрос	1	2	3	4	5	6	7	8	9	10
ответ	4	6	3	6	2	3	2	4	5	4

Тема 13. Пищеварительная система

1. Строение слизистой оболочки желудка

- 1) мезотелий, собственная пластинка, мышечная пластинка
- 2) эпителий, собственная пластинка, мышечная пластинка
- 3) эндотелий, мышечная пластинка, адвентиция
- 4) эпителий, собственная пластинка, базальная мембрана

2. Клетки фундальных желез желудка

- 1) главные, мукоциты, париетальные, эндокринные, камбиальные
- 2) G-клетки, мукоциты, эндокринные, камбиальные
- 3) гладкие миоциты, мукоциты, париетальные
- 4) P-клетки, миоциты, главные, вставочные

3. Клетки пилорических желез желудка

- 1)главные, мукоциты, париетальные, эндокринные, камбиальные
- 2) мукоциты, париетальные, эндокринные, камбиальные
- 3)гладкие миоциты, мукоциты, париетальные
- 4)Р-клетки, миоциты, главные, покровные
4. Клетки кишечной ворсинки
 - 1)каемчатые, бокаловидные, эндокринные
 - 2)мукоциты, париетальные, эндокриноциты
 - 3)миоциты, эндотелиоциты, макрофаги
 - 4)клетки Догеля, каемчатые, бокаловидные
5. Строение простой железы
 - 1)дно, тело, шейка
 - 2)тело, шейка, хвост
 - 3)концевой отдел, разветвленный выводной проток
 - 4)дно, тело, разветвленный выводной проток
6. Клетки Кульчитского и Панета расположены
 - 1)в желудочных ямках
 - 2)в дуоденальных железах
 - 3)в кишечных криптах и ворсинках
 - 4)в слюнных железах
7. Эпителий слизистой кожного типа переднего отдела ЖКТ
 - 1)однослойный плоский
 - 2)многослойный плоский местами ороговевающий
 - 3)переходный
 - 4)однослойный многорядный мерцательный
8. Эпителий слизистой оболочки ЖКТ кишечного типа
 - 1)переходный
 - 2)многослойный плоский ороговевающий
 - 3)многослойный плоский неороговевающий
 - 4)однослойный высокий призматический
9. Перисинусоидальное пространство (Диссе) в печеночных долях располагается
 - 1)между печеночными балками
 - 2)внутри балок
 - 3)между гепатоцитами
 - 4)между синусоидными капиллярами и балками
10. А-клетки островков поджелудочной железы вырабатывают
 - 1)инсулин
 - 2)глюкагон
 - 3)соматостатин
 - 4)вазоактивный полипептид

Ответы:

Тест	1	2	3	4	5	6	7	8	9	10
ответ	2	1	2	1	1	3	2	4	4	2

Тема 14. Дыхательная система.

1. Эмбриональным источником развития легких служит
 - 1)дорсальная стенка первичной кишки
 - 2)вентральная стенка первичной кишки
 - 3)париетальный листок спланхнотомы
 - 4)висцеральный листок спланхнотомы
 - 5)эктодерма
- 2.Морфофункциональные отделы дыхательной системы
 - 1)передний, средний, задний
 - 2)кондукторный, обменный, реверсивный
 - 3)воздухопроводящий (кондукторный), респираторный
 - 4)воздухопроводящий, обменный
 - 5)респираторный, реверсивный
3. Эпителий слизистой оболочки трахеи
 - 1)однослойный плоский
 - 2)многослойный плоский неороговевающий

- 4) однослойным низким призматическим эпителием
- 5) однослойным многорядным реснитчатым
7. Почечное тельце состоит
 - 1) из сосудистого клубочка и извитых канальцев
 - 2) из капсулы клубочка, сосудистого клубочка и полости капсулы
 - 3) из проксимального и дистального канальца
 - 4) из первичной и вторичной капиллярной сети
 - 5) из мозговых пирамид
8. Фильтрационный барьер почки состоит
 - 1) из проксимальных нефроцитов и их базальной мембраны
 - 2) из дистальных нефроцитов и их базальной мембраны
 - 3) из подоцитов, эндотелиоцитов и их общей базальной мембраны
 - 4) из базальной мембраны эпителия, имеющего поры
 - 5) из проксимального извитого канальца
9. Пронефрос и мезонефрос
 - 1) являются функционирующими органами в эмбриональном периоде
 - 2) закладываются на 8 неделе внутриутробного развития
 - 3) редуцируются после рождения
 - 4) являются провизорными органами
 - 5) состоят из нефронов
10. Мезангиальные клетки
 - 1) погружены в аморфное вещество межкапиллярных петель клубочка
 - 2) находятся в интерстиции мозгового вещества
 - 3) залегают между проксимальными извитыми канальцами
 - 4) синтезируют компоненты базальной мембраны
 - 5) синтезируют простагландины

Ответы:

Тест	1	2	3	4	5	6	7	8	9	10
ответ	1	1	1	4	2	4	2	3	5	1

Тема 16. Половые системы.

1. Овуляция в овариально-менструальном цикле осуществляется на
 - 1) 1-4-й день
 - 2) 5-13-й день
 - 3) 14-15-й день
 - 4) 20-21-й день
 - 5) 28-й день
2. Ишемия эндометрия в овариально-менструальном цикле осуществляется на
 - 1) 1-4-й день
 - 2) 5-13-й день
 - 3) 14-15-й день
 - 4) 20-21-й день
 - 5) 28-й день
3. Пролиферация эндометрия в овариально-менструальном цикле происходит на
 - 1) 1-4-й день
 - 2) 5-13-й день
 - 3) 14-15-й день
 - 4) 20-21-й день
 - 5) 28-й день
4. Десквамация эндометрия в овариально-менструальном цикле происходит на
 - 1) 1-4-й день
 - 2) 5-13-й день
 - 3) 14-15-й день
 - 4) 20-21-й день
 - 5) 28-й день
5. Фолликулостимулирующий гормон вырабатывается
 - 1) фолликулярными клетками яичника
 - 2) эндокриноцитами желтого тела яичника
 - 3) ацидофильными эндокриноцитами гипофиза
 - 4) базофильными эндокриноцитами гипофиза
 - 5) нейронами гипоталамуса
6. Извитые семенные канальцы выстланы
 - 1) однослойным многорядным реснитчатым эпителием
 - 2) сперматогенным эпителием
 - 3) однослойным однорядным кубическим эпителием
 - 4) однослойным однорядным плоским эпителием
 - 5) однослойным эпителием, в котором группы реснитчатых клеток чередуются с железистыми
7. Прямые канальцы семенника выстланы
 - 1) однослойным многорядным реснитчатым эпителием


- 2)сперматогенным эпителием
 3)однослойным однорядным кубическим эпителием
 4)однослойным однорядным плоским эпителием
 5)однослойным эпителием, в котором группы реснитчатых клеток чередуются с железистыми
8. Канальцы сети семенника выстланы
 1)однослойным многорядным реснитчатым эпителием
 2)сперматогенным эпителием
 3)однослойным однорядным кубическим эпителием
 4)однослойным однорядным плоским эпителием
 5)однослойным эпителием, в котором группы реснитчатых клеток чередуются с железистыми
9. Выносящие канальцы семенника выстланы
 1)однослойным многорядным реснитчатым эпителием
 2)сперматогенным эпителием
 3)однослойным однорядным кубическим эпителием
 4)однослойным однорядным плоским эпителием
 5)однослойным эпителием, в котором группы реснитчатых клеток чередуются с железистыми
10. Проток придатка выстлан
 1)однослойным многорядным реснитчатым эпителием
 2)сперматогенным эпителием
 3)однослойным однорядным кубическим эпителием
 4)однослойным однорядным плоским эпителием
 5)однослойным эпителием, в котором группы реснитчатых клеток чередуются с железистыми

Ответы:


Тест	1	2	3	4	5	6	7	8	9	10
ответ	3	5	2	1	4	2	3	3	5	1

Тема 17. Органы чувств

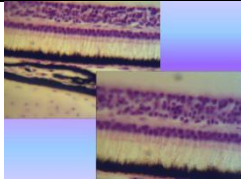
1. Назовите препарат

	<p><i>Выберите один из 6 вариантов ответа:</i></p> <p>1) язык, вкусовые сосочки 2) кожа, стрелки указывают на зернистый слой 3) сетчатка в тени 4) улитковый канал и спиральный (кортиева) орган 5) сетчатка на свету 6) язык, не вкусовые сосочки</p>
---	---

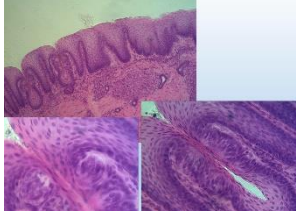
2. Назовите препарат

	<p><i>Выберите один из 5 вариантов ответа:</i></p> <p>1) сетчатка в тени 2) язык, вкусовые сосочки 3) язык, не вкусовые сосочки 4) улитковый канал и спиральный (кортиева) орган 5) сетчатка на свету</p>
---	---

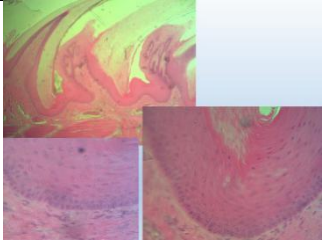
3. Назовите препарат

	<p><i>Выберите один из 5 вариантов ответа:</i></p> <p>1) сетчатка в тени 2) язык, вкусовые сосочки 3) язык, не вкусовые сосочки 4) улитковый канал и спиральный (кортиева) орган 5) сетчатка на свету</p>
---	---

4. Назовите препарат

	<p><i>Выберите один из 6 вариантов ответа:</i></p> <p>1) язык, вкусовые сосочки 2) язык, не вкусовые сосочки 3) сетчатка в тени 4) улитковый канал и спиральный (кортиева) орган 5) сетчатка на свету 6) кожа, многослойный плоский ороговевающий эпителий</p>
---	---

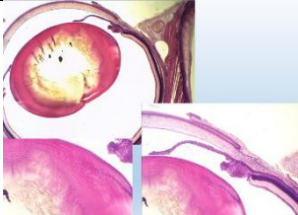
5. Назовите препарат



Выберите один из 7 вариантов ответа:

- 1) кожа, волосы (луковица, стержень)
- 2) язык, вкусовые сосочки
- 3) язык, не вкусовые сосочки
- 4) улитковый канал и спиральный (кортиев) орган
- 5) кожа, многослойный плоский ороговевающий эпителий
- 6) глаз, роговица
- 7) глаз, хрусталик

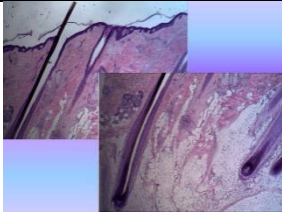
6. Назовите препарат



Выберите один из 6 вариантов ответа:

- 1) глаз, роговица
- 2) язык, вкусовые сосочки
- 3) глаз, хрусталик
- 4) улитковый канал и спиральный (кортиев) орган
- 5) сетчатка на свету
- 6) сетчатка в тени

7. Назовите препарат



Выберите один из 5 вариантов ответа:

- 1) кожа, волосы (луковица, стержень)
- 2) многослойный плоский ороговевающий эпителий
- 3) рыхлая волокнистая соединительная ткань
- 4) плотная оформленная соединительная ткань
- 5) однослойный, многорядный реснитчатый эпителий (выводные протоки, реснички)

8. К первичночувствующим органам относится орган ...

- 1) обоняния
- 2) вкуса
- 3) равновесия
- 4) слуха

9. Ко вторичночувствующим органам не относится орган ...

- 1) зрения
- 2) вкуса
- 3) равновесия
- 4) слуха

10. Сетчатка развивается

- 1) из внутреннего листка глазного бокала
- 2) из наружного листка глазного бокала
- 3) из эктодермы, расположенной перед глазным пузырьком
- 4) из мезенхимы, окружающей глазной бокал
- 5) из мезодермы

Ответы:

вопрос	1	2	3	4	5	6	7	8	9	10
ответ	4	5	1	1	3	3	1	1	1	1

3. Промежуточная аттестация по дисциплине (модулю) включает в себя экзамен

3.1 Вопросы к экзамену (ОПК-5.1):

1. Уровни организации живой материи в целостном организме. Их морфофункциональные особенности.
2. Объекты и методы исследования в цитологии. Техника приготовления препаратов.
3. Клетка как структурно-функциональная единица живого. Основные положения клеточной теории её роль в развитии научных исследований в гистологии и медицины.
4. Общий план строения прокариотических клеток. Биологические мембраны клетки, их строение, состав и основные функции.
5. Общий план строения эукариотических клеток. Биологические мембраны клетки, их строение, химический состав и основные функции.
6. Клеточная оболочка: её строение, химический состав и функции. Межклеточные соединения, типы и структурно-функциональная характеристика.
7. Цитоплазма клетки. Её общая морфо-функциональная характеристика. Классификация органелл. Структура и функции гранулярной эндоплазматической сети.
8. Органеллы цитоплазмы клетки. Классификация. Пластинчатый комплекс (комплекс Гольджи) его

- структура и функция.
9. Включения: классификация их состав и функции.
 10. Вакуолярная система клетки. Лизосомы и пероксисомы, их структура и функции.
 11. Митохондрии - строение, функции. Роль в цитоплазматической наследственности.
 12. Свободные рибосомы и полирибосомы, а также рибосомы гранулярной части ЭПС строение, химический состав и функции.
 13. Центриоли - строение, функции в интерфазном ядре и во время деления клетки. Микротрубочки, микрофибриллы и микрофиламенты, их химический состав и функциональная характеристика.
 14. Физико-химические свойства гиалоплазмы и её значение в жизнедеятельности клетки.
 15. Ядро, его значение в жизнедеятельности клеток, основные компоненты и их структурно-функциональная характеристика. Ядерно-цитоплазматические отношения как показатель функционального строения клеток.
 16. Способы репродукции клеток. Определение и биологическая сущность митоза.
 17. Жизненный цикл клетки: его этапы, морфо-функциональная характеристика, особенности у различных видов клеток.
 18. Мейоз. Стадии мейоза, его значение.
 19. Реактивные свойства клеток и метаболизм, их медико-биологическое значение. Экзоцитоз и эндоцитоз.
 20. Симпласты как особая разновидность клеточного строения. Особенности строения и функции. Развитие, строение и функции.
 21. Оплодотворение, его биологический смысл. Основные фазы, морфология и механизмы процесса оплодотворения. Характеристика зиготы.
 22. Дробление. Типы дробления. Биологическое значение дробления. Сравнительная характеристика бластулы в эволюционном ряду хордовых животных.
 23. Гастрюляция. Сущность процесса. Основные способы гастрюляции. Гастрюляция у птиц и млекопитающих.
 24. Дифференцировка зародышевых листков. Образование осевого комплекса зачатков органов и их дальнейшая дифференцировка.
 25. Провизорные органы у птиц и человека. Образование, тканевое строение и функции.
 26. Ткань (дать определение), как один из уровней организации живого. Принципы классификации тканей. Теория эволюции тканей по А.А.Заврзину и Н.Г.Хлопину.
 27. Эпителиальные ткани покровные. Источники развития. Классификация (морфо-функциональная и генетическая). Специальные органоиды, их строение и функциональное значение. Базальная мембрана - строение и значение.
 28. Особенности строения многослойных эпителиев. Понятие о диффероне. Их физиологическая регенерация, локализация (стволовых клеток) камбиальных.
 29. Эпителиальные ткани железистые, как производные от покровного. Источники развития Принципы классификации, строения цикл, типы секреции. Регенерация.
 30. Понятие о системе крови и ее тканевых компонентах. Эритроциты, их количество, размеры, форма, строение, химический состав, функции, продолжительность жизни. Ретикулоциты.
 31. Кровь как ткань, её форменные и не форменные элементы. Кровяные пластинки (тромбоциты), их количество, размеры, строение, функции, продолжительность жизни
 32. Источники развития классификация и характеристика зернистых лейкоцитов. Зернистые лейкоциты (гранулоциты), их разновидности, количество, размеры, строение, функции, продолжительность жизни.
 33. Источники развития классификация незернистых лейкоцитов. Незернистые лейкоциты (агранулоциты), их разновидности, количество, размеры, строение, функции, продолжительность жизни. Понятие о Т- и В- лимфоцитах.
 34. Лейкоцитарная формула здорового человека. Понятие: сдвиг вправо и сдвиг влево.
 35. Система соединительных тканей, источники развития, строения и функции. Классификация.
 36. Волокнистая соединительная ткань. Морфо-функциональная характеристика. Классификация и источники развития. Клеточные элементы и межклеточное вещество. Возрастные изменения. Регенерация.
 37. Рыхлая не оформленная соединительная ткань. Морфо-функциональная характеристика. Клеточный состав и межклеточное вещество, строение и значение.
 38. Морфо-функциональная характеристика рыхлой неоформленной соединительной ткани. Соединительная ткань со специальными свойствами.
 39. Хрящевые ткани. Морфо-функциональная характеристика и классификация. Их развитие, строение и функции. Хрящ как орган. Строение гиалинового, волокнистого и эластического хрящей.

- Регенерация хряща.
40. Костные ткани. Морфо-функциональная характеристика и классификация. Кость как орган. Микроскопическое строение кости. Развитие кости на месте хряща.
 41. Костные ткани. Морфо-функциональная характеристика и классификация. Кость как орган. Микроскопическое строение кости. Развитие кости на месте мезенхимы. Особенности развития костной ткани на месте перелома.
 42. Мышечные ткани. Источники развития. Классификация, строение и функции. Регенерация мышечных тканей.
 43. Гладкая мышечная ткань. Структурная организация гладкомышечной клетки. Иннервация. Регенерация.
 44. Поперечнополосатая скелетная мышечная ткань. Источники развития, этапы дифференцировки.
 45. Поперечнополосатая скелетная мышечная ткань. Строение, иннервация. Структурные основы сокращения мышечного волокна. Саркомер. Типы мышечных волокон.
 46. Источники развития сердечной мышечной ткани. Клеточный состав. Строение и функции.
 47. Нервная ткань. Морфо-функциональная характеристика, источники развития, этапы дифференцировки. Классификация нейронов (морфологическая и функциональная).
 48. Нервная ткань. Нервные волокна, нерв. Морфо-функциональная характеристика миелиновых и безмиелиновых нервных волокон. Регенерация нервных волокон.
 49. Нейроглия. Источники развития. Классификация. Строение и функции различных типов глиоцитов. Микроглия.
 50. Нервные окончания. Классификация, принципы строения. Рецепторные и эффекторные окончания, их морфо-функциональная характеристика.
 51. Синапсы. Классификация, строение, механизм передачи нервного импульса в синапсах. Межнейрональные синапсы.
 52. Простые и сложные рефлекторные дуги. Нейронная теория. Вклад зарубежных и советских ученых в становление и утверждение нейронной теории казанская школа Арнштейн, Догель.
 53. Эмбриональный гистогенез тканей и его закономерности (пролиферация, рост, дифференцировка, детерминация, старение, апоптоз, смерть).
 54. Гистология-фундаментальная медико-биологическая наука. Содержание гистологии, предмет её изучения. Связь гистологии с другими медико-биологическими науками. Значение гистологии для медицины.
 55. Этапы развития гистологии как науки. Роль отечественных ученых в развитии гистологии. А.А. Максимов, А.А.Заврзин, Н.Г.Хлопин.
 56. Нервная система. Общая морфо-функциональная характеристика. Источники развития. Классификация (морфологическая и функциональная). Периферическая нервная система. Нерв. Строение и регенерация. Спинномозговые ганглии. Морфо-функциональная характеристика
 57. Спинной мозг. Морфо-функциональная характеристика. Развитие. Строение серого и белого вещества. Нейронный состав. Рефлекторные дуги.
 58. Кора больших полушарий головного мозга. Общая морфо-функциональная характеристика. Эмбриогенез. Нейронная организация коры больших полушарий. Цитоархитектоника и миелоархитектоника. Возрастные изменения коры.
 59. Мозжечок. Строение и функция. Нейронный состав коры мозжечка и глиоциты. Межнейронные связи.
 60. Автономная (вегетативная) нервная система. Общая морфо-функциональная характеристика. Строение экстра и интрамуральных ганглиев и ядер центральных отделов автономной нервной системы. Строение клеток Догеля 1, 2 и 3 типа. Отличие симпатической и парасимпатической рефлекторных дуг.
 61. Понятие об иммунной системе и ее тканевых компонентах. Тимус как центральный орган иммунопоэза, его роль в образовании Т-лимфоцитов. Виды Т-лимфоцитов, их антигеннезависимая и антигензависимая дифференцировки.
 62. Костный мозг и фабрициева сумка как центральные органы иммунопоэза, их роль в образовании В-лимфоцитов и плазмоцитов.
 63. Сердечно-сосудистая система. Общая морфо-функциональная характеристика. Классификация сосудов. Источники развитие, строение, взаимосвязь гемодинамических условий и тканевое строения сосудов. Иннервации сосудов.
 64. Артерии. Морфо-функциональная характеристика. Классификация, развитие, строение и функция артерий. Взаимосвязь структуры артерий и гемодинамических условий. Возрастные изменения.
 65. Сосуды микроциркуляторного русла. Морфо-функциональная характеристика. Артериолы. Капилляры. Вены. Особенности структурной организации и регуляции их деятельности. Особен-

- ности строения и органоспецифичность капилляров. Понятие о гистогематическом барьере.
66. Классификация, особенности строения и функции вен. Особенности строения стенки вен нижних конечностей.
 67. Артериоло-венулярные анастомозы. Классификация. Строение и функция различных типов артериоло-венулярных анастомозов и их.
 68. Сердце. Источники развития. Тканевое строение оболочек стенки сердца в предсердии и желудочках. Васкуляризация. Иннервация. Регенерация миокарда. Возрастные изменения в тканях стенки сердца.
 69. Органы чувств. Общая морфо-функциональная характеристика. Понятие об анализаторах. Классификация органов чувств. Особенности строения рецепторных клеток в органах чувств. Орган обоняния.
 70. Глаз. Источники развития и основные этапы эмбриогенеза. Тканевое строение диоптрического аппарата глазного яблока (хрусталиковые эпителиальные волокна), возрастные изменения.
 71. Рецепторный аппарат глаза. Классификация фоторецепторных клеток. Адаптивные изменения сетчатки на свету и в темноте. Нейронный состав и глиоциты сетчатки.
 72. Развитие и тканевое строение оболочек глаза. Диоптрический и аккомодационный аппарат глаза. Радужка и ресничное тело, особенности строения. Возрастные изменения.
 73. Гистофизиологическая характеристика вторично-чувствующих сенсоэпителиальных рецепторных клеток. Орган вкуса. Развитие, строение, функция. Иннервация.
 74. Орган слуха, его отделы. Развитие, строение и функции кортиева органа, рецепторные клетки внутреннего уха.
 75. Орган равновесия. Строение, развитие, функции. Морфофункциональная характеристика сенсоэпителиальных (волосковых) клеток.
 76. Эндокринная система. Морфофункциональная характеристика. Классификация. Понятие о клетках-мишенях.
 77. Эпифиз: источники развития, строение, секреторные функции. Место и роль эпифиза в эндокринной системе.
 78. Диффузная эндокринная система. Классификация эндокринных клеток, их локализация в организме. Особенности строения гормонпродуцирующих клеток.
 79. Гипоталамо-гипофизарная система как центральный отдел эндокринной системы. Источники развития, строение и функции. Аксовазальные синапсы
 80. Гипофиз. Источники и основные этапы эмбрионального развития. Строение: тканевой и клеточный состав адено- и нейрогипофиза. Морфо-функциональная характеристика аденоцитов, их изменения при нарушении гормонального статуса. Регуляция функций.
 81. Щитовидная железа и парашитовидная железы. Источники и основные этапы эмбрионального развития. Строение: тканевой и клеточный состав. Функциональное значение. Особенности секреторного процесса в тироцитах, его регуляция.
 82. Надпочечник. Источники развития. Клеточный состав и строение коркового и мозгового вещества. Функции, регенерация.
 83. Ротная полость. Общая морфофункциональная характеристика слизистой оболочки. Источники развития. Язык, миндалины и слюнные железы - строение и функции. Возрастные изменения.
 84. Зубы. Эмаль, дентин, цемент и пульпа зуба – строение и значение. Регенерация тканей зуба. Возрастные изменения.
 85. Пищевод и желудок тканевое строение и функции. Источники и ход эмбрионального развития. Строение различных отделов стенки пищевода и желудка. Регенерация.
 86. Тонкий кишечник. Развитие. Особенности тканевого строения стенки кишечника и аппендикса. Функции. Регенерация. Возрастные особенности.
 87. Толстый кишечник. Развитие. Особенности тканевого строения стенки кишечника и аппендикса. Функции. Регенерация. Возрастные особенности.
 88. Печень и поджелудочная железа. Развитие, строение и функции. Регенерация.
 89. Строение красного костного мозга, тимуса. Характеристика постэмбрионального кроветворения в красном костном мозге. Взаимодействие стромальных и гемопоэтических элементов. Возрастные изменения.
 90. Селезенка. Лимфатический узел и лимфоидные образования. Строение и функциональное значение. Особенности кровоснабжения, эмбрионального и постэмбрионального кроветворения в селезенке и лимфоузлах Т- и В- зоны.
 91. Дыхательная система: воздухоносные пути. Источники развития. Особенности тканевого строения стенок разных отделов воздухоносного пути.
 92. Дыхательная система: респираторный отдел. Особенности развития и тканевого строения. Реге-

- нерация.
93. Кожа. Источники развития. Тканевый состав кожи. Васкуляризация и иннервация кожи. Кожа как орган чувств. Регенерация кожи. Возрастные изменения. Придатки кожи.
 94. Выделительная система. Почки. Мочеточники. Мочевой пузырь. Источники и основные этапы их развитие и функции.
 95. Почки. Источники и основные этапы их развития. Нефрон, как структурная и функциональная единица почки. Возрастные изменения. Юкстамедулярные нефроны, их особенности строения и функции и кровоснабжение.
 96. Яичник особенности развития тканевое строение и гаметогенез. Циклическая деятельность женской половой системы. Морфофункциональная характеристике фаз овариально-менструального цикла.
 97. Яичко особенности развития тканевое строение и гаметогенез.
 98. Матка, яйцеводы, влагалище. Гормональная регуляция женской половой системы.
 99. Молочные железы. Строение, функции, развитие. Гормональная регуляция женской половой системы.
 100. Система семявыносящих путей. Придатки семенников, их морфо-функциональная характеристика, участие в процессе созревания мужских половых клеток.

3.2. Вопросы базового минимума по дисциплине

1. Что такое гистология и какова её роль для медицинской практики?
2. Что такое клетка и её структурные составляющие?
3. Что такое рост и дифференцирование клеток?
4. За счет чего происходит регенерация клетки?
5. Что такое ткань?
6. Отличительные особенности эпителиальных тканей?
7. Что такое ткани «внутренней среды» их отличительные характеристики?
8. Особенности строения скелетной мышечной ткани и её регенерация?
9. Особенности строения сердечной мышечной ткани и её регенерация?
10. Особенности строения нервной ткани и её регенерация?
11. Клеточный состав крови и количественное соотношение клеток?
12. Что такое лейкоцитарная формула и сдвиг влево?
13. За счёт чего идет регенерация крови?
14. Физиологическая регенерация тканей?
15. Строение сосудов и микроциркуляторное русло их функция?
16. Оболочки сердца и их строение?
17. Особенности строения бронха среднего калибра?
18. Что такое респираторный отдел легких и его тканевое строение?
19. Какая ткань находится в красном костном мозге?
20. Тканевое строение поджелудочной?
21. Тканевый состав органов иммунной системы?
22. Строение щитовидной железы и её роль?
23. Строение и функции фундальных желез желудка?
24. Особенности строения стенки толстого кишечника?
25. Что такое нефрон и его строение?
26. Отличия женской половой клетки от мужской половой клетки?
27. Особенности строения эндометрия?
28. Сперматогенез и его стадии?
29. Овариально-менструальный цикл?
30. Что такое критические периоды развития в эмбриогенезе?

4. Методические материалы, определяющие процедуры оценивания знаний, умений, навыков и (или) опыта деятельности, характеризующих этапы формирования компетенций.

Основными этапами формирования указанных компетенций при изучении студентами дисциплины являются последовательное изучение содержательно связанных между собой *разделов (тем)* учебных занятий. Изучение каждого раздела (темы) предполагает овладение студентами необходимыми компетенциями. Результат аттестации студентов на различных этапах формирования компетенций показывает уровень освоения компетенций студентами.

4.1. Перечень компетенций с указанием индикаторов, планируемых результатов обучения и критериев оценивания освоения компетенций

Код и наименование компетенции./ Код и наименование индикатора достижения компетенции	Содержание компетенции/ индикатора	Планируемые результаты обучения (показатели достижения заданного уровня освоения компетенций)	Критерии оценивания результатов обучения (дескрипторы) по пятибалльной шкале				
			1	2	3	4	5
ОПК-5	Способен оценивать морфофункциональные, физиологические состояния и патологические процессы в организме человека для решения профессиональных задач	Знать Основные морфофункциональные, физиологические и патофизиологические, возрастно-половые и индивидуальные особенности строения и развития органов и систем	отсутствия знаний основных понятий и определений дисциплины обучающийся показывает затруднения при ответе на предложенные основные и дополнительные вопросы	отсутствия знаний значительной части программного материала, допускает существенные ошибки, неуверенно, с большими затруднениями излагает материал.	имеет знания только основного материала, но не усвоил его деталей, допускает неточности, недостаточно правильные формулировки, нарушения логической последовательности в изложении программного материала	показывает хорошие знания изученного учебного материала; самостоятельно, логично и последовательно излагает и интерпретирует материалы учебного курса; но не полностью раскрывает смысл предлагаемого вопроса	показывает отличные знания изученного учебного материала; самостоятельно, логично и последовательно излагает и интерпретирует материалы учебного курса; раскрывает весь смысл предлагаемого вопроса
		Уметь оценивать морфофункциональные, физиологические и патологические состояния и процессы в организме человека для решения профессиональных задач	Обучающийся не может использовать теоретические знания по дисциплине для решения практических профессиональных задач в рамках РП	Обучающийся не может использовать теоретические знания части программного материала, допускает существенные ошибки	Обучающийся может использовать теоретические знания материала, но не усвоил его деталей, допускает неточности, нарушения логической последовательности	Обучающийся может использовать теоретические знания материала самостоятельно, логично и последовательно интерпретирует материалы учебного курса, но допускает существен-	Обучающийся использует теоретические знания материала самостоятельно, логично и последовательно интерпретирует материалы учебного курса

						ные неточности	
		Владеть Навыками использования знаний о строении, физиологических и патофизиологических процессах в организме человека для выявления физиологических состояний и патологических процессов для решения профессиональных задач	Не владеет навыками в соответствии с требованиями РП дисциплины	Не владеет навыками части программного материала, допускает существенные ошибки	Владеет частью навыков в соответствии с требованиями РП дисциплины	Владеет большей частью навыков в соответствии с требованиями РП дисциплины и может реализовать их в своей профессиональной деятельности	Владеет всеми навыками в соответствии с требованиями РП дисциплин и может реализовать их в своей профессиональной деятельности
иОПК-5.1	Демонстрирует умение оценивать морфофункциональные, физиологические и патологические состояния и процессы в организме человека на индивидуальном, групповом и популяционном уровнях для решения профессиональных задач	Знать морфофункциональные особенности, физиологические состояния и патологические процессы в организме человека на индивидуальном, групповом и популяционном уровнях для решения профессиональных задач	отсутствия знаний основных понятий и определений дисциплины обучающийся показывает затруднения при ответе на предложенные основные и дополнительные вопросы	отсутствия знаний значительной части программного материала, допускает существенные ошибки, неуверенно, с большими затруднениями излагает материал.	имеет знания только основного материала, но не усвоил его деталей, допускает неточности, недостаточно правильные формулировки, нарушения логической последовательности в изложении программного материала	показывает хорошие знания изученного учебного материала; самостоятельно, логично и последовательно излагает и интерпретирует материалы учебного курса; но не полностью раскрывает смысл предлагаемого вопроса	показывает отличные знания изученного учебного материала; самостоятельно, логично и последовательно излагает и интерпретирует материалы учебного курса; раскрывает весь смысл предлагаемого вопроса
		Уметь применять знания о морфофункциональных особенностях, физиологических состояниях и	Обучающийся не может использовать теоретические знания по дисциплине для решения практи-	Обучающийся не может использовать теоретические знания части про-	Обучающийся может использовать теоретические знания материала, но не усвоил его дета-	Обучающийся может использовать теоретические знания материала самостоятельно, логично	Обучающийся использует теоретические знания материала самостоятельно, ло-

		патологических процессах в организме человека для решения профессиональных задач на индивидуальном, групповом и популяционном уровнях в рамках изучаемой дисциплины	ческих профессиональных задач в рамках РП	граммного материала, допускает существенные ошибки	лей, допускает неточности, нарушения логической последовательности	и последовательно интерпретирует материалы учебного курса, но допускает существенные неточности	гично и последовательно интерпретирует материалы учебного курса
		Владеть Навыками оценивания морфофункциональных, физиологических и патологических состояний и процессов в организме человека на индивидуальном, групповом и популяционном уровнях для решения профессиональных задач в рамках изучаемой дисциплины	Не владеет навыками в соответствии с требованиями РП дисциплины	Не владеет навыками части программного материала, допускает существенные ошибки	Владеет частью навыков в соответствии с требованиями РП дисциплины	Владеет большей частью навыков в соответствии с требованиями РП дисциплины и может реализовать их в своей профессиональной деятельности	Владеет всеми навыками в соответствии с требованиями РП дисциплин и может реализовать их в своей профессиональной деятельности

4.2 Шкала и процедура оценивания

4.2.1. процедуры оценивания компетенций (результатов)

№	Компоненты контроля	Характеристика
1.	Способ организации	традиционный;
2.	Этапы учебной деятельности	текущий контроль, промежуточная аттестация
3.	Лицо, осуществляющее контроль	преподаватель
4.	Массовость охвата	Групповой, индивидуальный;
5.	Метод контроля	Работа с микропрепаратами, работа с альбомами, устный ответ, стандартизированный тестовый контроль

4.2.2. Шкалы оценивания компетенций (результатов освоения)

Традиционная система

Для устного ответа:

- Оценка "отлично" выставляется студенту, если он глубоко и прочно усвоил программный материал, исчерпывающе, последовательно, четко и логически стройно его излагает, умеет тесно увязывать теорию с практикой, причем не затрудняется с ответом при видоизменении вопроса, использует в ответе материал монографической литературы, правильно обосновывает принятое решение, владеет разносторонними навыками и приемами обоснования своего ответа.
- Оценка "хорошо" выставляется студенту, если он твердо знает материал, грамотно и по существу излагает его, не допуская существенных неточностей в ответе на вопрос, владеет необходимыми навыками и приемами обоснования своего ответа.
- Оценка "удовлетворительно" выставляется студенту, если он имеет знания только основного материала, но не усвоил его деталей, допускает неточности, недостаточно правильные формулировки, нарушения логической последовательности в изложении программного материала.
- Оценка "неудовлетворительно" выставляется студенту, который не знает значительной части программного материала, допускает существенные ошибки, неуверенно, с большими затруднениями излагает материал.
- Как правило, оценка "неудовлетворительно" ставится студентам, которые не могут изложить без ошибок, носящих принципиальный характер материал, изложенный в обязательной литературе.

Для стандартизированного тестового контроля:

Оценка «отлично» выставляется при выполнении без ошибок более 90 % заданий.

Оценка «хорошо» выставляется при выполнении без ошибок более 70 % заданий.

Оценка «удовлетворительно» выставляется при выполнении без ошибок более 50 % заданий.

Оценка «неудовлетворительно» выставляется при выполнении без ошибок менее 50 % заданий.

Критерии оценки работы студентов с гистологическими микропрепаратами

Работа студентов с гистологическими микропрепаратами предусмотрена программой для всех форм обучения и организуется в соответствии с рабочей программой дисциплины. Контроль выполнения заданий осуществляется преподавателем на каждом практическом занятии.

Оценка	Критерии оценки
Зачтено	Выставляется студенту, если работа выполнена самостоятельно, студент правильно интерпретирует гистологическую картину, отвечает на вопросы о строении ткани.
Не зачтено	Выставляется студенту, если студент не может правильно интерпретировать гистологическую картину, не отвечает на вопросы о строении ткани.

Критерии оценки работы студентов с альбомами

Оценка	Критерии оценки
Зачтено	Выставляется студенту, если работа выполнена самостоятельно, студент правильно зарисовывает препарат и обозначает основные структурные компоненты клеток и/или строение ткани.
Не зачтено	Выставляется студенту, если работа не выполнена, студент неправильно зарисовывает препарат и неправильно обозначает основные структурные компоненты клеток и/или строение ткани.

4.3. Шкала и процедура оценивания промежуточной аттестации

Критерии оценки экзамена (в соответствии с п.4.1):

Оценка «отлично» выставляется, если при ответе на все вопросы билета студент демонстрирует полную сформированность заявленных компетенций, отвечает грамотно, полно, используя знания основной и дополнительной литературы.

Оценка «хорошо» выставляется, если при ответе на вопросы билета студент демонстрирует сформированность заявленных компетенций, грамотно отвечает в рамках обязательной литературы, возможны мелкие единичные неточности в толковании отдельных, не ключевых моментов.

Оценка «удовлетворительно» выставляется, если при ответе на вопросы билета студент демонстрирует частичную сформированность заявленных компетенций, нуждается в дополнительных вопросах, допускает ошибки в освещении принципиальных, ключевых вопросов.

Оценка «неудовлетворительно» выставляется, если при ответе на вопросы билета у студента отсутствуют признаки сформированности компетенций, не проявляются даже поверхностные знания по существу поставленного вопроса, плохо ориентируется в обязательной литературе.