

Электронная цифровая подпись



Утверждено 30 мая 2019 г.
протокол № 5

председатель Ученого Совета Лысов Н.А.

ученый секретарь Ученого Совета Бунькова Е.Б.

**ОЦЕНОЧНЫЕ МАТЕРИАЛЫ ДЛЯ
ПРОВЕДЕНИЯ ТЕКУЩЕГО КОНТРОЛЯ И ПРОМЕЖУТОЧНОЙ АТТЕСТАЦИИ
по дисциплине «ХИРУРГИЯ ПОЛОСТИ РТА»
Специальность 31.05.03 Стоматология
(уровень специалитета)
Направленность Стоматология
для лиц на базе среднего профессионального образования
(31.00.00 Клиническая медицина, 34.00.00 Сестринское дело), высшего образования
Форма обучения: очная
Квалификация (степень) выпускника: Врач-стоматолог
Срок обучения: 5 лет**

1. Перечень компетенций с указанием этапов их формирования в процессе освоения образовательной программы

№ п/п	Контролируемые разделы (темы) дисциплины (этапы формирования компетенций)	Код контролируемой компетенции (или её части) / и ее формулировка – по желанию	Наименование оценочного средства	Шкала оценивания
1	Болезни прорезывания зубов.	ОПК-1 ПК-5 ПК-6 ПК-8 ПК-9	Устный ответ, стандартизированный тестовый контроль, Курация больного/разбор тематического больного, разбор истории болезни, Решение ситуационных задач	Пятибалльная шкала оценивания
2	Одонтогенный верхнечелюстной синусит. Перфорация и свищ верхнечелюстной пазухи.	ОПК-1 ПК-5 ПК-6 ПК-8 ПК-9	Устный ответ, стандартизированный тестовый контроль, Курация больного/разбор тематического больного, разбор истории болезни, Решение ситуационных задач	Пятибалльная шкала оценивания
3	Операция удаления зуба на верхней челюсти	ОПК-1 ПК-5 ПК-6 ПК-8 ПК-9	Устный ответ, стандартизированный тестовый контроль, Курация больного/разбор тематического больного, разбор истории болезни, Решение ситуационных задач	Пятибалльная шкала оценивания
4	Операция удаления зуба на нижней челюсти	ОПК-1 ПК-5 ПК-6 ПК-8 ПК-9	Устный ответ, стандартизированный тестовый контроль, Курация больного/разбор тематического больного, разбор истории болезни	Пятибалльная шкала оценивания
5	Атипичное удаление зубов	ОПК-1 ПК-5 ПК-6 ПК-8 ПК-9	Устный ответ, стандартизированный тестовый контроль, Курация больного/разбор тематического больного, разбор истории болезни	Пятибалльная шкала оценивания
6	Осложнения операции удаления зуба	ОПК-1 ПК-5 ПК-6 ПК-8 ПК-9	Устный ответ, стандартизированный тестовый контроль, Курация больного/разбор тематического больного, разбор истории болезни	Пятибалльная шкала оценивания

7	Острый и хронический периодонтит	ОПК-1 ПК-5 ПК-6 ПК-8 ПК-9	Устный ответ, стандартизированный тестовый контроль, Курация больного/разбор тематического больного, разбор истории болезни	Пятибалльная шкала оценивания
8	Острый и хронический периостит и остеомиелит челюстей	ОПК-1 ПК-5 ПК-6 ПК-8 ПК-9	Устный ответ, стандартизированный тестовый контроль, Курация больного/разбор тематического больного, разбор истории болезни	Пятибалльная шкала оценивания
9	Абсцессы, локализованные в полости рта.	ОПК-1 ПК-5 ПК-6 ПК-8 ПК-9	Устный ответ, стандартизированный тестовый контроль, Курация больного/разбор тематического больного, разбор истории болезни	Пятибалльная шкала оценивания

2. Текущий контроль успеваемости на занятиях семинарского типа (семинары, практические занятия, клинические практические занятия, практикумы, лабораторные работы), **включая задания самостоятельной работы обучающихся, проводится в формах:**

- устный ответ (в соответствии с темой занятия в рабочей программе дисциплины и перечнем вопросов для самоконтроля при изучении разделов дисциплины – п.п. 4.2, 5.2 рабочей программы дисциплины);

- стандартизированный тестовый контроль по темам изучаемой дисциплины;
- решение ситуационных задач;
- курация больного/ разбор тематического больного
- разбор истории болезни

Выбор формы текущего контроля на каждом занятии осуществляет преподаватель. Формы текущего контроля на одном занятии у разных обучающихся могут быть различными. Конкретную форму текущего контроля у каждого обучающегося определяет преподаватель. Количество форм текущего контроля на каждом занятии может быть различным и определяется преподавателем в зависимости от целей и задач занятия.

2.1. Типовые контрольные задания или иные материалы, необходимые для оценки знаний, умений, навыков и (или) опыта деятельности, характеризующих этапы формирования компетенций в процессе освоения образовательной программы

2.1.1. Стандартизированный тестовый контроль успеваемости (по темам или разделам)

Тема 1 . Болезни прорезывания зубов.

1. Затрудненное прорезывание зуба «мудрости» связано с:

- 1) нарушением обмена веществ;
- 2) уменьшением нижнечелюстного угла;
- 3) несоблюдением гигиены полости рта;
- 4) уменьшением ретромолярного расстояния.

2. Ретромолярное расстояние в норме равно:

- 1) 5мм;
- 2) 29мм;
- 3) 22мм;
- 4) 2мм.

3. Ретромолярным называется расстояние между:

- 1) медиальной и дистальной поверхностями коронки зуба «мудрости»;
- 2) между дистальной поверхностью коронки зуба «мудрости» и передним краем ветви нижней челюсти;

3) между медиальной поверхностью коронки второго моляра и медиальной поверхностью коронки зуба «мудрости»;

4) между дистальной поверхностью коронки второго моляра и нижнечелюстным отверстием.

4. Перикоронит – это:

1) синоним острого периодонтита зуба «мудрости»;

2) дистопия (неправильное положение) зуба «мудрости»;

3) воспаление слизистой оболочки, покрывающей дистальные бугры коронки зуба «мудрости»;

4) обострение хронического периодонтита зуба «мудрости».

5. Если зуб «мудрости» имеет правильное положение, то при наличии симптомов перикоронита необходимо:

1) экстренно удалить зуб;

2) сделать периостотомию;

3) иссечь капюшон;

4) трепанировать коронку зуба и удалить пульпу.

6. Если зуб «мудрости» имеет неправильное положение (дистопия), шансов прорезаться в зубной дуге нет, то, при наличии симптомов перикоронита, показано:

1) сделать периостотомию и удалить зуб;

2) ограничиться удалением зуба;

3) назначить физиолечение и антибактериальную терапию;

4) выполнить рассечение «капюшона», назначить противовоспалительную терапию. После купирования острого воспаления удалить зуб (нередко необходимо атипичное удаление).

7. Перикоронит может осложниться:

1) ретромолярным абсцессом;

2) абсцессом челюстно-язычного желобка;

3) флегмоной крыловидно-челюстного пространства;

4) абсцессом подглазничной области;

5) патологическим переломом нижней челюсти.

8. Для перикоронита нижних зубов «мудрости» характерно:

1) затрудненное дыхание;

2) воспалительная контрактура жевательных мышц;

3) боли при глотании;

4) гнойное выделение из носа;

5) хруст в области ВНЧС.

9. Перикоронит чаще возникает у лиц в возрасте:

1) 5-7 лет;

2) 20-30 лет;

3) 50-60 лет;

4) старше 70 лет.

10. Если «причинный» зуб дистопирован и предстоит атипичное удаление, то оказание экстренной помощи больному с острым одонтогенным периоститом в этом случае должно состоять в

1) атипичном удалении «причинного» зуба;

2) вскрытии воспалительного очага (периостотомии);

3) пункции очага воспаления;

4) вскрытии воспалительного очага, назначении консервативной противовоспалительной терапии.

Атипичное удаление «причинного» зуба выполняется после стихания острого воспаления.

Ответы:

1	2	3	4	5	6	7	8	9	10
2,4	2	4	3	3	4	1,2,3	2,3	2	4

Тема 2. Одонтогенный верхнечелюстной синусит. Перфорация и свищ верхнечелюстной пазухи.

1. Наиболее часто перфорация дна верхнечелюстной пазухи происходит при удалении:

1) 1.2, 1.1, 2.1, 2.2

2) 1.3, 1.2, 2.2, 2.3

3) 1.8, 1.7, 2.7, 2.8

4) 1.8, 1.7, 1.6, 2.6, 2.7, 2.8

5) 1.6, 1.5, 2.5, 2.6

2. Диагноз перфорации дна верхнечелюстной пазухи ставят на основании:

1) жалоб больного

2) клинических данных

3) рентгенологической картины

4) клинико-рентгенологической картины

5) данных осмотра

3. Признаком перфорации дна верхнечелюстной пазухи является:

1) носовое кровотечение

2) кровотечение из лунки

3) перелом альвеолярного отростка

4) положительный симптом нагрузки

5) положительная носо-ротовая проба

4. При перфорации дна верхнечелюстной пазухи после удаления зуба и наличии в ней воспалительных явлений необходимо:

1) провести верхнечелюстную синусотомию

2) динамическое наблюдение

3) промыть пазуху антисептиком

4) укрыть лунку йодоформным тампоном

5) закрыть перфорационное отверстие лоскутом со щеки

5. При перфорации дна верхнечелюстной пазухи после удаления зуба и отсутствии в ней воспалительных явлений необходимо:

1) провести верхнечелюстную синусотомию

2) динамическое наблюдение

3) промыть пазуху антисептиком

4) укрыть лунку йодоформным тампоном

5) закрыть перфорационное отверстие лоскутом со щеки

6. При сформировавшемся одонтогенном свище верхнечелюстной пазухи показано лечение:

1) физиотерапия

2) верхнечелюстная синусотомия

3) иссечение свища

4) промывание пазухи антисептиком

5) верхнечелюстная синусотомия с одномоментной пластикой свища

7. Для устранения сообщения верхнечелюстной пазухи с полостью рта используются ткани:

1) филатовского стебля

2) слизистой оболочки щеки

3) слизистой оболочки верхней губы

4) слизистой оболочки вестибулярной поверхности альвеолярного отростка

5) слизистой оболочки вестибулярной поверхности альвеолярного отростка и щеки

8. Ранним местным осложнением после радикальной верхнечелюстной синусотомии и пластики свищевого хода является:

1) тризм

2) носовое кровотечение

3) деформация скуловой области

4) парез краевой ветви п. facialis

5) сиалоаденит

9. Ранним местным осложнением после радикальной верхнечелюстной синусотомии и пластики свищевого хода является:

1) тризм

2) расхождение швов

3) деформация скуловой области

4) парез краевой ветви п. facialis

5) сиалоаденит

10. При перфорации верхнечелюстной пазухи, произошедшей во время удаления зуба, осложненной острым гайморитом (без наличия корня зуба в верхнечелюстной пазухе) показано:

- 1) срочное проведение гайморотомии с пластикой соустья;
- 2) плановое проведение гайморотомии с пластикой соустья;
- 3) промывание пазухи антисептическими растворами (для снятия воспаления);
- 4) проведение местной пластики соустья без гайморотомии.

Ответы:

1	2	3	4	5	6	7	8	9	10
5	4	5	3	4	5	5	2	2	3

Тема 3. Операция удаления зуба на верхней челюсти

1. Показанием к удалению зуба является

- 1) острый пульпит
- 2) глубокий кариес
- 3) острый периодонтит
- 4) хронический гранулематозный периодонтит

2. Прямыми щипцами удаляют

- 1) моляры
- 2) премоляры
- 3) зубы мудрости
- 4) резцы верхней челюсти
- 5) резцы нижней челюсти

3. S-образными щипцами без шипов удаляют

- 1) корни зубов
- 2) моляры нижней челюсти
- 3) моляры верхней челюсти
- 4) премоляры верхней челюсти
- 5) третьи моляры нижней челюсти

4. S-образными щипцами с шипом удаляют

- 1) резцы
- 2) третьи моляры верхней челюсти
- 3) первые и вторые моляры верхней челюсти
- 4) премоляры верхней челюсти
- 5) третьи моляры нижней челюсти

5. Штыковидными щипцами удаляют

- 1) резцы нижней челюсти
- 2) моляры верхней челюсти
- 3) премоляры нижней челюсти
- 4) третьи моляры нижней челюсти
- 5) корни зубов верхней челюсти

6. Для удаления зубов верхней челюсти предназначены щипцы:

- 1) клювовидные сходящиеся
- 2) байонетные
- 3) клювовидные несходящиеся
- 4) клювовидные, изогнутые по плоскости

7. При удалении 16 или 26 зуба S-образными щипцами вывихивание осуществляют:

- 1) ротационным движением
- 2) люксацией
- 3) люксацией и ротацией

8. При удалении 16 зуба вывихивание начинается:

- 1) щечную сторону
- 2) небную сторону
- 3) к 15 зубу
- 4) к 17 зубу

9. При удалении 28 зуба вывихивание начинают:

- 1) щечную сторону
- 2) небную сторону

10 Прямыми щипцами удаляют:

- 1) моляры

- 2) премоляры
- 3) зубы мудрости
- 4) резцы верхней челюсти
- 5) резцы нижней челюсти

Ответы:

1	2	3	4	5	6	7	8	9	10
4	4	4	3	5	2	3	2	1	4

Тема 4. Операция удаления зуба на нижней челюсти

1. Клювовидными щипцами со сходящимися щечками удаляют:

- 1) моляры нижней челюсти
- 2) корни зубов нижней челюсти
- 3) резцы нижней челюсти
- 4) моляры верхней челюсти
- 5) премоляры верхней челюсти

2. На нижней челюсти угловым элеватором преимущественно удаляют:

- 1) корни зубов
- 2) резцы
- 3) клыки
- 4) премоляры

3. Элеватором Леклюза на нижней челюсти удаляют:

- 1) клык
- 2) премоляр
- 3) третий моляр
- 4) второй моляр
- 5) первый моляр

4. Щипцы для удаления премоляров нижней челюсти называются:

- 1) клювовидные сходящиеся
- 2) S-образные щипцы с шипом
- 3) клювовидные несходящиеся
- 4) штыковидные щипцы со сходящимися щечками

5. Штыковидными щипцами удаляют

- 1) резцы нижней челюсти
- 2) моляры верхней челюсти
- 3) премоляры нижней челюсти
- 4) третьи моляры нижней челюсти
- 5) корни зубов верхней челюсти

6. Клювовидными щипцами со сходящимися щечками удаляют

- 1) резцы нижней челюсти
- 2) моляры нижней челюсти
- 3) премоляры верхней челюсти
- 4) третьи моляры верхней челюсти
- 5) корни зубов нижней челюсти

7. Клювовидными щипцами с несходящимися щечками удаляют на нижней челюсти

- 1) резцы
- 2) моляры
- 3) премоляры
- 4) корни зубов
- 5) однокорневые зубы

8. На нижней челюсти элеваторами под углом удаляют

- 1) клыки
- 2) резцы
- 3) премоляры
- 4) корни моляров

9. Положение врача относительно больного при удалении 46 клювовидными щипцами, изогнутыми по ребру:

- 1) спереди и справа
- 2) сзади и слева
- 3) сзади и справа
- 4) сбоку и справа

10. При удалении 35 зуба вывихивание начинается в:

- 1) вестибулярную сторону
- 2) язычную сторону
- 3) к 34 зубу
- 4) к 36 зубу

Ответы:

1	2	3	4	5	6	7	8	9	10
2	1	3	3	5	5	5	4	3	1

Тема 5. Атипичное удаление зуба

1. Показанием к атипичному удалению зуба является

- 1) острый пульпит
- 2) ретинированный зуб
- 3) острый периодонтит
- 4) хронический гранулематозный периодонтит

2. При атипичном удалении 48 зуба врач находится:

- 1) справа и сзади от больного
- 2) справа и впереди от больного
- 3) слева и впереди от больного
- 4) произвольное положение врача
- 5) резцы нижней челюсти

3. Инструмент для атипичного удаления ретинированного 48 зуба

- 1) щипцы с узкими щечками
- 2) угловой элеватор
- 3) прямой элеватор
- 4) клювовидные коронковые щипцы

4. Сложность удаления дистопированного зуба зависит от:

- 1) глубины расположения
- 2) плотности окружающей кости
- 3) перелом коронки при удалении
- 4) все перечисленное верно

5. Атипичное удаление зубов мудрости проводят при:

- 1) хронической травме слизистой оболочки щеки
- 2) ретенции или полуретенции зуба
- 3) по ортодонтическим показаниям
- 4) все перечисленное верно

6. При атипичном удалении 48 полуретинированного зуба при отсутствии 47 используют инструмент:

- 1) прямой элеватор
- 2) долото и молоток
- 3) угловой элеватор
- 4) клювовидные коронковые щипцы

7. Атипичное удаление зуба показано:

- 1) при невозможности удаления корня при помощи щипцов
- 2) при удалении ретинированного зуба
- 3) при удалении моляров
- 4) при удалении резцов

8. На нижней челюсти элеваторами под углом удаляют

- 1) клыки
- 2) резцы
- 3) премоляры

- 4) корни моляров
- 9. Штыковидным элеватором (ключом Леклюза) удаляют на нижней челюсти**
- 1) клыки
 - 2) резцы
 - 3) премоляры
 - 4) первые моляры
 - 5) вторые моляры
 - 6) третьи моляры
- 10. К осложнениям, возникающим при атипичном удалении зуба мудрости на нижней челюсти относятся**
- 1) перелом челюсти
 - 2) периостит
 - 3) альвеолит
 - 4) остеомиелит
 - 5) перелом коронки или корня удаляемого зуба

Ответы:

1	2	3	4	5	6	7	8	9	10
2	1	3	4	4	2	1,2	4	6	1,5

Тема 6. Осложнения операции удаления зуба

1. Осложнение, возникающее во время операции удаления зуба:

- 1) гайморит
- 2) периостит
- 3) альвеолит
- 4) остеомиелит
- 5) перелом корня

2. Возможное осложнение во время операции удаления зубов верхней челюсти:

- 1) невралгия тройничного нерва
- 2) паротит
- 3) перфорация дна верхнечелюстной пазухи
- 4) артрит височно-нижнечелюстного сустава

3. Осложнение, возникающее непосредственно после удаления зуба:

- 1) сиалоаденит
- 2) неврит тройничного нерва
- 3) кровотечение
- 4) периостит
- 5) анкилоз височно-нижнечелюстного сустава

4. Возможное осложнение, возникающее во время удаления третьего моляра верхней челюсти:

- 1) паротит
- 2) невралгия тройничного нерва
- 3) отрыв бугра верхней челюсти
- 4) артрит височно-нижнечелюстного сустава

5. Возможным осложнением при удалении 3-го моляра нижней челюсти может стать:

- 1) синусит
- 2) альвеолит
- 3) периостит
- 4) перелом нижней челюсти

6. К ранним местным осложнениям операции удаления зуба относят:

- 1) альвеолит
- 2) синусит
- 3) остеомиелит
- 4) кровотечение
- 5) периостит

7. К общим соматическим осложнениям во время операции удаления зуба относят:

- 1) коллапс

- 2) синусит
- 3) стоматит
- 4) ксеростомию

8. К отдаленным осложнениям местного характера после операции удаления зуба относят

- 1) перикоронит
- 2) коллапс
- 3) неврастению
- 4) альвеолит

9. Развитию альвеолита способствует:

- 1) устранение кровотечения из лунки зуба
- 2) проталкивание в лунку зубных отложений
- 3) кюретаж лунки
- 4) скусывание острых краев костной альвеолы

10. К осложнениям, возникающим во время операции удаления зуба относятся

- 1) гайморит
- 2) периостит
- 3) альвеолит
- 4) остеомиелит
- 5) перелом коронки или корня удаляемого зуба

Ответы:

1	2	3	4	5	6	7	8	9	10
5	3	3	3	4	4	1	4	6	2

Тема 7. Острый и хронический периодонтит

1. Хронический периодонтит характеризуется:

- 1) выраженным коллатеральным отеком тканей;
- 2) общей температурной реакцией в пределах 39-40 градусов;
- 3) изменение окраски твердых тканей коронки зуба;
- 4) контрактурой жевательных мышц;

2. Наличие свища на слизистой оболочке в проекции верхушки корня «причинного» зуба свидетельствует о:

- 1) остром пульпите;
- 2) глубоком кариесе;
- 3) хроническом фиброзном периодонтите;
- 4) хроническом гранулирующем периодонтите;
- 5) хроническом гранулематозном периодонтите.

3. При хроническом гранулематозном периодонтите на рентгенограмме определяется:

- 1) очаг разрежения костной ткани округлой формы с ровными, четкими контурами вокруг верхушки корня зуба;
- 2) очаг разрежения костной ткани в виде «языков пламени» в периапикальной области;
- 3) неравномерное расширение периодонтальной щели;
- 4) все перечисленное верно.

4.. Причиной острой травмы периодонта может быть:

- 1) грубая эндодонтическая обработка канала
- 2) вредные привычки
- 3) скученность зубов
- 4) травматическая окклюзия
- 5) употребление мягкой пищи

5. Чувство «выросшего» зуба связано с:

- 1) разволокнением и частичным разрушением фиброзных коллагеновых волокон
- 2) скоплением экссудата в верхушечном участке периодонта
- 3) гиперемией и отеком десны
- 4) избыточной нагрузкой на зуб
- 5) температурным воздействием на зуб

6. Дифференциальный диагноз хронического фиброзного периодонтита, кроме других форм периодонтита, проводится:

- 1) с хроническим гранулирующим периодонтитом

- 2) с хроническим гранулематозным периодонтитом
- 3) со средним кариесом
- 4) с кистогранулемой
- 5) с хроническим фиброзным пульпитом

7. Расширение периодонтальной щели в области верхушки корня (рентгенологическая картина) характерно для:

- 1) хронического фиброзного периодонтита
- 2) хронического гранулематозного периодонтита
- 3) хронического гранулирующего периодонтита
- 4) острого периодонтита
- 5) среднего кариеса

8. Очаг деструкции костной ткани с нечеткими контурами в области верхушки корня соответствует рентгенологической картине:

- 1) хронического фиброзного периодонтита
- 2) хронического гранулематозного периодонтита
- 3) хронического гранулирующего периодонтита
- 4) острого периодонтита
- 5) хронического гангренозного пульпита

9. Очаг деструкции костной ткани в области верхушки корня с четкими контурами до 0,5 см соответствует рентгенологической картине:

- 1) хронического фиброзного периодонтита
- 2) хронического гранулематозного периодонтита
- 3) хронического гранулирующего периодонтита
- 4) кистогранулемы
- 5) хронического гангренозного пульпита

10. Для кистогранулемы характерен признак:

- 1) четкие контуры очага деструкции на рентгенограмме до 5 мм
- 2) отсутствие костной структуры в очаге деструкции
- 3) расширение периодонтальной щели
- 4) очаг деструкции с нечеткими контурами
- 5) сужение периодонтальной щели

Ответы:

1	2	3	4	5	6	7	8	9	10
3	4	1	1	2	5	2	3	2	1

Тема 8. Острый и хронический периостит и остеомиелит челюстей

1. Периостит-это:

- 1) инфекционно-аллергический, гнойно-некротический процесс, который развивается в кости;
- 2) заболевание, характеризующееся распространением воспалительного процесса с периодонта на надкостницу альвеолярного отростка и тело челюсти;
- 3) воспалительный процесс, поражающий ткани периодонта и распространяющийся на прилежащие к нему костные структуры.
- 4) инфекционно-аллергический, гнойно-некротический процесс, который поражает ткани периодонта.
- 5) инфекционно-аллергический, гнойно-некротический процесс, который поражает ткани периодонта, и распространяются на мягкие ткани

2. Наиболее частой причиной возникновения периостита является:

- 1) Хронический верхушечный периодонтит;
- 2) Одонтогенный остеомиелит;
- 3) Обострившейся верхушечный периодонтит;
- 4) Болезни прорезывания зуба мудрости на нижней челюсти

3. При остром периостите как изменены регионарные лимфоузлы?:

- 1) не изменены
- 2) болезненные;
- 3) увеличены;

4. Острый одонтогенный периостит челюсти – это:

- 1) осложнение глубокого кариеса;

- 2) осложнение одонтогенного гайморита;
- 3) осложнение острого пульпита;
- 4) осложнение хронического гранулирующего периодонтита в стадии обострения.

5. Характерными симптомами острого одонтогенного периостита челюсти являются:

- 1) симптом «выросшего» зуба;
- 2) воспалительная контрактура жевательных мышц III-й степени;
- 3) гиперемия и отек слизистой оболочки, а также плотный болезненный инфильтрат по переходной складке в пределах нескольких зубов.

6. Для острого одонтогенного периостита челюсти характерно:

- 1) острая боль в «причинном» зуба, усиливающаяся при накусывании;
- 2) подвижность «причинного» и нескольких рядом стоящих зубов;
- 3) наличия свища с гнойным отделяемым;
- 4) температурная реакция в пределах 38-39° С
- 5) все перечисленное верно.
- 6) все перечисленное неверно

7. При остром одонтогенном периостите в воспалительный процесс вовлекаются:

- 1) пульпа «причинного» зуба;
- 2) клетчаточные пространства около нижней челюсти;
- 3) надкостница челюсти;
- 4) подъязычная слюнная железа.

8. Больные с острыми одонтогенными периоститами челюстей нуждаются в оказании:

- 1) плановой помощи;
- 2) экстренной помощи;
- 3) срочной помощи;
- 4) нуждаются в наблюдении врача.

9. Экстренная помощь больному с острым одонтогенным периоститом складывается из:

- 1) пункции очага острого воспаления;
- 2) удаления «причинного» зуба;
- 3) удаления «причинного» и рядом стоящих подвижных зубов;
- 4) назначения антибиотиков и физиопроцедур;
- 5) удаления «причинного» зуба и периостотомии.

10. Длина разреза при остром одонтогенном периостите челюсти равна:

- 1) 1,5 – 2 см;
- 2) 2 – 5 см;
- 3) в пределах 3-х зубов;
- 4) в пределах воспалительного инфильтрата.

Ответы:

1	2	3	4	5	6	7	8	9	10
2	3	3	4	3	6	3	2	5	4

Тема 9. Абсцессы локализованные в полости рта.

1. Входными воротами инфекции при абсцессе челюстно-язычного желобка обычно являются:

- 1) нижние моляры;
- 2) нижние премоляры;
- 3) верхние зубы «мудрости»;
- 4) нижние резцы и клыки.

2. Границами челюстно-язычного желобка являются:

- 1) слизистая оболочка дна полости рта;
- 2) переднее брюшко двубрюшной мышцы;
- 3) внутренняя поверхность тела нижней челюсти на уровне моляров;
- 4) внутренняя крыловидная мышца;
- 5) боковая поверхность корня языка;
- 6) околоушно-жевательная фасция.

3. Симптомами абсцесса челюстно-язычного желобка являются:

- 1) затрудненное дыхание;
- 2) болезненное глотание;

- 3) плотный, болезненный инфильтрат между основанием языка и телом нижней челюсти в проекции моляра;
- 4) плотный болезненный инфильтрат в зачелюстной области;
- 5) гипосаливация.

4. Входными воротами инфекции при небном абсцессе может быть любой верхний зуб, но чаще всего:

- 1) 11, 21;
- 2) 12, 22;
- 3) 13, 23;
- 4) 14, 24;
- 5) 15, 25;
- 6) 16, 26;
- 7) 17, 27;
- 8) 18, 28.

5. Особенностью вскрытия небного абсцесса является:

- 1) прокол абсцесса;
- 2) линейный разрез до кости;
- 3) линейный разрез до надкостницы;
- 4) иссечение фрагмента слизистой оболочки и надкостницы треугольным или двумя сходящимися полуовальными разрезами;
- 5) крестообразный разрез.

6. Особенность вскрытия небного абсцесса связана с:

- 1) близостью верхнечелюстного синуса;
- 2) значительной толщиной слизистой оболочки твердого неба;
- 3) близостью носовой полости
- 4) отсутствием подслизистого слоя;
- 5) близостью сосудисто-нервного пучка.

7. Иссечение фрагмента слизистой оболочки и надкостницы при вскрытии небного абсцесса создает условия для:

- 1) зияния раны;
- 2) адекватного оттока воспалительного экссудата;
- 3) профилактики распространения воспалительного процесса на небную пластинку и гайморову пазуху;
- 4) свободного носового дыхания.

8. Ретромолярный абсцесс локализуется:

- 1) в проекции нижних моляров с вестибулярной стороны;
- 2) в проекции верхних моляров с вестибулярной стороны;
- 3) в ретромолярной ямке;
- 4) в крыловидночелюстном пространстве.

9. Причиной развития небного абсцесса является

- 1) резцы верхней челюсти
- 2) моляры верхней челюсти
- 3) моляры нижней челюсти

10. При небном абсцессе в воспалительный процесс вовлекаются:

- 1) пульпа «причинного» зуба;
- 2) клетчаточные пространства около нижней челюсти;
- 3) надкостница челюсти;
- 4) подъязычная слюнная железа.

Ответы:

1	2	3	4	5	6	7	8	9	10
1	1,3,4	2,3	2,4,6	4	2,4	1,2,3	3	2	3

2.3.Перечень ситуационных задач для текущего контроля успеваемости

Тема 1

Ситуационная задача

У ребенка 14 лет при удалении зуба 16 произошел отлом коронки коронковой части зуба. Местно: слизистая оболочка в облстиудаляемго зуба без особенностей. Корни не разъедены.

Задания:

- 1.Какие инструменты необходимы, чтобы закончить удаление?
- 2.Какими вспомгательнымиметодми можно воспользоваться в данной ситуации?

Ответы:

При отломке корнковой части зуба необходимо воспользоваться сходящими клювовидными щипцами. Если попытка удаления не удалсь, следует фиссурным бором разделить корни, вдоль межкорневой перегородки и удалить их при помощи углового элеватора.

Тема 2

Ситуационная задача 1

1.1. Ситуация

В стоматологическую клинику обратился пациент М. 35 лет.

1.2. Жалобы

на

- появление выбухания в области нижней челюсти соответственно 3.1 зубу;
- периодически возникающие боли, дискомфортные ощущения в области 3.1 зуба.

1.3. Анамнез заболевания

Со слов пациента, дискомфортные ощущения и появление выбухания пациент отметил около полугода назад. 3.1 зуб ранее лечен по причине осложнённого кариеса.

1.4. Анамнез жизни

- Перенесённые заболевания: ОРВИ, ветряная оспа в детстве.
- Сопутствующие заболевания: отсутствуют.
- Аллергические реакции отрицает.
- Наличие инфекционных заболеваний (ВИЧ, сифилис, гепатит) отрицает.

1.5. Объективный статус

Внешний осмотр:

Конфигурация лица не изменена, регионарные лимфатические узлы не увеличены. Открывание рта в полном объёме, безболезненно.

Осмотр полости рта.

Зубная формула:

	К	П		П									К	П	
1.8	1.7	1.6	1.5	1.4	1.3	1.2	1.1	2.1	2.2	2.3	2.4	2.5	2.6	2.7	2.8
4.8	4.7	4.6	4.5	4.4	4.3	4.2	4.1	3.1	3.2	3.3	3.4	3.5	3.6	3.7	3.8
	С	К						П					П	П	

Определяется выбухание в области альвеолярной челюсти с вестибулярной стороны в области 3.1 зуба, слизистая оболочка в этой области незначительно гиперемирована, отёчна.

Прикус: ортогнатический.

Вопрос №1 К клиническим методам обследования, обязательным для постановки диагноза в данной клинической ситуации, относятся:

- 1: пальпация переходной складки
- 2: перкуссия зубов
- 3: определениепародонтальных индексов
- 4: радиовизиография челюстно-лицевой области
- 5: оценка глубины преддверия

3. Результаты клинических методов обследования

3.1. Пальпация переходной складки

Переходная складка в области 3.2, 3.1, 4.1, 4.2 зубов безболезненна.

3.2. Перкуссия зубов

Вертикальная перкуссия 3.1 зуба болезненна.

3.3. Определение пародонтальных индексов

Данный метод обследования не является обязательным при постановке диагноза в данной клинической ситуации.

3.4. Радиовизиография челюстно-лицевой области

Данный метод обследования не является обязательным при постановке диагноза в данной клинической ситуации.

3.5. Оценка глубины преддверия

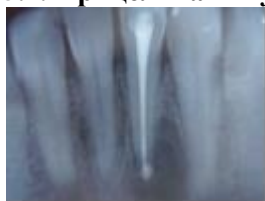
Исследование не имеет диагностического значения в данной клинической ситуации.

Вопрос №2 К дополнительным методам обследования, необходимым для постановки диагноза в данной клинической ситуации, относятся:

- 1: прицельная внутриротовая контактная рентгенография
- 2: электроодонтометрия
- 3: УЗИ мягких тканей челюстно-лицевой области
- 4: магнитно-резонансная томография
- 5: эхостеометрия

5. Результаты дополнительных методов обследования

5.1. Прицельная внутриротовая контактная рентгенография



На рентгенограмме наблюдается разряжение костной ткани округлой формы с чёткими границами вокруг 3.1 зуба, пломбировочный материал выведен в периапикальные ткани. Верхушка 3.1 зуба находится внутри очага разряжения.

5.2. Электроодонтометрия

Показатель электроодонтометрии 3.1 зуба: 200 мкА.

5.3. УЗИ мягких тканей челюстно-лицевой области

Исследование не имеет диагностического значения в данной клинической ситуации.

5.4. Магнитно-резонансная томография

Исследование не имеет диагностического значения в данной клинической ситуации.

5.5. Эхостеометрия

Исследование не имеет диагностического значения в данной клинической ситуации.

Вопрос №3 Предполагаемым диагнозом в данной клинической ситуации является:

- 1: корневая киста периапикальная 3.1 зуба
- 2: хронический пульпит 3.1 зуба
- 3: хронический апикальный периодонтит 3.1 зуба
- 4: хронический периостит челюсти

7. Диагноз

Диагноз:

Вопрос №4 Повторное рентгенологическое исследование после проведенного лечения, назначают через (в месяцах):

- 1: 3
- 2: 1
- 3: 2
- 4: 13

Вопрос №5 Рекомендуемым хирургическим лечением в данной клинической ситуации является _____ 3.1 зуба:

- 1: цистэктомия с резекцией верхушки корня
- 2: гемисекция
- 3: удаление в плановом порядке
- 4: коронорадикулярная сепарация

Вопрос №6 Резекция верхушки корня зуба проводится на _____ длины корня зуба:

- 1: $\frac{1}{3}$
- 2: $\frac{1}{2}$
- 3: $\frac{2}{3}$
- 4: $\frac{1}{4}$

Вопрос №7 При проведении цистэктомии, трепанацию и удаление наружной костной стенки производят при помощи _____ бора:

- 1: шаровидного
- 2: пламевидного
- 3: цилиндрического
- 4: конусовидного

Вопрос №8 При проведении цистэктомии кисту необходимо:

- 1: удалить целиком, не нарушив целостность оболочки
- 2: обработать раствором антисептика
- 3: удалить частично, нарушив целостность оболочки
- 4: тампонировать йодоформным тампоном

Вопрос №9 При проведении цистэктомии формирование слизисто-надкостничного лоскута необходимо проводить основанием к:

- 1: переходной складке
- 2: десневой бороздке
- 3: коронковой части зуба
- 4: соседнему зубу

Вопрос №10 Фиксирование слизисто-надкостничного лоскута при проведении цистэктомии проводят:

- 1: узловыми швами
- 2: горизонтальным матрасным швом
- 3: непрерывным швом по Мультановскому
- 4: крестообразными швами

Вопрос №11 В качестве этиотропной терапии для лечения данного заболевания назначают:

- 1: антибактериальные препараты
- 2: иммуностимуляторы
- 3: глюкокортикостероидные препараты
- 4: антигистаминные препараты

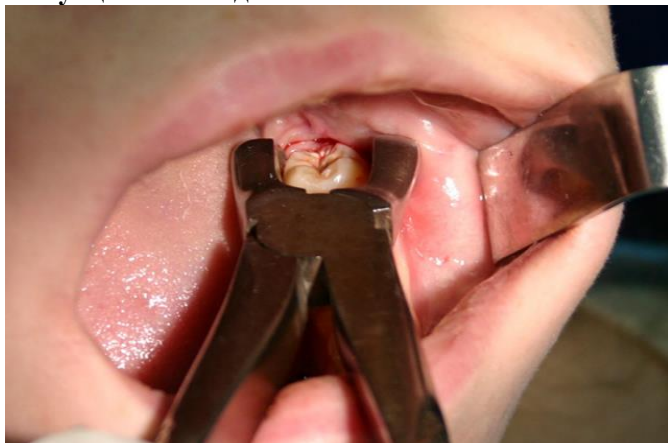Вопрос №12 Включение физиотерапии в комплекс лечебных мероприятий способствует:

- 1: повышению эффективности лечения
- 2: дезинфекции раневой поверхности
- 3: эффективному обезболиванию
- 4: купированию острого воспалительного процесса

Эталон ответов:

Вопрос	1	2	3	4	5	6	7	8	9	10	11	12
Ответ	1,2	1,2	1	1	1	1	1	1	1	1	1	1

Ситуационная задача 2



Для удаления нижнего третьего моляра применяют следующие щипцы:

1. прямые сходящиеся щипцы

2. штыковидные щипцы
3. s-образные щипцы с шипом
4. щипцы изогнутые по плоскости +
5. щипцы не применяют

Тема 3

Ситуационная задача 1

Больная В., 17 лет жалуется на безболезненное открывание рта, боли в области 48 зуба.

Объективно: 48 зуб прорезался медиальными буграми. Согласно рентгенограмме 48 зуб лежит в челюсти перпендикулярно зубному ряду.

Вопрос

Какое оперативное вмешательство показано в данном случае?

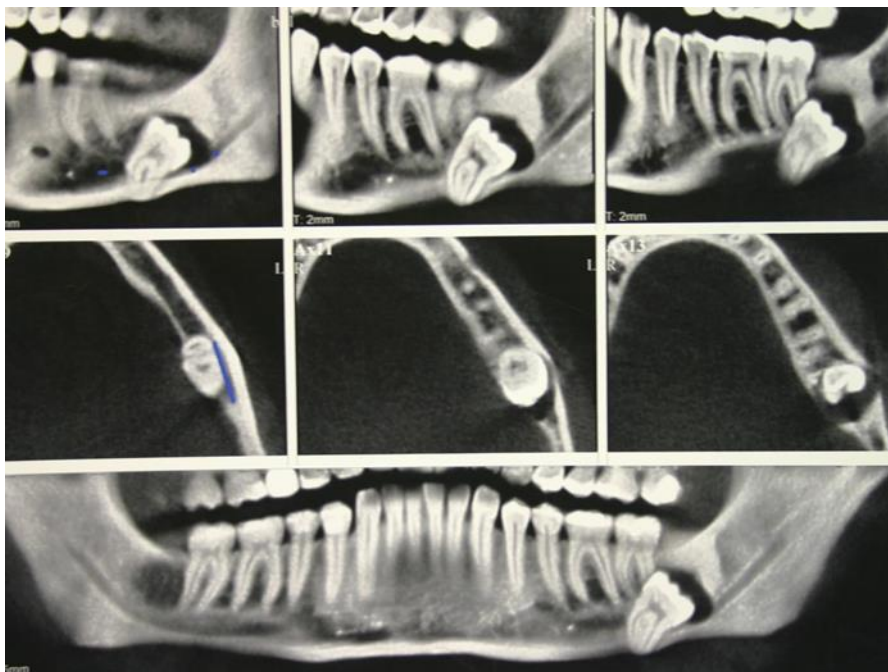
Ответ:

Операция удаления петинированного 48 зуба атипичным методом (при помощи бормашины или долота и молотка, с выкраиванием слизисто-надкостничного лоскута и ушиванием раны

Ситуационная задача 2

Проведение компьютерной томографии, при удалении нижнего третьего моляра, показано:

1. Всегда.
2. При сложных клинических случаях. +
3. При полуретенции.
4. При гнойном перикороните.
5. При периодонтите второго моляра.



Тема 4

Ситуационная задача 1

1.1. Ситуация

К врачу-стоматологу-хирургу обратилась пациентка А. 65 лет.

1.2. Жалобы

на

- постоянную интенсивную ноющую боль в области лунок удалённых 3.6, 3.7 зубов с иррадиацией в ухо, неприятный запах изо рта;
- подъём температуры до 37,1°C.

1.3. Анамнез заболевания

- Со слов пациента, 3 дня назад были удалены 3.6, 3.7 зубы по поводу хронического периодонтита.
- Со вчерашнего вечера появились указанные жалобы.

1.4. Анамнез жизни

- перенесённые заболевания: гипертоническая болезнь 1 степени;
- назначенные медикаментозные препараты: (бета-блокаторы) и блокаторы кальциевых каналов принимает регулярно;
- хронический гастро-дуодено-энтероколит.

1.5. Объективный статус

Внешний осмотр: конфигурация лица не изменена. Кожные покровы нормальной окраски.

Открытие рта свободное. Единичный поднижнечелюстной лимфатический узел слева увеличен, слабо болезнен при пальпации, не спаян с окружающими тканями.

Зубная формула:

О	Р	К	К	К		П	П	Р	П	П		К	К	К	О
1.8	1.7	1.6	1.5	1.4	1.3	1.2	1.1	2.1	2.2	2.3	2.4	2.5	2.6	2.7	2.8
4.8	4.7	4.6	4.5	4.4	4.3	4.2	4.1	3.1	3.2	3.3	3.4	3.5	3.6	3.7	3.8
О	О	К	К										О	О	О

Слизистая оболочка рта, десны, альвеолярных отростков и нёба бледно-розового цвета, равномерно увлажнена.

Прикус: физиологический.

Локальный статус. Слизистая оболочка вокруг лунки удалённого 3.6 зуба гиперемирована, отёчна, болезненна при пальпации. Стенки лунки удалённого 3.6 зуба покрыты серым налётом с неприятным гнилостным запахом. В лунке удалённого 3.6 зуба определяются остатки распавшегося кровяного сгустка и пищи и участки обнажённой костной ткани. Лунка 3.7 зуба заполнена сгустком крови.

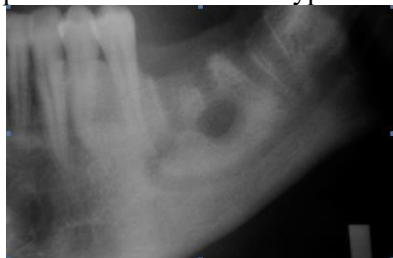Вопрос №1 Необходимым для постановки диагноза дополнительным методом обследования является:

1. рентгенологическое исследование области лунок удалённых зубов
2. термопроба (оценка реакции на температурные раздражители)
3. проба Шиллера – Писарева
4. вакуумная проба по Кулаженко

3. Результаты дополнительного метода обследования

3.1. Рентгенологическое исследование области лунок удалённых зубов

Стенки лунок корней удалённого 3.6 зуба с чёткими контурами. В области дна лунки дистального корня участок разрежения костной ткани с округлыми очертаниями и чёткими контурами. Остаточные корни и пломбировочный материал не определяются. Стенки лунок корней 3.7 зуба с ровными чёткими контурами.



3.2. Термопроба

При температурных раздражителях от 17°C до 52°C реакция отсутствует.

3.3. Проба Шиллера – Писарева

Проба оценена как отрицательная (соломенно-желтое окрашивание).

3.4. Вакуумная проба по Кулаженко

Результаты пробы в пределах физиологической нормы.

Вопрос №2 Предполагаемым основным диагнозом в данной клинической ситуации является:

1. альвеолит лунки удалённого зуба 3.6

2. пульпит 3.6 зуба
3. периостит челюсти
4. ограниченный остеомиелит лунки 3.6 зуба

5. Диагноз

Диагноз:

Вопрос №3 К диагностическим признакам луночковых болей, в отличие от альвеолита, относят:

1. лунку удалённого зуба заполненную полноценным сгустком крови, регионарные лимфатические узлы не увеличены, не повышается температура тела
2. в лунке появляется пенная кровь, может выделиться кровь из носа, определяется положительная носоротовая проба, температура тела не повышена
3. постоянная боль в области лунки удалённого зуба, нарушение или утрата чувствительности в области зубов, половины нижней губы, кожи подбородка
4. резкая боль в области лунки удалённого зуба, которая появляется через 1-3 суток после операции, лунка частично заполнена рыхлым, распадающимся сгустком крови

Вопрос №4 Наиболее вероятной причиной рентгенологических изменений в области дистального корня лунки 3.6 зуба (очаг деструкции костной ткани с округлыми очертаниями) является:

1. удалённая (частично или полностью) гранулёма
2. остаточная (резидуальная) киста
3. одонтома (сложная)
4. гемангиома (кавернозная)

Вопрос №5 Выбор местного метода лечения альвеолита (консервативный, консервативно-хирургический, хирургический) зависит от:

1. степени сохранности кровяного сгустка и сопутствующей патологии
2. длины удалённых корней и показателя скорости оседания эритроцитов
3. сохранности костных стенок лунки и индекса массы тела
4. сложности удаления зуба и выраженности общей температурной реакции

Вопрос №6 В комплексном лечении альвеолита для блокад и как средство патогенетической терапии рекомендуется применять лидокаина раствор 0,5% (5-10 мл) и _____ при выраженном отёке тканей:

1. гомеопатический препарат траумель С
2. 500000 ЕД пеницилина на физиологическом растворе
3. витамин В1 6% (1 мл)
4. дексаметазон (1 мл)

Вопрос №7 Особенность выполнения кюретажа лунки при лечении альвеолита заключается в:

1. осторожном (чтобы не травмировать стенки лунки и не вызвать кровотечение) удалении из лунки остатков разложившегося сгустка крови, грануляционной ткани, осколков кости, зуба
2. интенсивном освобождении лунки от распадающегося тромба, гранулёмы для образования свежего сгустка крови
3. выскабливании с помощью острой хирургической ложки по стенкам лунки до появления кровоточивости и наложении на лунку на 15 минут стерильного марлевого шарика
4. удалении кортикальной пластинки лунки до губчатого вещества кости, чтобы вызвать интенсивное кровотечение и способствовать образованию гемоповязки

Вопрос №8 Наиболее часто для рыхлого тампонирования лунки при альвеолите применяют порошок анестезина и:

1. полоску марли, пропитанную йодоформной жидкостью
2. полоску марли, пропитанную спиртовой настойкой аира 70%
3. полоску марли, пропитанную раствором гормона гипофиза пролактина 0,0125%
4. гемостатическую губку с алогенной плацентарной тканью

Вопрос №9 Местное воздействие на воспалительный очаг (обработка альвеолы антисептиками, блокады и смена повязки) при альвеолите проводят ежедневно или через день до момента:

1. полного прекращения боли
2. появления первых грануляций в лунке
3. активного гранулирования лунки
4. стихания воспалительных явлений в десне

Вопрос №10 Для очищения лунки зуба от некротического распада местно используют полоску марли, смоченную раствором кристаллического трипсина или:

1. хемотрипсина
2. пенициллина
3. фурацилина
4. перманганата калия

Вопрос №11 Заполнение лунки грануляционной тканью при альвеолите происходит в среднем через:

1. 2 недели
2. 3 дня
3. 7 дней
4. 4 недели

Вопрос №12 В лечении альвеолита антибиотикотерапию:

1. проводят при развитии заболевания и существовании угрозы распространения воспалительного процесса на окружающие ткани
2. проводят независимо от степени тяжести заболевания пациента
3. проводят у ослабленных пациентов при сопутствующей сердечно-сосудистой патологии
4. не проводят, использования комплекса местного воздействия достаточно для купирования воспалительного процесса

Эталон ответов:

Вопрос	1	2	3	4	5	6	7	8	9	10	11	12
Ответ	1	1	1	1	1	1	1	1	1	1	1	1

Ситуационная задача 2

1.1. Ситуация

К врачу-стоматологу-хирургу обратилась пациент Б. 45 лет.

1.2. Жалобы

на

- постоянную интенсивную ноющую боль в области лунки удалённого 4.6, зуба с иррадиацией в ухо,
- неприятный запах изо рта,
- подъём температуры до 37,1°C.

1.3. Анамнез заболевания

- Со слов пациента, 4 дня назад был удален 4.6 зуб по поводу хронического периодонтита.
- Со вчерашнего вечера появились указанные жалобы.

1.4. Анамнез жизни

- Со слов пациента, считает себя практически здоровым.
- Аллергоанамнез не отягощён. Лекарственную непереносимость отрицает.
- У специалистов не наблюдается. Апендэктомия под наркозом 5 лет назад.

1.5. Объективный статус

Внешний осмотр.

Конфигурация лица не изменена. Кожные покровы нормальной окраски. Открывание рта свободное. Единичный поднижнечелюстной лимфатический узел справа увеличен, безболезнен при пальпации, не спаян с окружающими тканями.

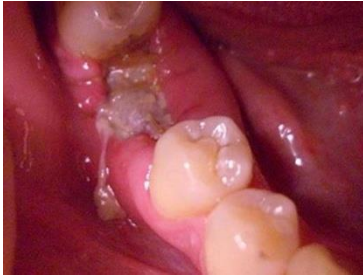Осмотр полости рта.

Зубная формула:

О	П	К	К	К			П		П	П		К	К	К	О
1.8	1.7	1.6	1.5	1.4	1.3	1.2	1.1	2.1	2.2	2.3	2.4	2.5	2.6	2.7	2.8
4.8	4.7	4.6	4.5	4.4	4.3	4.2	4.1	3.1	3.2	3.3	3.4	3.5	3.6	3.7	3.8
О	К	О											П	П	

Слизистая оболочка рта, десны, альвеолярных отростков и нёба бледно-розового цвета, равномерно увлажнена.

Прикус: физиологический.



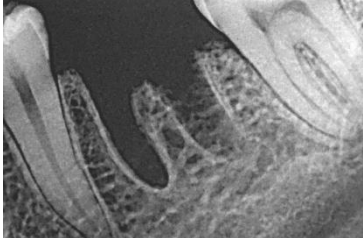
Локальный статус.

Слизистая оболочка вокруг лунки удалённого 4.6 зуба гиперемирована, отёчна, болезненна при пальпации. Стенки лунки удалённого 4.6 зуба покрыты серым налётом с неприятным гнилостным запахом. В лунке удалённого 4.6 зуба определяются остатки распавшегося кровяного сгустка и пищи, определяются участки обнажённой костной ткани.

Вопрос №1 Необходимым для постановки диагноза дополнительным методом обследования является:

- 1: рентгенологическое исследование области лунок удалённых зубов
 - 2: сцинтиграфия нижней челюсти
 - 3: дуплексная сонография сосудистого русла стенок лунки зуба
 - 4: тест «двойного пятна» отделяемого из лунки зуба
3. Результаты дополнительного метода обследования

3.1. Рентгенологическое исследование области лунок удалённых зубов



Стенки лунок корней удалённого 4.6 зуба с чёткими контурами. В области дна лунки дистального корня участок разрежения костной ткани с округлыми очертаниями и чёткими контурами. Остаточные корни и пломбировочный материал не определяются.

3.2. Сцинтиграфия нижней челюсти

Исследование не используется для диагностики в данной клинической ситуации.

3.3. Дуплексная сонография сосудистого русла стенок лунки зуба

Исследование не используется для диагностики в данной клинической ситуации.

3.4. Тест «двойного пятна» отделяемого из лунки зуба

Исследование не используется для диагностики в данной клинической ситуации.

Вопрос №2 Предполагаемым основным диагнозом является:

- 1: альвеолит 4.6 зуба
- 2: пульпит 4.6 зуба
- 3: периостит челюсти
- 4: ограниченный остеомиелит лунки 4.6 зуба

5. Диагноз

Диагноз:

Вопрос №3 Диагностическими признаками луночковых болей, в отличие от альвеолита, являются:

- 1: лунка удалённого зуба заполнена полноценным сгустком крови, регионарные лимфатические узлы не увеличены, не повышается температура тела
- 2: в лунке появляется пенная кровь, может выделиться кровь из носа, определяется положительная носоротовая проба, температура тела не повышена
- 3: постоянная боль в области лунки удалённого зуба, нарушение или утрата чувствительности в области зубов, половины нижней губы, кожи подбородка
- 4: резкая боль в области лунки удалённого зуба, которая появляется через 1-3 суток после операции, лунка частично заполнена рыхлым, распадающимся сгустком крови

Вопрос №4 Наиболее вероятной причиной рентгенологических изменений в области дистального корня лунки 4.6 (очаг деструкции костной ткани с округлыми очертаниями) является:

- 1: удалённая (частично или полностью) гранулёма
- 2: остаточная (резидуальная) киста

3: одонтома (сложная)

4: гемангиома (кавернозная)

Вопрос №5 Выбор местного метода лечения альвеолита зависит от:

1: степени сохранности кровяного сгустка и наличия инородных тел в лунке

2: длины и расположения удалённых корней и показателя скорости образования сгустка

3: сохранности костных стенок лунки и плотности кости по Хаунсфилду

4: сложности удаления зуба и разницы местной и общей температурной реакции

Вопрос №6 В комплексном лечении альвеолита для блокад и как средство патогенетической терапии рекомендуется применять раствор лидокаина 0,5% (5-10 мл) и _____ при выраженном отёке тканей:

1: гомеопатический препарат траумель С

2: 500000 ЕД пенициллина на физиологическом растворе

3: витамин В1 6% (1 мл)

4: дексаметазон (1 мл)

Вопрос №7 Особенность выполнения кюретажа лунки при лечении альвеолита заключается в:

1: осторожном (чтобы не травмировать стенки лунки и не вызвать кровотечение) удалении из лунки остатков разложившегося сгустка крови, грануляционной ткани, осколков кости, зуба

2: интенсивном освобождении лунки от распадающегося тромба, гранулёмы для образования свежего сгустка крови с обязательным удалением межкорневой перегородки для последующей тугой тампонады

3: выскабливании с помощью острой хирургической ложки по стенкам лунки до появления кровоточивости и наложении на лунку на 15 минут стерильного марлевого шарика с хлоргекседином

4: удалении кортикальной пластинки лунки до губчатого вещества кости, чтобы вызвать интенсивное кровотечение и способствовать образованию гемоповязки

Вопрос №8 Наиболее часто для рыхлого тампонирования лунки при альвеолите применяют порошок анестезина и:

1: полоску марли, пропитанную йодоформной жидкостью

2: полоску марли, пропитанную спиртовой настойкой аира 70%

3: полоску марли, пропитанную раствором гормона гипофиза пролактина 0,0125%

4: гемостатическую губку с алогенной плацентарной тканью

Вопрос №9 Местное воздействие на воспалительный очаг (обработка альвеолы антисептиками, блокады и смена повязки) при альвеолите проводят ежедневно или через день до момента:

1: полного прекращения боли

2: появления первых грануляций в лунке

3: активного гранулирования лунки

4: стихания воспалительных явлений в десне

Вопрос №10 Для очищения лунки зуба от некротического распада местно используют полоску марли, смоченную раствором кристаллического трипсина или:

1: хемотрипсина

2: пенициллина

3: фурацилина

4: перманганата калия

Вопрос №11 Заполнение лунки грануляционной тканью при альвеолите происходит в среднем через:

1: две недели

2: 3 дня

3: 7 дней

4: четыре недели

Вопрос №12 При лечении альвеолита антибиотикотерапию:

1: проводят при развитии заболевания и существовании угрозы распространения воспалительного процесса на окружающие ткани

2: не проводят, использования комплекса местного воздействия достаточно для купирования воспалительного процесса

3: проводят у ослабленных пациентов для купирования болевого синдрома

4: проводят после получения результатов исследований на наличие грибов

Эталон ответов:

Вопрос	1	2	3	4	5	6	7	8	9	10	11	12
Ответ	1	1	1	1	1	1	1	1	1	1	1	1

Ситуационная задача 3

1.1. Ситуация

В стоматологическую клинику обратился пациент С. 26 лет.

1.2. Жалобы

на

- постоянную ноющую боль в нижней челюсти справа,
- усиление боли во время еды.

1.3. Анамнез заболевания

- Со слов пациента, 4.8 зуб удалён 3 дня назад.
- После удаления сохранялось непродолжительное кровотечение.
- На второй день появилась боль в области лунки удалённого зуба.
- Приём пищи стал болезненным.

1.4. Анамнез жизни

- Аллергические реакции отрицает.
- Наличие инфекционных заболеваний (ВИЧ, сифилис, гепатит) отрицает.
- Со слов пациента, практически здоров.

1.5. Объективный статус

Внешний осмотр: Конфигурация лица не изменена. Открывание рта в полном объёме, безболезненное. При пальпации регионарные лимфатические узлы поднижнечелюстной области незначительно увеличены, слабоболезненны.

Осмотр полости рта.

Зубная формула:

		С		П											
1.8	1.7	1.6	1.5	1.4	1.3	1.2	1.1	2.1	2.2	2.3	2.4	2.5	2.6	2.7	2.8
4.8	4.7	4.6	4.5	4.4	4.3	4.2	4.1	3.1	3.2	3.3	3.4	3.5	3.6	3.7	3.8
О												К			

Прикус: ортогнатический.

Осмотр полости рта: в лунке удалённого 4.8 зуба кровяной сгусток отсутствует. Лунка заполнена остатками пищи. Слизистая оболочка вокруг лунки гиперемирована, отёчна. Пальпация слизистой оболочки в области лунки удалённого 4.8 зуба резко болезненна.

Вопрос №1 К дополнительному методу обследования, необходимому для постановки диагноза в данной клинической ситуации, относят:

- 1: прицельную внутриротовую контактную рентгенографию
- 2: УЗИ мягких тканей челюстно-лицевой области
- 3: кондилографию
- 4: электромиографию

3. Результаты дополнительного метода обследования

3.1. Прицельная внутриротовая контактная рентгенография

На рентгенограмме определяется лунка удалённого 4.8 зуба, остаточного корня и инородного тела в лунке не выявлено.

3.2. УЗИ мягких тканей челюстно-лицевой области

Исследование не имеет диагностического значения в данной клинической ситуации.

3.3. Кондилография

Исследование не имеет диагностического значения в данной клинической ситуации.

3.4. Электромиография

Исследование не имеет диагностического значения в данной клинической ситуации.

Вопрос №2 Основным предполагаемым диагнозом является:

- 1: K10.32 альвеолит челюсти
- 2: K10.22 периостит челюсти

3: K10.23 хронический периостит челюсти

4: K05.2 острый пародонтит

5. Диагноз

Диагноз:

Вопрос №3 Лечение данного заболевания направлено на:

1: ликвидацию острого воспалительного процесса

2: перевод острого воспаления в хроническое

3: предупреждение рецидивов заболевания

4: купирование болевого синдрома

Вопрос №4 Хирургическое вмешательство в данной клинической ситуации включает в себя:

1: кюретаж лунки

2: периостотомию

3: секвестрэктомию

4: декортикацию

Вопрос №5 Промывание лунки в данной клинической ситуации проводят раствором:

1: антисептическим

2: физиологическим

3: антибиотиков

4: Рингера

Вопрос №6 После проведения антисептической обработки в лунку удалённого зуба закладывают:

1: йодоформную турунду

2: ленточный дренаж

3: противогрибковые препараты

4: трубчатый дренаж

Вопрос №7 Для очищения альвеолы от некротического распада в данной клинической ситуации используют растворы:

1: протеолитических ферментов

2: антисептические

3: антибиотиков

4: гипертонические

Вопрос №8 Осмотр пациента после хирургического вмешательства в данной клинической ситуации проводится:

1: на следующий день

2: через 3 дня

3: через 5 дней

4: через 2 недели

Вопрос №9 Основной причиной развития заболевания у данного пациента является:

1: отсутствие сформированного физиологического сгустка

2: наличие остатков корней в лунке

3: наличие острых краёв лунки

4: наличие остатков инструментов

Вопрос №10 После проведения адекватного лечения, стенки альвеолы начнут покрываться грануляционной тканью через (в днях):

1: 5-7

2: 2-3

3: 10-14

4: 21-28

Вопрос №11 В данной клинической ситуации критерием наступления исхода лечения «Развитие нового заболевания, связанного с основным» является:

1: распространение воспалительного процесса на кость

2: аллергическая реакция на анестетик

3: аллергическая реакция на антибиотик

4: отсутствие адекватного лечения

Вопрос №12 Перед медицинским вмешательством необходимо получить:

1: информированное добровольное согласие пациента

2: анкету пациента

3: результаты антибиотикограммы

4: отказ пациента от хирургического вмешательства

Эталон ответов:

Вопрос	1	2	3	4	5	6	7	8	9	10	11	12
Ответ	1	1	1	1	1	1	1	1	1	1	1	1

Ситуационная задача 4

1.1. Ситуация

В стоматологическую клинику обратилась пациентка А., 35 лет.

1.2. Жалобы

на

- постоянную ноющую боль в области лунки удаленного 4.6 зуба с иррадиацией в правую половину головы, ухо и висок,
- запах изо рта,
- подъем температуры тела до 37,5 градусов.

1.3. Анамнез заболевания

- Со слов пациентки, 4 дня назад был удален 4.6 зуб по поводу обострившегося хронического периодонтита.
- После удаления зуба на следующие сутки отмечала непостоянную ноющую боль в лунке, которая усиливалась во время еды.
- В дальнейшем боль усилилась, стала постоянной, иррадиировала в правую половину головы, ухо, висок.
- Прием пищи из-за боли затруднен.

1.4. Анамнез жизни

- Перенесенные заболевания: ветряная оспа в детстве.
- Сопутствующие заболевания: хронический тонзиллит, хронический гастрит.
- Со слов пациентки, аллергические реакции на медикаменты и продукты питания отрицает.
- Наличие инфекционных заболеваний (ВИЧ, сифилис, гепатит) отрицает.

1.5. Объективный статус

Внешний осмотр: Конфигурация лица не изменена. Поднижнечелюстные лимфатические узлы справа незначительно увеличены, болезненны при пальпации. Открывание рта безболезненное, в полном объеме.

Осмотр полости рта.

Зубная формула:

О		С		К				С					Pt		С
1.8	1.7	1.6	1.5	1.4	1.3	1.2	1.1	2.1	2.2	2.3	2.4	2.5	2.6	2.7	2.8
4.8	4.7	4.6	4.5	4.4	4.3	4.2	4.1	3.1	3.2	3.3	3.4	3.5	3.6	3.7	3.8
О	С	О									С		С	С	

Слизистая оболочка бледно-розового цвета, умерено увлажнена вне очагов поражения.

Прикус: перекрёстный.

Локальный статус: в лунке удаленного 4.6 зуба определяются остатки распавшегося сгустка, стенки её покрыты серым налётом с неприятным гнилостным запахом.

Слизистая оболочка вокруг лунки гиперемирована, отёчна, болезненна при пальпации.

Вопрос №1 Необходимыми для постановки диагноза дополнительными методами обследования являются:

- 1: термометрия общая
- 2: прицельная внутриротовая контактная рентгенография
- 3: магнитно-резонансная томография
- 4: электромиография
- 5: УЗИ мягких тканей челюстно-лицевой области
- 6: электроодонтодиагностика 4.5 и 4.7 зубов

3. Результаты дополнительных методов обследования

3.1. Термометрия общая

37,5°C

3.2. Прицельная внутриротовая контактная рентгенография

На рентгенограмме определяется лунка удалённого зуба. Остаточных корней и костных фрагментов в лунке не выявлено.

3.3. Магнитно-резонансная томография

Данное исследование не имеет значения при постановке диагноза в данной клинической ситуации.

3.4. Электромиография

Данное исследование не имеет значения при постановке диагноза в данной клинической ситуации.

3.5. УЗИ мягких тканей челюстно-лицевой области

Данное исследование не имеет значения при постановке диагноза в данной клинической ситуации.

3.6. Электроодонтодиагностика 4.5 и 4.7 зубов

Данное исследование не имеет значения при постановке диагноза в данной клинической ситуации.

Вопрос №2 Предполагаемым основным диагнозом является:

- 1: альвеолит челюсти
- 2: воспалительные заболевания челюстей (форма: остеомиелит челюсти)
- 3: воспалительные заболевания челюстей (форма: остейт челюсти)
- 4: периостит челюсти
5. Диагноз

Диагноз:

Вопрос №3 Причиной возникновения острого воспалительного процесса у данного пациента является:

- 1: отсутствие сформированного физиологического сгустка
- 2: наличие остаточного корня
- 3: воспаление лунки вследствие нарушения этапов удаления зуба
- 4: наличие сопутствующей патологии

Вопрос №4 В комплекс мероприятий при лечении альвеолита входят хирургическое лечение, местная и общая медикаментозная терапия и:

- 1: физиолечение
- 2: иммуномодулирующая терапия
- 3: витаминотерапия
- 4: механотерапия

Вопрос №5 При альвеолите производят промывание лунки ферментами для её очищения от:

- 1: некротизированных тканей
- 2: сгустков крови
- 3: костных отломков
- 4: остатков пищи

Вопрос №6 В первое посещение после проведения ревизии лунки и антисептической обработки лунку заполняют:

- 1: йодоформной турундой
- 2: кератопластиками
- 3: триоксидентом
- 4: кортикостероидами

Вопрос №7 перевязку проводят после операции на _____ сутки после кюретажа лунки:

- 1: вторые
- 2: третьи
- 3: четвертые
- 4: седьмые

Вопрос №8 При перевязках проводят антисептическую обработку лунки, при необходимости —:

- 1: замену введенных ранее лекарственных препаратов
- 2: введение новых лекарственных препаратов
- 3: повторный кюретаж лунки
- 4: промывание физиологическим раствором

Вопрос №9 Противомикробные препараты для системного применения назначают по строгим показаниям при:

- 1: прогрессировании воспалительного процесса
- 2: анаэробной инфекции
- 3: наличии сопутствующей патологии

4: появлении гнойного экссудата

Вопрос №10 При стойком нарушении трудоспособности наблюдение за пациентом необходимо до полного стихания воспалительного процесса, в среднем от четырёх до (в днях):

- 1: 6
- 2: 21
- 3: 14
- 4: 30

Вопрос №11 После завершения хирургической процедуры не рекомендовано принимать пищу в течение (в часах):

- 1: 2
- 2: 3
- 3: 1
- 4: 6

Вопрос №12 Пациенту рекомендуют явиться на осмотр на следующий день после лечебных мероприятий. Следующие этапы лечения назначают:

- 1: индивидуально
- 2: через месяц
- 3: через полгода
- 4: через год

Эталон ответов:

Вопрос	1	2	3	4	5	6	7	8	9	10	11	12
Ответ	1,2	1	1	1	1	1	1	1	1	1	1	1

Ситуационная задача 5

1.1. Ситуация

В стоматологическую клинику обратился пациент С. 26 лет.

1.2. Жалобы

на

- постоянную боль в нижней челюсти справа, усиление боли во время еды;
- неприятный запах изо рта.

1.3. Анамнез заболевания

Со слов пациента, 5 дней назад удалён 4.8 зуб. На второй день появилась боль в области лунки удалённого зуба. Приём пищи стал болезненным.

1.4. Анамнез жизни

- Аллергические реакции отрицает.
- Наличие инфекционных заболеваний (ВИЧ, сифилис, гепатит) отрицает.
- Считает себя почти здоровым.

1.5. Объективный статус

Внешний осмотр:

конфигурация лица не изменена. Открывание рта в полном объёме, слабо болезненно. При пальпации регионарные лимфатические узлы поднижнечелюстной области справа увеличены, болезненны. Осмотр полости рта.

Зубная формула:

								П								
1.8	1.7	1.6	1.5	1.4	1.3	1.2	1.1	2.1	2.2	2.3	2.4	2.5	2.6	2.7	2.8	
4.8	4.7	4.6	4.5	4.4	4.3	4.2	4.1	3.1	3.2	3.3	3.4	3.5	3.6	3.7	3.8	
О												П	П			

Прикус: ортогнатический.

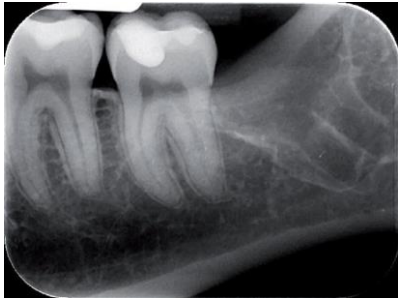
Локальный статус: в лунке удалённого 4.8 зуба остатки распавшегося кровяного сгустка с неприятным гнилостным запахом. Слизистая оболочка вокруг лунки гиперемирована, отёчна.

Вопрос №1 К дополнительному методу обследования, необходимому для постановки диагноза, относят:

- 1: рентгенологическое исследование
- 2: УЗИ мягких тканей челюстно-лицевой области
- 3: кондилографию
- 4: электромиографию

3. Результаты дополнительных методов обследования

3.1. Рентгенологическое исследование



На рентгенограмме 4.8 зуб отсутствует, остатков корня зуба не обнаружено.

3.2. УЗИ мягких тканей челюстно-лицевой области

Исследование не имеет значения при постановке диагноза в данной клинической ситуации.

3.3. Кондилография

Исследование не имеет значения при постановке диагноза в данной клинической ситуации.

3.4. Электромиография

Исследование не имеет значения при постановке диагноза в данной клинической ситуации.

Вопрос №2 Основным предполагаемым диагнозом в данной клинической ситуации является:

- 1: альвеолит челюсти
- 2: остеоит челюсти
- 3: остеомиелит челюсти
- 4: острый пародонтит

5. Диагноз

Диагноз:

Вопрос №3 Для очищения альвеолы от некротизированного сгустка используют:

- 1: протеолитические ферменты
- 2: физиологический раствор
- 3: растворы антибиотиков
- 4: йодоформную турунду

Вопрос №4 Повторное посещение пациенту назначают на _____ день:

- 1: следующий
- 2: третий
- 3: пятый
- 4: седьмой

Вопрос №5 После проведения оперативных вмешательств на кости физические методы лечения назначаются на _____ сутки:

- 1: 2-3
- 2: 4
- 3: 5-7
- 4: 10

Вопрос №6 В качестве одного из вариантов физиологического лечения при альвеолите применяют:

- 1: флюктуоризацию
- 2: парафинотерапию
- 3: электрофорез с лидазой
- 4: электрофорез с эуфиллином

Вопрос №7 При ухудшении состояния пациента и вероятности распространения воспалительного процесса назначают препараты:

- 1: противомикробные
- 2: антигистаминные
- 3: противогрибковые
- 4: противовоспалительные

Вопрос №8 После проведённого лечения эпителизация лунки начинается через:

- 1: 2 недели
- 2: 3 месяца
- 3: 4 недели
- 4: 6 месяцев

Вопрос №9 Возможным осложнением альвеолита лунки удалённого зуба является:

- 1: ограниченный остеомиелит лунки зуба
- 2: невралгия верхнечелюстного нерва
- 3: одонтогенный синусит
- 4: абсцесс подглазничной области

Вопрос №10 После проведения адекватного лечения, стенки альвеолы начнут покрываться грануляционной тканью через:

- 1: 5-7 дней
- 2: 3 дня
- 3: 10-15 дней
- 4: 30 дней

Вопрос №11 При альвеолите в воспалительный процесс вовлекается пластинка:

- 1: внутренняя компактная
- 2: решетчатая
- 3: наружная компактная
- 4: кортикальная

Вопрос №12 При распространении воспалительного процесса на кость может развиваться _____ челюсти:

- 1: остеомиелит
- 2: периостит
- 3: перелом
- 4: остеоит

Эталон ответов:

Вопрос	1	2	3	4	5	6	7	8	9	10	11	12
Ответ	1	1	1	1	1	1	1	1	1	1	1	1

Ситуационная задача 6

1.1. Ситуация

К врачу-стоматологу-хирургу обратилась пациентка А. 65 лет.

1.2. Жалобы

на

- постоянную интенсивную ноющую боль в области лунок удалённых 3.6, 3.7 зубов с иррадиацией в ухо, неприятный запах изо рта;
- подъём температуры до 37,1°C.

1.3. Анамнез заболевания

Со слов пациента, 3 дня назад были удалены 3.6, 3.7 зубы по поводу хронического периодонтита. Со вчерашнего вечера появились указанные жалобы.

1.4. Анамнез жизни

- Перенесённые заболевания: гипертоническая болезнь 1 степени. Назначенные медикаментозные препараты (бета-блокаторы) и блокаторы кальциевых каналов принимает регулярно.
- Хронический гастро-дуодено-энтероколит.

1.5. Объективный статус

Внешний осмотр: конфигурация лица не изменена. Кожные покровы нормальной окраски.

Открытие рта свободное. Единичный поднижнечелюстной лимфатический узел слева увеличен, слабо болезнен при пальпации, не спаян с окружающими тканями.

Зубная формула:

О	R	К	К	К		П	П	R	П	П		К	К	К	О
1.8	1.7	1.6	1.5	1.4	1.3	1.2	1.1	2.1	2.2	2.3	2.4	2.5	2.6	2.7	2.8

4.8	4.7	4.6	4.5	4.4	4.3	4.2	4.1	3.1	3.2	3.3	3.4	3.5	3.6	3.7	3.8
О	О	К	К										О	О	О

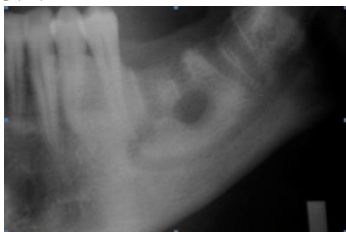Слизистая оболочка рта, десны, альвеолярных отростков и нёба бледно-розового цвета, равномерно увлажнена.

Прикус: физиологический.

Локальный статус: слизистая оболочка вокруг лунки удалённого 3.6 зуба гиперемирована, отёчна, болезненна при пальпации. Стенки лунки удалённого 3.6 зуба покрыты серым налётом с неприятным гнилостным запахом. В лунке удалённого 3.6 зуба определяются остатки распавшегося кровяного сгустка и пищи и участки обнажённой костной ткани. Лунка 3.7 зуба заполнена сгустком крови.

Вопрос №1 Необходимым для постановки диагноза дополнительным методом обследования является:

- 1: рентгенологическое исследование области лунок удалённых зубов
- 2: термопроба (оценка реакции на температурные раздражители)
- 3: проба Шиллера – Писарева
- 4: вакуумная проба по Кулаженко
3. Результаты дополнительных методов обследования
- 3.1. Рентгенологическое исследование области лунок удалённых зубов



Стенки лунок корней удалённого 3.6 зуба с чёткими контурами. В области дна лунки дистального корня участок разрежения костной ткани с округлыми очертаниями и чёткими контурами. Остаточные корни и пломбирочный материал не определяются. Стенки лунок корней 3.7 зуба с ровными чёткими контурами.

3.2. Термопроба

Исследование не используется для диагностики в данной клинической ситуации.

3.3. Проба Шиллера – Писарева

Исследование не используется для диагностики в данной клинической ситуации.

3.4. Вакуумная проба по Кулаженко

Исследование не используется для диагностики в данной клинической ситуации.

Вопрос №2 Предполагаемым основным диагнозом в данной клинической ситуации является:

- 1: альвеолит 3.6 зуба
- 2: пульпит 3.6 зуба
- 3: периостит челюсти
- 4: ограниченный остеомиелит лунки 3.6 зуба
5. Диагноз

Диагноз:

Вопрос №3 Диагностическими признаками луночковых болей, в отличие от альвеолита, являются:

- 1: лунка удалённого зуба заполнена полноценным сгустком крови, регионарные лимфатические узлы не увеличены, не повышается температура тела
- 2: в лунке появляется пенная кровь, может выделиться кровь из носа, определяется положительная носоротовая проба, температура тела не повышена
- 3: постоянная боль в области лунки удалённого зуба, нарушение или утрата чувствительности в области зубов, половины нижней губы, кожи подбородка
- 4: резкая боль в области лунки удалённого зуба, которая появляется через 1-3 суток после операции, лунка частично заполнена рыхлым, распадающимся сгустком крови

Вопрос №4 Наиболее вероятной причиной рентгенологических изменений в области дистального корня лунки 3.6 зуба (очаг деструкции костной ткани с округлыми очертаниями) является:

- 1: удалённая (частично или полностью) гранулёма
- 2: остаточная (резидуальная) киста

3: одонтома (сложная)

4: гемангиома (кавернозная)

Вопрос №5 Выбор местного метода лечения альвеолита (консервативный, консервативно-хирургический, хирургический) зависит от:

1: степени сохранности кровяного сгустка и сопутствующей патологии

2: длины удалённых корней и показателя скорости оседания эритроцитов

3: сохранности костных стенок лунки и индекса массы тела

4: сложности удаления зуба и выраженности общей температурной реакции

Вопрос №6 В комплексном лечении альвеолита для блокад и как средство патогенетической терапии рекомендуется применять раствор лидокаина 0,5% (5-10 мл) и _____ при выраженном отёке тканей:

1: гомеопатический препарат траумель С

2: 500000 ЕД пенициллина на физиологическом растворе

3: витамин В1 6% (1 мл)

4: дексаметазон (1 мл)

Вопрос №7 Особенность выполнения кюретажа лунки при лечении альвеолита заключается в:

1: осторожном (чтобы не травмировать стенки лунки и не вызвать кровотечение) удалении из лунки остатков разложившегося сгустка крови, грануляционной ткани, осколков кости, зуба

2: интенсивном освобождении лунки от распадающегося тромба, гранулёмы для образования свежего сгустка крови

3: выскабливании с помощью острой хирургической ложки по стенкам лунки до появления кровоточивости и наложении на лунку на 15 минут стерильного марлевого шарика

4: удалении кортикальной пластинки лунки до губчатого вещества кости, чтобы вызвать интенсивное кровотечение и способствовать образованию гемоповязки

Вопрос №8 Наиболее часто для рыхлого тампонирования лунки при альвеолите применяют порошок анестезина и:

1: полоску марли, пропитанную йодоформной жидкостью

2: полоску марли, пропитанную спиртовой настойкой аира 70%

3: полоску марли, пропитанную раствором гормона гипофиза пролактина 0,0125%

4: гемостатическую губку с алогенной плацентарной тканью

Вопрос №9 Местное воздействие на воспалительный очаг (обработка альвеолы антисептиками, блокады и смена повязки) при альвеолите проводят ежедневно или через день до момента:

1: полного прекращения боли

2: появления первых грануляций в лунке

3: активного гранулирования лунки

4: стихания воспалительных явлений в десне

Вопрос №10 Для очищения лунки зуба от некротического распада местно используют полоску марли, смоченную раствором кристаллического трипсина или:

1: химотрипсина

2: пенициллина

3: фурацилина

4: перманганата калия

Вопрос №11 Заполнение лунки грануляционной тканью при альвеолите происходит в среднем через:

1: две недели

2: 3 дня

3: 7 дней

4: четыре недели

Вопрос №12 В лечении альвеолита антибиотикотерапию:

1: проводят при развитии заболевания и существовании угрозы распространения воспалительного процесса на окружающие ткани

2: проводят независимо от степени тяжести заболевания пациента

3: проводят у ослабленных пациентов при сопутствующей сердечно-сосудистой патологии

4: не проводят, использования комплекса местного воздействия достаточно для купирования воспалительного процесса

Эталон ответов:

Вопрос	1	2	3	4	5	6	7	8	9	10	11	12
--------	---	---	---	---	---	---	---	---	---	----	----	----

Ответ	1	1	1	1	1	1	1	1	1	1	1	1	1	1	1
-------	---	---	---	---	---	---	---	---	---	---	---	---	---	---	---

Ситуационная задача 7

1.1. Ситуация

В стоматологическую клинику обратился пациент М. 38 лет.

1.2. Жалобы на затруднённое открывание рта, боль при глотании справа; боль в области нижней челюсти справа, иррадиирующую в висок.

1.3. Анамнез заболевания

Со слов пациента, в течение года подобные симптомы появлялись три раза. Ранее за помощью не обращался.

1.4. Анамнез жизни

Перенесенные заболевания: ОРВИ, детские инфекции.

Со слов пациента, аллергические реакции на медикаменты и продукты питания отрицает.

Наличие инфекционных заболеваний (ВИЧ, сифилис, гепатит) отрицает.

1.5. Объективный статус

Внешний осмотр: конфигурация лица не изменена. Открывание рта затруднённое, болезненное.

При пальпации регионарные лимфатические узлы правой поднижнечелюстной области увеличены, болезненны.

Зубная формула:

		С					П					С			
1.8	1.7	1.6	1.5	1.4	1.3	1.2	1.1	2.1	2.2	2.3	2.4	2.5	2.6	2.7	2.8
4.8	4.7	4.6	4.5	4.4	4.3	4.2	4.1	3.1	3.2	3.3	3.4	3.5	3.6	3.7	3.8
									С				П		

Прикус: ортогнатический.

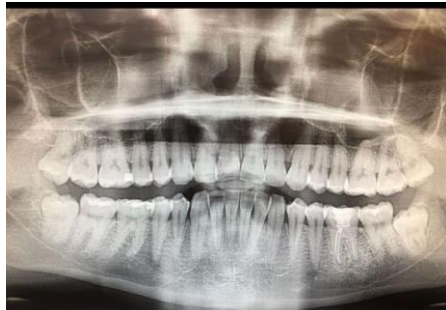Осмотр полости рта: коронка 4.8 зуба на $\frac{2}{3}$ покрыта гиперемированной и отёчной слизистой оболочкой. Пальпация слизистой оболочки резко болезненна.

Вопрос №1 К дополнительному методу обследования, необходимому для постановки диагноза, относят:

- 1: рентгенологическое обследование
- 2: гнатодинамометрию
- 3: электромиографию
- 4: УЗИ мягких тканей челюстно-лицевой области

3. Результаты дополнительных методов обследования

3.1. Рентгенологическое обследование



На рентгенограмме выявлено разращение костной ткани полукруглой формы у 4.8 зуба. Коронка 4.8 зуба прорезалась на $\frac{1}{3}$.

3.2. Гнатодинамометрия

Исследование не имеет значения при постановке диагноза в данной клинической ситуации.

3.3. Электромиография

Исследование не имеет значения при постановке диагноза в данной клинической ситуации.

3.4. УЗИ мягких тканей челюстно-лицевой области

Исследование не имеет значения при постановке диагноза в данной клинической ситуации.

Вопрос №2 Предполагаемым основным диагнозом 4.8 зуба является:

- 1: хронический перикоронит
- 2: острый перикоронит
- 3: хронический гингивит
- 4: гиперпластический гингивит

5. Диагноз

Диагноз:

Вопрос №3 В рамках оказания помощи пациенту необходимо провести:

- 1: удаление 4.8 зуба
- 2: наложение мази «Метрогилдента»
- 3: наложение компресса с димексидом
- 4: ультразвукоочастотную терапию

Вопрос №4 Показанием к удалению 4.8 зуба является:

- 1: недостаток места в альвеолярной части челюсти
- 2: наличие кариозной полости
- 3: риск развития осложнений
- 4: желание пациента

Вопрос №5 В качестве этиотропной терапии при данном заболевании могут быть назначены:

- 1: антибиотики
- 2: кератопластики
- 3: иммуномодуляторы
- 4: глюкокортикостероиды

Вопрос №6 Местным лечением, которое может быть назначено пациенту, является:

- 1: обработка полости рта растворами антисептика
- 2: полоскание полости рта физиологическим раствором
- 3: полоскание полости рта раствором соды
- 4: использование геля для дёсен «Асепта»

Вопрос №7 При ушивании слизистой-надкостничного лоскута после удаления 4.8 зуба используют швы:

- 1: узловые
- 2: непрерывные
- 3: Х-образные
- 4: П-образные

Вопрос №8 При удалении 4.8 зуба проводятся: анестезия, разрез слизистой оболочки от третьего моляра до середины второго моляра, _____, удаление 4.8 зуба, кюретаж, ушивание:

- 1: отслаивание слизистой-надкостничного лоскута
- 2: проведение дополнительного разреза до клыка
- 3: фрагментирование зуба при помощи бормашины
- 4: иссечение слизистой-надкостничного лоскута

Вопрос №9 После проведения операции повторный приём назначается через:

- 1: 3 дня
- 2: 10 дней
- 3: 7 дней
- 4: 14 дней

Вопрос №10 К интраоперационным осложнениям, возникающим во время удаления 4.8 зуба, относят:

- 1: первичное кровотечение
- 2: альвеолит лунки зуба
- 3: контрактуру нижней челюсти
- 4: расхождение швов

Вопрос №11 Заболеванием, с которым необходимо дифференцировать перикоронит, является:

- 1: хронический пульпит
- 2: хронический остеомиелит
- 3: острый лимфаденит
- 4: хронический лимфаденит

Вопрос №12 Возможным осложнением заболевания является:

- 1: позадиомолярный периостит
- 2: периодонтит
- 3: пародонтит
- 4: гнойный лимфаденит

Эталон ответов:

Вопрос	1	2	3	4	5	6	7	8	9	10	11	12
Ответ	1	1	1	1	1	1	1	1	1	1	1	1

Ситуационная задача 8**1.1. Ситуация**

В стоматологическую клинику обратился пациент С. 36 лет.

1.2. Жалобы навывраженные боли в области нижней челюсти справа, усиливающиеся при жевании, появившиеся при прорезывании «зуба мудрости» справа; ограничение открывания рта, общую слабость.

1.3. Анамнез заболевания

За 3 суток до обращения пациент отметил появление выраженных болей в области не до конца прорезавшегося 4.8 зуба, усиливающихся при разговоре, открывании рта, жевании. К врачу-стоматологу не обращался, принимал обезболивающие препараты с временным положительным эффектом. В последующие сутки отметил усиление болей, появление ограничения открывания рта, боли при глотании справа, повышение температуры тела до 37,4°C. Со слов пациента, ранее отмечал затруднение при чистке зубов в области 4.7 зуба, периодические боли при прорезывании 4.8 зуба.

1.4. Анамнез жизни

Перенесённые заболевания: корь в детстве, ОРЗ.

Сопутствующие заболевания: хронический тонзиллит.

Со слов пациента, аллергические реакции на медикаменты и продукты питания отрицает.

Наличие инфекционных заболеваний (ВИЧ, сифилис, гепатит) отрицает.

1.5. Объективный статус

Внешний осмотр: определяется незначительный коллатеральный отёк мягких тканей в подчелюстной области справа, ближе к зачелюстной области, кожные покровы обычной окраски, в складку собираются, симптом флюктуации отрицательный. Лимфатические узлы поднижнечелюстной и подподбородочной областей справа умеренно болезненны при пальпации, подвижны, с кожей не спаяны, умеренно увеличены.

Осмотр полости рта.

Зубная формула:

												П			
1.8	1.7	1.6	1.5	1.4	1.3	1.2	1.1	2.1	2.2	2.3	2.4	2.5	2.6	2.7	2.8
4.8	4.7	4.6	4.5	4.4	4.3	4.2	4.1	3.1	3.2	3.3	3.4	3.5	3.6	3.7	3.8
?		П													

Прикус: патологический.

Слизистая оболочка вокруг 4.8 зуба и непосредственно «капошона» гиперемирована, отёчна.

Гиперемия и отёк слизистой оболочки распространяются на нёбно-язычную дужку справа, слизистую глотки справа. Пальпация «капошона» болезненна, из-под него выделяется гнойный экссудат. 4.8 зуб прорезан двумя буграми, перкуссия болезненна.

Вопрос №1 К методам обследования, необходимым для постановки диагноза пациенту, относят:

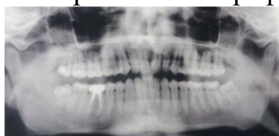
- 1: определение степени открывания рта
- 2: ортопантомографию
- 3: УЗИ околоушной слюнной железы справа
- 4: рентгенографию височно-нижнечелюстного сустава
- 5: МРТ мягких тканей подчелюстной области справа

3. Результаты методов обследования

3.1. Определение степени открывания рта

Затруднение открывания рта до 3,1 см.

3.2. Ортопантомография



На рентгенограмме выявлен очаг разрежения костной ткани с чёткой полулунной формой за 4.8 зубом. Деструкция кости от коронки зуба распространяется вдоль корня.

3.3. УЗИ околоушной слюнной железы справа

Исследование не имеет значения для постановки диагноза в данной клинической ситуации.

3.4. Рентгенография височно-нижнечелюстного сустава

Исследование не имеет значения для постановки диагноза в данной клинической ситуации.

3.5. МРТ мягких тканей подчелюстной области справа

Исследование не имеет значения для постановки диагноза в данной клинической ситуации.

Вопрос №2 Основным предполагаемым диагнозом является:

- А: острый перикоронит
- Б: периапикальный абсцесс со свищом
- В: остеомиелит челюсти
- Г: пульпит гнойный (пульпарный абсцесс)

5. Диагноз

Диагноз:

Вопрос №3 К причине возникновения острого воспалительного процесса 4.8 зуба в данной клинической ситуации относят:

- 1: аномалии положения зубов
- 2: гнойный (пульпарный) абсцесс
- 3: хронический апикальный периодонтит
- 4: перелом зуба

Вопрос №4 В рамках оказания хирургической помощи пациенту необходимо провести промывание раствором антисептика пространства под «капюшоном», инфильтрационную анестезию и:

- 1: рассечение «капюшона» в день посещения
- 2: эндодонтическое лечение 4.8 зуба
- 3: удаление 4.8 зуба в день посещения
- 4: рассечение «капюшона» в плановом порядке

Вопрос №5 Для рассечения «капюшона» в данной клинической ситуации необходимо провести разрез _____ формы:

- 1: линейной
- 2: треугольной
- 3: трапецевидной
- 4: полулунной

Вопрос №6 В качестве этиотропной терапии при данной патологии в острую фазу могут быть назначены препараты:

- 1: антибактериальные широкого спектра
- 2: антибактериальные узкого спектра
- 3: антисептические
- 4: тромболитические

Вопрос №7 Динамическое наблюдение за пациентом после хирургического вмешательства при данной патологии проводят в течение ___ суток:

- 1: 3-5
- 2: 6-7
- 3: 10
- 4: 14

Вопрос №8 К особому требованию по соблюдению режима труда и отдыха в данной клинической ситуации относят:

- 1: выдачу листка нетрудоспособности
- 2: посещение мест с пониженной температурой воздуха (каток)

1.8	1.7	1.6	1.5	1.4	1.3	1.2	1.1	2.1	2.2	2.3	2.4	2.5	2.6	2.7	2.8
4.8	4.7	4.6	4.5	4.4	4.3	4.2	4.1	3.1	3.2	3.3	3.4	3.5	3.6	3.7	3.8
С	П	П	П										П	П	

Слизистая оболочка вокруг 3.8 зуба гиперемирована, отёчна. Отмечается наличие слизистого «капюшона» над 3.8 зубом. Пальпация слизистого «капюшона» резко болезненна, из-под него при пальпации получено небольшое количество гнойного экссудата.

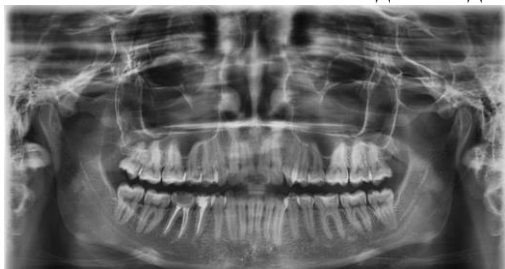3.8 зуб – полуретенированный, визуализируются медиальные бугры 3.8 зуба.

Вопрос №1 К дополнительным методам обследования, необходимым для постановки диагноза, относят:

- 1: рентгенологический метод исследования
- 2: электроодонтометрию
- 3: цитологическое исследование препарата тканей рта
- 4: гистологическое исследование препарата тканей рта

3. Результаты дополнительного метода обследования

3.1. Рентгенологический метод исследования



На рентгенограмме отмечается очаг деструкции костной ткани полукруглой формы в области дистальной части коронки 3.8 зуба.

3.2. Электроодонтометрия

Данный метод обследования не включён в Требования к амбулаторно-поликлинической диагностике, не является обязательным для постановки диагноза.

3.3. Цитологическое исследование препарата тканей рта

Данный метод обследования не включён в Требования к амбулаторно-поликлинической диагностике, не является обязательным для постановки диагноза.

3.4. Гистологическое исследование препарата тканей рта

Данный метод обследования не включён в Требования к амбулаторно-поликлинической диагностике, не является обязательным для постановки диагноза.

Вопрос №2 Основным предполагаемым диагнозом в данной клинической ситуации является:

- 1: хронический перикоронит
- 2: острый перикоронит
- 3: острый апикальный периодонтит пульпарного происхождения
- 4: хронический апикальный периодонтит

5. Диагноз

Диагноз:

Вопрос №3 Причиной возникновения острого воспалительного процесса у пациента является _____ 3.8 зуба:

- 1: затруднённое прорезывание
- 2: острый периодонтит
- 3: острый перикоронит
- 4: фолликулярная киста

Вопрос №4 Хирургическим методом лечения хронического перикоронита, если для зуба в альвеолярной части челюсти достаточно места, является:

- 1: иссечение капюшона
- 2: удаление зуба
- 3: гемисекция зуба
- 4: коронарорадикулярная сепарация

Вопрос №5 При проведении иссечения слизистого капюшона, покрывающего полуретенированный зуб, применяют форму разреза:

- 1: П-образную
- 2: трапециевидную
- 3: полулунную
- 4: треугольную

Вопрос №6 Через трое суток после иссечения слизистого капюшона, покрывающего полуретенированный зуб, для ускорения заживления можно использовать:

- 1: кератопластические препараты
- 2: глюкокортикостероиды
- 3: противовоспалительные препараты
- 4: антигистаминные препараты

Вопрос №7 Хирургическим методом лечения хронического перикоронита при неправильном положении «зуба мудрости», деструкции костной ткани у шейки зуба является:

- 1: удаление зуба
- 2: рассечение «капюшона»
- 3: иссечение «капюшона»
- 4: трансплантация зуба

Вопрос №8 В рамках оказания хирургической помощи данному пациенту необходимо провести:

- 1: удаление 3.8 зуба
- 2: иссечение «капюшона» 3.8 зуба
- 3: эндодонтическое лечение 3.8 зуба
- 4: эндодонтическое лечение 3.7 зуба

Вопрос №9 Наблюдение за пациентом после проведённого хирургического лечения необходимо в течение (в днях):

- 1: 3-5
- 2: 6-7
- 3: 8-10
- 4: 11-14

Вопрос №10 Для местной обработки раны в постоперационный период в течение 7-10 дней назначают применение:

- 1: растворов антисептиков
- 2: протеолитических ферментов
- 3: травяных настоек
- 4: отваров лекарственных трав

Вопрос №11 При нарастании воспалительного процесса возможно развитие:

- 1: позадиомярного периостита
- 2: хронического перикоронита
- 3: острого периодонтита
- 4: невралгии III ветви тройничного нерва

Вопрос №12 При распространении воспалительного процесса в околочелюстные мягкие ткани нижний третий моляр необходимо:

- 1: удалить в день обращения
- 2: удалить в плановом порядке
- 3: продолжить полоскать антисептиками
- 4: депульпировать

Эталон ответов:

Вопрос	1	2	3	4	5	6	7	8	9	10	11	12
Ответ	1	1	1	1	1	1	1	1	1	1	1	1

Ситуационная задача 10

1.1. Ситуация

В отделение хирургической стоматологии поступил пациент В. 26 лет.

1.2. Жалобы навывраженные боли за 3.7 зубом, усиливающуюся при жевании, иррадирующую в ухо и висок; боли при глотании; затруднённое открывание рта; общее недомогание.

1.3. Анамнез заболевания

Указанные жалобы появились 3 дня назад в области нижней челюсти слева.

Температура тела держится на уровне 37-38°C.

Несколько месяцев отмечался период дискомфорта и кратковременных болей позади 3.7 зуба.

К врачу-стоматологу не обращался.

1.4. Анамнез жизни

Работает консультантом в автосалоне.

Перенесенные заболевания: корь.

Сопутствующие заболевания: хронический гастрит.

Аллергические реакции на медикаменты и продукты питания отрицает.

Наличие инфекционных заболеваний (ВИЧ, сифилис, гепатит) отрицает.

1.5. Объективный статус

Внешний осмотр: Конфигурация лица не изменена, открывание рта затруднённое, болезненное, в пределах 3 см, поднижнечелюстные лимфатические узлы увеличены, подвижны, слабо болезненные, кожные покровы чистые.

Осмотр полости рта.

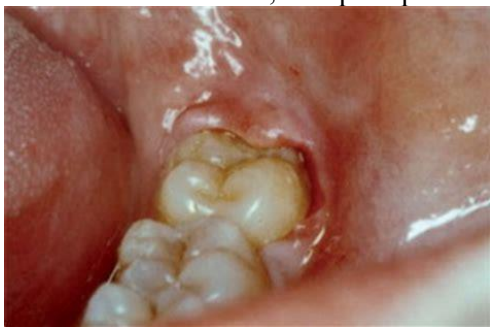Зубная формула:

		С											П		С
1.8	1.7	1.6	1.5	1.4	1.3	1.2	1.1	2.1	2.2	2.3	2.4	2.5	2.6	2.7	2.8
4.8	4.7	4.6	4.5	4.4	4.3	4.2	4.1	3.1	3.2	3.3	3.4	3.5	3.6	3.7	3.8
О	С			П											

Состояние слизистой оболочки рта, дёсен, альвеолярных отростков и нёба: слизистая оболочка бледно-розового цвета, умерено увлажнена вне очага поражения.

Прикус: ортогнатический.

Локальный статус: Коронковая часть 3.8 зуба прорезалась на $\frac{2}{3}$, на $\frac{1}{3}$ покрыта нависающей слизистой оболочкой, гиперемированной и отёчной.



Вопрос №1 К клиническим методам обследования, обязательным для постановки диагноза в данной клинической ситуации, относятся:

- 1: пальпация органов полости рта
- 2: сбор анамнеза и жалоб при патологии полости рта
- 3: ортопантомография
- 4: электромиография
- 5: сцинтиграфия

3. Результаты клинических методов обследования

3.1. Пальпация органов полости рта

Пальпация слизистого «капюшона» резко болезненна, из-под него выделяется гнойный экссудат.

3.2. Сбор анамнеза и жалоб при патологии полости рта

Собранный анамнез приведён в условиях задачи.

3.3. Ортопантомография

Данный метод обследования не является обязательным при постановке диагноза, проводится по потребности (на усмотрение лечащего врача).

3.4. Электромиография

Данный метод обследования не включен в Требования к амбулаторно-поликлинической диагностике.

3.5. Сцинтиграфия

Исследование не имеет диагностического значения в данной клинической ситуации.

Вопрос №2 К дополнительным методам обследования для постановки диагноза в данной клинической ситуации относят:

- 1: прицельную внутривисочную контактную рентгенографию
- 2: пальпацию органов полости рта
- 3: магнитно-резонансную томографию щёчной области
- 4: аксиографию

5. Результаты дополнительного метода обследования

5.1. Прицельная внутривисочная контактная рентгенография

На рентгенограмме определяется ретенированный 3.8 зуб, визуализируется деструкция костной ткани с нечётким контуром в области дистального края коронковой части зуба.

5.2. Пальпация органов полости рта

Исследование является обязательным при постановке диагноза в данной клинической ситуации.

5.3. Магнитно-резонансная томография щёчной области

Исследование не имеет диагностического значения в данной клинической ситуации.

5.4. Аксиография

Исследование не имеет диагностического значения в данной клинической ситуации.

Вопрос №3 Основным предполагаемым диагнозом у данного пациента является:

- 1: острый перикоронит
- 2: хронический перикоронит
- 3: киста, образовавшаяся в процессе формирования зубов
- 4: периодонтальный абсцесс десневого происхождения без свища

7. Диагноз

Диагноз:

Вопрос №4 Причиной, послужившей развитию данного воспалительного процесса является:

- 1: ретенированный зуб
- 2: кисты, образовавшаяся в процессе формирования зубов
- 3: корневая киста
- 4: периапикальный абсцесс без полости

Вопрос №5 Амплитуда открывания рта пациента в данной клинической ситуации соответствует:

- 1: воспалительной контрактуры первой степени
- 2: воспалительной контрактуры второй степени
- 3: нормальному открыванию рта
- 4: воспалительной контрактуры третьей степени

Вопрос №6 Первым этапом лечения в данном клиническом случае является:

- 1: перикоронаротомия
- 2: удаление причинного зуба
- 3: профессиональная гигиена полости рта
- 4: магнитотерапия

Вопрос №7 После перикоронаротомии и антисептической обработки раны под капюшон следует ввести:

- 1: йодоформную турунду
- 2: гемостатическую губку
- 3: антибиотик
- 4: дренаж

Вопрос №8 Вопрос о сохранении 3.8 зуба должен решаться:

- 1: после стихания воспалительных явлений
- 2: во время операции перикоронаротомии
- 3: через 7 дней после операции перикоронаротомии
- 4: на следующий день после операции перикоронаротомии

Вопрос №9 Оптимальным методом обезболивания для иссечения «капюшона» является:

- 1: инфильтрационная анестезия в области 3.8 зуба
- 2: блокада нижнего луночкового нерва по Гоу-Гейтсу
- 3: торусальная анестезия

4:мандибулярная анестезия

Вопрос №10 Использование кератопластических препаратов после перикоронатомии рационально _____ после операции:

- 1: через 3 дня
- 2: на следующий день
- 3: через неделю
- 4: через 10 дней

Вопрос №11 Разрез при перикоронатомии в данной клинической ситуации следует проводить:

- 1: в месте наибольшего выпухания инфильтрата
- 2: в области 3.6 и 3.7 зубов
- 3: по краю инфильтрата
- 4:дистальнее инфильтрата

Вопрос №12 В данной клинической ситуации возможно развитие заболевания слизистой оболочки:

- 1: язвенный гингивит
- 2: гипертрофический гингивит
- 3: веррукозная лейкоплакия
- 4: вульгарная пузырчатка

Эталон ответов:

Вопрос	1	2	3	4	5	6	7	8	9	10	11	12
Ответ	1,2	1	1	1	1	1	1	1	1	1	1	1

Ситуационная задача 11

1.1. Ситуация

В стоматологическую клинику обратился пациент М. 38 лет.

1.2. Жалобыназатруднённое открывание рта,боль при глотании,боль в области нижней челюсти слева, иррадиирующую в висок.

1.3. Анамнез заболевания

Со слов пациента, отмечал, что в течение года подобные обострения появлялись три раза. Ранее за помощью не обращался.

1.4. Анамнез жизни

Перенесенные заболевания: ОРВИ, детские инфекции.

Со слов пациента, аллергические реакции на медикаменты и продукты питания отрицает.

Наличие инфекционных заболеваний (ВИЧ, сифилис, гепатит) отрицает.

1.5. Объективный статус

Внешний осмотр: Конфигурация лица не изменена. Открывание рта затруднённое, ограничено до 3 см, болезненное. При пальпации регионарные лимфатические узлы поднижнечелюстной области увеличены, болезненны.

Осмотр полости рта.

Зубная формула:

	П	П	К								П				
1.8	1.7	1.6	1.5	1.4	1.3	1.2	1.1	2.1	2.2	2.3	2.4	2.5	2.6	2.7	2.8
4.8	4.7	4.6	4.5	4.4	4.3	4.2	4.1	3.1	3.2	3.3	3.4	3.5	3.6	3.7	3.8
		П											П	П	

Пальпация слизистой оболочки резко болезненна.

Прикус: ортогнатический.

Локальный статус: коронка 3.8 зуба на $\frac{2}{3}$ покрыта гиперемированной и отёчной слизистой оболочкой.

Вопрос №1 К дополнительному методу обследования, необходимому для постановки диагноза в данной клинической ситуации, относят:

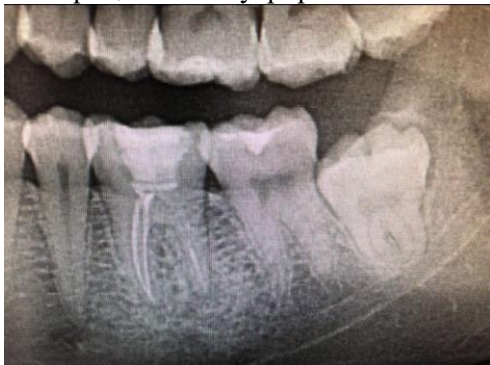- 1: прицельную внутривисочную контактную рентгенографию
- 2: гнатодинамометрию

3: электромиографию

4: УЗИ мягких тканей челюстно-лицевой области

3. Результаты дополнительного метода обследования

3.1. Прицельная внутриротовая контактная рентгенография



3.2. Гнатодинамометрия

Исследование не имеет диагностического значения в данной клинической ситуации.

3.3. Электромиография

Исследование не имеет диагностического значения в данной клинической ситуации.

3.4. УЗИ мягких тканей челюстно-лицевой области

Исследование не имеет диагностического значения в данной клинической ситуации.

Вопрос №2 На прицельной внутриротовой контактной рентгенографии визуализируется очаг разряжения костной ткани у 3.8 зуба _____ формы:

1: полулунной

2: круглой

3: овальной

4: нечёткой

Вопрос №3 Основным предполагаемым диагнозом в данной клинической ситуации является _____ 3.8 зуба:

1: K05.32 хронический перикоронит

2: K05.22 острый перикоронит (катаральная форма)

3: K05.22 острый перикоронит (гнойная форма)

4: K05.11 гипертрофический гингивит

6. Диагноз

Диагноз:

Вопрос №4 В рамках оказания хирургической помощи пациенту необходимо провести:

1: иссечение «капюшона»

2: антисептическую обработку «капюшона»

3: наложение компресса с димексидом

4: УВЧ-терапию

Вопрос №5 Удаление 3.8 зуба в данной клинической ситуации производят:

1: после ликвидации воспалительного процесса

2: в первое посещение

3: при нарушении общего состояния пациента

4: на следующие сутки

Вопрос №6 При удалении 3.8 зуба проводятся: местная анестезия, разрез слизистой оболочки от третьего моляра до середины второго моляра, _____, удаление 3.8 зуба, кюретаж, ушивание:

1: отслаивание слизисто-надкостничного лоскута

2: продление разреза до клыка

3: фрагментирование зуба при помощи бормашины

4: иссечение слизисто-надкостничного лоскута

Вопрос №7 После удаления 3.8, зуба при ушивании слизисто-надкостничного лоскута используют швы:

1: узловые

2: П-образные

3: непрерывные

4: матрасные

Вопрос №8 Местное лечение, которое может быть назначено пациенту в данной клинической ситуации, заключается в:

- 1: обработке полости рта растворами антисептика
- 2: полоскании полости рта физиологическим раствором
- 3: полоскании полости рта раствором соды
- 4: использовании кератопластического препарата

Вопрос №9 В качестве этиотропной терапии для лечения данного заболевания назначают:

- 1: противомикробные препараты
- 2: витаминные комплексы
- 3: нестероидные противовоспалительные препараты
- 4: иммуностимуляторы

Вопрос №10 После проведения операции, повторный приём назначается пациенту через (в днях):

- 1: 3-5
- 2: 7-9
- 3: 10
- 4: 14

Вопрос №11 К основным целям лечения перикоронита относят устранение боли и:

- 1: предупреждение дальнейшего развития патологического процесса
- 2: дренирование воспалительного очага
- 3: антисептическую обработку раны
- 4: проведение физиотерапевтического лечения

Вопрос №12 Возможным осложнением заболевания в данной клинической ситуации является:

- 1: позадиомолярный периостит
- 2: периодонтит
- 3: пародонтит
- 4: гнойный артрит височно-нижнечелюстного сустава

Эталон ответов:

Вопрос	1	2	3	4	5	6	7	8	9	10	11	12
Ответ	1	1	1	1	1	1	1	1	1	1	1	1

Ситуационная задача 12

1.1. Ситуация

В стоматологическую клинику обратился пациент М. 38 лет.

1.2. Жалобы на затруднённое открывание рта, боль при глотании справа; боль при жевании; боль в области нижней челюсти справа, иррадиирующую в висок.

1.3. Анамнез заболевания

Со слов пациента, в течение года подобные симптомы появлялись три раза. Ранее за помощью не обращался.

1.4. Анамнез жизни

Перенесенные заболевания: ОРВИ, детские инфекции.

Со слов пациента, аллергические реакции на медикаменты и продукты питания отсутствуют. Наличие инфекционных заболеваний (ВИЧ, сифилис, гепатит) отрицает.

1.5. Объективный статус

Внешний осмотр: конфигурация лица не изменена. Открывание рта затруднённое, болезненное.

При пальпации регионарные лимфатические узлы правой поднижнечелюстной области увеличены, болезненны.

Зубная формула:

		С					П					С			
1.8	1.7	1.6	1.5	1.4	1.3	1.2	1.1	2.1	2.2	2.3	2.4	2.5	2.6	2.7	2.8
4.8	4.7	4.6	4.5	4.4	4.3	4.2	4.1	3.1	3.2	3.3	3.4	3.5	3.6	3.7	3.8

Прикус: ортогнатический.

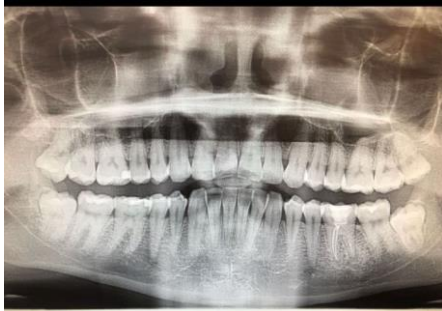Осмотр полости рта: коронка 4.8 зуба на $\frac{2}{3}$ покрыта гиперемированной и отёчной слизистой оболочкой. Пальпация слизистой оболочки резко болезненна.

Вопрос №1 К дополнительному методу обследования, необходимому для постановки диагноза, относят:

- 1: рентгенографическое исследование
- 2: УЗИ мягких тканей челюстно-лицевой области
- 3: электроодонтодиагностику (ЭОД)
- 4: функциональную диагностику

3. Результаты дополнительного метода обследования

3.1. Рентгенографическое исследование



На рентгенограмме выявлено разрежение костной ткани полулунной формы у 4.8 зуба. Коронка 4.8 зуба прорезалась на $\frac{1}{2}$.

3.2. УЗИ мягких тканей челюстно-лицевой области

На УЗИ отмечается инфильтрат в области зуба 4.8.

3.3. Электроодонтодиагностика

ЭОД 19-34 мкА.

3.4. Функциональная диагностика

Открывание рта ограничено до 2 см.

Вопрос №2 Предполагаемым основным диагнозом 4.8 зуба является:

- 1: полуретенция, дистопия, острый перикоронарит
- 2: острый перикоронит
- 3: хронический гингивит
- 4: гиперпластический гингивит

5. Диагноз

Диагноз:

Вопрос №3 В рамках оказания помощи пациенту необходимо провести:

- 1: удаление 4.8 зуба
- 2: наложение мази «Метрогилдента»
- 3: наложение компресса с димексидом
- 4: ультразвуковую терапию

Вопрос №4 Показанием к удалению 4.8 зуба является:

- 1: недостаток места в альвеолярной части челюсти
- 2: наличие кариозной полости
- 3: риск развития осложнений
- 4: желание пациента

Вопрос №5 В качестве этиотропной терапии при данном заболевании могут быть назначены:

- 1: антибиотики
- 2: кератопластики
- 3: иммуномодуляторы
- 4: глюкокортикостероиды

Вопрос №6 Местным лечением, которое может быть назначено пациенту, является:

- 1: обработка полости рта растворами антисептика
- 2: полоскание полости рта физиологическим раствором
- 3: полоскание полости рта раствором соды
- 4: использование геля для дёсен «Асепта»

Вопрос №7 При ушивании слизистой-надкостничного лоскута после удаления 4.8 зуба используют швы:

- 1: узловые
- 2: непрерывные
- 3: х-образные
- 4: п-образные

Вопрос №8 При удалении 4.8 зуба проводятся: анестезия, разрез слизистой оболочки от третьего моляра до середины второго моляра, _____, удаление 4.8 зуба, кюретаж, ушивание:

- 1: отслаивание слизистой-надкостничного лоскута
- 2: проведение дополнительного разреза до клыка
- 3: фрагментирование зуба при помощи бормашины
- 4: иссечение слизистой-надкостничного лоскута

Вопрос №9 После проведения операции и наложение йодоформной турунды повторный приём назначается через:

- 1: 3 дня
- 2: 10 дней
- 3: 7 дней
- 4: 14 дней

Вопрос №10 К интраоперационным осложнениям, возникающим во время удаления 4.8 зуба, относят:

- 1: первичное кровотечение
- 2: альвеолит лунки зуба
- 3: контрактуру нижней челюсти
- 4: расхождение швов

Вопрос №11 Заболеванием, с которым необходимо дифференцировать перикоронит, является:

- 1: хронический пульпит
- 2: хронический остеомиелит
- 3: острый лимфаденит
- 4: хронический лимфаденит

Вопрос №12 Возможным осложнением заболевания является:

- 1: позадиомолярный периостит
- 2: периодонтит
- 3: пародонтит
- 4: гнойный лимфаденит

Эталон ответов:

Вопрос	1	2	3	4	5	6	7	8	9	10	11	12
Ответ	1	1	1	1	1	1	1	1	1	1	1	1

Тема 5

Ситуационная задача 1

1.1. Ситуация

В отделение терапевтической стоматологии обратился пациент 41 года.

1.2. Жалобы

на

- постоянную сильную боль в области 4.5 зуба,
- боль при накусывании,
- чувство «выросшего зуба».

1.3. Анамнез заболевания

4.5 зуб лечили 2 года назад по поводу кариеса. Полгода назад пломба выпала. К врачу-стоматологу не обращался. Боль появилась впервые сутки назад.

1.4. Анамнез жизни

- Работает бухгалтером в банке.
- Считает себя здоровым.
- Вредные привычки: курение.
- Аллергические реакции на новокаин.
- Наличие инфекционных заболеваний (ВИЧ, сифилис, гепатит) отрицает.

1.5. Объективный статус

Внешний осмотр: конфигурация лица не изменена, регионарные лимфатические узлы не увеличены, пальпация регионарных лимфатических узлов безболезненна.

Зубная формула:

О	С	П	О									П	С	П	С	О
1.8	1.7	1.6	1.5	1.4	1.3	1.2	1.1	2.1	2.2	2.3	2.4	2.5	2.6	2.7	2.8	
4.8	4.7	4.6	4.5	4.4	4.3	4.2	4.1	3.1	3.2	3.3	3.4	3.5	3.6	3.7	3.8	
О	П	П	?											П	С	С

Слизистая оболочка рта, десны, альвеолярных отростков и нёба бледно-розового цвета, умеренно увлажнена.

Прикус: ортогнатический.

Локальный статус:

на окклюзионной поверхности 4.5 зуба обнаружена глубокая кариозная полость. Переходная складка в области проекции корня 4.5 зуба гиперемирована, отечна, болезненна при пальпации.

Вопрос №1 К обязательным клиническим методам обследования для постановки диагноза в данной клинической ситуации относят:

- 1: зондирование
- 2: перкуссию зубов
- 3: термодиагностику зуба
- 4: микробиологический
- 5: витальное окрашивание твердых тканей зуба
- 6: анализ слюны на содержание секреторного иммуноглобулина А

3. Результаты клинических методов обследования

3.1. Зондирование

При зондировании определяется глубокая кариозная полость, сообщающаяся с полостью зуба. Кариозная полость выполнена размягчённым дентином. Зондирование безболезненно.

3.2. Перкуссия зубов

Вертикальная перкуссия 4.5 зуба резко болезненна.

3.3. Термодиагностика зуба

Болевая реакция 4.5 зуба на температурные раздражители отсутствует.

3.4. Микробиологический

Данный метод обследования не является обязательным в данной клинической ситуации.

3.5. Витальное окрашивание твердых тканей зуба

Данный метод обследования не является обязательным в данной клинической ситуации.

3.6. Анализ слюны на содержание секреторного иммуноглобулина А

Данный метод обследования не является обязательным в данной клинической ситуации.

Вопрос №2 К дополнительным методам обследования для постановки диагноза в данной клинической ситуации относят:

- 1: прицельную внутриротовую контактную рентгенографию
- 2: электроодонтометрию
- 3: эхоosteометрию
- 4: электронную микроскопию эмали
- 5: люминесцентную диагностику

5. Результаты дополнительных методов обследования

5.1. Прицельная внутриротовая контактная рентгенография

На рентгенограмме – корневые каналы не obturированы, в периапикальных тканях наблюдается «размытость» костного рисунка.

5.2. Электроодонтометрия

Показатели электроодонтометрии 4.5 зуба свыше 100 мкА.

5.3. Эхоosteометрия

Исследование не имеет диагностического значения в данной клинической ситуации.

5.4. Электронная микроскопия эмали

Исследование не имеет диагностического значения в данной клинической ситуации.

5.5. Люминесцентная диагностика

Исследование не имеет диагностического значения в данной клинической ситуации.

Вопрос №3 Основным диагнозом в данной клинической ситуации является

_____ 4.5 зуба:

- 1: острый апикальный периодонтит пульпарного происхождения
- 2: начальный пульпит (гиперемия)
- 3: некроз пульпы
- 4: хронический апикальный периодонтит

7. Диагноз

Диагноз:

Вопрос №4 Этапы проведения инструментальной обработки корневых каналов в данной клинической ситуации включают:

- 1: раскрытие полости зуба, прохождение канала, определение рабочей длины корневого канала, механическую обработку корневых каналов
- 2: раскрытие и расширение кариозной полости, удаление размягченного дентина, проверку качества препарирования кариесмаркером
- 3: формирование и обработка краев кариозной полости, пломбирование корневых каналов временными и/или постоянными пломбировочными материалами
- 4: вскрытие кариозной полости, наложение лечебного препарата на дно сформированной полости, рентгенологический контроль на этапах лечения

Вопрос №5 На этапе медикаментозной обработки корневых каналов у пациента используют раствор:

- 1: гипохлорита натрия 2,5-3,0%
- 2: дикаина 3%
- 3: калия перманганата
- 4: ортофосфорной кислоты 37%

Вопрос №6 После механической обработки корневой канал должен иметь форму:

- 1: конуса
- 2: цилиндра
- 3: эллипса
- 4: овала

Вопрос №7 Инструментальная и антисептическая обработка корневых каналов при лечении данной формы периодонтита направлена на:

- 1: первичную очистку канала от измененных тканей, удаление дентинных опилок и формирование канала
- 2: пломбирование канала в первое посещение, восстановление эстетики
- 3: формирование цилиндрической формы канала, obturation канала цементом
- 4: формирование дентинной пробки, восстановление окклюзии

Вопрос №8 Пломбирование корневых каналов методом латеральной конденсации гуттаперчи подразумевает использование:

- 1: основного и дополнительного штифтов
- 2: разогретой гуттаперчи
- 3: термофила и аналогов
- 4: одной пасты

Вопрос №9 Материал для пломбирования корневых каналов должен обладать:

- 1: пространственной стабильностью, отсутствием усадки, рентгеноконтрастностью
- 2: изменчивостью формы после внесения в канал, значительной усадкой, раздражением периапикальных тканей
- 3: способностью изменять цвет коронки зуба, коротким временем твердения, улучшением адгезии композита
- 4: рассасыванием в корневом канале, гидрофильностью, повышенной текучестью

Вопрос №10 Критерием качества obturation корневых каналов является:

- 1: равномерная плотность пломбировочного материала на всем протяжении
- 2: выведение материала в ткани периодонта
- 3: равномерная плотность пломбировочного материала в устьевой части канала
- 4: неравномерная плотность пломбировочного материала на всем протяжении канала

Вопрос №11 К противопоказаниям проведения постоянной obturation корневых каналов относят:

- 1: болевые симптомы в области зуба, выделение экссудата, чувствительность при перкуссии
- 2: отсутствие экссудата, подвижность зубов I степени
- 3: резорбцию цемента корня, подвижность зубов II степени
- 4: уменьшение очага резорбции костной ткани, пародонтальный карман более 5 мм

Вопрос №12 После проведения лечения необходимо динамическое наблюдение за зубом в течение:

- 1: 2 лет
- 2: 1,5 лет
- 3: 1 года
- 4: 0,5 года

Эталон ответов:

Вопрос	1	2	3	4	5	6	7	8	9	10	11	12
Ответ	1,2,3	1,2	1	1	1	1	1	1	1	1	1	1

Ситуационная задача 2

1.1. Ситуация

В отделение хирургической стоматологии поступил пациент Н. 30 лет.

1.2. Жалобына

- боль, припухлость мягких тканей лица,
- нарушение общего самочувствия,
- болезненное открывание рта.

1.3. Анамнез заболевания

- Указанные жалобы появились 2 дня назад в области ранее не леченого зуба на нижней челюсти слева. Был зафиксирован подъем температуры до 38°C.
- В течение нескольких месяцев пациент отмечал дискомфорт и кратковременные боли в области 3.6-3.7 зубов.
- К врачу-стоматологу не обращался.

1.4. Анамнез жизни

- Работает менеджером в салоне связи.
- Перенесённые заболевания: коклюш в детстве.
- Сопутствующие заболевания: хронический бронхит.
- Аллергические реакции на медикаменты и продукты питания отрицает.
- Наличие инфекционных заболеваний (ВИЧ, сифилис, гепатит) отрицает.

1.5. Объективный статус

Внешний осмотр: Конфигурация лица изменена за счёт коллатерального отёка мягких тканей левой околоушно-жевательной области. Пальпируются умеренно увеличенные подчелюстные лимфатические узлы, больше слева, подвижны, мягко-эластической консистенции, кожные покровы над ними не изменены. Открывание рта не ограничено, в полном объёме. Глотание свободное, безболезненное.

Осмотр полости рта.

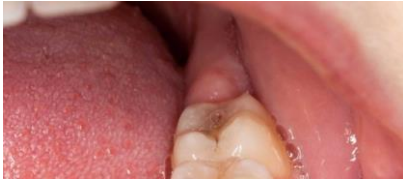Зубная формула:

		С											Pt		С
1.8	1.7	1.6	1.5	1.4	1.3	1.2	1.1	2.1	2.2	2.3	2.4	2.5	2.6	2.7	2.8
4.8	4.7	4.6	4.5	4.4	4.3	4.2	4.1	3.1	3.2	3.3	3.4	3.5	3.6	3.7	3.8
О	С			Р										С	О

Состояние слизистой оболочки рта, дёсен, альвеолярных отростков и нёба: слизистая оболочка бледно-розового цвета, умеренно увлажнена вне очага поражения.

Прикус: ортогнатический.

Локальный статус: В области 3.7 зуба резко болезненная ограниченная припухлость в виде валика по переходной складке, 3.7 зуб – на окклюзионной поверхности определяется глубокая кариозная полость.



Вопрос №1 К клиническому методу обследования, обязательным для постановки диагноза в данной клинической ситуации, относится:

- 1: пальпация органов полости рта
- 2: электроодонтодиагностика причинного зуба
- 3: термометрия общая
- 4: определение пародонтальных индексов

3. Результаты клинического метода обследования

3.1. Пальпация органов полости рта

Пальпация в области переходной складки соответственно 3.7 зубу резко болезненна, определяется очаг флюктуации.

3.2. Электроодонтодиагностика причинного зуба

Данный метод обследования не включен в Требования к амбулаторно-поликлинической диагностике, не является обязательным для постановки диагноза.

3.3. Термометрия общая

Данный метод обследования не является обязательным при постановке диагноза, проводится по потребности (на усмотрение лечащего врача).

3.4. Определение пародонтальных индексов

Данный метод обследования не является обязательным для постановки диагноза, проводится по потребности (на усмотрение лечащего врача).

Вопрос №2 Методом инструментальной диагностики, используемым для определения данной патологии, является:

- 1: прицельная внутриротовая контактная рентгенография
- 2: определение степени открывания рта и ограничения подвижности нижней челюсти
- 3: магнитно-резонансная томография щёчной области
- 4: зондирование причинного зуба

5. Результаты инструментального метода обследования

5.1. Прицельная внутриротовая контактная рентгенография

На рентгенограмме определяется глубокая кариозная полость, сообщающаяся с полостью 3.7 зуба, расширение периодонтальной щели в области корней 3.7 зуба.

5.2. Определение степени открывания рта и ограничения подвижности нижней челюсти

Исследование является обязательным при постановке диагноза в данной клинической ситуации.

5.3. Магнитно-резонансная томография щёчной области

Исследование не имеет диагностического значения в данной клинической ситуации.

5.4. Зондирование причинного зуба

Исследование не имеет диагностического значения в данной клинической ситуации.

Вопрос №3 Основным диагнозом в данной клинической ситуации является:

- 1: острый периостит челюсти, гнойная фаза
- 2: острый периостит челюсти, серозная фаза
- 3: периапикальный абсцесс без полости
- 4: периодонтальный абсцесс без полости
7. Диагноз

Диагноз:

Вопрос №4 Причиной возникновения острого воспалительного процесса у пациента является _____ 3.7 зуба:

- 1: K04.5 хронический апикальный периодонтит
- 2: K04.4 острый апикальный периодонтит пульпарного происхождения
- 3: K04.7 периапикальный абсцесс без полости

Вопрос №5 Первым этапом лечения в данном клиническом случае является:

- 1: вскрытие причинного зуба
- 2: удаление причинного зуба
- 3: профессиональная гигиена полости рта
- 4: электрофорез

Вопрос №6 При неэффективности терапевтических манипуляций, лечение будет направлено на:

- 1: устранение или снижение воспаления
- 2: устранение болевых ощущений
- 3: подавление патогенной микрофлоры
- 4: антисептическую обработку мягких тканей

Вопрос №7 Разрез в данной клинической ситуации следует проводить:

- 1: параллельно переходной складке через весь инфильтрат до кости
- 2: отступая 5 мм от сосочка 3.7 зуба
- 3: перпендикулярно очагу воспаления
- 4: по крылочелюстной складке

Вопрос №8 Эндодонтическое лечение 3.7 зуба стоит проводить после периостотомии :

- 1: через 1-3 дня
- 2: в то же посещение
- 3: через неделю
- 4: через месяц

Вопрос №9 Для орошения полости абсцесса после его вскрытия используется раствор хлоргексидина в концентрации+__+ %:

- 1: 0,05
- 2: 5
- 3: 10
- 4: 0,5

Вопрос №10 Перевязку после хирургического вмешательства следует проводить:

- 1: на второй день
- 2: через неделю
- 3: на пятые сутки
- 4: через 3 дня

Вопрос №11 В случае неэффективности эндодонтического лечения и необходимости удаления зуба при сложном удалении 3.7 зуба с помощью бормашины требуется:

- 1: провести сепарацию корней
- 2: удалить коронковую часть
- 3: создать зазор между корнями
- 4: сошлифовать медиальную поверхность коронковой части

Вопрос №12 В данной клинической ситуации развитие нового заболевания, связанного с основным, возможно при:

- 1: распространении воспалительного процесса
- 2: острой травме 3.7 зуба
- 3: выпадении пломбы из 3.7 зуба
- 4: развитию невралгии нижнего альвеолярного нерва

Эталон ответов:

Вопрос	1	2	3	4	5	6	7	8	9	10	11	12
Ответ	1	1	1	1	1	1	1	1	1	1	1	1

Ситуационная задача 3

1.1. Ситуация

В отделение хирургической стоматологии обратился пациент М. 39 лет.

1.2. Жалобы

на

- периодические боли в области ранее леченого зуба на нижней челюсти справа,
- разрушение зуба.

1.3. Анамнез заболевания

- Указанные жалобы появились около 12 месяцев назад, около 6 месяцев назад проводилось эндодонтическое лечение зуба на нижней челюсти справа, однако боли в области данного зуба периодически отмечались пациентом.
- За месяц до обращения после приёма твёрдой пищи отметил скол коронки зуба на нижней челюсти справа.

- К врачу-стоматологу не обращался.

1.4. Анамнез жизни

- Работает преподавателем в ВУЗе.
- Перенёс детские инфекции (корь, краснуху).
- Вредные привычки: табакокурение.
- Аллергические реакции: пищевая (цитрусовые).
- Наличие инфекционных заболеваний (ВИЧ, сифилис, гепатит) отрицает.

1.5. Объективный статус

Внешний осмотр: конфигурация лица не изменена, кожные покровы обычной окраски, в складку собираются. Пальпируются умеренно увеличенные подчелюстные лимфатические узлы, больше слева, подвижны, мягко-эластической консистенции, кожные покровы над ними не изменены. Открывание в полном объёме, безболезненно. Глотание свободное, безболезненное.

Осмотр полости рта.

Зубная формула:

О	К		К									С	К	К	О
1.8	1.7	1.6	1.5	1.4	1.3	1.2	1.1	2.1	2.2	2.3	2.4	2.5	2.6	2.7	2.8
4.8	4.7	4.6	4.5	4.4	4.3	4.2	4.1	3.1	3.2	3.3	3.4	3.5	3.6	3.7	3.8
О	О	ПС			О								О	С	О

Состояние слизистой оболочки рта, дёсен, альвеолярных отростков и нёба: слизистая оболочка бледно-розового цвета, умеренно увлажнена.

Прикус: глубокий.

Локальный статус: 4.6 зуб – на окклюзионной и медиальной поверхности пломбы определяется дефект коронковой части зуба с язычной стороны около 0,3 мм.

Вопрос №1 К методам обследования, обязательным для постановки диагноза в данной клинической ситуации, относятся:

- 1: перкуссия зубов
- 2: электроодонтометрия
- 3: пальпация челюстно-лицевой области
- 4: витальное окрашивание твёрдых тканей зуба
- 5: определение пародонтальных индексов

3. Результаты методов обследования

3.1. Перкуссия зубов

Вертикальная и горизонтальная перкуссия 4.6. зуба безболезненна.

3.2. Электроодонтометрия

Снижение электровозбудимости до 200 мкА.

3.3. Пальпация челюстно-лицевой области

Данный метод обследования не является обязательным для постановки диагноза.

3.4. Витальное окрашивание твёрдых тканей зуба

Данный метод обследования не является обязательным для постановки диагноза.

3.5. Определение пародонтальных индексов

Данный метод обследования не является обязательным для постановки диагноза.

Вопрос №2 К дополнительному методу обследования для постановки диагноза в данной клинической ситуации относят:

- 1: ортопантомографию
- 2: магнитно-ядерную резонансную томографию
- 3: сцинтиграфию
- 4: ультразвуковое исследование

5. Результаты дополнительного метода обследования

5.1. Ортопантомография

На рентгенограмме определяется глубокая кариозная полость на окклюзионной поверхности 4.6 зуба под пломбой, сообщающаяся с полостью зуба, каналы эндодонтически пролечены, каналы мезиального корня запломбированы не до верхушки, визуализируется инструмент в канале, очаг

разряжения костной ткани округлой формы с неровными контурами в области верхушки данного корня размером 0,5х0,8см.

5.2. Магнитно-ядерная резонансная томография

Исследование не имеет диагностического значения в данной клинической ситуации.

5.3. Сцинтиграфия

Исследование не имеет диагностического значения в данной клинической ситуации.

5.4. Ультразвуковое исследование

Исследование не имеет диагностического значения в данной клинической ситуации.

Вопрос №3 Основным диагнозом является _____ 4.6 зуба:

- 1: хронический апикальный периодонтит (апикальная гранулёма)
- 2: острый апикальный периодонтит пульпарного происхождения
- 3: корневая киста
- 4: периапикальный абсцесс без полости

7. Диагноз

Диагноз:

Вопрос №4 С учётом патологического состояния зуба и нецелесообразности его повторного терапевтического лечения показано проведение операции _____ 4.6 зуба:

- 1: резекции верхушки корня
- 2: гемисекции
- 3: коронаро-радикулярной сепарации
- 4: реплантации

Вопрос №5 Операции резекции верхушки корня зуба предшествует:

- 1: местное обезболивание
- 2: механическая обработка каналов
- 3: антисептическая обработка каналов
- 4: удаление сломанного инструмента

Вопрос №6 Показанием к проведению резекции верхушки корня зуба при апикальном периодонтите в стадии ремиссии является:

- 1: невозможность проведения консервативного лечения
- 2: успешность консервативного лечения
- 3: регрессия периапикального очага
- 4: неудовлетворительная гигиена полости рта

Вопрос №7 Резекцию верхушки корня зуба проводят на _____ его длины:

- 1: $\frac{1}{3}$
- 2: $\frac{1}{4}$
- 3: $\frac{2}{3}$
- 4: $\frac{3}{4}$

Вопрос №8 Основание лоскута при проведении операции резекции верхушки корня зуба должно быть обращено к:

- 1: переходной складке
- 2: верхней губе
- 3: нижней губе
- 4: челюстно-язычному желобку

Вопрос №9 Вершина разреза при проведении резекции верхушки корня зуба должна находиться на уровне:

- 1: середины проекции корня
- 2: верхушки корня
- 3: пришеечной области
- 4: верхушки корня соседнего зуба

Вопрос №10 До осуществления хирургических методов лечения периодонтитов необходимо проведение:

- 1: эндодонтического лечения
- 2: премедикации
- 3: эрадикационной терапии
- 4: профессиональной гигиены полости рта

Вопрос №11 После проведенного эндодонтического лечения пациента по поводу периодонтита и при отсутствии динамического наблюдения частота развития нового заболевания, связанного с основным, составляет __ %:

- 1: 10
- 2: 20
- 3: 30
- 4: 25

Вопрос №12 При хроническом апикальном периодонтите возможно проведение зубосохраняющей операции:

- 1: гемисекции
- 2: клинического удлинения коронки
- 3: удаления зуба
- 4: дентальной имплантации

Эталон ответов:

Вопрос	1	2	3	4	5	6	7	8	9	10	11	12
Ответ	1,2	1	1	1	1	1	1	1	1	1	1	1

Ситуационная задача 4

1.1. Ситуация

В отделение хирургической стоматологии обратился пациент С. 43 лет.

1.2. Жалобы на постоянные выраженные боли в области ранее леченого зуба на нижней челюсти слева, чувство «выросшего зуба».

1.3. Анамнез заболевания

Боли появились около недели назад впервые, усилились в течение последних 2 суток, временно утихают после приёма обезболивающего средства.

К врачу-стоматологу не обращался.

1.4. Анамнез жизни

Работает менеджером в офисе.

Перенёс детские инфекции (корь, краснуху).

Вредные привычки: табакокурение.

Аллергические реакции отрицает.

Наличие инфекционных заболеваний (ВИЧ, сифилис, гепатит) отрицает.

1.5. Объективный статус

Внешний осмотр: конфигурация лица не изменена, кожные покровы обычной окраски, в складку собираются. Пальпируются умеренно увеличенные подчелюстные лимфатические узлы, больше слева, подвижны, мягко-эластической консистенции, кожные покровы над ними не изменены.

Открытие рта не ограничено, в полном объёме. Глотание свободное, безболезненное.

Осмотр полости рта

Зубная формула:

С	К		КД									С	ПС	К	О
1.8	1.7	1.6	1.5	1.4	1.3	1.2	1.1	2.1	2.2	2.3	2.4	2.5	2.6	2.7	2.8
4.8	4.7	4.6	4.5	4.4	4.3	4.2	4.1	3.1	3.2	3.3	3.4	3.5	3.6	3.7	3.8
С	О	О			О								ПС		О

Состояние слизистой оболочки рта, дёсен, альвеолярных отростков и нёба: отёк, гиперемия слизистой в области 3.6 зуба.

Прикус: глубокий.

Локальный статус: 3.6 зуб – на окклюзионной поверхности массивная пломба с нарушением прилегания и частичной потерей целостности с формированием полости, заполненной размягчённым дентином и остатками пищи.

Вопрос №1 К клиническим методам обследования, обязательным для постановки диагноза в данной клинической ситуации, относят:

- 1: перкуссию зубов

- 2: пальпацию по переходной складке
- 3: электроодонтометрию | False
- 4: витальное окрашивание твёрдых тканей зуба
- 5: определениепародонтальных индексов

3. Результаты клинических методов обследования

3.1. Перкуссия зубов

Вертикальная и горизонтальная перкуссия 3.6. зуба болезненна.

3.2. Пальпация по переходной складке

Выраженная болезненность слизистой при пальпации в области 3.6 зуба, больше – с вестибулярной стороны.

3.3. Электроодонтометрия

Данный метод обследования не является обязательным для постановки диагноза.

3.4. Витальное окрашивание твёрдых тканей зуба

Данный метод обследования не является обязательным при постановке диагноза.

3.5. Определение пародонтальных индексов

Данный метод обследования не является обязательным при постановке диагноза.

Вопрос №2 К инструментальным методам обследования для постановки диагноза в данной клинической ситуации относят:

- 1: ортопантомографию
- 2: электроодонтометрию
- 3: магнитно-ядерную резонансную томографию
- 4: сцинтиграфию
- 5: ультразвуковое исследование
5. Результаты инструментальных методов обследования

5.1. Ортопантомография

На рентгенограмме определяется глубокая кариозная полость на окклюзионной поверхности 3.6 зуба под пломбой, сообщающаяся с полостью пульпы зуба, очаг разряжения костной ткани округлой формы с неровными контурами в области верхушек корней.

5.2. Электроодонтометрия

Показатель чувствительности пульпы при проведении электроодонтометрии 3.6 зуба более 100 мкА.

5.3. Магнитно-ядерная резонансная томография

Исследование не имеет диагностического значения в данной клинической ситуации.

5.4. Сцинтиграфия

Исследование не имеет диагностического значения в данной клинической ситуации.

5.5. Ультразвуковое исследование

Исследование не имеет диагностического значения в данной клинической ситуации.

Вопрос №3 Основным диагнозом является _____ 3.6 зуба:

- 1: острый апикальный периодонтит пульпарного происхождения
- 2: хронический апикальный периодонтит
- 3: корневая киста
- 4: периапикальный абсцесс без полости

7. Диагноз

Диагноз:

Вопрос №4 С учётом патологического состояния 3.6 зуба, нецелесообразности его терапевтического лечения в связи с невозможностью в последующем восстановить в полном объёме коронковую часть, показано проведение операции _____ 3.6 зуба:

- 1: удаления
- 2: гемисекции
- 3: коронаро-радикулярной сепарации
- 4: резекции верхушки корней

Вопрос №5 Операция удаления 3.6 зуба обязательно должна включать этап:

- 1: проведения местного обезболивания
- 2: ушивания лунки удалённого зуба
- 3: удаления межкорневой перегородки
- 4: тугой тампонады лунки

Вопрос №6 Показанием к проведению резекции верхушки корня зуба при апикальном периодонтите в стадии ремиссии является:

- 1: невозможность проведения консервативного лечения
- 2: успешность консервативного лечения
- 3: регрессия периапикального очага
- 4: неудовлетворительная гигиена полости рта

Вопрос №7 Выбор метода лечения периодонтита зависит от:

- 1: клинической картины
- 2: желаний пациента
- 3: навыков врача-стоматолога
- 4: набора стоматологических инструментов

Вопрос №8 Немедикаментозная помощь при данном состоянии направлена на:

- 1: купирование воспалительного процесса
- 2: создание оттока для гнойного отделяемого
- 3: сохранение проходимости корневых каналов
- 4: сохранение коронковой части

Вопрос №9 Для выбора метода восстановления анатомической формы коронковой части зуба после эндодонтического лечения при остром апикальном периодонтите необходимо оценить степень разрушения коронковой части зуба с помощью индекса:

- 1: разрушения окклюзионной поверхности зуба (по В.Ю. Миликевичу)
- 2: папиллярно-маргинального (РМА)
- 3: нуждаемости в лечении заболеваний пародонта (СРITN)
- 4: гигиенического (Фёдорова – Володкиной)

Вопрос №10 При данном диагнозе фактором, препятствующим немедленному началу лечения, может быть:

- 1: отказ от лечения
- 2: перенесённый год назад инфаркт миокарда
- 3: перенесённый год назад инсульт головного мозга
- 4: сахарный диабет в стадии компенсации

Вопрос №11 При апикальном периодонтите на этапе лечения пациента частота развития ятрогенных осложнений составляет ____ %:

- 1: 10
- 2: 20
- 3: 30
- 4: 40

Вопрос №12 Особенностью лечебного процесса при травматическом периодонтите является:

- 1: удаление травмирующего агента
- 2: промывание ферментами
- 3: проведение некрэктомии
- 4: проведение секвестрэктоми

Эталон ответов:

Вопрос	1	2	3	4	5	6	7	8	9	10	11	12
Ответ	1,2	1,2	1	1	1	1	1	1	1	1	1	1

Ситуационная задача 5

Ситуация. В отделение терапевтической стоматологии обратился пациент 36 лет.

1.2. Жалобы на чувство «выросшего зуба», припухлость щеки, повышение температуры, головную боль.

1.3. Анамнез заболевания

- 2.4 зуб ранее лечен по поводу кариеса.
- Сутки назад появилась постоянная сильная боль, припухлость щеки слева.
- К врачу-стоматологу не обращался.

1.4. Анамнез жизни

- Работает главным инженером в строительной компании.
- Считает себя здоровым.
- Вредные привычки: курение.

- Аллергические реакции отрицает.
- Наличие инфекционных заболеваний (ВИЧ, сифилис, гепатит) отрицает.

1.5. Объективный статус

Внешний осмотр: конфигурация лица не изменена, пальпация регионарных лимфатических узлов безболезненна.

Осмотр полости рта.

Состояние слизистой оболочки рта, десны, альвеолярных отростков и нёба: слизистая оболочка бледно-розового цвета, умеренно увлажнена.

Прикус: ортогнатический.

Локальный статус: на окклюзионной поверхности 2.4 зуба – пломба. После удаления пломбы обнаружена глубокая кариозная полость. Переходная складка в области проекции корня 2.4 зуба гиперемирована, отёчна, болезненна при пальпации.

Вопрос №1 К клиническим методам обследования, обязательным для постановки диагноза в данной клинической ситуации, относятся:

- 1: зондирование кариозных полостей
- 2: перкуссия зубов
- 3: термодиагностика зуба
- 4: микробиологический
- 5: витальное окрашивание
- 6: анализ слюны на содержание секреторного иммуноглобулина А

3. Результаты клинических методов обследования

3.1. Зондирование кариозных полостей

При зондировании определяется глубокая кариозная полость, сообщающаяся с полостью зуба. Кариозная полость заполнена размягчённым дентином. Зондирование безболезненно.

3.2. Перкуссия зубов

Вертикальная перкуссия 2.4 зуба резко болезненна.

3.3. Термодиагностика зуба

Болевая реакция 2.4 зуба на температурные раздражители отсутствует.

3.4. Микробиологический

Данный метод обследования не является обязательным в данной клинической ситуации.

3.5. Витальное окрашивание

Данный метод обследования не является обязательным в данной клинической ситуации.

3.6. Анализ слюны на содержание секреторного иммуноглобулина А

Данный метод обследования не является обязательным в данной клинической ситуации.

Вопрос №2 К дополнительным методам обследования для постановки диагноза в данной клинической ситуации относят:

- 1: прицельную внутриротовую контактную рентгенографию
- 2: электроодонтометрию
- 3: реопародонтографию
- 4: электронную микроскопию эмали
- 5: люминесцентную диагностику

5. Результаты дополнительных методов обследования

5.1. Прицельная внутриротовая контактная рентгенография

На рентгенограмме – корневые каналы не obturированы, в периапикальных тканях наблюдается размытость костного рисунка.

5.2. Электроодонтометрия

Показатели электроодонтометрии 2.4 зуба свыше 100 мкА.

5.3. Реопародонтография

Исследование не имеет диагностического значения в данной клинической ситуации.

5.4. Электронная микроскопия эмали

Исследование не имеет диагностического значения в данной клинической ситуации.

5.5. Люминесцентная диагностика

Исследование не имеет диагностического значения в данной клинической ситуации.

Вопрос №3 Основным диагнозом является _____ 2.4 зуба:

- 1: острый апикальный периодонтит пульпарного происхождения
- 2: гиперемия пульпы
- 3: некроз пульпы

4: хронический апикальный периодонтит

7. Диагноз

Диагноз:

Вопрос №4 Этапы проведения инструментальной обработки корневых каналов включают:

- 1: раскрытие полости зуба; создание прямого доступа к корневым каналам
- 2: раскрытие кариозной полости; расширение кариозной полости; рентгенологический контроль на этапах препарирования
- 3: формирование кариозной полости; обработку краёв кариозной полости
- 4: наложение лечебного препарата на устья корневых каналов; рентгенологический контроль на этапах препарирования

Вопрос №5 На этапе медикаментозной обработки корневых каналов используют раствор:

- 1: хлоргексидина 0,05 %
- 2: спирта этилового 70%
- 3: перманганата калия
- 4: фурацилина

Вопрос №6 Электрометрический метод применяют для:

- 1: определения рабочей длины канала
- 2: формирования апикального расширения
- 3: проведения электрокоагуляции тканей периодонта
- 4: формирования конусности в верхней трети канала

Вопрос №7 Инструментальная и антисептическая обработка корневых каналов при лечении данной формы периодонтита проводится для:

- 1: первичной очистки канала от изменённых тканей, удаления дентинных опилок, формирования канала
- 2: проведения реопародонтографии, пломбирования канала в первое посещение, восстановления эстетики
- 3: проведения электроодонтометрии, формирования цилиндрической формы канала, obturation канала цементом
- 4: проведения эхоостеометрии, формирования дентинной пробки, восстановления окклюзии

Вопрос №8 Одним из свойств материала для пломбирования корневых каналов является:

- 1: пространственная стабильность
- 2: повышенная текучесть
- 3: короткое время твердения
- 4: улучшение адгезии композита

Вопрос №9 При лечении данного заболевания физиотерапевтические процедуры позволяют:

- 1: купировать воспаление
- 2: стимулировать одонтобласты
- 3: obturировать дентинные трубочки
- 4: угнетать процессы регенерации

Вопрос №10 Целью пломбирования корневого канала является:

- 1: obturация канала до апикального отверстия
- 2: выведение пломбировочного материала в ткани периодонта
- 3: плотная obturация устьев корневых каналов
- 4: obturация канала не доходя 3 мм до рентгенологической верхушки корня

Вопрос №11 При обработке корневых каналов используют хелатные соединения для:

- 1: размягчения дентина
- 2: размягчения эмали
- 3: уплотнения цемента
- 4: лизиса тканей периодонта

Вопрос №12 После проведения лечения рентгенологическое исследование следует проводить не ранее, чем через:

- 1: 3 месяца
- 2: 6 месяцев
- 3: 9 месяцев
- 4: 12 месяцев

Эталон ответов:

Вопрос	1	2	3	4	5	6	7	8	9	10	11	12
--------	---	---	---	---	---	---	---	---	---	----	----	----

Ответ	1,2,3	1,2	1	1	1	1	1	1	1	1	1	1
-------	-------	-----	---	---	---	---	---	---	---	---	---	---

Ситуационная задача 6

Больная В., 17 лет жалуется на безболезненное образование под кожей в нижнем отделе щеки справа.

Анамнез: Более года периодически во время еды возникала боль в 4.6 зубе. 2 месяца назад под кожей щеки справа появилось безболезненное образование, которое постепенно увеличивалось. Кожа над ним стала красной.

При осмотре: в нижнем отделе щечной области справа в подкожной клетчатке имеется плотный округлой формы, до 2,5см в диаметре малоболлезненный инфильтрат. Кожа над ним истончена, имеет синюшно-багровый цвет. Открывание рта свободное. Коронковая часть 4.6 зуба сильно разрушена. От его альвеолы к мягким тканям щеки идет плотный безболезненный тяж.

На рентгенограмме: у верхушки переднего корня 46 зуба определяется очаг разряжения костной ткани, неправильной формы, без чётких границ. Линия периодонта в этом месте не видна. Компактная пластинка альвеолы обнаруживается лишь в средней и верхней трети корня.

Вопросы

1. Установите диагноз заболевания.
2. Проведите обоснование диагноза.
3. С какими патологическими процессами надо провести дифференциальную диагностику?
4. Определите план лечения.
5. Прогноз заболевания?

Ответы

1. Подкожная одонтогенная гранулёма щёчной области справа. Хронический гранулирующий периодонтит 46 зуба.
2. На одонтогенную подкожную гранулёму указывает наличие тяжа, идущего от альвеолы зуба с хроническим гранулирующим периодонтитом в ткани щеки.
3. С хроническим лимфаденитом, актиномикозом, хроническим остеомиелитом нижней челюсти, доброкачественными опухолями: липомой, фибромой, атеромой.
4. Удаление 46 зуба и рассечение тяжа по переходной складке, с введением в рану йодоформной турунды. Разрез кожи над гранулёмой и удаление патологической грануляционной ткани.
5. Прогноз, как правило, положительный. Неудовлетворительные результаты являются следствием нарушения техники операции.

Тема 6

Ситуационная задача 1

1.1. Ситуация

В приемное отделение обратился мужчина 27 лет.

1.2. Жалобына

- припухлость и боль в области слизистой оболочки около зуба на нижней челюсти слева,
- общую слабость,
- повышение температуры тела.

1.3. Анамнез заболевания

- Около недели назад пациент перенес ОРВИ, затем отметил боль в области ранее леченного зуба 3.7.
- Через 3 дня отметил припухлость в области слизистой оболочки данного зуба, после чего боль в зубе значительно уменьшилась.

1.4. Анамнез жизни

- рост и развитие: согласно возрастным нормам;
- условия быта: удовлетворительные;
- условия работы: удовлетворительные;
- перенесённые или хронические заболевания: отрицает;
- операции, травмы: отрицает;
- аллергологический анамнез: со слов пациента - неотягощен.

1.5. Объективный статус

Общее состояние пациента удовлетворительное, кожный покров физиологической окраски, температура тела 37.2 °С.

При визуальном осмотре пациента отмечается умеренный отек мягких тканей в проекции нижнего полюса левой щечной области. Кожный покров физиологической окраски. Слизистая оболочка альвеолярной части нижней челюсти в области зубов 3.7, 3.8, с переходом на переходную складку и щечную область отечна и гиперемирована. Переходная складка в данной области сглажена, при пальпации определяется плотный, резко болезненный валикообразный инфильтрат. Коронка зуба 3.7 разрушена 1/3, определяется кариозная полость по I классу Блэка, выполнена остатками пломбировочного материала, горизонтальная и вертикальная перкуссия зуба 3.7 безболезненные.

Вопрос №1 К необходимым для постановки диагноза лабораторным методам обследования относятся:

1. клинический анализ крови
2. биохимический анализ крови
3. коагулограмму
4. общий анализ мочи

3. Результаты лабораторного метода обследования

3.1. Клинический анализ крови

WBC – 10.26*10⁹/L; RBC 4.28*10¹²/L; HGB – 133g/L; HCT – 40.8%; MCV – 95.2fL; MCH – 31.1pg; MCHC – 327g/L; CHCM – 325g/L; CH – 30.7pg; RDW – 14.8%; HDW – 23.0g/L; PLT - 181*10⁹/L; MPV – 8.3fL; NEUT- 80.9%; LYMPH – 38.6%; MONO – 6.3%; EOS – 2.6%; BASO – 0.3%; LUC – 2.4%.

3.2. Биохимический анализ крови

Мочевина – 2.0 ммоль/л; мочевая кислота – 217 мкмоль/л; креатинин – 68 мкмоль/л; общий белок – 69г/л; билирубин общий – 13,5 мкмоль/л; билирубин прямой – 3.5 мкмоль/л; билирубин не прямой 10 мкмоль/л; АЛТ – 29 ед/л; АСТ – 29ед/л; щелочная фосфатаза – 104 ед/л; глюкоза – 5.0 ммоль/л.

3.3. Коагулограмма

АЧТВ -31.6 с; протромбиновый индекс - 116.2%; МНО – 0.98; фибриноген – 3,5 г/л; тромбиновое время – 17,5 с.

3.4. Общий анализ мочи

Цвет – соломенно-желтый, удельный вес – 1010, лейкоциты – 1-0 в поле зрения, эпителий плоский – 3-5 в поле зрения.

Вопрос №2 К необходимым для постановки диагноза инструментальным методам обследования относятся:

1. КТ нижней челюсти
2. МРТ головы и шеи
3. УЗИ мягких тканей МРТ мягких тканей
4. рентгенографию органов грудной клетки

5. Результаты инструментального метода обследования

5.1. КТ нижней челюсти

На рентгенограмме нижней челюсти отмечаются костно – деструктивные изменения наружной кортикальной пластики нижней челюсти в проекции корней зуба 3.7, с нечеткими и неровными контурами, неправильной формы размерами 0.7x0.7 см.

5.2. МРТ головы и шеи

На МРТ отмечается умеренное утолщение слизистой оболочки альвеолярного отростка нижней челюсти в проекции зуба 3.7. Других патологических элементов на МРТ не обнаружено.

5.3. УЗИ мягких тканей МРТ мягких тканей

Патологические изменения мягких тканей лица и шеи не выявлены.

5.4. Рентгенография органов грудной клетки

Органы грудной клетки без патологии.

Вопрос №3 Предполагаемым основным диагнозом является:

1. острый гнойный периостит нижней челюсти в области зуба 3.7
2. остеомиелит нижней челюсти
3. флегмона левой щечной области
4. фурункул левой щечной области

7. Диагноз

Диагноз:

Вопрос №4 Какие зубы на нижней челюсти чаще всего являются причиной острого гнойного периостита нижней челюсти?:

1. первые большие коренные зубы и зубы мудрости
2. резцы
3. первые малые жевательные зубы
4. клыки

Вопрос №5 В данной клинической ситуации целесообразен метод неотложной помощи:

1. вскрытие гнойного поднадкостничного очага и создание оттока экссудата (первичная хирургическая обработка гнойной раны), назначение консервативной терапии
2. исключительно консервативная терапия
3. физиотерапия
4. удаление причинного зуба

Вопрос №6 К видам анестезии предпочтительным в данной ситуации относят:

1. проводниковую или инфильтрационную анестезию
2. нейрорептаналгезию
3. комбинированный эндотрахеальный наркоз
4. масочный наркоз

Вопрос №7 К основным манипуляциям при проведении оперативного вмешательства в данной клинической ситуации относят :

1. разрез слизистой скальпелем до кости, параллельно переходной складке через весь инфильтрированный участок, соответственно зубам 3.6, 3.7, 3.8, для обеспечения оттока гноя, дренаж в рану
2. разрез слизистой до надкостницы, антисептическая обработка раны
3. удаление зуба 3.7, тем самым и дренируется гнойный очаг
4. разрез слизистой до кости, обеспечение оттока экссудата, ушивание краев раны наглухо

Вопрос №8 К осложнениям данного заболевания при погрешностях лечения или неправильно выбранной тактике лечения относят :

1. острый остеомиелит нижней челюсти, абсцесс и флегмону
2. рожистое воспаление
3. гнойный паротит
4. злокачественное новообразование нижней челюсти

Вопрос №9 При выбранной тактике лечения прогнозом данного заболевания является:

1. выздоровление
2. переход острой формы в хроническую
3. формирование свищевого хода в области слизистой оболочки и разрешение воспалительного процесса
4. прогрессирование воспалительного процесса с переходом в остеомиелит

Вопрос №10 Профилактика острого периостита челюстей заключается в:

1. санации полости рта и своевременном лечении хронических одонтогенных очагов
2. удалении зубов с хроническим очагом воспаления
3. правильном питании
4. закаливании организма

Вопрос №11 Этиологией острого гнойного периостита является:

1. смешанная микрофлора, состоящая из стрептококков различных видов, грамположительных и грамотрицательных палочек и нередко гнилостных бактерий
2. микрофлора преимущественно состоит из простейших микроорганизмов
3. исключительно грамотрицательная флора
4. исключительно грамположительная флора

Вопрос №12 Дифференциальную диагностику острого гнойного периостита необходимо проводить с:

1. острым периодонтитом, острым остеомиелитом, абсцессом и флегмоной околочелюстных тканей, острым сиалоденитом
2. злокачественными новообразованиями челюстей
3. карбункулом околочелюстных тканей
4. рожистым воспалением

Эталон ответов:

Вопрос	1	2	3	4	5	6	7	8	9	10	11	12
Ответ	1	1	1	1	1	1	1	1	1	1	1	1

Ситуационная задача 2

1.1. Ситуация

К врачу-хирургу-стоматологу обратился пациент А. 23 лет.

1.2. Жалобы на постоянную пульсирующую боль в области нижней челюсти справа, отдающую в висок, ухо, шею; припухлость правой щеки; повышение температуры тела до 37,8°C; плохой сон, слабость, отсутствие аппетита.

1.3. Анамнез заболевания

Около года назад беспокоила приступообразная боль в 4.6 зубе, особенно ночью.

После приёма обезболивающих препаратов боль самопроизвольно купировалась.

Со временем зуб разрушился, появилась ощутимая полость в зубе.

Четыре дня назад после перенесённого ОРВИ в 4.6 зубе вновь появилась боль, усиливающаяся при накусывании. Начал самостоятельный приём нурофена.

На следующее утро боль в зубе уменьшилась, но появилась припухлость щеки и болезненность в области нижней челюсти справа.

Тепловые полоскания не принесли облегчения.

1.4. Анамнез жизни

Хронические заболевания, RW, ВИЧ, гепатит отрицает.

1.5. Объективный статус

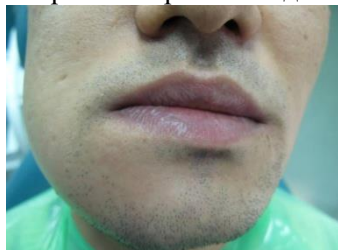
Объективно:

Общее состояние удовлетворительное, температура тела 37,9°C. Пульс 96 в минуту. АД 130/70.

Внешний осмотр:

Выраженный отёк щёчной и частично околоушно-жевательной областей справа. Кожа над ним в цвете не изменена, в складку собирается. Припухлость мягкая, безболезненная. Единичный поднижнечелюстной лимфатический узел справа увеличен, подвижен, слабоболезненный.

Открытие рта свободное.

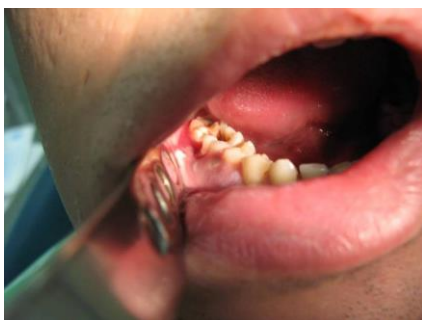

Осмотр полости рта.

Зубная формула:

О	П	П	П										К	П	П	О
1.8	1.7	1.6	1.5	1.4	1.3	1.2	1.1	2.1	2.2	2.3	2.4	2.5	2.6	2.7	2.8	
4.8	4.7	4.6	4.5	4.4	4.3	4.2	4.1	3.1	3.2	3.3	3.4	3.5	3.6	3.7	3.8	
О	П	К												П	П	О

Слизистая оболочка нижнего свода преддверия рта на уровне 4.5, 4.6 зубов выбухает, гиперемирована, отёчна. При её пальпации определяется плотный, болезненный инфильтрат, с участком флюктуации в центре. На жевательной поверхности 4.6 зуба кариозная полость, сообщающаяся с полостью зуба. Перкуссия 4.6 зуба слабоболезненная, 4.5 и 4.7 – безболезненная.

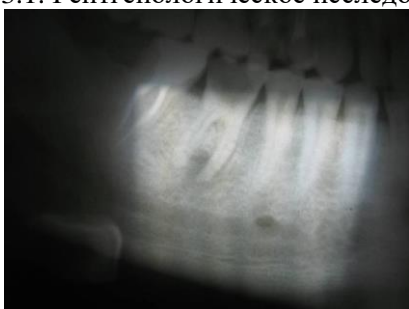

Вопрос №1 Необходимым для постановки диагноза дополнительным методом обследования является:

- рентгенологическое исследование
- термопроба
- проба Шиллера-Писарева
- вакуумная проба по Кулаженко

3. Результаты дополнительного метода обследования

3.1. Рентгенологическое исследование



На фрагменте ортопантограммы у верхушки медиального корня 4.6 зуба очаг разрежения костной ткани с нечёткими контурами. Каналы корней 4.6 зуба – не obturированы. 4.7 зуб – пломбировка каналов корней удовлетворительная, очагов деструкции костной ткани в области верхушек корней не определяется. 4.5 зуб – интактный.

3.2. Термопроба

При периостите от тепловой пробы боль усиливается, а при воздействии холода на некоторое время стихает. Исследование не имеет диагностического значения в данной клинической ситуации.

3.3. Проба Шиллера-Писарева

В зависимости от степени воспалительного процесса цвет десны изменяется от светло-коричневого до тёмно-бурого. Исследование не имеет диагностического значения в данной клинической ситуации.

3.4. Вакуумная проба по Кулаженко

Гематома на слизистой оболочке возникает за 50-60 секунд при постоянных параметрах диаметра вакуумного наконечника и отрицательного давления. Исследование не имеет диагностического значения в данной клинической ситуации.

Вопрос №2 Предполагаемым основным диагнозом является :

1. острый периостит челюсти
2. другие формы острого остеомиелита
3. флегмона и абсцесс области рта
4. лекарственный остеонекроз

5. Диагноз

Диагноз:

Вопрос №3 Острый и обострившийся хронический периодонтит в отличие от периостита характеризуется:

1. воспалительными изменениями слизистой оболочки по переходной складке в виде отёка, при перкуссии зуба выраженная болевая чувствительность
2. воспалительными изменениями слизистой оболочки по переходной складке в виде воспалительной инфильтрации, при перкуссии зуба незначительная болевая чувствительность плотным болезненным инфильтратом в дистальном отделе подъязычной области,
3. воспалительными изменениями в области медиальной крыловидной мышцы

периостальным утолщением кости и воспалительными изменениями слизистой оболочки со стороны как преддверия, так и собственно полости рта

Вопрос №4 Остеомиелит челюсти в острой стадии в отличие от периостита характеризуется:

1. лихорадочным типом температурной реакции, ознобом, потливостью; выраженным отёком мягких тканей; периостальным утолщением кости с обеих сторон челюсти; болезненной перкуссией и подвижностью нескольких зубов, включая интактные соответственно участку поражённой кости
2. отсутствием общей температурной реакции; отсутствием изменений конфигурации лица; локализацией воспаления только в области верхушки корня причинного зуба; небольшим реактивным отёком в области надкостницы и мягких тканей со стороны преддверия рта субфебрильной температурой; выделением мутной или с гнойными прожилками слюны из устьев выводных протоков при массировании воспалённой слюнной железы; отсутствием причинного зуба фебрильной температурой; значительной припухлостью околочелюстных мягких тканей за счёт их плотной и болезненной инфильтрации; кожей над ним – гиперемированной и спаянной с подлежащими тканями

Вопрос №5 Хирургическое вмешательство при лечении острого гнойного периостита челюстей должно обязательно включать:

1. разрез по переходной складке, удаление причинного зуба, компактостеотомию
2. цистэктомию

Вопрос №6 Инфекция от воспалённого периодонта причинного 4.6 зуба может проникать под надкостницу:

1. через фолькмановские и гаверсовы каналы, по лимфатическим сосудам
2. через дентинные каналы, клетчатку, по кровеносным сосудам
3. по околососудистой клетчатке, периневрально
4. по околососудистой клетчатке, трансдуктально

Вопрос №7 Тактика лечения в отношении причинного зуба при периостите заключается в: удалении зуба (удаление может быть отложено)

1. наложении на зуб девитализирующей пасты
2. проведении механической и медикаментозной обработки каналов – зуб оставляют открытым
3. введении в очаг разрежения кальций-содержащего препарата – зуб закрывают временной повязкой

Вопрос №8 Дренирование раны необходимо провести:

1. сразу после вскрытия поднадкостничного абсцесса
2. при нарушении общего состояния пациента
3. через сутки после проведённой операции
4. при повторном возникновении процесса

Вопрос №9 Удаление дренажа после вскрытия периостита проводят на (в сутках):

1. 1-2
2. 4-5
3. 6-7
4. 9-10

Вопрос №10 При перевязках обработку раны производят раствором:

1. антисептика
2. физиологическим
3. протеолитических ферментов
4. антибиотика

Вопрос №11 В комплексном лечении периостита антибактериальные препараты:

1. назначаются при прогрессировании воспалительного процесса, при явлениях общей интоксикации и пациентам с сопутствующими заболеваниями
 2. назначаются всегда, независимо от наличия воспалительного процесса, выраженности общей интоксикации и сопутствующих заболеваний
 3. не назначаются: комплекса местных терапевтических воздействий достаточно для выздоровления
- назначаются однократно в предоперационном периоде для профилактики и создания терапевтической концентрации в плазме

Вопрос №12 При локализации воспалительного процесса (периостита) в области моляров нижней челюсти с вестибулярной стороны ограничение открывания рта возникает в связи с распространением воспалительного процесса под мышцу:

- 1.жевательную
- 2.медиальную крыловидную
- 3.височную
- 4.челюстно-подъязычную

Эталон ответов:

Вопрос	1	2	3	4	5	6	7	8	9	10	11	12
Ответ	1	1	1	1	1	1	1	1	1	1	1	1

Ситуационная задача 3

1.1. Ситуация

В стоматологическую клинику обратилась пациентка Л. 45 лет.

1.2. Жалобына

- выраженные боли в верхней челюсти,
- припухлость верхней губы.

1.3. Анамнез заболевания

- 2 дня назад пациентка отметила появление выраженных болей в области 2.1 зуба, за помощью не обращалась.
- Ночью боль приобрела пульсирующий, разлитой характер, пациентка отметила ухудшение общего самочувствия, повышение температуры тела, появление отёка верхней губы.
- Со слов пациентки, 2.1 зуб ранее эндодонтически лечен.

1.4. Анамнез жизни

- Перенесённые заболевания: ОРВИ, ветряная оспа в детстве.
- Сопутствующие заболевания: хронические цистит.
- Аллергические реакции отрицает.
- Наличие инфекционных заболеваний (ВИЧ, сифилис, гепатит) отрицает.

1.5. Объективный статус

Внешний осмотр: Конфигурация лица не изменена. Определяется коллатеральный отёк мягких тканей в области верхней губы. Открывание рта не затруднено, в полном объёме. При пальпации регионарные лимфатические узлы поднижнечелюстной области увеличены, болезненны.

Осмотр полости рта.

Зубная формула:

		С		П				П							
1.8	1.7	1.6	1.5	1.4	1.3	1.2	1.1	2.1	2.2	2.3	2.4	2.5	2.6	2.7	2.8
4.8	4.7	4.6	4.5	4.4	4.3	4.2	4.1	3.1	3.2	3.3	3.4	3.5	3.6	3.7	3.8
О		К								П		К			О

Определяется валикообразное выбухание переходной складки с вестибулярной стороны в области 1.1, 2.1, 2.2 зубов. Слизистая оболочка в этой области гиперемирована, отёчна.

Прикус: ортогнатический.

Вопрос №1 К клиническому методу исследования, обязательному для постановки диагноза в данной клинической ситуации, относится:

- 1: пальпация переходной складки
- 2: термодиагностика 2.1 зуба
- 3: зондирование 2.1 зуба
- 4: определениепародонтальных индексов

3. Результаты клинического метода обследования

3.1. Пальпация переходной складки

Переходная складка в области 1.1, 2.1, 2.2 зубов сглажена, резко болезненна при пальпации, в центре инфильтрата определяется очаг флюктуации.

3.2. Термодиагностика 2.1 зуба

Данный метод обследования не является обязательным при постановке диагноза, проводится по потребности (на усмотрение врача).

3.3. Зондирование 2.1 зуба

Исследование не имеет диагностического значения в данной клинической ситуации.

3.4. Определение пародонтальных индексов

Данный метод обследования не является обязательным при постановке диагноза, проводится по потребности (на усмотрение врача).

Вопрос №2 К дополнительному методу обследования, необходимому для постановки диагноза в данной клинической ситуации, относят:

- 1: прицельную внутриротовую контактную рентгенографию
- 2: УЗИ мягких тканей челюстно-лицевой области
- 3: магнитно-резонансную томографию
- 4: эхостеометрию

5. Результаты дополнительного метода обследования

5.1. Прицельная внутриротовая контактная рентгенография

На рентгенограмме в просвете канала зуба 2.1 определяется фрагмент инструмента. Очаг разряжения костной ткани в области верхушки корня.

5.2. УЗИ мягких тканей челюстно-лицевой области

Исследование не имеет диагностического значения в данной клинической ситуации.

5.3. Магнитно-резонансная томография

Исследование не имеет диагностического значения в данной клинической ситуации.

5.4. Эхостеометрия

Исследование не имеет диагностического значения в данной клинической ситуации.

Вопрос №3 Основным предполагаемым диагнозом в данной клинической ситуации является:

- 1: K10.22 острый периостит челюсти
- 2: K04.03 хронический пульпит 2.1 зуба
- 3: K04.01 острый пульпит 2.1 зуба
- 4: K04.4 острый апикальный периодонтит пульпарного происхождения

7. Диагноз

Диагноз:

Вопрос №4 Причиной возникновения острого воспалительного процесса у данного пациента является _____ 2.1 зуба:

- 1: K04.7 периапикальный абсцесс без полости
- 2: K04.4 острый апикальный периодонтит пульпарного происхождения
- 3: K04.5 хронический апикальный периодонтит
- 4: K04.8 корневая киста

Вопрос №5 При невозможности консервативного лечения причинного зуба рекомендуется вскрытие периостита и:

- 1: удаление зуба в день посещения
- 2: резекция верхушки корня
- 3: удаление зуба в плановом порядке
- 4: повторное эндодонтическое лечение зуба

Вопрос №6 В качестве этиотропной терапии для лечения данного заболевания назначают препараты:

- 1: противомикробные
- 2: нестероидные противовоспалительные
- 3: глюкокортикостероидные
- 4: антигистаминные

Вопрос №7 Дренирование раны необходимо провести:

- 1: сразу после вскрытия поднадкостничного абсцесса
- 2: при нарушении общего состояния пациента
- 3: через сутки после проведенной операции
- 4: при повторном возникновении процесса

Вопрос №8 Осмотр пациента после хирургического вмешательства проводится _____ после операции:

- 1: на следующий день
- 2: на третий день

3: через 5 дней

4: через месяц

Вопрос №9 При перевязках обработку раны производят раствором:

1: антисептика

2: физиологическим

3: протеолитических ферментов

4: антибиотика

Вопрос №10 Вскрытие поднадкостничного абсцесса следует проводить по переходной складке в области зубов:

1: 1.1, 2.1, 2.2

2: 1.1 и 2.2

3: 2.1 и 1.1

4: 2.1 и 2.2

Вопрос №11 Нарастание воспалительных процессов, распространение гнойного экссудата в кость свидетельствуют о необходимости:

1: госпитализации пациента

2: продолжения амбулаторного лечения

3: назначения физиотерапевтического лечения

4: назначения глюкокортикостероидных препаратов

Вопрос №12 В данной клинической ситуации критерием наступления исхода лечения «Развитие нового заболевания, связанного с основным» является:

1: распространение воспалительного процесса

2: аллергическая реакция на анестетик

3: травматическое удаление 1.1 зуба

4: отсутствие адекватного лечения

Эталон ответов:

Вопрос	1	2	3	4	5	6	7	8	9	10	11	12
Ответ	1	1	1	1	1	1	1	1	1	1	1	1

Ситуационная задача 4

1.1. Ситуация

В стоматологическую клинику обратилась пациентка Л. 45 лет.

1.2. Жалобы

на

- выраженные боли в верхней челюсти;
- припухлость верхней губы.

1.3. Анамнез заболевания

Два дня назад пациентка отметила появление выраженных болей в области 2.1 зуба, за помощью не обращалась. Ночью боль приобрела пульсирующий характер, пациентка отметила ухудшение общего самочувствия, повышение температуры тела, появление отёка верхней губы. Со слов пациентки, 2.1 зуб ранее эндодонтически пролечен.

1.4. Анамнез жизни

- Перенесённые заболевания: ОРВИ, ветряная оспа в детстве.
- Сопутствующие заболевания: хронический цистит.
- Аллергические реакции отрицает.
- Наличие инфекционных заболеваний (ВИЧ, сифилис, гепатит) отрицает.

1.5. Объективный статус

Внешний осмотр: конфигурация лица изменена за счёт коллатерального отёка мягких тканей в области верхней губы. Открывание рта не затруднено, в полном объёме. При пальпации регионарные лимфатические узлы поднижнечелюстной области увеличены, болезненны.

Зубная формула:

О								П							О
1.8	1.7	1.6	1.5	1.4	1.3	1.2	1.1	2.1	2.2	2.3	2.4	2.5	2.6	2.7	2.8

4.8	4.7	4.6	4.5	4.4	4.3	4.2	4.1	3.1	3.2	3.3	3.4	3.5	3.6	3.7	3.8
О													И/К		

Прикус: ортогнатический.

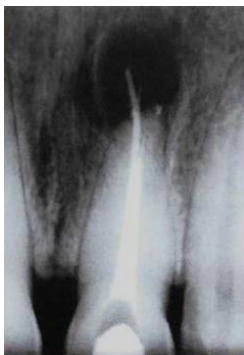Осмотр полости рта: определяется валикообразное выбухание переходной складки с вестибулярной стороны в области 2.1, 2.2 зубов; слизистая оболочка в этой области гиперемирована, отёчна, болезненна при пальпации. В области 2.1 зуба пальпируется очаг флюктуации. Коронковая часть зуба 2.1 разрушена более 2/3.

Вопрос №1 К дополнительному методу обследования, необходимому для постановки диагноза, относят:

- 1: рентгенологическое обследование
- 2: УЗИ мягких тканей челюстно-лицевой области
- 3: магниторезонансную томографию
- 4: гнатодинамометрию

3. Результаты дополнительных методов обследования

3.1. Рентгенологическое обследование



На рентгенограмме определяется разрежение костной ткани вокруг 2.1 зуба, пломбировочный материал выведен за верхушку, лизис корня $\frac{2}{3}$.

3.2. УЗИ мягких тканей челюстно-лицевой области

Исследование не имеет значения при постановке диагноза в данной клинической ситуации.

3.3. Магниторезонансная томография

Исследование не имеет значения при постановке диагноза в данной клинической ситуации.

3.4. Гнатодинамометрия

Исследование не имеет значения при постановке диагноза в данной клинической ситуации.

Вопрос №2 Предполагаемым диагнозом в данной клинической ситуации является:

- 1: периостит челюсти
- 2: некроз пульпы
- 3: альвеолит челюстей
- 4: хронический пульпит

5. Диагноз

Диагноз:

Вопрос №3 Причиной возникновения острого воспалительного процесса в данной клинической ситуации является _____ 2.1 зуба:

- 1: хронический апикальный периодонтит
- 2: острый пульпит
- 3: хронический язвенный пульпит
- 4: некроз пульпы

Вопрос №4 При невозможности консервативного лечения причинного зуба рекомендуется вскрытие периостита и:

- 1: удаление зуба в день посещения
- 2: резекция верхушки корня
- 3: удаление зуба в плановом порядке
- 4: повторное эндодонтическое лечение

Вопрос №5 В качестве этиотропной терапии назначают:

- 1: антибактериальные препараты

- 2: анальгетики
- 3: глюкокортикостероиды
- 4: антигистаминные препараты

Вопрос №6 Дренирование раны необходимо провести:

- 1: после вскрытия поднадкостничного абсцесса
- 2: через три дня после операции
- 3: через сутки после операции
- 4: после гемостаза

Вопрос №7 Осмотр пациента после хирургического вмешательства проводится на _____ день после операции:

- 1: следующий
- 2: третий
- 3: пятый
- 4: десятый

Вопрос №8 При перевязках обработку раны производят:

- 1: растворами антисептика
- 2: физиологическим раствором
- 3: метиленовым синим
- 4: ретинолом

Вопрос №9 Вскрытие поднадкостничного абсцесса следует проводить по переходной складке в области:

- 1: 2.1 и 2.2 зубов
- 2: 1.1 зуба
- 3: 2.1 и 1.1 зубов
- 4: 1.1, 2.1 и 2.2 зубов

Вопрос №10 Нарастание воспалительных процессов, распространение гнойного экссудата в кость свидетельствуют о необходимости:

- 1: госпитализации пациент
- 2: назначения физиотерапевтического лечения
- 3: прекращения лечения
- 4: назначения повторного осмотра

Вопрос №11 Различие со стороны слизистой оболочки переходной складки определяется при периодонтите воспалением в виде отёка, при периостите в виде:

- 1: инфильтрата
- 2: гиперемии
- 3: изъязвлений
- 4: геморрагий

Вопрос №12 При правильно проведённом лечении трудоспособность пациента восстановится через _____ суток:

- 1: 3-5
- 2: 9-11
- 3: 6-8
- 4: 12-14

Эталон ответов:

Вопрос	1	2	3	4	5	6	7	8	9	10	11	12
Ответ	1	1	1	1	1	1	1	1	1	1	1	1

Ситуационная задача 5

В стоматологическую клинику обратился пациент К. 28 лет.

1.1. Ситуация

на

- выраженные боли в области нижней челюсти слева.

1.2. Жалобы

Накануне вечером пациент отметил появление выраженных болей в области 3.6 зуба, за помощью не обращался, принимал обезболивающие препараты. Утром боль приобрела разлитой,

пульсирующий характер, пациент отметил недомогание, ухудшение общего самочувствия, появление отёка в левой околоушно-жевательной области. Со слов пациента, ранее отмечал боли при накусывании в области данного зуба.

1.3. Анамнез заболевания

Накануне вечером пациент отметил появление выраженных болей в области 3.6 зуба, за помощью не обращался, принимал обезболивающие препараты. Утром боль приобрела разлитой, пульсирующий характер, пациент отметил недомогание, ухудшение общего самочувствия, появление отёка в левой околоушно-жевательной области. Со слов пациента, ранее отмечал боли при накусывании в области данного зуба.

1.4. Анамнез жизни

- Перенесённые заболевания: краснуха в детстве.
- Сопутствующие заболевания: хронический гастрит, полиноз.
- Со слов пациента, аллергические реакции на медикаменты и продукты питания отрицает.
- Наличие инфекционных заболеваний (ВИЧ, сифилис, гепатит) отрицает.

1.5. Объективный статус

Внешний осмотр: определяется коллатеральный отёк мягких тканей левой околоушно-жевательной области, кожа в цвете не изменена, в складку собирается. Лимфатические узлы левой поднижнечелюстной и подподбородочной областей незначительно болезненны при пальпации, подвижны, увеличены до 1,5 см в диаметре. Открывание рта в полном объёме, безболезненно.

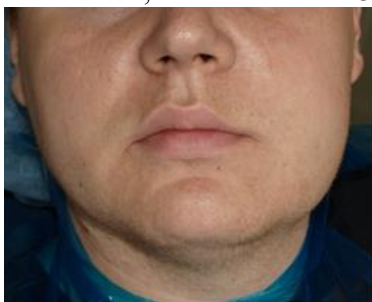Осмотр полости рта.

Зубная формула:

		П		П		П		П							
1.8	1.7	1.6	1.5	1.4	1.3	1.2	1.1	2.1	2.2	2.3	2.4	2.5	2.6	2.7	2.8
4.8	4.7	4.6	4.5	4.4	4.3	4.2	4.1	3.1	3.2	3.3	3.4	3.5	3.6	3.7	3.8
		П											?		

Прикус: ортогнатический.

В полости рта: определяется валикообразное выбухание переходной складки в области 3.5, 3.6, 3.7 зубов, слизистая оболочка в этой области гиперемирована, отёчна, пальпация резко болезненна, соответственно 3.6 зубу пальпируется очаг флюктуации.



Локальный статус: 3.6 зуб – коронковая часть зуба полностью разрушена, зона бифуркации разрушена, перкуссия слабо болезненна.

Вопрос №1 К дополнительным методам обследования, необходимым для постановки диагноза, относят:

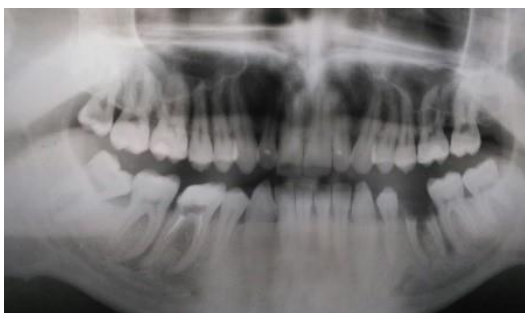- 1: термометрию тела
- 2: рентгенологическое обследование
- 3: электроодонтодиагностику 3.6 зуба
- 4: электромиографию
- 5: УЗИ мягких тканей челюстно-лицевой области

3. Результаты дополнительных методов обследования

3.1. Термометрия тела

37,7°C

3.2. Рентгенологическое обследование



На рентгенограмме выявлены разрежения костной ткани у верхушек корней 3.6 зуба до 0,3 см в диаметре, корневые каналы не запломбированы. Разрежение костной ткани у верхушек корней 4.6 зуба до 0,5 см в диаметре, корневые каналы запломбированы на $\frac{1}{3}$.

3.3. Электроодонтодиагностика 3.6 зуба

Исследование не имеет значения при постановке диагноза в данной клинической ситуации.

3.4. Электромиография

Исследование не имеет значения при постановке диагноза в данной клинической ситуации.

3.5. УЗИ мягких тканей челюстно-лицевой области

Исследование не имеет значения при постановке диагноза в данной клинической ситуации.

Вопрос №2 Основным предполагаемым диагнозом является:

- 1: периостит челюсти
- 2: хронический периостит челюстей
- 3: остеомиелит челюсти
- 4: корневая киста

5. Диагноз

Диагноз:

Вопрос №3 Причиной возникновения острого воспалительного процесса у пациента является _____ 3.6 зуба:

- 1: хронический периодонтит
- 2: острый периодонтит
- 3: хронический пульпит
- 4: боковая периодонтальная киста

Вопрос №4 В рамках оказания хирургической помощи пациенту необходимо провести вскрытие поднадкостничного абсцесса, дренирование раны и:

- 1: удаление причинного зуба в день посещения
- 2: эндодонтическое лечение причинного зуба
- 3: остеоперфорацию кортикальной пластинки нижней челюсти
- 4: удаление причинного зуба в плановом порядке

Вопрос №5 Для вскрытия поднадкостничного абсцесса необходимо провести разрез по переходной складке до кости в области:

- 1: 3.5, 3.6 и 3.7 зубов
- 2: 3.6 зуба
- 3: 3.5 и 3.6 зубов
- 4: 3.6 и 3.7 зубов

Вопрос №6 В качестве этиотропной терапии при данной патологии могут быть назначены:

- 1: антибактериальные препараты
- 2: кератопластики
- 3: витамины группы В
- 4: глюкокортикостероидные препараты

Вопрос №7 Осмотр пациента после хирургического вмешательства проводится на _____ день:

- 1: следующий
- 2: третий
- 3: четвёртый
- 4: шестой

Вопрос №8 При перевязках осуществляют замену или удаление дренажа и обработку раны:

- 1: растворами антисептиков
- 2: растворами протеолитических ферментов
- 3: кератопластическими препаратами

4: физиологическим раствором

Вопрос №9 Критерием для удаления дренажа служит:

- 1: отсутствие экссудата в ране
- 2: улучшение общего состояния пациента
- 3: изменение характера экссудата
- 4: уменьшение коллатерального отёка

Вопрос №10 О дальнейшем нарастании воспалительных процессов и возможной необходимости госпитализации пациента свидетельствует:

- 1: усиление болей, повышение температуры тела
- 2: увеличение коллатерального отёка
- 3: наличие умеренной боли в послеоперационной области
- 4: наличие отделяемого по дренажу

Вопрос №11 К осложнению при нарастании воспалительного процесса относят:

- 1: одонтогенный остеомиелит
- 2: хронический периостит
- 3: тромбоз кавернозного синуса
- 4: одонтогенный верхнечелюстной синусит

Вопрос №12 При распространении воспалительного процесса в окологлазничные мягкие ткани может развиваться:

- 1: флегмона околоушно-жевательной области
- 2: острый гнойный паротит
- 3: неврит тройничного нерва
- 4: артрит височно-нижнечелюстного сустава

Эталон ответов:

Вопрос	1	2	3	4	5	6	7	8	9	10	11	12
Ответ	1,2	1	1	1	1	1	1	1	1	1	1	1

Ситуационная задача 6

1.1. Ситуация

К врачу-хирургу-стоматологу обратился пациент 35 лет.

1.2. Жалобына безболезненный участок выбухания в области верхней челюсти на уровне 1.2, 1.3 зубов.

1.3. Анамнез заболевания

Со слов пациента, участок выбухания челюсти на уровне 1.3 зуба отмечает в течение 2 месяцев.

1.2, 1.3 зубы не болели, находятся под металлокерамическими коронками в течение 4 лет.

1.4. Анамнез жизни

Перенесённые заболевания: Хронический гастрит.

1.5. Объективный статус

Внешний осмотр.

Конфигурация лица не изменена. Открывание рта свободное. Единичный поднижнечелюстной лимфатический узел слева увеличен, слабо болезнен при пальпации, не спаян с окружающими тканями.

Осмотр полости рта.

Зубная формула:

О	О			К	К	К	П								О
1.8	1.7	1.6	1.5	1.4	1.3	1.2	1.1	2.1	2.2	2.3	2.4	2.5	2.6	2.7	2.8
4.8	4.7	4.6	4.5	4.4	4.3	4.2	4.1	3.1	3.2	3.3	3.4	3.5	3.6	3.7	3.8
О	П														О

Слизистая оболочка рта, десны, альвеолярных отростков и нёба бледно-розового цвета, равномерно увлажнена.

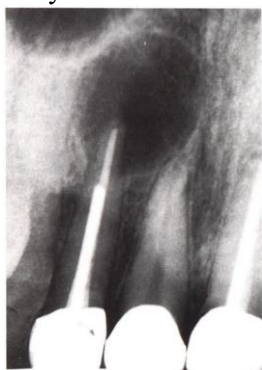Локальный статус: выявляется выбухание переходной складки свода преддверия полости рта округлой формы с чёткими границами на уровне 1.3 зуба. 1.1, 1.2, 1.3 зубы под одиночными металлокерамическими коронками, неподвижны. При пальпации участок выбухания безболезненный, определяется симптом флюктуации. Перкуссия 1.1, 1.2, 1.3 зубов безболезненная. При перкуссии 1.3 зуба определяется тупой звук.

Вопрос №1 Необходимым для постановки диагноза дополнительным методом обследования является:

- 1: рентгенологическое исследование зубо-челюстных сегментов, соответствующих очагу выбухания
- 2: термопроба (оценка реакции на температурные раздражители)
- 3: проба Шиллера-Писарева
- 4: вакуумная проба по Кулаженко

3. Результаты дополнительного метода обследования

3.1. Рентгенологическое исследование зубо-челюстных сегментов, соответствующих очагу выбухания



На рентгенограмме у верхушки зуба 1.3 зуба определяется очаг разрежения костной ткани округлой формы с чёткими границами, размерами примерно 1,0×1,5 см. Корень «причинного» 1.3 зуба обращён в полость кисты. Периодонтальная щель соседних с кистозной полостью 1.2 и 1.4 зубов определяется на всём протяжении.

3.2. Термопроба (оценка реакции на температурные раздражители)

Исследование не имеет диагностического значения в данной клинической ситуации.

3.3. Проба Шиллера-Писарева

В зависимости от степени воспалительного процесса цвет десны изменяется от светло-коричневого до темно-бурого. Исследование не имеет диагностического значения в данной клинической ситуации.

3.4. Вакуумная проба по Кулаженко

Гематома на слизистой оболочке возникает за 50-60 секунд при постоянных параметрах диаметра вакуумного наконечника и отрицательного давления. Исследование не имеет диагностического значения в данной клинической ситуации.

Вопрос №2 Предполагаемым основным диагнозом является:

- 1: корневая киста (корневая (радикулярная) киста верхней челюсти)
- 2: доброкачественное новообразование костей черепа и лица (амелобластома)
- 3: гигантоклеточная гранулёма центральная
- 4: кисты, образовавшиеся в процессе формирования зубов

5. Диагноз

Диагноз:

Вопрос №3 Причинами выбухания участка верхней челюсти и симптома флюктуации являются:

- 1: давление кистозной жидкости и флюктуация при формировании дефекта
- 2: пролиферативные воспалительные изменения в области надкостницы
- 3: резорбтивные явления и перестройка костной структуры
- 4: выраженная гипертрофическая реакция надкостницы и её оссификация

Вопрос №4 Дифференциальную диагностику радикулярных кист следует проводить с:

- 1: фолликулярной кистой, кератокистой, амелобластомой, остеобластомой
- 2: периоститом, одонтомой, цементомой, остеомиелитом
- 3: слюннокаменной болезнью, фурункулом, актиномикозом, раком челюсти
- 4: перикорнаритом, лимфаденитом, дермоидной кистой, ретенционной кистой

Ситуационная задача 7

Пациентка К., 27 лет, жалобы: на сильную пульсирующую боль в зубах верхней челюсти справа, припухлость лица, недомогание, повышенную температуру тела, озноб, нарушение сна, отсутствие аппетита.

Анамнез: две недели назад появилась боль в 13 зубе. Обратился к стоматологу, начато лечение, боль стихла. После пломбирования канала вновь появилась сильная боль в этом зубе. Полоскания полости рта раствором пищевой соды, прием обезболивающих средств давали незначительный, кратковременный эффект. Через три дня резко ухудшилось общее состояние, повысилась температура тела. Появилась припухлость лица, боль распространилась на ряд зубов верхней челюсти справа, они стали подвижными.

Объективно: общее состояние удовлетворительное, температура тела 38,4°C.

При осмотре: выраженный отек тканей подглазничной, щечной областей, верхней губы и нижнего века справа. Носогубная складка сглажена. В переднем отделе поднижнечелюстного треугольника справа пальпируется увеличенный и болезненный лимфатический узел. Открывание рта свободное. Слизистая оболочка верхнего свода преддверия рта и твердого неба справа в переднем и среднем отделах отечна, гиперемирована. При пальпации в этой области, а также по передней поверхности верхней челюсти определяется плотный и болезненный инфильтрат. 1.3 зуб запломбирован, 1.1, 1.2, 1.4 и 1.5 зубы интактные, имеют подвижность I и II ст., перкуссия их болезненна. У 1.3 зуба подвижность II ст., перкуссия болезненна.

На рентгенограмме определяется деструкция кости с нечеткими контурами у верхушки корня 13 зуба. Изменений в костной ткани соответственно 1.1, 1.2, 1.4, 1.5 зубам нет.

Вопросы

1. Поставьте диагноз заболевания.
2. За счет чего возникли воспалительные изменения в мягких тканях с двух сторон челюсти?
3. С какими заболеваниями надо проводить дифференциальную диагностику.
4. Составьте план лечения.
5. Какие целесообразно назначить антибиотики?

Ответы

1. Острый одонтогенный остеомиелит верхней челюсти справа. Обострение хронического гранулирующего периодонтита 13 зуба.
2. При гнойно- некротическом процессе в кости происходит гнойная инфильтрация надкостницы с двух сторон.
3. Острый или обострившийся хронический периодонтит 1.3 зуба, острый гнойный периостит верхней челюсти, нагноившаяся радикулярная киста в области 1.3. Абсцесс и флегмона подглазничной области.
4. 1) сделать периостотомию соответственно инфильтрату альвеолярному отростку верхней челюсти с двух сторон, дренировать раны.
2) удалить 13 зуб
3) провести дезинтоксикационную, антибактериальную, антигистаминную терапия
4) ежедневная обработка ран в полости рта растворами антисептиков
5. «Амоксиклав» 600 мг в\м x 2р\сут; или «Линкомицина гидрохлорид» 30% 1,0 в\м x 3р\сут – 14 дней

Ситуационная задача 8

1.1. Ситуация

Женщина 35 лет обратилась к челюстно-лицевому хирургу.

1.2. Жалобы

на

- наличие умеренно болезненной припухлости в области альвеолярного отростка верхней челюсти в проекции корней 2.2-2.3 зубов.

1.3. Анамнез заболевания

Считает себя больной в течение года, когда впервые обратила внимание на наличие припухлости в области альвеолярного отростка верхней челюсти в проекции корней 2.2-2.3 зубов. Припухлость

периодически увеличивалась в размерах с появлением болезненности, но симптомы проходили после приёма антибактериальных и обезболивающих препаратов. Пациентка за медицинской помощью не обращалась.

1.4. Анамнез жизни

- хронические заболевания: отрицает;
- вредные привычки: отрицает;
- профессиональных вредностей не имела;
- наличие аллергических реакций: отрицает;
- наследственный анамнез: неотягощен.

1.5. Объективный статус

Состояние удовлетворительное. Рост 167 см, масса тела 56 кг. Кожные покровы обычной окраски и влажности. Периферических отеков нет. Дыхание везикулярное, ЧДД 18 в 1 мин. Тоны сердца ритмичные, ЧСС 76 в 1 мин, АД 120/80 мм рт. ст. Живот мягкий, безболезненный. Печень по краю реберной дуги.

Вопрос №1 К необходимым для постановки диагноза инструментальным методам обследования относят:

1. рентгенологическое исследование
2. КЛКТ - исследование
3. гистологическое исследование
4. МРТ - исследование
5. иммунологическое исследование
6. ТРГ - исследование

3. Результаты инструментальных методов обследования

3.1. Рентгенологическое исследование

В верхней челюсти справа определяется гомогенный участок разряжения костной ткани округлой формы с четкими границами, 2,5 см в диаметре.

3.2. КЛКТ - исследование

В области зуба 2.2 определяется объемное образование размером 2,5 см в диаметре с признаками деструкции костной ткани.

3.3. Гистологическое исследование

Фрагмент стенки радикулярной кисты с массивным воспалительным инфильтратом, в составе которого лимфоциты и плазматические клетки. Эпителий, выстилающий полость. – многослойный плоский, уплощенного вида.

3.4. МРТ - исследование

Визуализируется наложение структур, четкое изображение отсутствует.

3.5. Иммунологическое исследование

Иммунологический статус не отягощен.

3.6. ТРГ - исследование

Визуализируется наложение структур (верхняя челюсть), четкое изображение отсутствует. Снимок малоинформативен.

Вопрос №2 Предполагаемым основным диагнозом является киста:

1. радикулярная
2. фолликулярная
3. парадентальная
4. эпидермоидная

5. Диагноз

Диагноз:

Вопрос №3 Ведущим этиологический фактором образования радикулярной кисты является:

1. хронический воспалительный процесс в периодонте
2. отсутствие зуба
3. ослабленный иммунитет
4. частые инфекционные заболевания

Вопрос №4 Характерная картина радикулярной кисты (апикальной) предполагает наличие :

1. одной крупной полости
2. множества полостей неправильной формы
3. множества округлых полостей
4. плотного округлого образования

Вопрос №5 Пациентке показано лечение:

1. хирургическое
2. симптоматическим
3. паллиативным
4. лучевое

Вопрос №6 Пациентке показано хирургическое лечение в объеме:

1. цистэктомии
2. цистотомии
3. резекции челюсти
4. удалении челюсти

Вопрос №7 Зуб 2.2, корень которого находится в полости кисты, при цистэктомии необходимо:

1. резецировать
2. удалить
3. не резецировать корень
4. удалить вместе с рядом располагающимися зубами

Вопрос №8 Перед проведением цистэктомии необходимо провести:

1. пломбирование корней причинного зуба
2. удаление корней зуба
3. удаление причинного зуба
4. депульпацию рядом расположенных зубов

Вопрос №9 При цистэктомии образовавшую рану необходимо:

1. ушить
2. заполнить йодоформной турундой
3. оставить открытой
4. заполнить гипсом

Вопрос №10 После цистэктомии кость регенирирует пристеночно, а в центре остается участок, который заполняется:

1. фиброзной тканью
2. костной тканью
3. хрящевой тканью
4. слизистой оболочкой

Вопрос №11 Одним из ранних осложнений после цистэктомии является:

1. нагноение костной раны
2. расхождение швов
3. кровотечение
4. рецидив радикулярной кисты

Вопрос №12 Прогноз данного заболевания для пациентки:

1. благоприятный
2. не благоприятный
3. сомнительный
4. смертельный

Эталон ответов:

Вопрос	1	2	3	4	5	6	7	8	9	10	11	12
Ответ	1,2,3	1	1	1	1	1	1	1	1	1	1	1

Тема 7

Ситуационная задача 1

1.1. Ситуация

В стоматологическую клинику обратился пациент Ф. 29 лет.

1.2. Жалобы

на

- самопроизвольную боль за вторым нижним моляром слева.

1.3. Анамнез заболевания

- Около двух месяцев назад отметил периодическое появление болей за вторым нижним моляром слева, иррадиирующих по ходу III ветви тройничного нерва (ухо, зубы нижней челюсти).

- За стоматологической помощью не обращался.
- В день обращения характер болей усилился.

1.4. Анамнез жизни

- Перенесённые заболевания: ОРВИ, детские инфекции.
- Сопутствующие заболевания: хронический гастрит, вазомоторный ринит.
- Со слов пациента, аллергические реакции на медикаменты и продукты питания отрицает.
- Наличие инфекционных заболеваний (ВИЧ, сифилис, гепатит) отрицает.

1.5. Объективный статус

Внешний осмотр: конфигурация лица не изменена. Кожные покровы чистые, без видимой патологии. Регионарные лимфатические узлы не увеличены, подвижны, при пальпации безболезненны. Открывание рта в полном объеме, безболезненное.

Осмотр полости рта.

Зубная формула:

	П	П	П										П	П	
1.8	1.7	1.6	1.5	1.4	1.3	1.2	1.1	2.1	2.2	2.3	2.4	2.5	2.6	2.7	2.8
4.8	4.7	4.6	4.5	4.4	4.3	4.2	4.1	3.1	3.2	3.3	3.4	3.5	3.6	3.7	3.8
		П										О	П	П	

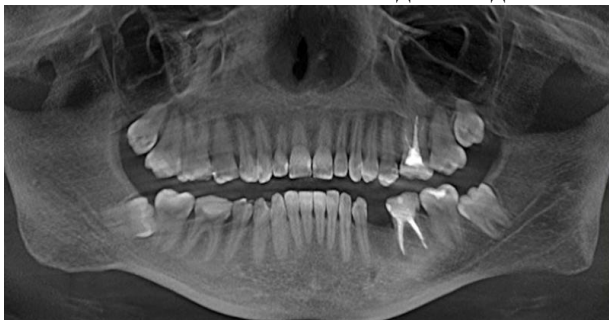3.8 зуб в полости рта отсутствует. Слизистая оболочка ретромолярной области справа за 3.7 зубом отёчна. При пальпации ретромолярной области слева отмечено выбухание наружной стенки челюсти. 3.7 зуб пломбированный, краевое прилегание пломбы не нарушено. Отмечено смещение 3.7, 3.6 зубов.

Вопрос №1 К дополнительному методу обследования, необходимому для постановки диагноза, относятся:

1. рентгенологический метод исследования
2. мастикациографию
3. электромиографию
4. доплерографию

3. Результаты дополнительного метода обследования

3.1. Рентгенологический метод исследования



На рентгенограмме выявлен ретенированный 3.8 зуб, расположенный в костной ткани в мезиоангулярном положении.

3.2. Мастикациография

Данный метод обследования не включён в требования к амбулаторно-поликлинической диагностике, не является обязательным для постановки диагноза.

3.3. Электромиография

Данный метод обследования не включён в требования к амбулаторно-поликлинической диагностике, не является обязательным для постановки диагноза.

3.4. Допплерография

Данный метод обследования не включён в требования к амбулаторно-поликлинической диагностике, не является обязательным для постановки диагноза.

Вопрос №2 Основным предполагаемым диагнозом является _____ 3.8 зуба:

1. ретенированные зубы
2. острый пародонтит

3. хронический пародонтит
4. хронический апикальный периодонтит

5. Диагноз

Диагноз:

Вопрос №3 Причиной возникновения болей, иррадирующих по ходу III ветви тройничного нерва, является :

1. K01.0 ретенция 3.8 зуба
2. G50.8 другие поражения тройничного нерва
3. G50.0 невралгия тройничного нерва
4. H66.0 острый гнойный средний отит

Вопрос №4 Целесообразность проведения хирургического вмешательства определяется наличием жалоб больного, общим состоянием, его возрастом и:

1. расположением ретенированного зуба
2. необходимостью дальнейшего ортопедического лечения
3. групповой принадлежностью ретенированного зуба
4. необходимостью дальнейшего ортодонтического лечения

Вопрос №5 Перед проведением хирургического вмешательства необходимо выполнить _____ исследование для определения расположения зуба в толще костной ткани и его соотношения с различными анатомическими образованиями :

1. рентгенологическое
2. ультразвуковое
3. цитологическое
4. лабораторное

Вопрос №6 При проведении хирургического вмешательства в области причинного зуба при данной патологии разрезы выполняют: один на слизистой оболочке по альвеолярной дуге над ретенированным зубом, второй :

1. от шейки второго нижнего моляра вниз и косо вперед
2. в околоушножевательной области
3. на слизистой оболочке по альвеолярной дуге над ретенированным зубом
4. по медиальному скату крыловидно-челюстной складки

Вопрос №7 При расположении ретенированного зуба в толще кости для его удаления необходимо:

1. снять костную ткань наружной стенки альвеолярной части нижней челюсти
2. снять костную ткань язычной стенки альвеолярной части нижней челюсти
3. создать доступ из поднижнечелюстной области
4. создать доступ из околоушножевательной области

Вопрос №8 Для местной обработки раны в постоперационный период назначают применение _____ в течение 7-10 дней :

1. растворов антисептиков
2. кератопластических средств
3. травяных настоек
4. отваров лекарственных трав

Вопрос №9 В качестве этиотропной терапии при данной патологии могут быть назначены:

1. антибактериальные препараты
2. органотропные средства
3. обезболивающие препараты
4. глюкокортикостероиды

Вопрос №10 Осмотр пациента после проведения хирургического вмешательства проводят на _____ день:

1. второй
2. седьмой
3. десятый
4. четырнадцатый

Вопрос №11 Наиболее вероятной причиной развития данной патологии и мезиоангулярного расположения 3.8 зуба является:

1. неправильное расположение зачатка нижнего восьмого зуба в челюсти
2. опухолеподобное поражение костной ткани челюстей
3. гиповитаминоз в сочетании с общесоматической патологией

4. хронический периодонтит временных зубов нижней челюсти

Вопрос №12 Данная патология может послужить причиной развития кисты:

1. фолликулярной
2. радикулярной
3. первичной
4. аневризмальной

Эталон ответов:

Вопрос	1	2	3	4	5	6	7	8	9	10	11	12
Ответ	1	1	1	1	1	1	1	1	1	1	1	1

Ситуационная задача 2

1.1. Ситуация

В стоматологическую клинику обратился пациент Г. 20 лет.

1.2. Жалобы

на

- самопроизвольную боль за вторым нижним моляром справа.

1.3. Анамнез заболевания

- Около месяца назад отметил периодическое появление болей за вторым нижним моляром справа, иррадиирующих по ходу III ветви тройничного нерва (ухо, зубы нижней челюсти).
- За стоматологической помощью не обращался.
- В день обращения характер болей усилился.

1.4. Анамнез жизни

- Перенесённые заболевания: ОРВИ, детские инфекции.
- Сопутствующие заболевания: хронический гастрит.
- Со слов пациента, аллергические реакции на медикаменты и продукты питания отрицает.
- Наличие инфекционных заболеваний (ВИЧ, сифилис, гепатит) отрицает.

1.5. Объективный статус

Внешний осмотр: конфигурация лица не изменена. Кожные покровы чистые, без видимой патологии. Регионарные лимфатические узлы не увеличены, подвижны, при пальпации безболезненны. Открывание рта в полном объеме, безболезненное.

Осмотр полости рта.

Зубная формула:

О	П	П												П	П	О
1.8	1.7	1.6	1.5	1.4	1.3	1.2	1.1	2.1	2.2	2.3	2.4	2.5	2.6	2.7	2.8	
4.8	4.7	4.6	4.5	4.4	4.3	4.2	4.1	3.1	3.2	3.3	3.4	3.5	3.6	3.7	3.8	
		П												П	П	

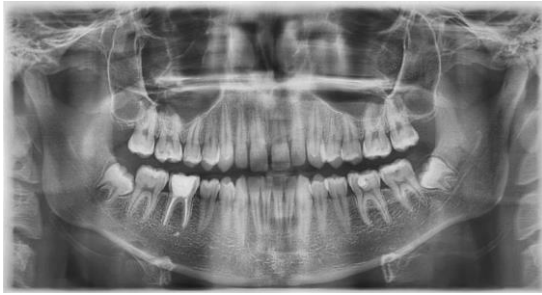4.8 зуб в полости рта отсутствует. Слизистая оболочка ретромолярной области справа за 4.7 зубом отёчна. При пальпации ретромолярной области справа отмечено выбухание наружной стенки челюсти. 4.7 зуб интактный. Отмечено смещение 4.7, 4.6 зубов.

Вопрос №1 К дополнительным методам обследования, необходимым для постановки диагноза, относят:

1. рентгенологический метод исследования
2. кондилографию
3. электромиографию
4. УЗИ мягких тканей челюстно-лицевой области

3. Результаты дополнительного метода обследования

3.1. Рентгенологический метод исследования



На рентгенограмме выявлен ретенированный 4.8 зуб, расположенный в костной ткани в мезиоангулярном положении.

3.2. Кондилография

Данный метод обследования не включён в требования к амбулаторно-поликлинической диагностике, не является обязательным для постановки диагноза.

3.3. Электромиография

Данный метод обследования не включён в требования к амбулаторно-поликлинической диагностике, не является обязательным для постановки диагноза.

3.4. УЗИ мягких тканей челюстно-лицевой области

Данный метод обследования не включён в требования к амбулаторно-поликлинической диагностике, не является обязательным для постановки диагноза.

Вопрос №2 Основным предполагаемым диагнозом является _____ 4.8 зуба:

1. ретенированные зубы
2. острый пародонтит
3. хронический пародонтит
4. хронический апикальный периодонтит

5. Диагноз

Диагноз:

Вопрос №3 Причиной возникновения болей, иррадиирующих по ходу III ветви тройничного нерва, является :

1. K01.0 ретенция 3.8 зуба
2. G50.8 другие поражения тройничного нерва
3. G50.0 невралгия тройничного нерва
4. K09.0 кисты, образовавшиеся в процессе формирования зубов

Вопрос №4 Целесообразность проведения хирургического вмешательства определяется наличием жалоб больного, общим состоянием, его возрастом и:

1. расположением ретенированного зуба
2. длительностью болевых симптомов
3. групповой принадлежностью ретенированного зуба
4. необходимостью дальнейшего ортодонтического лечения

Вопрос №5 Перед проведением хирургического вмешательства необходимо выполнить _____ исследование для определения расположения зуба в толще костной ткани и его соотношения с различными анатомическими образованиями :

1. рентгенологическое
2. гистологическое
3. цитологическое
4. лабораторное

Вопрос №6 При проведении хирургического вмешательства в области причинного зуба при данной патологии разрезы выполняют: один на слизистой оболочке по альвеолярной дуге над ретенированным зубом и :

1. от шейки второго нижнего моляра вниз и косо вперед
2. в поднижнечелюстной области
3. по крылочелюстной складке
4. в околоушножевательной области

Вопрос №7 При расположении ретенированного зуба в толще кости для его удаления необходимо:

1. снять костную ткань наружной стенки альвеолярной части нижней челюсти
2. снять костную ткань язычной стенки альвеолярной части нижней челюсти
3. создать доступ из поднижнечелюстной области

- удалить второй нижний моляр

Вопрос №8 Для местной обработки раны в постоперационный период назначают применение _____ в течение 7-10 дней :

- растворов антисептиков
- протеолитических ферментов
- травяных настоек
- отваров лекарственных трав

Вопрос №9 В качестве этиотропной терапии при данной патологии могут быть назначены препараты:

- антибактериальные
- нестероидные противовоспалительные
- обезболивающие
- глюкокортикостероидные

Вопрос №10 Осмотр пациента после проведения хирургического вмешательства проводят на _____ день :

- второй
- пятый
- седьмой
- десятый

Вопрос №11 Наиболее вероятной причиной развития данной патологии и мезиоангулярного расположения 4.8 зуба является:

- неправильное расположение зачатка нижнего восьмого зуба в челюсти
- системное заболевание костной ткани
- заболевание мамы в период беременности
- хронический периодонтит временных зубов нижней челюсти

Вопрос №12 Данная патология может послужить причиной развития кисты:

- фолликулярной
- радикулярной
- первичной
- резидуальной

Эталон ответов:

Вопрос	1	2	3	4	5	6	7	8	9	10	11	12
Ответ	1	1	1	1	1	1	1	1	1	1	1	1

Ситуационная задача 3

1.1. Ситуация

В стоматологическую клинику обратилась пациентка К., 22 лет.

1.2. Жалобы

на

- сильную постоянную боль за вторым моляром справа, усиливающуюся при жевании, иррадирующую в ухо, висок,
- боль при глотании,
- повышение температуры тела до 37,5 градусов.

1.3. Анамнез заболевания

- Боль беспокоит периодически в течение 1 года.
- За последние несколько дней боль значительно усилилась.

1.4. Анамнез жизни

- Перенесенные заболевания: ветряная оспа и краснуха в детстве.
- Сопутствующие заболевания: считает себя практически здоровой.
- Со слов пациентки, аллергические реакции на медикаменты и продукты питания отрицает.
- Наличие инфекционных заболеваний (ВИЧ, сифилис, гепатит) отрицает.
- Наличие вредных привычек отрицает.

1.5. Объективный статус

Внешний осмотр: Конфигурация лица не изменена. Открывание рта затруднённое, ограниченное, болезненное (воспалительная контрактура лёгкой степени до 3-4 см). Поднижнечелюстные лимфатические узлы увеличены, подвижны, болезненны при пальпации.

Осмотр полости рта.

Зубная формула:

		ПС											П		
1.8	1.7	1.6	1.5	1.4	1.3	1.2	1.1	2.1	2.2	2.3	2.4	2.5	2.6	2.7	2.8
4.8	4.7	4.6	4.5	4.4	4.3	4.2	4.1	3.1	3.2	3.3	3.4	3.5	3.6	3.7	3.8
	П												С	С	

Состояние слизистой оболочки рта, дёсен, альвеолярных отростков и нёба: слизистая оболочка бледно-розового цвета, умеренно увлажнена.

Прикус: ортогнатический.

Локальный статус: 4.8 зуб прорезался медиальными буграми, на $\frac{2}{3}$ покрыт нависающей слизистой оболочкой, гиперемированной, отёчной. Пальпация «капюшона» болезненна, из-под него выделяется гнойный экссудат.

Вопрос №1 Необходимым для постановки диагноза дополнительным методом обследования является:

1: прицельная внутриротовая контактная рентгенография

2: УЗИ мягких тканей челюстно-лицевой области

3: магнитно-резонансная томография

4: электромиография

3. Результаты дополнительного метода обследования

3.1. Прицельная внутриротовая контактная рентгенография

На рентгенограмме отмечается очаг деструкции костной ткани полулунной формы в области дистальной части коронки 4.8 зуба.

3.2. УЗИ мягких тканей челюстно-лицевой области

Данное исследование не имеет значения при постановке диагноза в данной клинической ситуации.

3.3. Магнитно-резонансная томография

Данное исследование не имеет значения при постановке диагноза в данной клинической ситуации.

3.4. Электромиография

Данное исследование не имеет значения при постановке диагноза в данной клинической ситуации.

Вопрос №2 Основным предполагаемым диагнозом в данной клинической ситуации является:

1: острый перикоронит (гнойная форма)

2: воспалительные заболевания челюстей

3: невралгия тройничного нерва

4: флегмона и абсцесс полости рта

5. Диагноз

Диагноз:

Вопрос №3 Угрожающие жизни острое состояние/заболевание или обострение хронического заболевания (в том числе инфаркт миокарда, острое нарушение мозгового кровообращения), развившиеся менее чем за 6 месяцев до момента обращения за стоматологической помощью и другие тяжёлые общесоматические состояния являются факторами, которые:

1: препятствуют немедленному началу амбулаторного лечения

2: ухудшают общее состояние пациента

3: предполагают проведение операции под седацией

4: предполагают проведение операции под наркозом

Вопрос №4 При гнойном перикороните проводят операцию:

1: рассечения «капюшона»

2: удаления причинного зуба

3: иссечение «капюшона»

4: обработку «капюшона» антисептиками

Вопрос №5 После стихания воспалительных явлений необходимо с учётом клинических и рентгенологических данных решить вопрос о:

- 1: сохранении нижнего третьего моляра
- 2: проведении иссечения «капюшона»
- 3: назначении местной антибактериальной терапии
- 4: назначении общей антибактериальной терапии

Вопрос №6 В случае острого перикоронита или сложного удаления нижнего третьего моляра (затруднённое открывание рта) необходимо наблюдение за пациентом до полного стихания воспалительного процесса в течение от 3 до (в днях):

- 1: 5
- 2: 7
- 3: 10
- 4: 14

Вопрос №7 После операции удаления нижнего третьего моляра пациенту в обязательном порядке следует явиться к врачу-стоматологу на ____ день для осмотра:

- 1: 2
- 2: 3
- 3: 5
- 4: 10

Вопрос №8 Противомикробные препараты для системного применения назначают при перикороните, сопровождающемся:

- 1: агрессивным течением
- 2: болевым синдромом
- 3: повышением температуры тела
- 4: гипосаливацией

Вопрос №9 Антисептические средства при лечении перикоронита используются в виде:

- 1: полосканий
- 2: аппликаций
- 3: мазей
- 4: турунд

Вопрос №10 Немедикаментозная помощь при острых формах перикоронита предполагает проведение экстренных мероприятий, направленных на устранение или снижение воспаления. Дальнейшее лечение проводится:

- 1: в плановом порядке
- 2: на следующий день
- 3: через неделю после операции
- 4: при появлении агрессивного течения

Вопрос №11 В день хирургического вмешательства не рекомендовано принимать пищу после операции в течение:

- 1: 2 часов
- 2: 30 минут
- 3: 1 часа
- 4: 1 суток

Вопрос №12 Комплекс лечебных мероприятий проводят преимущественно в условиях поликлиники. В первую очередь необходимо ликвидировать:

- 1: острые воспалительные явления
- 2: симптомы заболевания
- 3: слизистый «капюшон»
- 4: причинный зуб, как источник одонтогенной инфекции

Эталон ответов:

Вопрос	1	2	3	4	5	6	7	8	9	10	11	12
Ответ	1	1	1	1	1	1	1	1	1	1	1	1

Ситуационная задача 4

На прием к стоматологу-хирургу обратился пациент Г., 16 лет, по поводу удаления зуба 4.6. Объективно: конфигурация лица не изменена, кожные покровы физиологической окраски, регионарные лимфатические узлы не пальпируются. При осмотре полости рта: слизистая оболочка альвеолярного отростка в области зуба 4.6 физиологической окраски. Коронка зуба 4.6 разрушена

до уровня десны. Зондирование и перкуссия зуба 4.6 отрицательные. По данным лучевых методов исследования (дентальной рентгенограммы) корневые каналы зуба 4.6 запломбированы, апикальные отверстия obturированы. В периапикальных тканях в области дистального и медиального корней определяется округлый очаг деструкции костной ткани (0,3 × 0,4 см) с четкими ровными контурами.

Задания:

1. По поводу какого диагноза будет производиться операция удаления зуба 4.6?
2. Каково правильное положение стоматолога-хирурга относительно пациента при выполнении операции удаления зуба 4.6 в соответствии с данными эргономики?
3. Какими инструментами может быть выполнена операция удаления зуба 4.6 в указанной клинической ситуации?

Ответы:

1. В указанной клинической ситуации зуб 4.6 будет удаляться по поводу диагноза K04.5 хронический апикальный периодонтит.
2. В соответствии с данными эргономики при выполнении операции удаления зуба 4.6 правильным следует считать такое положение стоматолога-хирурга относительно пациента, когда врач становится сзади и справа от него, левой рукой охватывает голову пациента, указательным пальцем отодвигает щеку, большой палец накладывает на язычную поверхность альвеолярного отростка.
3. В указанной клинической ситуации для выполнения операции удаления зуба 4.6 могут быть использованы следующие инструменты: гладилка-распатор стоматологическая для выполнения синдесмотомии, прямой элеватор, клювовидные щипцы со сходящимися щечками, элеваторы, изогнутые под углом (боковые) «на себя» и «от себя».

Тема 8

Ситуационная задача 1

Больной поступил в клинику хирургической стоматологии с целью удаления 16 зуба. В момент операции было обнаружено сообщение с верхнечелюстной пазухой справа.

Вопросы

1. Какие симптомы указывают на наличие острой перфорации пазухи?
2. Определите дальнейший план лечения

Ответ:

1. На наличие перфорации указывают следующие признаки: из лунки удаленного зуба пенистой крови; положительная носо-ротовая проба; при зондировании определяется сообщение с пазухой.
2. Операция пластики стомы местными тканями

Ситуационная задача 2

Больная М поступила в клинику хирургической стоматологии для удаления 16 зуба.

Вопрос

Опишите возможные осложнения.

Ответ:

При удалении 16 зуба возможны следующие осложнения:
Отлом коронки или корня зуба, острая перфорация верхнечелюстной пазухи. В послеоперационном периоде возможно луночковое кровотечение.

Тема 9

Ситуационная задача 1

1.1. Ситуация

Женщина 46 лет обратилась за помощью к челюстно-лицевому хирургу.

1.2. Жалобы

на

- отек и боль в области верхней губы и век слева,
- иррадиацию боли в левый глаз,
- повышение температуры тела.

1.3. Анамнез заболевания

Впервые отметила появление боли в области верхнего левого клыка 5 дней назад. Боли в зубе стихли самопроизвольно. Однако, впоследствии, 2 дня назад, отекала верхняя губа и веки слева. До настоящего момента за медицинской помощью не обращалась, лечения не проводилось.

1.4. Анамнез жизни

- хронические заболевания - отрицает;
- перенесенные травмы, операции – перелом малоберцовой кости справа (в возрасте 17 лет);
- вредные привычки (курение, злоупотребление алкоголем) - отрицает;
- профессиональные вредности – отрицает;
- аллергологический анамнез – неотягощен;
- прием лекарственных препаратов в настоящее время – отрицает.

1.5. Объективный статус

Общее состояние удовлетворительное. Температура тела 37,7°C. Рост 170 см, масса тела 65 кг. Кожный покров обычной окраски и влажности. Периферических отеков нет. Дыхание везикулярное, ЧДД 15 в мин. Гемодинамические показатели стабильные. Тоны сердца ритмичные, ЧСС 65 уд. в мин., АД 120/75 мм рт. ст. Живот мягкий, при пальпации безболезненный. Перитонеальных симптомов нет. Мочеиспускание самостоятельное, в достаточном количестве, стул регулярный.

Вопрос №1 К основным методам обследования для постановки диагноза относят:

1. клинический внеротовой осмотр
2. клинический внутриротовой осмотр
3. рентгенологическое исследование
4. электроодонтометрию (ЭОД)
5. термометрию

3. Результаты методов обследования

3.1. Клинический внеротовой осмотр

При внешнем осмотре обнаруживается отек верхней губы слева с распространением на соответствующее крыло носа, в левую подглазничную область и область век. Кожа в цвете не изменена. При пальпации мягких тканей определяется инфильтрат в области клыковой ямки слева. Пальпация болезненна.

3.2. Клинический внутриротовой осмотр

Отмечается выбухание переходной складки в проекции зубов 2.2-2.3. Слизистая оболочка в данной области отечна, гиперемирована. При пальпации, на уровне корня зуба 2.3 определяется флюктуация. Отмечается частичное разрушение коронки зуба 2.3. Зуб не пролечен. Полость зуба и корневые каналы заполнены распадом пульпы. При пальпации в области клыковой ямки из полости зуба выделяется гной.

3.3. Рентгенологическое исследование

На ортопантограмме определяется лишь частичное разрушение коронковой части зуба 2.3. Зуб ранее не пролечен.

3.4. Электроодонтометрия (ЭОД)

Показатели ЭОД зуба 23: 133 мкА.

3.5. Термометрия

Температура тела пациентки 37,7°C.

Вопрос №2 Наиболее информативным инструментальным методом исследования для уточнения диагноза является:

1. общий анализ крови с определением лейкоцитарной формулы
2. общий анализ мочи
3. соскоб со слизистой оболочки преддверия
4. цитологическое исследование мазка со слизистой оболочки преддверия

5. Результаты инструментального метода обследования

5.1. Общий анализ крови с определением лейкоцитарной формулы

Лейкоциты $12 \times 10^9/\text{л}$, сегментоядерные нейтрофильные гранулоциты 75%, палочкоядерные нейтрофильные гранулоциты 19%, эозинофилы 1%, лимфоциты 14%, СОЭ 24 мм/ч.

5.2. Общий анализ мочи

Все показатели в пределах нормы.

5.3. Соскоб со слизистой оболочки преддверия

Материал неинформативен – определены эпителиальные клетки и единичные лейкоциты.

5.4. Цитологическое исследование мазка со слизистой оболочки преддверия

Материал неинформативен – определены лишь эпителиальные клетки.

Вопрос №3 Наиболее вероятным диагнозом в данном клиническом случае является:

1. острый гнойный периостит верхней челюсти
2. острый серозный периостит верхней челюсти
3. острый остеомиелит верхней челюсти
4. обострение хронического периодонтита 2.3

7. Диагноз

Диагноз:

Вопрос №4 Иррадиация боли в область левого глаза обусловлено раздражением, воспалительным процессом нерва:

1. подглазничного
2. скулового
3. ушно-височного
4. надглазничного

Вопрос №5 Главным обоснованием для целесообразности сохранения и лечения причинного зуба 2.3 служит :

1. частичное разрушение его коронки зуба, выделение гноя через корневой канал и его проходимость
2. желание пациента
3. наличие его подвижности
4. ранее не проведенное эндодонтическое лечение

Вопрос №6 С целью сохранения причинного зуба 2.3 необходимо выполнить:

1. заапикальное раскрытие корневого канала
2. распломбировку корневого канала
3. резекцию верхушки корня
4. реставрацию коронковой части

Вопрос №7 Основным этапом хирургического лечения в данном клиническом случае является:

1. периостотомия
2. декорткация вестибулярной пластинки альвеолярного отростка
3. резекция верхушки корня зуба 2.3
4. секвестрэктомия

Вопрос №8 Разрез при периостотомии необходимо выполнить :

1. через всю толщу мягких тканей до кости
2. на протяжении одного зуба (причинного)
3. через слизистую оболочку, с сохранением целостности надкостницы
4. **со стороны твердого неба**

Вопрос №9 Для успешного проведения оперативного вмешательства в данном клиническом случае достаточно проведение:

1. местного обезболивания
2. общей анестезии
3. нейролептанальгезии
4. **внутривенной седации**

Вопрос №10 Беря во внимание сохранение причинного зуба 2.3, рану после проведенной периостотомии необходимо дренировать в течение _____ дней:

1. 4-5
2. 1-2
3. 7-8
4. 10-12

Вопрос №11 Эндодонтическое лечение и пломбировку причинного зуба 2.3 необходимо провести после:

1. купирования воспалительного процесса
2. вскрытия поднадкостничного абсцесса
3. начала медикаментозной терапии
4. антисептической обработки корневого канала

Вопрос №12 К причине развития острого гнойного периостита в данном клиническом случае относят:

1. обострение хронического периодонтита

2. альвеолит
3. затрудненное прорезывание
4. абсцедирующий пародонтит

Эталон ответов:

Вопрос	1	2	3	4	5	6	7	8	9	10	11	12
Ответ	1,2	1	1	1	1	1	1	1	1	1	1	1

Ситуационная задача 2

1.1. Ситуация

Мужчина 34 лет обратился за помощью к челюстно-лицевому хирургу.

1.2. Жалобы

на

- припухлость правой щеки
- боль в правой половине нижней челюсти,
- общую слабость,
- повышение температуры тела.

1.3. Анамнез заболевания

Впервые отметил появление боли в нижней челюсти справа два дня назад, с постепенным повышением ее интенсивности. Впоследствии появилась припухлость тканей правой щеки. Около недели назад появились резкие боли в области первого нижнего коренного зуба справа, которые стихли самопроизвольно. До настоящего момента за медицинской помощью не обращался, лечения не проводилось.

1.4. Анамнез жизни

- хронические заболевания - отрицает;
- перенесенные травмы, операции - отрицает;
- вредные привычки (курение, злоупотребление алкоголем) - отрицает;
- профессиональные вредности – отрицает;
- аллергологический анамнез – не отягощен;
- прием лекарственных препаратов в настоящее время – отрицает.

1.5. Объективный статус

Общее состояние удовлетворительное. Температура тела 37,5°C. Рост 185 см, масса тела 90 кг. Кожный покров обычной окраски и влажности. Периферических отеков нет. Дыхание везикулярное, ЧДД 14 в мин. Гемодинамические показатели стабильные. Тоны сердца ритмичные, ЧСС 71 уд. в мин., АД 125/70 мм рт. ст. Живот мягкий, при пальпации безболезненный. Перитонеальных симптомов нет. Мочеиспускание самостоятельное, в достаточном количестве, стул регулярный.

Вопрос №1 К основным методам обследования для постановки диагноза относят:

1. клинический внеротовой осмотр
2. клинический внутриротовой осмотр
3. рентгенологическое исследование
4. электроодонтометрию (ЭОД)
5. термометрию

3. Результаты методов обследования

3.1. Клинический внеротовой осмотр

Определяется отек мягких тканей правых щечной и околоушно-жевательной областей. Кожный покров данных областей физиологической окраски. Отмечается увеличение и болезненность при пальпации подвижных поднижнечелюстных лимфатических узлов справа.

3.2. Клинический внутриротовой осмотр

Коронковая часть зуба 4.6 почти полностью разрушена. Зуб не пролечен. Отмечается распад остатков корневой пульпы. Перкуссия зуба в вертикальном направлении умеренно болезненна. Прилегающая к зубу десна отечна, гиперемирована. Переходная складка в проекции зубов 4.5-4.7 выбухает в сторону преддверия. Слизистая оболочка в данной области отечна, гиперемирована. При пальпации вестибулярной поверхности альвеолярной части нижней челюсти на уровне зуба 4.6 определяется флюктуация.

3.3. Рентгенологическое исследование

Неспецифично. На снимке определяется лишь субтотальное разрушение коронковой части зуба 4.6.

3.4. Электроодонтометрия (ЭОД)

Показатели ЭОД зуба 46: 140 мкА.

3.5. Термометрия

Температура тела 37,5°C.

Вопрос №2 Наиболее информативным методом исследования для уточнения диагноза является:

1. общий анализ крови
2. общий анализ мочи
3. цитологическое исследование мазка со слизистой оболочки преддверия
4. соскоб со слизистой оболочки преддверия

5. Результаты обследования

5.1. Общий анализ крови

Лейкоциты $11 \times 10^9/\text{л}$, сегментоядерные нейтрофильные гранулоциты 73%, палочкоядерные нейтрофильные гранулоциты 14%, эозинофилы 1%, лимфоциты 13%, СОЭ 27 мм/ч.

5.2. Общий анализ мочи

Отклонений показателей от нормы не обнаружено.

5.3. Цитологическое исследование мазка со слизистой оболочки

Материал неинформативен – определены эпителиальные клетки.

5.4. Соскоб со слизистой оболочки

Материал неинформативен – определены эпителиальные клетки и единичные лейкоциты.

Вопрос №3 Наиболее вероятным диагнозом в данном клиническом случае является:

1. острый гнойный периостит нижней челюсти
2. острый серозный периостит нижней челюсти
3. острый периодонтит зуба 4.6
4. острый остеомиелит нижней челюсти

7. Диагноз

Диагноз:

Вопрос №4 Отсутствие такого признака как парестезия в области нижней губы и подбородка справа в данном клиническом случае обосновано :

1. нахождением локализованного периапикального очага воспаления в области зуба 4.6
2. длительностью развития заболевания
3. распадом пульпы зуба 4.6
4. распространением отека на околоушно-жевательную область

Вопрос №5 Основным методом хирургического лечения острого гнойного периостита является:

1. вскрытие поднадкостничного абсцесса (периостотомия)
2. удаление причинного зуба
3. пролечивание причинного зуба
4. декортикация альвеолярной части нижней челюсти

Вопрос №6 Периостотомию необходимо выполнить по переходной складке на протяжении _____ зубов :

1. 3
2. 2
3. 4
4. 5

Вопрос №7 В качестве щелочного раствора для местного применения в виде ротовых ванночек чаще применяют:

1. натрия гидрокарбоната раствор 1-2%
2. пероксида водорода раствор 3%
3. перманганата калия раствор 1%
4. хлоргексидина раствор 0,2%

Вопрос №8 В качестве антисептика хлорсодержащего детергента для местного применения в полости рта используют:

1. хлоргексидина раствор 0,05-0,2%
2. мирамистин
3. нитрофурал
4. настой календулы

Вопрос №9 При наличии явлений регионарного лимфаденита рекомендуется применение наружной повязки с :

1. диметилсульфоксида раствором 20-30%
2. хлоргексидина раствором 0,2%
3. пероксида водорода раствором 3%
4. листеринном

Вопрос №10 В качестве антимикробной терапии при остром гнойном периостите челюсти целесообразно применять :

1. пенициллины
2. макролиды
3. тетрациклины
4. полимиксины

Вопрос №11 Удалению при лечении гнойного периостита челюсти подлежат зубы:

1. не поддающиеся консервативному лечению
2. функционально ценные
3. неподвижные
4. с проходимыми корневыми каналами

Вопрос №12 Одним из самых важных диагностических критериев в дифференциальной диагностике острого гнойного периостита челюсти является:

1. локализация воспалительного инфильтрата под надкостницей
2. наличие причинного зуба с разрушенной коронкой
3. отек прилежающих к челюсти мягких тканей
4. боль при глотании

Эталон ответов:

Вопрос	1	2	3	4	5	6	7	8	9	10	11	12
Ответ	1,2	1	1	1	1	1	1	1	1	1	1	1

Ситуационная задача 3

1.1. Ситуация

В стоматологическую поликлинику обратилась пациентка А. 75 лет.

1.2. Жалобы

на

- наличие умеренно болезненной припухлости мягких тканей щёчной области справа;
- боль при накусывании на 4.6 зуб;
- общую слабость, недомогание;
- повышение температуры тела.

1.3. Анамнез заболевания

- Заболевание началось 3 дня назад, когда появилась постоянная ноющая боль в 4.6 зубе, усиливающаяся при накусывании. Боль нарастала, появилась незначительная, болезненная разлитая припухлость в правой щёчной области.
- Обратилась в районную стоматологическую поликлинику, откуда была направлена в отделение челюстно-лицевой хирургии в связи с выраженной сопутствующей патологией.

1.4. Анамнез жизни

- Некомпенсированный сахарный диабет 2 типа.
- Артериальная гипертензия.
- Тромбофлебит вен нижних конечностей.
- Инфаркт миокарда в анамнезе.
- Приём антикоагулянтов по назначению врача.
- Аллергическую реакцию на лекарственные препараты отрицает.

1.5. Объективный статус

Общее состояние больной: удовлетворительное.

Кожный покров физиологической окраски. Пульс 78 ударов в минуту, температура тела 37,5°C. В нижнем отделе щёчной и в поднижнечелюстной областях справа определяется отёк мягких тканей. Кожа над ним не гиперемирована, собирается в складку свободно. Регионарные лимфатические узлы не пальпируются.

Открытие рта – 3,5 см, безболезненное. Движение языка свободное, безболезненное. Коронка 4.6 зуба разрушена более чем на $\frac{2}{3}$ кариозным процессом, перкуссия зуба положительная. Слизистая преддверия полости рта в области переходной складки нижней челюсти на уровне 4.7, 4.6, 4.5 зубов отёчна, гиперемирована. При пальпации определяется болезненный инфильтрат с размягчением в центре.

Зубная формула:

С															0
1.8	1.7	1.6	1.5	1.4	1.3	1.2	1.1	2.1	2.2	2.3	2.4	2.5	2.6	2.7	2.8
4.8	4.7	4.6	4.5	4.4	4.3	4.2	4.1	3.1	3.2	3.3	3.4	3.5	3.6	3.7	3.8
	С	Pt											П		

Вопрос №1 Необходимым инструментальным методом обследования для постановки диагноза является:

- 1: ортопантомография
- 2: реография
- 3: электрокардиография
- 4: биопсия

3. Результаты инструментального метода обследования

3.1. Ортопантомография

В области верхушки корней 4.6 зуба выявлен очаг деструкции костной ткани округлой формы с чёткими контурами диаметром 0,9 см.

3.2. Реография

Отсутствие клинически значимых изменений.

3.3. Электрокардиография

Отсутствие клинически значимых изменений.

3.4. Биопсия

Отсутствие клинически значимых изменений.

Вопрос №2 Основным диагнозом пациента является:

- 1: воспалительные заболевания челюстей
- 2: злокачественное новообразование нижней челюсти
- 3: флегмона и абсцесс области рта
- 4: острый лимфаденит лица, головы и шеи

5. Диагноз

Диагноз:

Вопрос №3 Дифференциальную диагностику в данной клинической ситуации необходимо провести с:

- 1: острым остеомиелитом
- 2: кистой нижней челюсти
- 3: отёком Квинке
- 4: актиномикозом

Вопрос №4 Источник распространения инфекции имеет природу:

- 1: одонтогенную
- 2: ксеногенную
- 3: гематогенную
- 4: лимфогенную

Вопрос №5 К характерному признаку острого гнойного периостита относят:

- 1: воспаление надкостницы
- 2: воспаление подкожножировой клетчатки
- 3: наличие нескольких причинных зубов
- 4: наличие лимфаденита

Вопрос №6 Развитие и течение острых гнойных воспалительных заболеваний областей головы и шеи зависят от:

- 1: микрофлоры
- 2: строения кожи

3: уровня гигиены

4: окружающей среды

Вопрос №7 Пальпация переходной складки преддверия полости рта позволяет оценить:

1: размер инфильтрата

2: размер очага деструкции костной ткани

3: длину корней причинного зуба

4: положение третьей ветви тройничного нерва

Вопрос №8 Основной принцип лечения острых гнойных периоститов заключается в:

1: вскрытии гнойного очага

2: новокаиновой блокаде с антибиотиками

3: эндодонтическом лечении причинного зуба

4: консервативной антибактериальной терапии

Вопрос №9 Тактика в отношении причинного зуба в данном случае заключается в его:

1: удалении

2: эндодонтическом лечении

3: удалении с одномоментной имплантацией

4: резекции верхушек корней причинного зуба

Вопрос №10 Разрез при вскрытии поднадкостничного гнойного очага проводят:

1: параллельно переходной складке

2: по краю нижней челюсти на всю величину инфильтрата

3: по линии смыкания зубов

4: с язычной поверхности нижней челюсти

Вопрос №11 Осложнением острого гнойного периостита является:

1: абсцесс

2: пневмония

3: туберкулёз

4: ангина

Вопрос №12 Наиболее часто в качестве возбудителя при острых гнойных периоститах выявляют:

1: смешанную микрофлору

2: микобактерии

3: токсоплазму

4: актиномицеты

Эталон ответов:

Вопрос	1	2	3	4	5	6	7	8	9	10	11	12
Ответ	1	1	1	1	1	1	1	1	1	1	1	1

Ситуационная задача 4

1.1. Ситуация

В стоматологическую клинику обратилась пациентка М. 38 лет.

1.2. Жалобы

на

- выраженные боли в области нижней челюсти слева,
- на нарушение общего самочувствия, слабость,
- на припухлость мягких тканей лица.

1.3. Анамнез заболевания

- Два дня назад пациентка отметила появление выраженных болей в области 3.6 зуба, за помощью не обращалась, принимала обезболивающие препараты.
- В день обращения боль приобрела разлитой, пульсирующий характер, пациентка отметила недомогание, ухудшение общего самочувствия, появление отёка в левой околоушно-жевательной области.
- Со слов пациента, зуб был ранее лечен по причине осложнений кариеса, коронковая часть 3.6 зуба разрушена около 6 месяцев.

1.4. Анамнез жизни

- Перенесённые заболевания: детские инфекции, риногенный синусит.
- Сопутствующие заболевания: хронический гастродуоденит.

- Со слов пациента, аллергические реакции на медикаменты и продукты питания отрицает.
- Наличие инфекционных заболеваний (ВИЧ, сифилис, гепатит) отрицает.

1.5. Объективный статус

Внешний осмотр: конфигурация лица изменена за счёт коллатерального отёка околоушно-жевательной области слева. Кожные покровы в цвете не изменены, в складку собираются.

Лимфатические узлы левой поднижнечелюстной области болезненны при пальпации, подвижны, увеличены до 1,5 см в диаметре. Открывание рта в полном объёме, безболезненно.

Осмотр полости рта.

Зубная формула:

О	П	П	Rx	П		С	С	С	С		П	П	П	П	О
1.8	1.7	1.6	1.5	1.4	1.3	1.2	1.1	2.1	2.2	2.3	2.4	2.5	2.6	2.7	2.8
4.8	4.7	4.6	4.5	4.4	4.3	4.2	4.1	3.1	3.2	3.3	3.4	3.5	3.6	3.7	3.8
О	П	П											Pt	П	О

Определяется валикообразное выбухание переходной складки в области 3.5, 3.6, 3.7 зубов, слизистая оболочка альвеолярной части нижней челюсти в этой области гиперемирована, отёчна, пальпация резко болезненна, соответственно 3.6 зубу пальпировался очаг флюктуации.

3.6 зуб – коронковая часть зуба полностью разрушена, зона бифуркации разрушена, перкуссия слабоболезненна.

Вопрос №1 К дополнительным методам обследования, необходимым для постановки диагноза, относят:

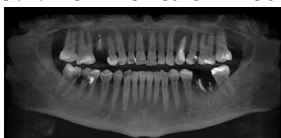
- 1: термометрия общая
- 2: рентгенологический метод исследования
- 3: биопсию кости
- 4: ультразвуковое исследование костей
- 5: гистологическое исследование препарата костной ткани

3. Результаты дополнительных методов обследования

3.1. Термометрия общая

37,7°C

3.2. Рентгенологический метод исследования



На рентгенограмме выявлено разряжение костной ткани у верхушек корней 3.6 зуба до 0,3 см в диаметре, корневые каналы запломбированы.

3.3. Биопсия кости

Данный метод обследования не включен в Требования к амбулаторно-поликлинической диагностике, не является обязательным для постановки диагноза.

3.4. Ультразвуковое исследование костей

Данный метод обследования не включен в Требования к амбулаторно-поликлинической диагностике, не является обязательным для постановки диагноза.

3.5. Гистологическое исследование препарата костной ткани

Данный метод обследования не включен в Требования к амбулаторно-поликлинической диагностике, не является обязательным для постановки диагноза.

Вопрос №2 Основным предполагаемым диагнозом в данной клинической ситуации является:

- 1: острый гнойный периостит челюсти
- 2: хронический апикальный периодонтит 3.6 зуба
- 3: острый апикальный периодонтит пульпарного происхождения 3.6 зуба
- 4: пульпит 3.6 зуба

5. Диагноз

Диагноз:

Вопрос №3 Причиной возникновения острого воспалительного процесса у пациента является _____ 3.6 зуба:

- 1: K04.5 хронический апикальный периодонтит
- 2: K04.4 острый апикальный периодонтит пульпарного происхождения
- 3: K04.7 периапикальный абсцесс без полости
- 4: K04.6 периапикальный абсцесс с полостью

Вопрос №4 При назначении консервативного лечения при остром гнойном периостите хирургическое лечение заключается в проведении:

- 1: периостеотомии
- 2: иссечении надкостницы
- 3: компактостеотомии
- 4: апикальном смещении слизисто-надкостничного лоскута

Вопрос №5 Для вскрытия поднадкостничного абсцесса необходимо провести разрез по переходной складке до кости в области:

- 1: трёх зубов (3.5, 3.6 и 3.7)
- 2: одного зуба (3.6)
- 3: двух зубов (3.5 и 3.6)
- 4: двух зубов (3.6 и 3.7)

Вопрос №6 После проведения периостеотомии в рану вводят:

- 1: дренаж
- 2: йодоформную турунду
- 3: дренажную трубку из поливинилхлорида
- 4: остеопластический материал

Вопрос №7 В качестве этиотропной терапии при данной патологии могут быть назначены препараты:

- 1: антибактериальные
- 2: кератопластические
- 3: антигистаминные
- 4: гормональные

Вопрос №8 Осмотр пациента после хирургического вмешательства проводится на _____ день:

- 1: второй
- 2: третий
- 3: седьмой
- 4: десятый

Вопрос №9 В рамках оказания хирургической помощи данному пациенту в день обращения необходимо провести:

- 1: комплексно периостеотомию и удаление 3.6 зуба
- 2: периостеотомию
- 3: удаление 3.6 зуба
- 4: комплексно периостеотомию и консервативное лечение 3.6 зуба

Вопрос №10 Критерием для удаления дренажа служит:

- 1: отсутствие экссудата в ране
- 2: снижение температуры тела
- 3: уменьшение коллатерального отёка
- 4: уменьшение регионарных лимфатических узлов

Вопрос №11 При нарастании воспалительного процесса возможно развитие:

- 1: одонтогенного остеомиелита
- 2: хронического периостита
- 3: хронического лимфаденита
- 4: ретромолярного периостита

Вопрос №12 При распространении воспалительного процесса в околочелюстные мягкие ткани может развиваться:

- 1: флегмона околоушно-жевательной области
- 2: острый гнойный паротит
- 3: острый гнойный верхнечелюстной синусит
- 4: острый гнойный тонзиллит

Эталон ответов:

Вопрос	1	2	3	4	5	6	7	8	9	10	11	12
--------	---	---	---	---	---	---	---	---	---	----	----	----

Ответ	1,2	1	1	1	1	1	1	1	1	1	1	1
-------	-----	---	---	---	---	---	---	---	---	---	---	---

Ситуационная задача 5

Больной М., 33 года, жалобы: на припухлость и пульсирующую боль в области твердого неба слева, болезненность при приеме пищи. Плохой сон, слабость, повышение температуры тела. Анамнез: 2 недели назад почувствовал постоянную боль в 24 зубе. Накусывание на зуб было болезненным. Полоскал рот настоем ромашки, принимал анальгин и бисептол внутрь. Боль в 24 зубе стала стихать, но через неделю она вновь усилилась. Три дня назад на твердом небе слева образовалась болезненная припухлость, которая постепенно увеличивалась, повысилась температура тела.

Объективно: общее состояние удовлетворительное. Температура тела 37,5 °С. Пульс удовлетворительного наполнения и напряжения, 88 уд./мин. АД 130/70 мм.рт.ст. При осмотре: конфигурация лица не изменена. Поднижнечелюстные лимфатические узлы слева подвижны, болезненны при пальпации. Открывание рта свободное. На твердом небе имеется выбухание, в проекции корней 23,24,25,26 зубов. Слизистая оболочка в этой области гиперемирована, отечна. При пальпации выбухания определяется болезненный инфильтрат и флюктуация. В коронковой части 2.4 зуба большая кариозная полость, зондирование ее безболезненно. 2.4 зуб и соседние зубы неподвижны, на перкуссию не реагируют. На рентгенограмме определяется деструкция кости у верхушки небного корня 2.4 с неровными краями. Имеется обширный дефект коронки 2.4 зуба, сообщающийся с полостью зуба. Каналы корней не запломбированы.

Вопросы

1. Поставьте диагноз.
2. С какими заболеваниями надо проводить дифференциальную диагностику?
3. Определите место, где будет проводиться лечение пациента.
4. Составьте план лечения.
5. Какие осложнения данного заболевания могут развиваться?

Ответы

1. Острый гнойный периостит верхней челюсти с небной стороны слева (небный абсцесс). Хронический гранулирующий периодонтит 24 зуба.
2. Острый гнойный периодонтит 24 зуба. Острый остеомиелит верхней челюсти.
3. В поликлинике.
4. 1) в зависимости от объема деструкции костной ткани принять решение о сохранении (эндодонтическое лечение) или удалении 24 зуба
2) вскрытие гнойного очага с иссечением участка слизистой оболочки в центре инфильтрата, дренирование раны.
3) удаление 24
- 4) антибактериальная, противовоспалительная, десенсибилизирующая терапия, ротовые ванночки теплым раствором антисептика.
5. Вторичный кортикальный остеомиелит небного отростка.

2.4 Итоговый тестовый контроль

- 1) КОРОНОРАДИКУЛЯРНУЮ СЕПАРАЦИЮ ПРОВОДЯТ В СЛУЧАЕ
 1. локализации патологического очага в области бифуркации или трифуркации корней многокорневых зубов
 2. локализации патологического очага в области верхушки одного из корней первого верхнего премоляра или верхних моляров
 3. кариеса корня одного из корней многокорневых зубов
 4. наличия трещины или перелома одного из корней многокорневых зубов
- 2) КОРОНО-РАДИКУЛЯРНАЯ СЕПАРАЦИЯ ПРЕДСТАВЛЯЕТ СОБОЙ
 1. рассечение моляров нижней челюсти на две части по бифуркации
 2. отсечение верхушки корня и удаление патологически изменённых тканей
 3. удаление корня вместе с прилежащей к нему коронковой частью зуба
 4. удаление всего корня до места его отхождения без удаления коронковой части

- 3) ГЕМИСЕКЦИЯ ПРЕДСТАВЛЯЕТ СОБОЙ
 1. удаление корня вместе с прилежащей к нему коронковой частью зуба
 2. рассечение моляров нижней челюсти на две части по бифуркации
 3. отсечение верхушки корня и удаление патологически изменённых тканей
 4. удаление всего корня до места его отхождения без удаления коронковой части
- 4) ДЛЯ РЕНТГЕНОГРАФИИ ЗАБОЛЕВАНИЙ ВЕРХНЕЧЕЛЮСТНОЙ ПАЗУХИ ПРИМЕНЯЮТ ПРОЕКЦИЮ
 1. подбородочно-носовую
 2. подбородочно-верхнечелюстную
 3. боковую
 4. прямую
- 5) ВОСПАЛЕНИЕ СЛИЗИСТОЙ ОБОЛОЧКИ ВЕРХНЕЧЕЛЮСТНОЙ ПАЗУХИ, ВОЗНИКАЮЩЕЕ ОТ ОЧАГА ИНФЕКЦИИ, НАХОДЯЩЕГОСЯ В ПОЛОСТИ РТА, НАЗЫВАЮТ
 1. одонтогенный синусит
 2. лимфаденит
 3. менингит
 4. риногенный синусит
- 6) ИСТИННОЙ КИСТОЙ СЛИЗИСТОЙ ОБОЛОЧКИ ВЕРХНЕЧЕЛЮСТНОЙ ПАЗУХИ ЯВЛЯЕТСЯ
 1. ретенционная
 2. радикулярная
 3. лимфангиэктатическая
 4. резидуальная
- 7) УСИЛЕНИЕ ПРОНИЦАЕМОСТИ И ЭКССУДАЦИИ, КЛЕТОЧНОЙ ИНФИЛЬТРАЦИИ В СТЕНКЕ ЛИМФАТИЧЕСКОГО СОСУДА ХАРАКТЕРНО ДЛЯ
 1. лимфангита
 2. лимфаденита
 3. абсцесса
 4. аденофлегмоны
- 8) КЛИНИЧЕСКИМ ПРИЗНАКОМ ПЕРИОСТИТА ЧЕЛЮСТИ ЯВЛЯЕТСЯ
 1. отёк переходной складки
 2. гематома лица
 3. гиперемия лица
 4. взбухание подъязычных валиков
- 9) ПРИ ХРОНИЧЕСКОМ ГРАНУЛИРУЮЩЕМ ПЕРИОДОНТИТЕ НА РЕНТГЕНОГРАММЕ ОЧАГ ДЕСТРУКЦИИ КОСТИ У ВЕРХУШКИ КОРНЯ ИМЕЕТ
 1. нечёткие контуры
 2. чёткие контуры
 3. вид неизменённого периодонта
 4. вид «таящего сахара»
- 10) ДАННЫЕ ЭЛЕКТРООДОНТОДИАГНОСТИКИ (ЭОД) ПРИ ОСТРОМ ПЕРИОДОНТИТЕ СООТВЕТСТВУЮТ ВЕЛИЧИНАМ (МА)
 1. 80-100
 2. 10-20
 3. 40-60
 4. 60-80
- 11) СРЕДНЯЯ ШИРИНА ПЕРИОДОНТАЛЬНОЙ ЩЕЛИ ЗУБОВ НА НИЖНЕЙ ЧЕЛЮСТИ СОСТАВЛЯЕТ (ММ)
 1. 0,15-0,22
 2. 0,07-0,1
 3. 0,1-0,15
 4. 0,25-0,35

- 12) СРЕДНЯЯ ШИРИНА ПЕРИОДОНТАЛЬНОЙ ЩЕЛИ В ПРИШЕЕЧНОЙ ОБЛАСТИ КОРНЕЙ ЗУБОВ СОСТАВЛЯЕТ (В ММ)
1. 0,2-0,25
 2. 0,15-0,2
 3. 0,25-0,35
 4. 0,35-0,4
- 13) К КЛИНИЧЕСКИМ ПРОЯВЛЕНИЯМ ОСТРОГО СЕРОЗНОГО ПЕРИОДОНТИТА ОТНОСЯТ
1. нерезкие, тупые ноющие боли в причинном зубе
 2. подвижность причинного зуба и соседних с ним
 3. гиперемию кожи, невозможность собрать её в складку
 4. сглаженность переходной складки
- 14) ПРИ ОСТРОМ ВЕРХУШЕЧНОМ ПЕРИОДОНТИТЕ БОЛЬ В ЗУБЕ ЯВЛЯЕТСЯ СЛЕДСТВИЕМ
1. отёка и инфильтрации периодонта
 2. отёка пародонта
 3. некроза костных балок лунки
 4. гибели пульпы
- 15) ПРИ ПЕРИОСТИТЕ ЧЕЛЮСТИ ПАЦИЕНТ В ОСНОВНОМ ЖАЛУЕТСЯ НА БОЛЬ В
1. челюсти и припухлость лица
 2. челюсти при смыкании зубов
 3. причинном зубе и при глотании
 4. в нескольких зубах при жевании
- 16) ОТЁК ВЕРХНЕЙ ГУБЫ ВОЗНИКАЕТ ПРИ ЛОКАЛИЗАЦИИ ПЕРИОСТИТА ВЕРХНЕЙ ЧЕЛЮСТИ В ОБЛАСТИ
1. центральных и боковых резцов
 2. премоляров
 3. первого и второго моляров
 4. третьего моляра
- 17) ОТЁК ПОДГЛАЗНИЧНОЙ ОБЛАСТИ ВОЗНИКАЕТ ПРИ ЛОКАЛИЗАЦИИ ПЕРИОСТИТА ВЕРХНЕЙ ЧЕЛЮСТИ В ОБЛАСТИ
1. клыка и премоляра
 2. второго и третьего моляров
 3. первого и второго моляров
 4. бокового резца и первого премоляра
- 18) ОТЁК ЩЁЧНОЙ И СКУЛОВОЙ ОБЛАСТИ ВОЗНИКАЕТ ПРИ ЛОКАЛИЗАЦИИ ПЕРИОСТИТА ВЕРХНЕЙ ЧЕЛЮСТИ В ОБЛАСТИ
1. моляров
 2. клыка и премоляров
 3. резцов и клыка
 4. премоляров
- 19) БОЛЕЗНЕННОЕ ГЛОТАНИЕ ВОЗНИКАЕТ ПРИ ЛОКАЛИЗАЦИИ ПЕРИОСТИТА ЧЕЛЮСТИ В ОБЛАСТИ
1. моляров нижней челюсти с язычной стороны
 2. премоляров нижней челюсти с язычной стороны
 3. премоляров верхней челюсти с вестибулярной стороны
 4. премоляров верхней челюсти с нёбной стороны
- 20) ПРИ ВОЗНИКНОВЕНИИ ОТЁКА МЯГКИХ ТКАНЕЙ ЛИЦА ПРИ ПЕРИОСТИТЕ БОЛЬ В ЗУБЕ
1. уменьшается
 2. усиливается
 3. не меняет интенсивности
 4. становится более локализованной

- 21) ВЕРХНЕЙ СТЕНКОЙ ВЕРХНЕЧЕЛЮСТНОЙ ПАЗУХИ ЯВЛЯЕТСЯ _____
ВЕРХНЕЙ ЧЕЛЮСТИ
1. глазничная поверхность
 2. альвеолярный отросток
 3. носовая поверхность
 4. подвисочная поверхность
- 22) НИЖНЕЙ СТЕНКОЙ ВЕРХНЕЧЕЛЮСТНОЙ ПАЗУХИ ЯВЛЯЕТСЯ _____
ВЕРХНЕЙ ЧЕЛЮСТИ
1. альвеолярный отросток
 2. носовая поверхность
 3. подвисочная поверхность
 4. глазничная поверхность
- 23) ВНУТРЕННЕЙ СТЕНКОЙ ВЕРХНЕЧЕЛЮСТНОЙ ПАЗУХИ ЯВЛЯЕТСЯ _____
ВЕРХНЕЙ ЧЕЛЮСТИ
1. носовая поверхность
 2. альвеолярный отросток
 3. подвисочная поверхность
 4. глазничная поверхность
- 24) ВЫРАЖЕННАЯ ИНТОКСИКАЦИЯ ОРГАНИЗМА СОПРОВОЖДАЕТ
1. острый остеомиелит
 2. острый периодонтит
 3. хронический остеомиелит
 4. хронический периодонтит
- 25) ПОДВИЖНОСТЬ ПРИЧИННОГО ЗУБА, А ТАКЖЕ СОСЕДНИХ ЗУБОВ ХАРАКТЕРНА
ДЛЯ
1. острого остеомиелита
 2. хронического периодонтита
 3. острого периостита
 4. хронического периостита
- 26) ВЕРХНЕЧЕЛЮСТНАЯ ПАЗУХА СООБЩАЕТСЯ С ПОЛОСТЬЮ НОСА ЧЕРЕЗ
1. средний носовой ход
 2. верхний носовой ход
 3. нижний носовой ход
 4. верхнюю глазничную щель
- 27) ПЛОТНЫЙ БОЛЕЗНЕННЫЙ ИНФИЛЬТРАТ С ВЕСТИБУЛЯРНОЙ СТОРОНЫ ПО
ПЕРЕХОДНОЙ СКЛАДКЕ В ОБЛАСТИ РАЗРУШЕННОГО ЗУБА 3.6 ХАРАКТЕРЕН
ДЛЯ
1. острого гнойного периостита нижней челюсти
 2. острого периодонтита
 3. острого остеомиелита нижней челюсти
 4. обострения хронического остеомиелита нижней челюсти
- 28) ПРЕИМУЩЕСТВЕННОЙ ЛОКАЛИЗАЦИЕЙ ОСТРОГО ГНОЙНОГО ПЕРИОСТИТА
ЧЕЛЮСТИ ЯВЛЯЕТСЯ
1. вестибулярная
 2. нёбная
 3. язычная
 4. ретромолярная
- 29) ФОКУС ВОСПАЛЕНИЯ ПРИ ОСТРОМ ОСТЕОМИЕЛИТЕ ЛОКАЛИЗУЕТСЯ В
1. кости
 2. мягких тканях
 3. надкостнице
 4. периодонте
- 30) КОНФИГУРАЦИЯ ЛИЦА ПРИ ОСТРОМ СЕРОЗНОМ ПЕРИОДОНТИТЕ

1. не изменена
 2. изменена за счёт инфильтрата
 3. изменена за счёт отёка мягких тканей
 4. изменена за счёт выраженной деформации
- 31) В ОСТРОЙ СТАДИИ ОСТЕОМИЕЛИТА ЧЕЛЮСТИ ПЕРКУССИЯ ПРИЧИННОГО ЗУБА
1. и соседних зубов болезненна
 2. болезненна
 3. безболезненна
 4. безболезненна, соседних зубов болезненна
- 32) РЕГИОНАРНЫЕ ЛИМФАТИЧЕСКИЕ УЗЛЫ В ОСТРОЙ СТАДИИ ОСТЕОМИЕЛИТА ЧЕЛЮСТИ
1. увеличены, болезненны
 2. увеличены, безболезненны
 3. не пальпируются
 4. не увеличены, безболезненны
- 33) ОТЁК МЯГКИХ ТКАНЕЙ ПРИ ПЕРИКРОНИТЕ ДИСТАЛЬНОЕ НИЖНИХ ВОСЬМЫХ ЗУБОВ ЛОКАЛИЗУЕТСЯ В ОБЛАСТИ
1. поднижнечелюстной
 2. скуловой
 3. подглазничной
 4. околоушно-жевательной
- 34) «КАПЮШОН» НАД РЕТЕНИРОВАННЫМ И ДИСТОПИРОВАННЫМ ЗУБОМ СОДЕРЖИТ
1. слизистую оболочку, подслизистый слой, надкостницу и мышечные волокна
 2. только слизистую оболочку
 3. слизистую оболочку, подслизистый слой
 4. слизистую оболочку, подслизистый слой, надкостницу
- 35) ХРОНИЧЕСКИЙ ВОСПАЛИТЕЛЬНЫЙ ПРОЦЕСС В ПЕРИАПИКАЛЬНЫХ ТКАНЯХ ЗУБА ПРИВОДИТ К ФОРМИРОВАНИЮ
1. радикулярной кисты
 2. кератокисты
 3. фолликулярной кисты
 4. амелобластомы
- 36) ПРЕДРАСПОЛАГАЮЩИМ ФАКТОРОМ ОДОНТОГЕННОГО ВЕРХНЕЧЕЛЮСТНОГО СИНУСИТА ЯВЛЯЕТСЯ
1. близость верхушек корней моляров и премоляров верхней челюсти к нижней стенке верхнечелюстной пазухи
 2. склеротический тип строения верхнечелюстной пазухи
 3. глубокое преддверие рта в области боковой группы зубов
 4. окклюзионная травма моляров верхней челюсти
- 37) ЭЛЕКТРООДОНТОДИАГНОСТИКА (ЭОД) ИСПОЛЬЗУЕТСЯ ДЛЯ ДИФФЕРЕНЦИАЛЬНОЙ ДИАГНОСТИКИ ЗАБОЛЕВАНИЙ
1. пульпита и периодонтита
 2. периодонтита и периостита
 3. периостита и остеомиелита
 4. остеомиелита и флегмоны
- 38) ДИФФЕРЕНЦИРОВАТЬ ОСТЕОМИЕЛИТ В ОСТРОЙ СТАДИИ ОТ ПЕРИОСТИТА НИЖНЕЙ ЧЕЛЮСТИ ПОЗВОЛЯЕТ СИМПТОМ
1. Венсана
 2. Воскресенского
 3. Герке
 4. Пастернацкого
- 39) ОДОНТОГЕННЫМ ГАЙМОРИТОМ НАЗЫВАЕТСЯ ВОСПАЛЕНИЕ

1. верхнечелюстного синуса
 2. лобной пазухи
 3. основной пазухи
 4. лобной, основной, верхнечелюстной пазух
- 40) ВОСПАЛЕНИЕ МЯГКИХ ТКАНЕЙ, ОКРУЖАЮЩИХ КОРОНКУ ПРОРЕЗЫВАЮЩЕГОСЯ ЗУБА, НАЗЫВАЕТСЯ
1. перикоронит
 2. периостит
 3. периодонтит
 4. остеомиелит
- 41) ЗАДЕРЖКА ПРОРЕЗЫВАНИЯ ЗУБА ЧЕРЕЗ КОМПАКТНУЮ ПЛАСТИНКУ ЧЕЛЮСТНОЙ КОСТИ НАЗЫВАЕТСЯ
1. ретенция зуба
 2. дистопия зуба
 3. перикоронит
 4. альвеолит
- 42) НЕПРАВИЛЬНОЕ ПОЛОЖЕНИЕ ЗУБА НАЗЫВАЕТСЯ
1. дистопия зуба
 2. ретенция зуба
 3. альвеолит
 4. перикоронит
- 43) ВОСПАЛИТЕЛЬНЫЙ ПРОЦЕСС В ЛУНКЕ, РАЗВИВАЮЩИЙСЯ ПОСЛЕ УДАЛЕНИЯ ЗУБА, НАЗЫВАЕТСЯ
1. альвеолит
 2. перикоронит
 3. периостит
 4. периодонтит
- 44) ИНФЕКЦИОННЫЙ ГНОЙНО-НЕКРОТИЧЕСКИЙ ПРОЦЕСС В ЧЕЛЮСТИ НАЗЫВАЕТСЯ
1. остеомиелит
 2. периостит
 3. периодонтит
 4. альвеолит
- 45) РЕНТГЕНОЛОГИЧЕСКИЙ ПРИЗНАК ХРОНИЧЕСКОГО ПЕРИКОРОНИТА ХАРАКТЕРИЗУЕТСЯ КАК ОЧАГ РАЗРЕЖЕНИЯ КОСТНОЙ ТКАНИ В ОБЛАСТИ
1. коронки зуба полулунной формы
 2. апикальной с нечёткими контурами
 3. апикальной с чёткими контурами
 4. бифуркации корней
- 46) В СРЕДНЕМ ДИАМЕТР ОЧАГА РЕЗОРБЦИИ КОСТИ НА РЕНТГЕНОГРАММЕ ПРИ ХРОНИЧЕСКОМ ГРАНУЛЕМАТОЗНОМ ПЕРИОДОНТИТЕ (СМ)
1. 0,5-0,7
 2. 0,8-1,0
 3. 1,0-1,2
 4. 1,3-1,5
- 47) НА РЕНТГЕНОГРАММЕ ПРИ ОСТРОМ ГНОЙНОМ ПЕРИОДОНТИТЕ ОПРЕДЕЛЯЕТСЯ
1. расширение периодонтальной щели или норма
 2. очаг деструкции костной ткани с чёткими контурами
 3. разрежение костной ткани с нечёткими контурами
 4. тень секвестра
- 48) ПЕРИОДОНТАЛЬНАЯ ЩЕЛЬ КОРНЯ ПРИЧИННОГО ЗУБА, ОБРАЩЁННОГО В ПОЛОСТЬ РАДИКУЛЯРНОЙ КИСТЫ

1. не прослеживается
 2. чётко контурируется
 3. сужена
 4. расширена
- 49) ПРИ ХРОНИЧЕСКОМ ФИБРОЗНОМ ПЕРИОДОНТИТЕ НА РЕНТГЕНОГРАММЕ ОПРЕДЕЛЯЕТСЯ
1. равномерное расширение периодонтальной щели
 2. разрежение кости в области верхушки корня зуба с нечеткими контурами
 3. разрежение кости в области верхушки корня зуба с четкими контурами
 4. разрежение кости в области верхушки корня зуба округлой формы более 1 см
- 50) РЕНТГЕНОЛОГИЧЕСКИМ ПРИЗНАКОМ ГРАНУЛИРУЮЩЕГО ПЕРИОДОНТИТА ЯВЛЯЕТСЯ
1. очаг резорбции костной ткани с нечёткими контурами
 2. очаг резорбции костной ткани с мелкими секвестрами
 3. очаг резорбции костной ткани с чёткими контурами
 4. расширение периодонтальной щели
- 51) ПРИ ДИФFUЗНОЙ ФОРМЕ ОСТРОГО ОСТЕОМИЕЛИТА ВЕРХНЕЙ ЧЕЛЮСТИ ВОСПАЛИТЕЛЬНЫЙ ПРОЦЕСС МОЖЕТ РАСПРОСТРАНЯТЬСЯ НА ОБЛАСТЬ
1. верхнечелюстной пазухи
 2. глазницы
 3. дна полости рта
 4. жирового тела щеки
- 52) ПРИЧИНОЙ ОДОНТОГЕННОГО ВЕРХНЕЧЕЛЮСТНОГО СИНУСИТА МОЖЕТ БЫТЬ ПАТОЛОГИЧЕСКИЙ ПРОЦЕСС ОТ ЗУБА
1. 1.6
 2. 1.1
 3. 1.3
 4. 2.2
- 53) АБСОЛЮТНЫМ ПОКАЗАНИЕМ К УДАЛЕНИЮ «ПРИЧИННОГО» ЗУБА ЯВЛЯЕТСЯ ХРОНИЧЕСКИЙ
1. одонтогенный остеомиелит
 2. гангренозный пульпит
 3. гранулирующий периодонтит
 4. гранулёматозный периодонтит
- 54) ПРИ ОТСУТСТВИИ ПОЛОЖИТЕЛЬНОЙ ДИНАМИКИ КОНСЕРВАТИВНОГО ЛЕЧЕНИЯ ХРОНИЧЕСКОГО ГРАНУЛЕМАТОЗНОГО ПЕРИОДОНТИТА ОДНОКОРНЕВОГО ЗУБА В ОБЛАСТИ ВЕРХУШКИ КОРНЯ ПРОВОДИТСЯ
1. резекция верхушки корня
 2. повторное эндодонтическое лечение
 3. гемисекция
 4. ампутация корня
- 55) ПОКАЗАНИЕМ К СРОЧНОМУ УДАЛЕНИЮ ЗУБА ЯВЛЯЕТСЯ
1. некупируемое гнойное воспаление в периодонте
 2. неполный вывих зуба
 3. разрушение коронки зуба
 4. подвижность зуба 3 степени
- 56) КОРОНАРОАДИКУЛЯРНАЯ СЕПАРАЦИЯ ВОЗМОЖНА В СЛУЧАЕ ЛОКАЛИЗАЦИИ ОЧАГА ДЕСТРУКЦИИ
1. в области бифуркации 3.6 зуба
 2. у верхушки переднего щёчного корня 1.6 зуба
 3. у верхушек обоих корней 4.6 зуба
 4. в области верхушки корня 3.1 зуба

- 57) АБСОЛЮТНЫМ ПРОТИВОПОКАЗАНИЕМ К УДАЛЕНИЮ ЗУБА В УСЛОВИЯХ ПОЛИКЛИНИКИ ЯВЛЯЕТСЯ
1. врождённый порок сердца в стадии декомпенсации
 2. аллергия к местному анестетику
 3. хронический пиелонефрит
 4. болезнь Дауна
- 58) ДЛЯ ЛЕЧЕНИЯ АЛЬВЕОЛИТА ПРИМЕНЯЮТ
1. йодоформный тампон с Левомеколем
 2. кетгут
 3. гемостатическую губку
 4. викрил
- 59) ДЛЯ ЛЕЧЕНИЯ АЛЬВЕОЛИТА ПРИМЕНЯЮТ
1. альвожил
 2. статин
 3. кетгут
 4. остеопластический материал
- 60) ДЛЯ УДАЛЕНИЯ ПРЕМОЛЯРОВ НИЖНЕЙ ЧЕЛЮСТИ ИСПОЛЬЗУЮТ ЩИПЦЫ
1. клювовидные несходящиеся
 2. клювовидные сходящиеся
 3. S-образные с шипом
 4. штыковидные со сходящимися щёчками
- 61) ПРИ СЛОЖНОМ (ОСЛОЖНЁННОМ ПЕРЕЛОМОМ КОРНЯ ЗУБА) УДАЛЕНИИ ЗУБА ВОЗМОЖНО ИСПОЛЬЗОВАНИЕ
1. бормашины
 2. элеватора Волкова
 3. крючка Лимберга
 4. элеватора Карапетяна
- 62) ШТЫКОВИДНЫМ ЭЛЕВАТОРОМ (ЭЛЕВАТОРОМ ЛЕКЛЮЗА) УДАЛЯЮТ ЗУБЫ НИЖНЕЙ ЧЕЛЮСТИ
1. третьи моляры
 2. резцы
 3. премоляры
 4. первые моляры
- 63) УДАЛЕНИЕ ПОЛОВИНЫ КОРОНКИ ЗУБА С ОДНИМ ИЗ КОРНЕЙ В ОБЛАСТИ ЛОКАЛИЗАЦИИ ХРОНИЧЕСКОГО ОЧАГА ВОСПАЛЕНИЯ НАЗЫВАЕТСЯ
1. гемисекция
 2. ампутация
 3. реплантация
 4. имплантация
- 64) УДАЛЕНИЕ ОДНОГО ИЗ КОРНЕЙ У ПЕРВОГО ИЛИ ВТОРОГО МОЛЯРОВ ВЕРХНЕЙ ЧЕЛЮСТИ, ГДЕ ЛОКАЛИЗУЕТСЯ ОЧАГ ХРОНИЧЕСКОГО ОКОЛОВЕРХУШЕЧНОГО ПЕРИОДОНТИТА, НАЗЫВАЕТСЯ
1. ампутация
 2. реплантация
 3. гемисекция
 4. имплантация
- 65) ДЛЯ УДЛИНЕНИЯ КЛИНИЧЕСКОЙ КОРОНКИ ЗУБА ПЕРЕД ОРТОПЕДИЧЕСКИМ ЛЕЧЕНИЕМ ПРОВОДИТСЯ
1. гингивэктомия
 2. направленная тканевая регенерация
 3. лоскутная операция
 4. кюретаж пародонтальных карманов

- 66) ПРИ ПРОВЕДЕНИИ ОПЕРАЦИИ РАДИКАЛЬНОЙ СИНУСОТОМИИ СЛИЗИСТУЮ ОБОЛОЧКУ ВЕРХНЕЧЕЛЮСТНОГО СИНУСА УДАЛЯЮТ
1. только изменённую
 2. частично
 3. полностью
 4. частично изменённую
- 67) ПРИ РАЗРЫВЕ ДЕСНЫ ВО ВРЕМЯ ОПЕРАЦИИ УДАЛЕНИЯ ЗУБА ПОКАЗАНО
1. наложение швов на десну
 2. тампонирование раны
 3. обработка раневой поверхности 1% раствором йода
 4. диатермокоагуляция
- 68) ПРИ ПЕРФОРАЦИИ ДНА ВЕРХНЕЧЕЛЮСТНОЙ ПАЗУХИ ДОПОЛНИТЕЛЬНО НАЗНАЧАЮТ
1. сосудосуживающие препараты
 2. сульфаниламиды
 3. антидипресанты
 4. психотропные препараты
- 69) В ДЕНЬ ОБРАЩЕНИЯ ПРИ АБСЦЕССЕ ЧЕЛЮСТНО-ЯЗЫЧНОГО ЖЕЛОБКА НЕОБХОДИМО
1. вскрыть гнойный очаг
 2. назначить физиотерапевтическое лечение
 3. начать иглорефлексотерапию
 4. сделать новокаиновую блокаду
- 70) К ИНСТРУМЕНТАМ ДЛЯ УДАЛЕНИЯ ЗУБОВ ОТНОСЯТ
1. щипцы, элеваторы
 2. зеркало, зонд
 3. шпатель, серповидную гладилку
 4. зеркало, пинцет
- 71) АБСОЛЮТНЫМ ПОКАЗАНИЕМ К УДАЛЕНИЮ ЗУБА ЯВЛЯЕТСЯ
1. продольный перелом корня зуба
 2. подвижность II степени
 3. ретенция зуба
 4. острый периодонтит
- 72) НЕОТЛОЖНЫМ ПОКАЗАНИЕМ К УДАЛЕНИЮ ЗУБА ЯВЛЯЕТСЯ
1. причинный зуб при остром остеомиелите челюсти
 2. ретенция и дистопия зуба
 3. сверхкомплектный зуб
 4. хронический гранулематозный периодонтит
- 73) УДАЛЕНИЕ ЗУБА ПРОВОДЯТ ПРИ
1. патологической подвижности III степени
 2. кариозной полости
 3. хроническом фиброзном периодонтите
 4. отломе коронки зуба на $\frac{1}{2}$
- 74) ДЛЯ УДАЛЕНИЯ МАЛЫХ КОРЕННЫХ ЗУБОВ ВЕРХНЕЙ ЧЕЛЮСТИ С СОХРАНИВШЕЙСЯ КОРОНКОЙ ИСПОЛЬЗУЮТ ЩИПЦЫ
1. S-образные с несходящимися щёчками
 2. прямые с несходящимися щёчками
 3. байонетные
 4. S-образные со сходящимися щёчками
- 75) ЭТАП УДАЛЕНИЯ ЗУБА, ПРИ КОТОРОМ ОСУЩЕСТВЛЯЕТСЯ РАСКАЧИВАНИЕ ЗУБА В ВЕСТИБУЛЯРНОМ И ОРАЛЬНОМ НАПРАВЛЕНИИ, НАЗЫВАЕТСЯ
1. люксация
 2. ротация

3. фиксация
4. иммобилизация
- 76) УДАЛЕНИЕ ЗУБА, ПРИ КОТОРОМ ОСУЩЕСТВЛЯЕТСЯ ЕГО ВРАЩЕНИЕ ВОКРУГ СВОЕЙ ОСИ НА 20-25% ВНАЧАЛЕ В ОДНУ, ПОТОМ В ДРУГУЮ СТОРОНУ, НАЗЫВАЕТСЯ
 1. ротация
 2. сепарация
 3. люксация
 4. тракция
- 77) РОТАЦИЯ ЗУБА НЕ ПРОВОДИТСЯ ПРИ УДАЛЕНИИ
 1. многокорневых зубов верхней и нижней челюсти с неразъединёнными корнями
 2. любых зубов при наличии гнойного процесса в периодонте
 3. премоляров нижней челюсти
 4. зубов, удаляемых по ортодонтическим показаниям
- 78) ПРИ УДАЛЕНИИ ЗУБА 4.6 ВРАЧ ЗАНИМАЕТ ПРАВИЛЬНОЕ ПОЛОЖЕНИЕ ОТНОСИТЕЛЬНО ПАЦИЕНТА
 1. справа и сзади
 2. справа и спереди
 3. справа и несколько впереди
 4. слева и сзади
- 79) ДЛЯ УДАЛЕНИЯ КОРНЕЙ МОЛЯРОВ ВЕРХНЕЙ ЧЕЛЮСТИ ИСПОЛЬЗУЮТ
 1. штыковидные щипцы со сходящимися щёчками
 2. S-образные щипцы с шипом слева
 3. прямые щипцы с несходящимися щёчками
 4. угловой элеватор
- 80) ДЛЯ УДАЛЕНИЯ КОРНЕЙ РЕЗЦОВ ВЕРХНЕЙ ЧЕЛЮСТИ ИСПОЛЬЗУЮТ
 1. прямые щипцы со сходящимися щёчками
 2. S-образные щипцы с шипом слева
 3. прямые щипцы с несходящимися щёчками
 4. угловой элеватор
- 81) ДЛЯ УДАЛЕНИЯ КОРНЕЙ ЗУБОВ НИЖНЕЙ ЧЕЛЮСТИ ИСПОЛЬЗУЮТ
 1. клювовидные щипцы со сходящимися щёчками
 2. клювовидные щипцы, изогнутые по плоскости
 3. S-образные щипцы
 4. серповидную гладилку
- 82) ДЛЯ УДАЛЕНИЯ ЗУБА 4.8 С СОХРАНЁННОЙ КОРОНКОВОЙ ЧАСТЬЮ ИСПОЛЬЗУЮТ
 1. прямой элеватор
 2. угловой элеватор
 3. элеватор Карапетяна
 4. прямые щипцы
- 83) ДЛЯ УДАЛЕНИЯ ГРАНУЛЯЦИОННОЙ ТКАНИ ИЗ АЛЬВЕОЛЫ ПРИМЕНЯЮТ
 1. кюретажную ложку
 2. серповидную гладилку
 3. крючок Фарабефа
 4. распатор
- 84) ЗУБ ВЕРХНЕЙ ЧЕЛЮСТИ ЛЮБОЙ ГРУППОВОЙ ПРИНАДЛЕЖНОСТИ МОЖНО УДАЛИТЬ С ПОМОЩЬЮ ЩИПЦОВ
 1. байонетных
 2. клювовидных
 3. прямых
 4. S-образных

- 85) ПРИ УДАЛЕНИИ МОЛЯРА ВЕРХНЕЙ ЧЕЛЮСТИ С ПОЛНОСТЬЮ РАЗРУШЕННОЙ КОРОНКОВОЙ ЧАСТЬЮ НЕОБХОДИМО
1. разделить корни по области фуркации с помощью бора
 2. наложить щёчки щипцов на альвеолярный отросток
 3. провести альвеолотомию
 4. провести разрез по переходной складке
- 86) СБЛИЖЕНИЕ КРАЁВ ДЕСНЫ ПОСЛЕ УДАЛЕНИЯ ЗУБА ПРОВОДИТСЯ С ЦЕЛЬЮ
1. уменьшения степени зияния лунки, более надёжного удержания кровяного сгустка в ране
 2. перестройки костной ткани в области лунки
 3. улучшения биотипа десны
 4. увеличения зоны кератинизированной десны
- 87) ПРИ РАЗРЫВЕ СЛИЗИСТОЙ ОБОЛОЧКИ ПОСЛЕ УДАЛЕНИЯ ЗУБА НЕОБХОДИМО
1. наложить швы
 2. провести тампонаду лунки
 3. отсечь подвижную слизистую
 4. коагулировать края раны
- 88) ПРИ ОТЛОМЕ СТЕНКИ АЛЬВЕОЛЫ ПОСЛЕ УДАЛЕНИЯ ЗУБА НЕОБХОДИМО
1. удалить подвижную костную стенку
 2. провести остеосинтез
 3. зафиксировать подвижную костную стенку швами
 4. использовать остеопластический материал
- 89) ХРОМИРОВАННЫЙ КЕТГУТ ОТ НЕХРОМИРОВАННОГО ОТЛИЧАЕТСЯ
1. пролонгированным периодом рассасывания шовного материала
 2. более гладким прохождением иглы через ткани
 3. способностью надёжно удерживать фрагменты костной ткани
 4. более выраженными антисептическими свойствами
- 90) РАЗРЕЗ ПРИ ВСКРЫТИИ ПОДНАДКОСТНИЧНОГО АБСЦЕССА, РАСПОЛОЖЕННОГО В ОБЛАСТИ ПРЕДДВЕРИЯ РТА, ПРОВОДЯТ
1. в месте наибольшего выбухания инфильтрата
 2. параллельно переходной складке
 3. по слизистой оболочке на уровне десневого края
 4. в области околочелюстных мягких тканей
- 91) ОТТОК ГНОЯ ПРИ ЛОКАЛИЗАЦИИ ПЕРИОСТИТА С НЁБНОЙ СТОРОНЫ ОБЕСПЕЧИВАЕТСЯ
1. иссечением участка слизистой оболочки над инфильтратом треугольной формы
 2. послойным рассечением тканей с последующим ушиванием раны
 3. линейным разрезом на всю длину инфильтрата
 4. дренированием воспалительного очага резиновым катетером
- 92) ЛУНКА УДАЛЁННОГО ЗУБА ЗАЖИВАЕТ
1. вторичным натяжением
 2. первичным натяжением
 3. третичным натяжением
 4. через стадию образования келоида
- 93) ПРОБОДЕНИЕ ДНА ВЕРХНЕЧЕЛЮСТНОЙ ПАЗУХИ ПРОИСХОДИТ ЧАЩЕ ПРИ УДАЛЕНИИ
1. моляров верхней челюсти
 2. клыков верхней челюсти
 3. моляров нижней челюсти
 4. премоляров верхней челюсти
- 94) МЕСТНЫМ ОСЛОЖНЕНИЕМ ВО ВРЕМЯ ОПЕРАЦИИ УДАЛЕНИЯ ЗУБА ЯВЛЯЕТСЯ
1. перелом нижней челюсти
 2. невралгия
 3. обморок

4. альвеолит лунки удалённого зуба
- 95) ОСЛОЖНЕНИЕМ, ВОЗНИКАЮЩИМ ВО ВРЕМЯ ОПЕРАЦИИ УДАЛЕНИЯ ТРЕТЬЕГО МОЛЯРА НИЖНЕЙ ЧЕЛЮСТИ, ЯВЛЯЕТСЯ
 1. перелом нижней челюсти
 2. синусит
 3. периостит
 4. остеомиелит
- 96) К ПОЗДНИМ ОСЛОЖНЕНИЯМ ПОСЛЕ ОПЕРАЦИИ УДАЛЕНИЯ ЗУБА ОТНОСЯТ
 1. альвеолит
 2. обморок
 3. перелом челюсти
 4. вывих височно-нижнечелюстного сустава (ВНЧС)
- 97) МЕСТНЫМ РАННИМ ОСЛОЖНЕНИЕМ ПОСЛЕ ОПЕРАЦИИ УДАЛЕНИЯ ЗУБА ЯВЛЯЕТСЯ
 1. альвеолит
 2. перелом нижней челюсти
 3. перфорация дна верхнечелюстного синуса
 4. вывих нижней челюсти
- 98) ЦЕЛЬЮ ОПЕРАЦИИ АЛЬВЕОЛЭКТОМИИ ЯВЛЯЕТСЯ
 1. удаление острых краёв лунки
 2. удаление распавшегося кровяного сгустка из лунки при её воспалении
 3. ушивание мягких тканей в области удалённого зуба
 4. удаление секвестра
- 99) ПРИ ВСКРЫТИИ ПОДНАДКОСТНИЧНОГО АБСЦЕССА ВОЗМОЖНО РАНЕНИЕ
 1. подбородочного нерва и артерии
 2. околоушной слюнной железы
 3. языка
 4. слизистой оболочки щеки
- 100) ПРИЗНАКОМ ПЕРФОРАЦИИ ДНА ВЕРХНЕЧЕЛЮСТНОЙ ПАЗУХИ ЯВЛЯЕТСЯ
 1. выделение из лунки удалённого зуба крови с пузырьками воздуха
 2. изменение тембра голоса у пациента
 3. наличие пристеночных грануляций в лунке удалённого зуба
 4. наружная резорбция корня удалённого зуба
- 101) ИНФИЛЬТРАЦИОННАЯ АНЕСТЕЗИЯ НАИБОЛЕЕ ЭФФЕКТИВНА ПРИ УДАЛЕНИИ
 1. верхних премоляров, моляров, клыка
 2. нижнего первого моляра
 3. нижнего третьего моляра
 4. нижнего первого премоляра
- 102) ПРИ ОГРАНИЧЕННЫХ ФОРМАХ ОСТРОГО ОСТЕОМИЕЛИТА ДЛИТЕЛЬНОСТЬ ЛЕЧЕНИЯ АНТИБАКТЕРИАЛЬНЫМИ ПРЕПАРАТАМИ СОСТАВЛЯЕТ
 1. 8-10 дней
 2. 3-5 дней
 3. 5-7 дней
 4. 2-3 недели
- 103) ПРИ ДИФFUЗНЫХ ФОРМАХ ОСТРОГО ОСТЕОМИЕЛИТА ДЛИТЕЛЬНОСТЬ ЛЕЧЕНИЯ АНТИБАКТЕРИАЛЬНЫМИ ПРЕПАРАТАМИ СОСТАВЛЯЕТ
 1. 2-3 недели
 2. 3-5 дней
 3. 5-7 дней
 4. 8-10 дней

104) ДЛЯ УМЕНЬШЕНИЯ РИСКА КРОВОТЕЧЕНИЯ ВО ВРЕМЯ ОПЕРАЦИИ СЛОЖНОГО УДАЛЕНИЯ ЗУБА ИСПОЛЬЗУЕТСЯ

1. Дицинон
2. Найз
3. Амоксиклав
4. Дексаметазон

105) ПРИ ЛЕЧЕНИИ ОСТРОГО ПЕРИОДОНТИТА НЕОБХОДИМО

1. создать свободный отток экссудата из периапикальной области
2. удалить причинный зуб
3. провести ампутацию корня
4. провести резекцию верхушки корня пораженного зуба

106) К ОПЕРАТИВНЫМ МЕТОДАМ, СОХРАНЯЮЩИМ КОРОНКУ ЗУБА, ОТНОСИТСЯ

1. ампутация корня
2. гемисекция
3. коронково-радикулярная сепарация
4. удаление зуба

107) РЕЗЕКЦИЯ ВЕРХУШКИ КОРНЯ ПРОВОДИТСЯ ПРИ ЛЕЧЕНИИ

1. резцов и клыков
2. третьих моляров нижней челюсти
3. вторых моляров нижней челюсти
4. третьих моляров верхней челюсти

108) ПРИ АПИКОТОМИИ НЕ ПРИМЕНЯЮТСЯ РАЗРЕЗЫ

1. фестончатые
2. углообразные
3. трапециевидные
4. дугообразные

109) К ОПЕРАТИВНЫМ МЕТОДАМ, НЕ СОХРАНЯЮЩИМ ЗУБ, ОТНОСИТСЯ

1. удаление зуба
2. реплантация зуба
3. цистэктомия
4. резекция верхушки корня

110) СЛИЗИСТО-НАДКОСТНИЧНЫЙ ЛОСКУТ ПРИ ЦИСТЭКТОМИИ ХАРАКТЕРИЗУЕТСЯ ТЕМ, ЧТО ОН

1. больше очага деструкции кости
2. соответствует верхушке причинного зуба
3. соответствует очагу деструкции кости
4. меньше очага деструкции кости

111) ПРИЧИННЫЙ ЗУБ ПРИ ЦИСТЭКТОМИИ

1. сохраняется при локализации кисты на уровне верхушки корня зуба
2. удаляется всегда
3. сохраняется при локализации кисты на уровне шейки зуба
4. удаляется при разрушении костной стенки нёба

112) ПРИ ЦИСТОТОМИИ УДАЛЯЮТ

1. переднюю стенку кисты с костной тканью с последующей тампонадой
2. всю оболочку кисты с ушиванием раны наглухо
3. причинный зуб и оболочку кисты через лунку
4. всю оболочку кисты с тугой тампонадой раны

113) ОСНОВНЫМ ХИРУРГИЧЕСКИМ МЕТОДОМ ЛЕЧЕНИЯ КИСТ ЧЕЛЮСТЕЙ НЕБОЛЬШОГО РАЗМЕРА ЯВЛЯЕТСЯ

1. цистэктомия
2. вылушивание оболочки через лунку удалённого зуба
3. цистотомия

4. частичная резекция челюсти
- 114) ПРИ ПРОВЕДЕНИИ ЦИСТЭКТОМИИ РАЗМЕР КОСТНОГО «ОКНА» ПО ОТНОШЕНИЮ К РАЗМЕРУ ОЧАГА ДЕСТРУКЦИИ КОСТИ
1. соответствует
 2. на 0,5-1 мм меньше
 3. на 1-2 мм меньше
 4. на 1-2 мм больше
- 115) В СЛУЧАЕ ОТЛОМА СТЕНКИ АЛЬВЕОЛЫ С ЯЗЫЧНОЙ СТОРОНЫ ПРИ УДАЛЕНИИ НИЖНЕГО ТРЕТЬЕГО МОЛЯРА НУЖНО
1. аккуратно извлечь, предварительно отделив от неё мышечные пучки
 2. оставить её на месте
 3. наложить швы на слизистую оболочку и ввести дренаж
 4. тампонировать лунку йодоформной турундой для фиксации отломка
- 116) ПРИ РАДИКАЛЬНОЙ ГАЙМОРОТОМИИ ХИРУРГИЧЕСКИЙ ДОСТУП К ВЕРХНЕЧЕЛЮСТНОМУ СИНУСУ ПРОВОДИТСЯ ЧЕРЕЗ
1. переднюю поверхность тела верхней челюсти
 2. полость носа
 3. бугор верхней челюсти
 4. альвеолярный отросток
- 117) ПРИ ОБСЛЕДОВАНИИ ЛИМФАТИЧЕСКИХ УЗЛОВ ПРИМЕНЯЮТ МЕТОД
1. пальпации
 2. перкуссии
 3. зондирования
 4. рентгенографии
- 118) ЧАСТИЧНОЕ СМЕЩЕНИЕ КОРНЯ ЗУБА ИЗ АЛЬВЕОЛЫ ПРЕДСТАВЛЯЕТ СОБОЙ
1. неполный вывих
 2. полный вывих
 3. вколоченный вывих
 4. перелом корня
- 119) ЧАСТИЧНОЕ ИЛИ ПОЛНОЕ СМЕЩЕНИЕ ЗУБА ВГЛУБЬ ЛУНКИ И ДАЛЕЕ В ТЕЛО ЧЕЛЮСТИ ПРЕДСТАВЛЯЕТ СОБОЙ
1. вколоченный вывих
 2. полный вывих
 3. неполный вывих
 4. перелом корня
- 120) В КОМПЛЕКС ЛЕЧЕНИЯ ОСТРОГО ПЕРИОСТИТА ВХОДИТ
1. физиотерапия
 2. криотерапия
 3. химиотерапия
 4. электрокоагуляция
- 121) ПОСЛЕ ПРОВЕДЕНИЯ ХИРУРГИЧЕСКОГО ЛЕЧЕНИЯ ОСТРОЙ СТАДИИ ОСТЕОМИЕЛИТА ЧЕЛЮСТИ ОБЩЕЕ СОСТОЯНИЕ ПАЦИЕНТА
1. улучшается
 2. стабилизируется
 3. ухудшается
 4. не меняется
- 122) В КОМПЛЕКС ЛЕЧЕНИЯ ОСТРОГО ОДОНТОГЕННОГО ОСТЕОМИЕЛИТА ЧЕЛЮСТИ ВХОДИТ ТЕРАПИЯ
1. десенсибилизирующая
 2. седативная
 3. мануальная
 4. гипотензивная

- 123) ЧЕЛЮСТНО-ЯЗЫЧНЫЙ ЖЕЛОБОК ПОДЪЯЗЫЧНОГО ПРОСТРАНСТВА НАХОДИТСЯ
1. в заднебоковом отделе подъязычной области
 2. на уровне резцов нижней челюсти и кончика языка
 3. между выводными протоками поднижнечелюстной слюнной железы
 4. между корнем языка и крыловидно-нижнечелюстной складкой
- 124) ПРИЧИНОЙ ВОЗНИКНОВЕНИЯ ПОСТИНЪЕКЦИОННОГО АБСЦЕССА ЯВЛЯЕТСЯ
1. несоблюдение правил асептики и антисептики во время анестезии
 2. высокая доза сосудосуживающего препарата в карпуле
 3. наличие Метилпарабена в карпуле местного анестетика
 4. непереносимость местного анестетика
- 125) ДИФФЕРЕНЦИАЛЬНУЮ ДИАГНОСТИКУ НАГНОИВШЕЙСЯ ОДОНТОГЕННОЙ КИСТЫ ПРОВОДЯТ С
1. острым гнойным периоститом челюсти
 2. острым гнойным лимфаденитом
 3. обострением хронического пульпита
 4. острым перикоронитом
- 126) В ОСТРОЙ СТАДИИ ОСТЕОМИЕЛИТА ЧЕЛЮСТИ ВОЗНИКАЕТ БОЛЬ
1. постоянная в причинном зубе, соседних зубах и челюсти
 2. пароксизмальная
 3. кинжальная в области височно-нижнечелюстного сустава (ВНЧС)
 4. приступообразная в причинном зубе, соседних зубах и челюсти
- 127) В ОСТРОЙ СТАДИИ ОСТЕОМИЕЛИТА ЧЕЛЮСТИ ВОЗНИКАЕТ ПОДВИЖНОСТЬ
1. причинного и соседних зубов
 2. резцов, клыков, премоляров и моляров
 3. в пределах половины челюсти
 4. только причинного зуба
- 128) ДЛЯ ПЕРИОСТИТА ЧЕЛЮСТЕЙ ХАРАКТЕРНА КЛИНИЧЕСКАЯ СИМПТОМАТИКА
1. боль в причинном зубе, увеличение регионарных лимфатических узлов, отёк мягких тканей лица, сглаженность переходной складки, гиперемия слизистой оболочки на уровне причинного зуба
 2. безболезненная деформация тела нижней челюсти, при пальпации определяются плотные, безболезненные участки
 3. наличие секвестров на рентгенограмме и свищей в полости рта
 4. цианотичность кожи на стороне поражения, множественные свищевые ходы
- 129) ПРИЧИННЫЙ ЗУБ ПРИ ОСТРОМ ОСТЕОМИЕЛИТЕ
1. удаляют обязательно
 2. сохраняют обязательно
 3. шинируют
 4. депульпируют
- 130) ПРИ ОСТРОМ ОСТЕОМИЕЛИТЕ ПОДВИЖНЫЕ ИНТАКТНЫЕ ЗУБЫ В ОБЛАСТИ ПОРАЖЕНИЯ ПОДЛЕЖАТ
1. шинированию
 2. удалению
 3. депульпированию
 4. избирательному пришлифовыванию
- 131) ДРЕНИРОВАНИЕ АБСЦЕССА ПОЛОСТИ РТА ПРОВОДИТСЯ
1. резиновыми полосками
 2. марлевыми полосками
 3. ватными тампонами

4. бумажными салфетками
- 132) ВЕРОЯТНОСТЬ ПЕРФОРАЦИИ ДНА ВЕРХНЕЧЕЛЮСТНОГО СИНУСА НАИБОЛЕЕ ВЫСОКА ПРИ УДАЛЕНИИ НА ВЕРХНЕЙ ЧЕЛЮСТИ
 1. первого моляра
 2. клыка
 3. первого премоляра
 4. второго премоляра
- 133) ОСНОВАНИЕМ ДЛЯ ОБСЛЕДОВАНИЯ БОЛЬНОГО НА ВИЧ СЛУЖИТ
 1. полилимфаденит неясной этиологии
 2. одонтогенный лимфаденит
 3. специфический лимфаденит
 4. тонзилогенный лимфаденит
- 134) ДИАГНОСТИКА ПЕРИОДОНТИТА НАПРАВЛЕНА НА ОПРЕДЕЛЕНИЕ СОСТОЯНИЯ
 1. периапикальных тканей и показаний к лечению
 2. костной ткани альвеолы и зубо-десневого соединения
 3. костной ткани альвеолы и состояния периапикальных тканей
 4. костной ткани альвеолы и показаний к лечению
- 135) НАРУШЕНИЕ ЧУВСТВИТЕЛЬНОСТИ НИЖНЕЙ ГУБЫ ВОЗНИКАЕТ ПРИ
 1. очаговом одонтогенном остеомиелите тела нижней челюсти в области моляров
 2. остром перикороните от нижнего третьего моляра
 3. остром периостите нижней челюсти в области резцов
 4. фурункуле нижней губы
- 136) ЛЕЧЕБНАЯ ТАКТИКА ВРАЧА ПРИ ОСТРОМ ГНОЙНОМ ПЕРИОСТИТЕ ЧЕЛЮСТИ СОСТОИТ В
 1. вскрытии поднадкостничного абсцесса, дренировании раны
 2. пломбировании канала, назначении физического лечения
 3. ампутации корня причинного зуба
 4. резекции верхушки корня причинного зуба
- 137) ПРИ ПЕРФОРАЦИИ ВЕРХНЕЧЕЛЮСТНОЙ ПАЗУХИ ПРИ УДАЛЕНИИ ЗУБА, ОСЛОЖНЁННОЙ ОСТРЫМ ВЕРХНЕЧЕЛЮСТНЫМ СИНУСИТОМ (БЕЗ НАЛИЧИЯ КОРНЯ ЗУБА В ВЕРХНЕЧЕЛЮСТНОЙ ПАЗУХЕ), ПОКАЗАНО
 1. промывание пазухи антисептическими растворами (для снятия воспаления), проведение местной пластики соустья после ликвидации воспалительных явлений
 2. срочное проведение синусотомии с пластикой соустья
 3. плановое проведение синусотомии с пластикой соустья
 4. проведение местной пластики соустья без синусотомии
- 138) К ХИРУРГУ-СТОМАТОЛОГУ ОБРАТИЛСЯ БОЛЬНОЙ ДЛЯ САНАЦИИ ПОЛОСТИ РТА. ИЗ АНАМНЕЗА УСТАНОВЛЕНО, ЧТО У БОЛЬНОГО АЛЛЕРГИЧЕСКАЯ РЕАКЦИЯ НА ПЕНИЦИЛЛИН И НОВОКАИН. ВРАЧУ СЛЕДУЕТ
 1. направить на консультацию к аллергологу
 2. госпитализировать в стоматологический стационар
 3. проконсультироваться у терапевта
 4. провести кожную пробу
- 139) ПОКАЗАНИЕМ К УДАЛЕНИЮ НИЖНЕГО ЗУБА МУДРОСТИ ЯВЛЯЕТСЯ
 1. наличие полулуния Вассмунда и рецидивы воспалительного процесса при затруднённом прорезывании
 2. острый перикоронит
 3. травма слизистой оболочки над зубом мудрости зубом-антагонистом
 4. отсутствие зуба-антагониста
- 140) ПОСЛЕ УДАЛЕНИЯ ЗУБОВ РЕКОМЕНДУЕТСЯ

1. не принимать пищу и жидкость в течение 2-3 часов, делать ванночки с антисептическим раствором по показаниям, исключить грубую и горячую пищу, воздержаться от чистки зубов в течение суток после удаления зуба
2. не употреблять горячую пищу или кофе через 2-3 часа после операции
3. проводить интенсивные антисептические полоскания полости рта не ранее, чем через 2 часа после проведенной операции
4. назначить УВЧ терапию в термической дозе

141) ПАЦИЕНТЫ С ХРАС ЧАЩЕ ВСЕГО ИМЕЮТ СОПУТСТВУЮЩИЕ ЗАБОЛЕВАНИЕ _____ СИСТЕМЫ ОРГАНИЗМА

1. желудочно-кишечной
2. сердечно-сосудистой
3. мочеполовой
4. эндокринной

142) ПРИ ОСТРОМ ПЕРИОСТИТЕ И ОСТРОМ ОСТЕОМИЕЛИТЕ ЧЕЛЮСТИ ИМЕЮТСЯ СХОДНЫЕ ПАТОЛОГОАТОМИЧЕСКИЕ ИЗМЕНЕНИЯ КОСТНОЙ ТКАНИ

1. инфильтрация костномозговых пространств нейтрофилами
2. некроз костного вещества
3. тромбоз кровеносных сосудов
4. образование секвестров кости

143) ПОДВИЖНОСТЬ И БОЛЬ В ПРИЧИННОМ ЗУБЕ И РЯДОМ СТОЯЩИХ ЗУБАХ БЫВАЕТ ПРИ ОСТРОМ

1. одонтогенном остеомиелите
2. периодонтите
3. гнойном периостите
4. лимфадените

144) МУФТООБРАЗНОЕ УТОЛЩЕНИЕ НИЖНЕЧЕЛЮСТНОГО КРАЯ И ДВУХСТОРОННЕЕ УТОЛЩЕНИЕ АЛЬВЕОЛЯРНОЙ ЧАСТИ БЫВАЕТ ПРИ

1. остеомиелите
2. актиномикозе
3. периостите
4. периодонтите

145) ДЛЯ ЭТИОПАТОГЕНЕЗА ОДОНТОГЕННОГО ОСТЕОМИЕЛИТА НАИБОЛЬШЕЕ ЗНАЧЕНИЕ ИМЕЕТ

1. наличие хронической одонтогенной инфекции в челюсти
2. наличие сопутствующих хронических заболеваний желудочно-кишечного тракта
3. заболевание крови
4. частичная вторичная адентия

146) ПРИ ОДОНТОГЕННОМ ОСТЕОМИЕЛИТЕ В ОСТРОЙ СТАДИИ БОЛЬНЫЕ ПРЕДЪЯВЛЯЮТ ЖАЛОБЫ НА БОЛЬ

1. постоянную интенсивную в "причинном" и рядом стоящих зубах
2. периодическую ноющую в области зуба и прилегающем участке десны
3. приступообразную ночную в одном из кариозных зубов
4. ноющую в зубе при приеме холодной и кислой пищи

147) ПРИ ОСТРОМ ДИФFUЗНОМ ОДОНТОГЕННОМ ОСТЕОМИЕЛИТЕ НИЖНЕЙ ЧЕЛЮСТИ ПОДВИЖНОСТЬ РЯДА ЗУБОВ ЯВЛЯЕТСЯ СЛЕДСТВИЕМ

1. гнойной инфильтрации губчатого вещества челюсти
2. интоксикации организма
3. поднадкостничного абсцесса
4. развития генерализованной формы пародонтита

148) БОЛЕЕ ЧАСТОЕ ПОРАЖЕНИЕ ОДОНТОГЕННЫМ ОСТЕОМИЕЛИТОМ НИЖНЕЙ ЧЕЛЮСТИ В СРАВНЕНИИ С ВЕРХНЕЙ ОБЪЯСНЯЕТСЯ

1. плотностью и массивностью кортикальной пластинки

2. подвижностью нижней челюсти
 3. особенностями иннервации
 4. строением надкостницы
- 149) ВЫРАЖЕННАЯ ПЕРИОСТАЛЬНАЯ РЕАКЦИЯ И УТОЛЩЕНИЕ АЛЬВЕОЛЯРНОГО КРАЯ ЧЕЛЮСТИ С ДВУХ СТОРОН БЫВАЕТ ПРИ
1. острым одонтогенном остеомиелите
 2. ретенции третьего моляра
 3. острым гнойном периостите
 4. острым периодонтите
- 150) ПРИ НЕБЛАГОПРИЯТНОМ ТЕЧЕНИИ АБСЦЕССА ЧЕЛЮСТНО-ЯЗЫЧНОГО ЖЕЛОБКА ИНФЕКЦИЯ РАСПРОСТРАНЯЕТСЯ В
1. крыловидно-нижнечелюстное пространство
 2. околоушно-жевательную область
 3. щёчную область
 4. крыловидно-нёбное венозное сплетение
- 151) ПРИ ПЕРФОРАЦИИ ДНА ВЕРХНЕЧЕЛЮСТНОЙ ПАЗУХИ ПОСЛЕ УДАЛЕНИЯ ЗУБА И НАЛИЧИИ В НЕЙ ВОСПАЛИТЕЛЬНЫХ ЯВЛЕНИЙ НЕОБХОДИМО
1. промыть пазуху антисептиком, провести тугую тампонаду устья лунки после образования в ней сгустка крови
 2. провести синусотомию
 3. назначить динамическое наблюдение
 4. выскоблить полипы из верхнечелюстной пазухи через лунку
- 152) НА СТОМАТОЛОГИЧЕСКОМ ПРИЁМЕ ОБСЛЕДОВАНИЕ БОЛЬНОГО НАЧИНАЮТ С
1. жалоб
 2. общего осмотра
 3. наличия сопутствующих заболеваний
 4. анамнеза жизни
- 153) ПЕРЕД ОПЕРАТИВНЫМ ВМЕШАТЕЛЬСТВОМ ПОЛОСТЬ РТА ОБРАБАТЫВАЮТ ДЕЗИНФИЦИРУЮЩИМ РАСТВОРОМ
1. 0,2-0,5% Хлоргексидина
 2. спирта
 3. Йода
 4. 2% Хлоргексидина
- 154) К РЕЗОРБТИВНЫМ ИЛИ РАССАСЫВАЮЩИМСЯ ШОВНЫМ МАТЕРИАЛАМ ОТНОСИТСЯ
1. кетгут
 2. хлопок
 3. нейлон
 4. лавсан
- 155) РАССАСЫВАЮЩИЙСЯ МАТЕРИАЛ КЕТГУТ СОХРАНЯЕТ ПРОЧНОСТЬ В ТКАНЯХ В ТЕЧЕНИЕ
1. 9-14 дней
 2. 5-7 дней
 3. 1 месяца
 4. 3 недель
- 156) ПЛАНОВОЕ УДАЛЕНИЕ ЗУБА МОЖНО ПРОВОДИТЬ ПАЦИЕНТУ, ПЕРЕНЁСШЕМУ ИНФАРКТ МИОКАРДА, СПУСТЯ (МЕС.)
1. 6
 2. 2
 3. 8
 4. 12
- 157) ПРЯМЫЕ ЩИПЦЫ ПРЕДНАЗНАЧЕНЫ ДЛЯ УДАЛЕНИЯ

1. резцов верхней челюсти
 2. моляров
 3. премоляров
 4. зубов мудрости
- 158) ПРИ УДАЛЕНИИ ЗУБА 2.8 ВЫВИХИВАНИЕ ПРОИЗВОДЯТ СНАЧАЛА В
1. щёчную сторону
 2. нёбную сторону
 3. дистальном направлении
 4. проксимальном направлении
- 159) ПРИ УДАЛЕНИИ ЗУБА 4.2 ВЫВИХИВАНИЕ ПРОИЗВОДЯТ СНАЧАЛА
1. в вестибулярном направлении
 2. в язычном направлении
 3. к 4.1 зубу
 4. к 4.3 зубу
- 160) ОПЕРАЦИЮ УДАЛЕНИЯ ЗУБА НАЧИНАЮТ С
1. отделения круговой связки от шейки зуба
 2. раскачивания
 3. вывихивания
 4. наложения щипцов
- 161) ПРИ УДАЛЕНИИ РЕЗЦОВ ВЕРХНЕЙ ЧЕЛЮСТИ ВРАЧ ДОЛЖЕН РАСПОЛАГАТЬСЯ ОТНОСИТЕЛЬНО БОЛЬНОГО
1. спереди и справа
 2. сзади и слева
 3. сзади и справа
 4. спереди слева
- 162) ПРИ УДАЛЕНИИ ПРАВЫХ ПРЕМОЛЯРОВ НИЖНЕЙ ЧЕЛЮСТИ ВРАЧ ДОЛЖЕН РАСПОЛАГАТЬСЯ ОТНОСИТЕЛЬНО БОЛЬНОГО
1. позади и справа
 2. спереди и слева
 3. спереди справа
 4. сзади и слева
- 163) ПРИ УДАЛЕНИИ МОЛЯРОВ ВЕРХНЕЙ ЧЕЛЮСТИ ЗУБ ИЗВЛЕКАЮТ ИЗ АЛЬВЕОЛЫ
1. вниз и кнаружи
 2. вниз и вовнутрь
 3. вверх и вовнутрь
 4. вверх и кнаружи
- 164) ПРИ УДАЛЕНИИ РЕЗЦОВ ВЕРХНЕЙ ЧЕЛЮСТИ ЗУБ ИЗВЛЕКАЮТ ИЗ АЛЬВЕОЛЫ
1. вниз и кнаружи
 2. в щёчную сторону
 3. в нёбную сторону
 4. вниз и вовнутрь
- 165) ПРИ УДАЛЕНИИ КЛЫКОВ НИЖНЕЙ ЧЕЛЮСТИ ЗУБ ИЗВЛЕКАЮТ ИЗ АЛЬВЕОЛЫ
1. вверх и кнаружи
 2. вниз и кнаружи
 3. в щёчную сторону
 4. вверх и вовнутрь
- 166) НЕПОСРЕДСТВЕННО ПОСЛЕ ИЗВЛЕЧЕНИЯ ЗУБА ИЗ АЛЬВЕОЛЫ НЕОБХОДИМО
1. осмотреть зуб и убедиться в целостности корней
 2. зуб сбросить в лоток

3. провести кюретаж лунки
 4. дать рекомендации пациенту
- 167) ПАЦИЕНТ ПОКИДАЕТ КАБИНЕТ ХИРУРГА ПОСЛЕ ТОГО, КАК
1. образовался сгусток, и врач дал рекомендации
 2. удалили зуб
 3. провели кюретаж лунки
 4. наложили швы
- 168) КОНСЕРВАТИВНОЕ ЛЕЧЕНИЕ ПОКАЗАНО ПРИ
1. остром серозном лимфадените
 2. остром гнойном лимфадените
 3. абсцедирующем гнойном лимфадените
 4. аденофлегмоне
- 169) НИЖНИЕ ЗУБЫ МУДРОСТИ ПРОРЕЗЫВАЮТСЯ ПРЕИМУЩЕСТВЕННО В ВОЗРАСТЕ (ЛЕТ)
1. 18-25
 2. 14-17
 3. 30-45
 4. 45-60
- 170) НАИБОЛЕЕ ИНФОРМАТИВНЫМ МЕТОДОМ ДОПОЛНИТЕЛЬНОГО ОБСЛЕДОВАНИЯ ПРИ РЕТЕНЦИИ И ДИСТОПИИ ЗУБОВ ЯВЛЯЕТСЯ
1. конусно-лучевая компьютерная томография
 2. микрофокусная рентгенография
 3. ортопантомография
 4. ультразвуковое исследование
- 171) РЕТЕНЦИЯ ЗУБА ЧАЩЕ ВСЕГО ВСТРЕЧАЕТСЯ ПРИ ПРОРЕЗЫВАНИИ
1. нижнего третьего моляра
 2. верхнего третьего моляра
 3. верхних клыков
 4. нижних клыков
- 172) НЕПРАВИЛЬНОЕ ПОЛОЖЕНИЕ ЗУБА В ЗУБНОМ РЯДУ, ВОЗНИКАЮЩЕЕ В ПРОЦЕССЕ ПРОРЕЗЫВАНИЯ, НАЗЫВАЕТСЯ
1. дистопия
 2. полуретенция
 3. ретенция
 4. сверхкомплектный зуб
- 173) ОСНОВНЫМ СПОСОБОМ ЛЕЧЕНИЯ ПОЗАДИМОЛЯРНОГО ПЕРИОСТИТА ЯВЛЯЕТСЯ
1. вскрытие гнойного очага, дренирование гнойной раны
 2. блокада анестетиками, противовоспалительная терапия
 3. удаление причинного зуба
 4. применение нестероидных противовоспалительных средств
- 174) ОДНИМ ИЗ ОСНОВНЫХ МЕТОДОВ ЛЕЧЕНИЯ ЗУБОВ ПО ПОВОДУ РЕТЕНЦИИ ЯВЛЯЕТСЯ
1. хирургический
 2. физиотерапевтический
 3. ортопедический
 4. лучевая терапия
- 175) ВОЗМОЖНЫМ ОСЛОЖНЕНИЕМ, ВОЗНИКАЮЩИМ ВО ВРЕМЯ ОПЕРАЦИИ УДАЛЕНИЯ РЕТЕНИРОВАННОГО ТРЕТЬЕГО МОЛЯРА ВЕРХНЕЙ ЧЕЛЮСТИ, ЯВЛЯЕТСЯ
1. отрыв бугра верхней челюсти
 2. периостит
 3. синусит

4. паротит
- 176) РЕНТГЕНОЛОГИЧЕСКИЕ ИЗМЕНЕНИЯ В ВИДЕ ОЧАГА ДЕСТРУКЦИИ КОСТНОЙ ТКАНИ ОКРУГЛОЙ ФОРМЫ С ЧЁТКИМИ ГРАНИЦАМИ ХАРАКТЕРНЫ ДЛЯ ПЕРИОДОНТИТА
1. хронического гранулематозного
 2. хронического фиброзного
 3. острого серозного
 4. хронического гранулирующего
- 177) НАЛИЧИЕ МИГРИРУЮЩИХ ГРАНУЛЁМ СВОЙСТВЕННО ДЛЯ ПЕРИОДОНТИТА
1. гранулирующего
 2. хронического в стадии обострения
 3. фиброзного
 4. гранулёматозного
- 178) ОТСЕЧЕНИЕ КОРНЯ ВМЕСТЕ С ПРИЛЕЖАЩЕЙ КОРОНКОВОЙ ЧАСТЬЮ ЗУБА НАЗЫВАЕТСЯ
1. гемисекция
 2. ампутация
 3. реплантация
 4. имплантация
- 179) ОТСЕЧЕНИЕ КОРНЯ ОТ МЕСТА ЕГО ОТХОЖДЕНИЯ, НО БЕЗ УДАЛЕНИЯ КОРОНКОВОЙ ЧАСТИ ЗУБА НАЗЫВАЕТСЯ
1. ампутация
 2. реплантация
 3. гемисекция
 4. коронарнорадикулярная сепарация
- 180) МАРГИНАЛЬНЫЙ ИЛИ КРАЕВОЙ ПЕРИОДОНТИТ РАЗВИВАЕТСЯ ВСЛЕДСТВИЕ ПРОНИКНОВЕНИЯ ИНФЕКЦИИ ЧЕРЕЗ
1. десневой карман
 2. корневой канал
 3. коронку зуба
 4. отверстие в области верхушки зуба
- 181) В РЕЗУЛЬТАТЕ ВОСПАЛИТЕЛЬНОГО ПРОЦЕССА В ПЕРИАПИКАЛЬНЫХ ТКАНЯХ ЧЕЛЮСТНЫХ КОСТЕЙ РАЗВИВАЕТСЯ
1. радикулярная киста
 2. кератокиста
 3. зубосодержащая киста
 4. назоальвеолярная киста
- 182) НАРУЖНОЙ СТЕНКОЙ ВЕРХНЕЧЕЛЮСТНОЙ ПАЗУХИ ЯВЛЯЕТСЯ _____ ВЕРХНЕЙ ЧЕЛЮСТИ
1. подвисочная поверхность
 2. альвеолярный отросток
 3. носовая поверхность
 4. глазничная поверхность
- 183) ЛЕЧЕНИЕ ХРОНИЧЕСКОГО ОДОНТОГЕННОГО ПЕРФОРАТИВНОГО СИНУСИТА ВЕРХНЕЧЕЛЮСТНОЙ ПАЗУХИ С ОРОАНТРАЛЬНЫМ СВИЩЕВЫМ ХОДОМ ПРОВОДЯТ В
1. челюстно-лицевом стационаре
 2. отделении отоларингологии поликлиники
 3. стоматологической поликлинике
 4. клиничко-диагностическом центре
- 184) ПЕРФОРАЦИЯ ДНА ВЕРХНЕЧЕЛЮСТНОГО СИНУСА ВОЗНИКАЕТ ПРИ УДАЛЕНИИ

1. верхних моляров
2. нижних моляров
3. нижних премоляров
4. верхних резцов

185) ТОЛЩИНА НАДКОСТНИЦЫ ЧЕЛЮСТНЫХ КОСТЕЙ С ВОЗРАСТОМ

1. уменьшается
2. не изменяется
3. увеличивается
4. перерождается в фиброзную ткань

186) ПЕРИОДОНТАЛЬНАЯ ЩЕЛЬ С ВОЗРАСТОМ

1. расширяется
2. сужается
3. не изменяется
4. исчезает

187) ДЛЯ ОСТРОГО ОСТЕОМИЕЛИТА ЧЕЛЮСТИ ХАРАКТЕРНА БОЛЬ

1. в участке челюсти и причинном зубе
2. постоянная в челюсти и нескольких соседних зубах
3. ночная, приступообразная только в зубах
4. в зубах только во время приема горячей пищи

188) ОПЕРАТИВНЫЕ ВМЕШАТЕЛЬСТВА, КОТОРЫЕ ВЫПОЛНЯЮТ ПОСЛЕ ПОЛНОГО И ВСЕСТОРОННЕГО ОБСЛЕДОВАНИЯ БОЛЬНОГО И ПОСЛЕОПЕРАЦИОННОЙ ПОДГОТОВКИ, НАЗЫВАЮТ

1. плановыми
2. паллиативными
3. экстренными
4. срочными

189) ПРИ ГИПЕРТОНИИ 1 СТЕПЕНИ (ЛЁГКОЙ) ПОКАЗАТЕЛИ АРТЕРИАЛЬНОГО ДАВЛЕНИЯ СОСТАВЛЯЮТ ДЛЯ СИСТОЛИЧЕСКОГО ДАВЛЕНИЯ И ДЛЯ ДИАСТОЛИЧЕСКОГО (В ММ РТ.СТ.)

1. 140-160; 90-100
2. 160-180; 100-110
3. более 180; более 110
4. 130-140; 85-90

190) ПРИ ГИПЕРТОНИИ 2 СТЕПЕНИ (УМЕРЕННОЙ) ПОКАЗАТЕЛИ АРТЕРИАЛЬНОГО ДАВЛЕНИЯ СОСТАВЛЯЮТ ДЛЯ СИСТОЛИЧЕСКОГО ДАВЛЕНИЯ _____ ММ РТ.СТ. И ДЛЯ ДИАСТОЛИЧЕСКОГО (В ММ РТ.СТ.)

1. 160-180; 100-110
2. 140-160; 90-100
3. более 180; более 110
4. 130-140; 85-90

191) ПРИ ГИПЕРТОНИИ 3 СТЕПЕНИ (ТЯЖЁЛОЙ) ПОКАЗАТЕЛИ АРТЕРИАЛЬНОГО ДАВЛЕНИЯ СОСТАВЛЯЮТ ДЛЯ СИСТОЛИЧЕСКОГО ДАВЛЕНИЯ _____ ММ РТ.СТ. И ДЛЯ ДИАСТОЛИЧЕСКОГО (В ММ РТ.СТ.)

1. более 180; более 110
2. 140-160; 90-100
3. 160-180; 100-110
4. 130-140; 85-90

192) ПЛАНОВОЕ ЛЕЧЕНИЕ ПАЦИЕНТОВ С НЕКОНТРОЛИРУЕМЫМ САХАРНЫМ ДИАБЕТОМ ПРОВОДИТСЯ

1. после консультации врача-эндокринолога
2. после консультации врача-кардиолога
3. в отделении интенсивной терапии
4. в челюстно-лицевом стационаре

- 193) ЭФИРОМ ПАРА-АМИНОБЕНЗОЙНОЙ КИСЛОТЫ ЯВЛЯЕТСЯ
1. новокаин
 2. совкаин
 3. новокаинамид
 4. лидокаин
- 194) ПРИ ЛЕЧЕНИИ ХРОНИЧЕСКОГО НЕПОЛИПОЗНОГО ПЕРФОРАТИВНОГО ВЕРХНЕЧЕЛЮСТНОГО СИНУСИТА НЕОБХОДИМО ПРОВЕСТИ
1. пластику ороантрального свища
 2. радикальную гайморотомию
 3. эндоскопическую санацию верхнечелюстного синуса
 4. пункцию верхнечелюстного синуса
- 195) ПОСЛЕ ПЕРЕНЕСЁННОГО ИНФАРКТА МИОКАРДА ПЛАНОВОЕ СТОМАТОЛОГИЧЕСКОЕ ЛЕЧЕНИЕ МОЖЕТ ПРОВОДИТЬСЯ ЧЕРЕЗ (В МЕСЯЦАХ)
1. 6
 2. 1
 3. 3
 4. 12
- 196) СВИЩОМ ПРИНЯТО СЧИТАТЬ СООБЩЕНИЕ МЕЖДУ ПОЛОСТЬЮ РТА И ПОЛОСТЬЮ СИНУСА, КОТОРОЕ ПОСЛЕ ПРОБОДЕНИЯ СИНУСА СУЩЕСТВУЕТ (В МЕСЯЦАХ)
1. более 1
 2. 3
 3. 6
 4. более 9
- 197) АБСЦЕСС ОТГРАНИЧЕН МЕМБРАНОЙ
1. пиогенной
 2. базальной
 3. шнейдеровской
 4. полупроницаемой
- 198) ДЛЯ ДИФФЕРЕНЦИАЛЬНОЙ ДИАГНОСТИКИ ОСТРОГО ПЕРИОДОНТИТА И ОБОСТРЕНИЯ ХРОНИЧЕСКОГО ИСПОЛЬЗУЮТ
1. рентгенологический метод
 2. электроодонтометрию
 3. капилляроскопию
 4. люминесцентную диагностику
- 199) ТАКТИКА ЛЕЧЕНИЯ ОСТРОГО ОДОНТОГЕННОГО ОСТЕОМИЕЛИТА ЗАКЛЮЧАЕТСЯ В
1. удалении «причинного» зуба, уменьшении напряжения тканей, вскрытии и дренировании очагов воспаления, назначении противовоспалительного лечения
 2. предупреждении развития инфекции и образования некроза
 3. снижении сосудистой проницаемости и образования вазоактивных веществ, сохранении «причинного» зуба
 4. уменьшении общей интоксикации организма, снижении нейрогуморальных сдвигов, секвестрэктомии
- 200) ДЛЯ ПРОВОДНИКОВОЙ АНЕСТЕЗИИ ИСПОЛЬЗУЮТ ИГЛУ ДЛИНОЙ (ММ)
1. 29-42
 2. 19-25
 3. 15-17
 4. 8-12
- 201) НАИБОЛЕЕ ЧАСТО ОРОАНТРАЛЬНОЕ СООБЩЕНИЕ ЗАКРЫВАЮТ ПРИ ПОМОЩИ
1. лоскута с вестибулярной поверхности альвеолярного отростка
 2. слизисто-надкостничного лоскута с нёба

3. соединительно-тканного трансплантата с нёба
 4. лоскута со щеки
- 202) ПРИЗНАКОМ ПЕРФОРАЦИИ ВЕРХНЕЧЕЛЮСТНОГО СИНУСА ЯВЛЯЕТСЯ
1. положительная рото-носовая проба
 2. носовое кровотечение
 3. кровотечение из лунки зуба
 4. перелом альвеолярного отростка
- 203) НАЛИЧИЕ СВИЩЕВОГО ХОДА С ГНОЙНЫМ ОТДЕЛЯЕМЫМ ХАРАКТЕРНО ДЛЯ ПЕРИОДОНТИТА
1. хронического гранулирующего
 2. хронического фиброзного
 3. острого серозного
 4. хронического гранулематозного

Эталон ответов (правильный ответ) в итоговом тесте под № 1

3.Промежуточная аттестация по дисциплине (модулю) включает в себя зачет

Форма промежуточной аттестации – зачет

3. Вопросы зачета (ОПК-1, ПК-5; ПК-6; ПК-8; ПК-9;)

- 1.Использование информационных, библиографических ресурсов для решения профессиональных задач хирургической стоматологии.
2. Методы обследования больных с заболеваниями полости рта, требующих хирургического вмешательства.
- 3.Операция удаления зуба. Подготовка к операции удаления зуба.
- 4.Показания и противопоказания к операции удаления зуба. Особенности подготовки больного и врача к операции. Положение больного и врача при удалении зубов.
- 5.Инструменты для операции удаления зуба. Щипцы и элеваторы. Особенности удаления различных групп зубов и корней верх ней, нижней челюсти.
- 7.Операция удаления зуба. Этапы.
- 8.Особенности удаления различных групп зубов на верхней челюсти
- 9.Особенности удаления различных групп зубов на нижней челюсти
- 10.Методика операции удаления зуба щипцами, элеваторами, с применением бормашины и долота. Показания и противопоказания
- 11.Обработка раны после удаления зуба и уход за ней. Рекомендации пациенту в послеоперационном периоде.
- 12.Заживление раны после удаления зуба. Сроки.
- 13.Операция удаления ретинированных и дистопированных зубов
- 14.Местные осложнения, возникающие во время и после удаления зуба. диагностика, лечение, профилактика.
- 15.Непосредственные осложнения во время операции удаления зуба: перелом коронки смежного зуба, повреждения мягких тканей, перелом альвеолярного отростка, перелом бугра верхней челюсти, поломка инструмента в тканях, проталкивание корня в пазуху, повреждение нервных стволов.
- 16.Пути распространения одонтогенной инфекции
- 17.Острый одонтогенный периодонтит. Этиопатогенез, классификация, клиника, диагностика, методы лечения
- 18.Хронический одонтогенный периодонтит. Этиопатогенез, классификация, клиника, диагностика, методы лечения, рентгенологическая диагностика.
- 19.Хирургические методы лечения хронических периодонтитов: резекция верхушки корня зуба, ампутация корня, гемисекция.
- 20.Реплантация. Показания к операции и техника ее выполнения на разных группах зубов. Возможные осложнения и прогноз.
- 21.Одонтогенный синусит. Классификация, этиопатогенез, клиника, диагностика, лечение.
- 22.Острая перфорация и свищ дна верхнечелюстной пазухи. Тактика врача.
- 23.Острый одонтогенный периостит челюстей. Этиопатогенез, клиника, диагностика, дифф.диагностика, лечение.

24. Аномалия прорезывания зубов. Дистопия и ретенция зубов. Клиника, диагностика, лечение.
25. Затрудненное прорезывание зубов. Клиника, диагностика, показания к хирургическому лечению.
26. Перикоронит. Клиника, диагностика, лечение.
27. Методы оперативного вмешательства при дистопии и ретенции зубов.
28. Общие клинические признаки и методы лечения абсцессов полости рта.
29. Абсцесс твердого неба. Этиопатогенез, клиника, особенности вскрытия небного абсцесса.
30. Абсцесс челюстно-язычного желобка. Клиника, диагностика, возможные осложнения

4. Методические материалы, определяющие процедуры оценивания знаний, умений, навыков и (или) опыта деятельности, характеризующих этапы формирования компетенций.

Основными этапами формирования указанных компетенций при изучении обучающимися дисциплины являются последовательное изучение содержательно связанных между собой *разделов (тем)* учебных занятий. Изучение каждого раздела (темы) предполагает овладение обучающимися необходимыми компетенциями. Результат аттестации обучающихся на различных этапах формирования компетенций показывает уровень освоения компетенций обучающимися.

4.1. Перечень компетенций, планируемых результатов обучения и критериев оценивания освоения компетенций

Формируемая компетенция	Содержание компетенции	Планируемые результаты обучения (показатели достижения заданного уровня освоения компетенций)	Критерии оценивания результатов обучения (дескрипторы) по шкале зачтено/не зачтено	
			«не зачтено»	«зачтено»
ОПК-1	готовность решать стандартные задачи профессиональной деятельности с использованием информационных, библиографических ресурсов, медико-биологической терминологии, информационно-коммуникационных технологий и учетом основных требований информационной безопасности	Знать: различные подходы к определению понятия «информация»; методы измерения количества информации; назначение наиболее распространенных средств автоматизации информационной деятельности; назначение и виды информационных моделей, описывающих реальные объекты или процессы; использование алгоритма как способа автоматизации деятельности; назначение и функции операционных систем; математические методы решения интеллектуальных задач и их применение в медицине	Обучающийся демонстрирует фрагментарные знания различных подходов к определению понятия «информация»; методов измерения количества информации; назначения наиболее распространенных средств автоматизации информационной деятельности; назначения и видов информационных моделей, описывающих реальные объекты или процессы; использования алгоритма как способа автоматизации деятельности; назначения и функции операционных систем; математических методов решения интеллектуальных задач и их применение в медицине	Обучающийся демонстрирует сформированные систематические знания различных подходов к определению понятия «информация»; методов измерения количества информации; назначения наиболее распространенных средств автоматизации информационной деятельности; назначения и видов информационных моделей, описывающих реальные объекты или процессы; использования алгоритма как способа автоматизации деятельности; назначения и функции операционных систем; математических методов решения интеллектуальных задач и их применение в медицине
		Уметь: оценивать достоверность информации, сопоставляя различные источники; распознавать информационные процессы в различных системах; использовать готовые	Обучающийся демонстрирует фрагментарные умения оценивать достоверность информации, сопоставляя различные источники; распознавать информационные процессы в различных системах; использовать готовые	Обучающийся демонстрирует сформированное умение оценивать достоверность информации, сопоставляя различные источники; распознавать информационные процессы в различных системах; использовать готовые информационные модели, оценивать их соответствие реальному объекту и целям моделирования;

		информационные модели, оценивать их соответствие реальному объекту и целям моделирования; осуществлять выбор способа представления информации в соответствии с поставленной задачей; иллюстрировать учебные работы с использованием средств информационных технологий	информационные модели, оценивать их соответствие реальному объекту и целям моделирования; осуществлять выбор способа представления информации в соответствии с поставленной задачей; иллюстрировать учебные работы с использованием средств информационных технологий	осуществлять выбор способа представления информации в соответствии с поставленной задачей; иллюстрировать учебные работы с использованием средств информационных технологий
		Владеть: компьютерной техникой; пакетами офисных программ; базовыми технологиями преобразования информации: текстовые, табличные редакторы; техникой работы в сети Интернет для профессиональной деятельности в рамках изучаемой дисциплины	Обучающийся демонстрирует фрагментарные навыки владения компьютерной техникой; пакетами офисных программ; базовыми технологиями преобразования информации: текстовые, табличные редакторы; техникой работы в сети Интернет для профессиональной деятельности в рамках изучаемой дисциплины	Обучающийся демонстрирует успешное и систематическое применение навыков владения компьютерной техникой; пакетами офисных программ; базовыми технологиями преобразования информации: текстовые, табличные редакторы; техникой работы в сети Интернет для профессиональной деятельности в рамках изучаемой дисциплины

Формируемая компетенция	Содержание компетенции	Планируемые результаты обучения (показатели достижения заданного уровня освоения компетенций)	Критерии оценивания результатов обучения (дескрипторы) по шкале зачтено/не зачтено	
			«не зачтено»	«зачтено»
ПК-5	готовностью к сбору и анализу жалоб пациента, данных его анамнеза, результатов	Знать: понятия этиологии, патогенеза, морфогенеза, патоморфоза, принципы классификации	Обучающийся демонстрирует фрагментарные знания понятий этиологии, патогенеза, морфогенеза, патоморфоза, принципов классификации стоматологических	Обучающийся демонстрирует сформированные систематические знания понятий этиологии, патогенеза, морфогенеза, патоморфоза, принципов классификации стоматологических заболеваний; функционального состояния челюстно-

<p>осмотра, лабораторных, инструментальных, патолого-анатомических и иных исследований в целях распознавания состояния или установления факта наличия или отсутствия стоматологического заболевания</p>	<p>стоматологических заболеваний; функциональное состояние челюстно-лицевой области в норме и при патологии; структурные и функциональные основы болезней и патологических процессов, причины, основные механизмы развития и исходов типовых патологических процессов у пациентов со стоматологической патологией</p>	<p>заболеваний; функционального состояния челюстно-лицевой области в норме и при патологии; структурных и функциональных основ болезней и патологических процессов, причин, основных механизмов развития и исходов типовых патологических процессов у пациентов со стоматологической патологией</p>	<p>лицевой области в норме и при патологии; структурных и функциональных основ болезней и патологических процессов, причин, основных механизмов развития и исходов типовых патологических процессов у пациентов со стоматологической патологией</p>
	<p>Уметь: Проводить первичный осмотр пациентов со стоматологической патологией, интерпретировать результаты наиболее распространенных методов лабораторной, инструментальной и функциональной диагностики заболеваний челюстно-лицевой области</p>	<p>Обучающийся демонстрирует фрагментарные умения проводить первичный осмотр пациентов со стоматологической патологией, интерпретировать результаты наиболее распространенных методов лабораторной, инструментальной и функциональной диагностики заболеваний челюстно-лицевой области</p>	<p>Обучающийся демонстрирует сформированное умение проводить первичный осмотр пациентов со стоматологической патологией, интерпретировать результаты наиболее распространенных методов лабораторной, инструментальной и функциональной диагностики заболеваний челюстно-лицевой области</p>
	<p>Владеть: Навыками анализа жалоб, анамнеза, данных осмотра и дополнительных методов исследования для диагностики стоматологических заболеваний в рамках изучаемой дисциплины</p>	<p>Обучающийся демонстрирует фрагментарные навыки анализа жалоб, анамнеза, данных осмотра и дополнительных методов исследования для диагностики стоматологических заболеваний в рамках изучаемой дисциплины</p>	<p>Обучающийся демонстрирует успешное и систематическое применение навыков анализа жалоб, анамнеза, данных осмотра и дополнительных методов исследования для диагностики стоматологических заболеваний в рамках изучаемой дисциплины</p>

Формируемая компетенция	Содержание компетенции	Планируемые результаты обучения (показатели достижения заданного уровня освоения компетенций)	Критерии оценивания результатов обучения (дескрипторы) по шкале зачтено/не зачтено	
			«не зачтено»	«зачтено»
ПК-6	способность к определению у пациента основных патологических состояний, симптомов, синдромов стоматологических заболеваний, нозологических форм в соответствии с Международной статистической классификацией болезней и проблем, связанных со здоровьем X пересмотра	Знать: Основные патологические состояния, симптомы, синдромы стоматологических заболеваний, нозологических форм. Принципы формулировки стоматологических диагнозов на основе Международной статистической классификацией болезней и проблем, связанных со здоровьем X пересмотра	Обучающийся демонстрирует фрагментарные знания основных патологических состояний, симптомов, синдромов стоматологических заболеваний, нозологических форм, принципов формулировки стоматологических диагнозов на основе Международной статистической классификацией болезней и проблем, связанных со здоровьем X пересмотра	Обучающийся демонстрирует сформированные систематические знания основных патологических состояний, симптомов, синдромов стоматологических заболеваний, нозологических форм, принципов формулировки стоматологических диагнозов на основе Международной статистической классификацией болезней и проблем, связанных со здоровьем X пересмотра
		Уметь: применять Международную статистическую классификацию болезней и проблем, связанных со здоровьем X пересмотра в своей профессиональной деятельности	Обучающийся демонстрирует фрагментарные умения применять Международную статистическую классификацию болезней и проблем, связанных со здоровьем X пересмотра в своей профессиональной деятельности	Обучающийся демонстрирует сформированное умение применять Международную статистическую классификацию болезней и проблем, связанных со здоровьем X пересмотра в своей профессиональной деятельности
		Владеть: навыками формулировки диагнозов у пациентов с различной стоматологической патологией на основе Международной статистической классификацией болезней	Обучающийся демонстрирует фрагментарные навыки формулировки диагнозов у пациентов с различной стоматологической патологией на основе Международной статистической классификацией болезней и проблем, связанных со	Обучающийся демонстрирует успешное и систематическое применение навыков формулировки диагнозов у пациентов с различной стоматологической патологией на основе Международной статистической классификацией болезней и проблем, связанных со здоровьем X пересмотра в рамках изучаемой дисциплины

		и проблем, связанных со здоровьем X пересмотра в рамках изучаемой дисциплины	здоровьем X пересмотра в рамках изучаемой дисциплины	
--	--	--	--	--

Формируемая компетенция	Содержание компетенции	Планируемые результаты обучения (показатели достижения заданного уровня освоения компетенций)	Критерии оценивания результатов обучения (дескрипторы) по шкале зачтено/не зачтено	
			«не зачтено»	«зачтено»
ПК-8	способностью к определению тактики ведения больных с различными стоматологическими заболеваниями	Знать: Знать особенности течения и возможные осложнения при различной стоматологической патологии	Обучающийся демонстрирует фрагментарные знания особенностей течения и возможных осложнений при различной стоматологической патологии	Обучающийся демонстрирует сформированные систематические знания особенностей течения и возможных осложнений при различной стоматологической патологии
		Уметь: Исходя из особенностей течения стоматологического заболевания выбирать оптимальную тактику ведения пациентов	Обучающийся демонстрирует фрагментарные умения исходя из особенностей течения стоматологического заболевания выбирать оптимальную тактику ведения пациентов	Обучающийся демонстрирует сформированное умение исходя из особенностей течения стоматологического заболевания выбирать оптимальную тактику ведения пациентов
		Владеть: Навыками составления индивидуальной тактики ведения пациентов с различными стоматологическими заболеваниями в рамках изучаемой дисциплины	Обучающийся демонстрирует фрагментарные навыки составления индивидуальной тактики ведения пациентов с различными стоматологическими заболеваниями в рамках изучаемой дисциплины	Обучающийся демонстрирует успешное и систематическое применение навыков составления индивидуальной тактики ведения пациентов с различными стоматологическими заболеваниями в рамках изучаемой дисциплины

Формируемая	Содержание	Планируемые	Критерии оценивания результатов обучения (дескрипторы) по шкале	
-------------	------------	-------------	---	--

компетенция	компетенции	результаты обучения (показатели достижения заданного уровня освоения компетенций)	зачтено/не зачтено	
			«не зачтено»	«зачтено»
ПК-9	готовностью к ведению и лечению пациентов со стоматологическими заболеваниями в амбулаторных условиях и условиях дневного стационара	Знать: Особенности медицинской помощи пациентам со стоматологическими заболеваниями в амбулаторно поликлинических условиях и условиях дневного стационара	Обучающийся демонстрирует фрагментарные знания особенностей медицинской помощи пациентам со стоматологическими заболеваниями в амбулаторно поликлинических условиях и условиях дневного стационара	Обучающийся демонстрирует сформированные систематические знания особенностей медицинской помощи пациентам со стоматологическими заболеваниями в амбулаторно поликлинических условиях и условиях дневного стационара
		Уметь: Диагностировать стоматологические заболевания и проводить их лечение в амбулаторно поликлинических условиях, проводить отбор пациентов для лечения в условиях дневного стационара	Обучающийся демонстрирует фрагментарные умения диагностировать стоматологические заболевания и проводить их лечение в амбулаторно поликлинических условиях, проводить отбор пациентов для лечения в условиях дневного стационара	Обучающийся демонстрирует сформированное умение диагностировать стоматологические заболевания и проводить их лечение в амбулаторно поликлинических условиях, проводить отбор пациентов для лечения в условиях дневного стационара
		Владеть: Алгоритмами ведения и лечения пациентов с различными стоматологическими заболеваниями в амбулаторно поликлинических условиях и условиях дневного стационара в рамках изучаемой дисциплины.	Обучающийся демонстрирует фрагментарные навыки владения алгоритмами ведения и лечения пациентов с различными стоматологическими заболеваниями в амбулаторно поликлинических условиях и условиях дневного стационара в рамках изучаемой дисциплины.	Обучающийся демонстрирует успешное и систематическое применение навыков владения алгоритмами ведения и лечения пациентов с различными стоматологическими заболеваниями в амбулаторно поликлинических условиях и условиях дневного стационара в рамках изучаемой дисциплины.

4.2. Шкала, и процедура оценивания

4.2.1. процедуры оценивания компетенций (результатов)

№	Компоненты контроля	Характеристика
1.	Способ организации	традиционный;
2.	Этапы учебной деятельности	Текущий контроль успеваемости, Промежуточная аттестация
3.	Лицо, осуществляющее контроль	преподаватель
4.	Массовость охвата	Групповой, индивидуальный;
5.	Метод контроля	Устный ответ, стандартизированный тестовый контроль Курация больного/разбор тематического больного, разбор истории болезни, Решение ситуационных задач

4.3.2. Шкалы оценивания компетенций (результатов освоения)

Для устного ответа:

- Оценка "отлично" выставляется студенту, если он глубоко и прочно усвоил программный материал, исчерпывающе, последовательно, четко и логически стройно его излагает, умеет тесно увязывать теорию с практикой, причем не затрудняется с ответом при видоизменении вопроса, использует в ответе материал монографической литературы, правильно обосновывает принятое решение, владеет разносторонними навыками и приемами обоснования своего ответа.
- Оценка "хорошо" выставляется студенту, если он твердо знает материал, грамотно и по существу излагает его, не допуская существенных неточностей в ответе на вопрос, владеет необходимыми навыками и приемами обоснования своего ответа.
- Оценка "удовлетворительно" выставляется студенту, если он имеет знания только основного материала, но не усвоил его деталей, допускает неточности, недостаточно правильные формулировки, нарушения логической последовательности в изложении программного материала.
- Оценка "неудовлетворительно" выставляется студенту, который не знает значительной части программного материала, допускает существенные ошибки, неуверенно, с большими затруднениями излагает материал.
- Как правило, оценка "неудовлетворительно" ставится студентам, которые не могут изложить без ошибок, носящих принципиальный характер материал, изложенный в обязательной литературе.

Для стандартизированного контроля:

Оценка «отлично» выставляется при выполнении без ошибок более 90 % заданий.

Оценка «хорошо» выставляется при выполнении без ошибок более 70 % заданий.

Оценка «удовлетворительно» выставляется при выполнении без ошибок более 50 % заданий.

Оценка «неудовлетворительно» выставляется при выполнении без ошибок менее 50 % заданий.

Для оценки решения ситуационной задачи:

Оценка «отлично» выставляется, если задача решена грамотно, ответы на вопросы сформулированы четко. Эталонный ответ полностью соответствует решению студента, которое хорошо обосновано теоретически.

Оценка «хорошо» выставляется, если задача решена, ответы на вопросы сформулированы не достаточно четко. Решение студента в целом соответствует эталонному ответу, но не достаточно хорошо обосновано теоретически.

Оценка «удовлетворительно» выставляется, если задача решена не полностью, ответы не содержат всех необходимых обоснований решения.

Оценка «неудовлетворительно» выставляется, если задача не решена или имеет грубые теоретические ошибки в ответе на поставленные вопросы

Для разбора тематического больного

Отлично – студент правильно оценивает и интерпретирует данные о пациенте, грамотно проводит дифференциальную диагностику, определяет лечебную тактику.

Хорошо – студент допускает отдельные ошибки, не принципиального характера при интерпретации данных о пациенте, проведении дифференциальной диагностики, определении лечебной тактики.

Удовлетворительно – студент допускает частые ошибки, не принципиального характера при интерпретации данных о пациенте, проведении дифференциальной диагностики, определении лечебной тактики.

Неудовлетворительно – студент допускает частые грубые ошибки, принципиального характера при интерпретации данных о пациенте, проведении дифференциальной диагностики, определении лечебной тактики.

Для курации больного

Отлично- Курация пациента обучающимся проводится с учетом строгого соблюдения этических и деонтологических норм и формы ношения медицинской одежды. Студент грамотно проводит расспрос и обследование пациента, правильно интерпретирует лабораторные и инструментальные методы исследования, проводит дифференциальную диагностику, формулирует диагноз и проводит коррекцию лечения пациента.

Хорошо - Курация пациента обучающимся проводится с учетом строгого соблюдения этических и деонтологических норм и формы ношения медицинской одежды. Студент грамотно проводит расспрос и обследование пациента, правильно, иногда недостаточно полно интерпретирует лабораторные и инструментальные методы исследования, при проведении дифференциальной диагностики может допускать ошибки не принципиального характера, формулирует диагноз и проводит коррекцию лечения пациента.

Удовлетворительно - Курация пациента обучающимся проводится с учетом строгого соблюдения этических и деонтологических норм и формы ношения медицинской одежды. Студент проводит расспрос и обследование пациента, допуская тактические ошибки, не всегда правильно интерпретирует лабораторные и инструментальные методы исследования, для проведения дифференциальной диагностики и формулировки диагноза и лечения пациента требуются наводящие вопросы преподавателя или чтение учебной литературы.

Неудовлетворительно - Курация пациента обучающимся проводится без учета этических и деонтологических норм. Студент проводит расспрос и обследование пациента, допуская ошибки, которые могут привести к неправильной диагностике и лечению пациента, не правильно интерпретирует лабораторные и инструментальные методы исследования, затрудняется с проведением дифференциальной диагностики, формулировкой диагноза и назначением лечения

Для разбора истории болезни

❖ Оценка «отлично» выставляется, если все разделы истории болезни интерпретированы полностью, отсутствуют ошибки при обсуждении предварительного, клинического диагноза, дифференциальной диагностики.

❖ Оценка «хорошо» выставляется, если в истории болезни интерпретированы все разделы, но есть недостатки в толковании имеющихся данных, отсутствуют ошибки при обсуждении предварительного, клинического диагноза, дифференциальной диагностики.

❖ Оценка «удовлетворительно» выставляется если при разборе истории болезни представлены, есть негрубые ошибки при обсуждении предварительного, клинического диагноза, дифференциальной диагностики.

❖ Оценка «неудовлетворительно» выставляется, если допущены грубые ошибки при обсуждении предварительного, клинического диагноза, проведении дифференциальной диагностики.

4.3. Шкала и процедура оценивания промежуточной аттестации.

Критерии оценивания зачета (в соответствии с п.4.1.)

«Зачтено» выставляется при условии, если у студента сформированы заявленные компетенции, он показывает хорошие знания изученного учебного материала; самостоятельно, логично и последовательно излагает и интерпретирует материалы учебного курса; полностью раскрывает смысл предлагаемого вопроса; владеет основными терминами и понятиями изученного курса; показывает умение переложить теоретические знания на предполагаемый практический опыт. «Не зачтено» выставляется при несформированности компетенций, при наличии серьезных упущений в процессе изложения учебного материала; в случае отсутствия знаний основных понятий и определений курса или присутствии большого количества ошибок при интерпретации основных определений; если студент показывает значительные затруднения при ответе на

предложенные основные и дополнительные вопросы; при условии отсутствия ответа на основной и дополнительный вопросы.