

Электронная цифровая подпись



Утверждено 31 мая 2018 г.
протокол № 5

председатель Ученого Совета Лысов Н.А.

ученый секретарь Ученого Совета Бунькова Е.Б.

**ОЦЕНОЧНЫЕ МАТЕРИАЛЫ ДЛЯ
ПРОВЕДЕНИЯ ТЕКУЩЕГО КОНТРОЛЯ И ПРОМЕЖУТОЧНОЙ АТТЕСТАЦИИ
по дисциплине «ЭНДОДОНТИЯ»
Специальность 31.05.03 Стоматология
(уровень специалитета)
Направленность Стоматология
для лиц на базе среднего профессионального образования
(31.00.00 Клиническая медицина, 34.00.00 Сестринское дело), высшего образования
Форма обучения: очная
Квалификация (степень) выпускника: Врач-стоматолог
Срок обучения: 5 лет**

1. Перечень компетенций с указанием этапов их формирования в процессе освоения образовательной программы

№ п/п	Контролируемые разделы (темы) дисциплины (этапы формирования компетенций)	Код контролируемой компетенции (или её части) / и ее формулировка – по желанию	Наименование оценочного средства	Шкала оценивания
1.	Строение и функции пульпы.	ОПК-1 ПК-5 ПК-6 ПК-8 ПК-9	Устный ответ, стандартизированный тестовый контроль, доклад/устное реферативное сообщение Курация больного/разбор тематического больного, разбор истории болезни, Решение ситуационных задач	Пятибалльная шкала оценивания
2.	Этиология, патогенез воспаления пульпы зуба. Классификации заболеваний пульпы.	ОПК-1 ПК-5 ПК-6 ПК-8 ПК-9	Устный ответ, стандартизированный тестовый контроль, доклад/устное реферативное сообщение Курация больного/разбор тематического больного, разбор истории болезни, Решение ситуационных задач	Пятибалльная шкала оценивания
3.	Методы диагностики воспаления пульпы.	ОПК-1 ПК-5 ПК-6 ПК-8 ПК-9	Устный ответ, стандартизированный тестовый контроль, доклад/устное реферативное сообщение Курация больного/разбор тематического больного, разбор истории болезни, Решение ситуационных задач	Пятибалльная шкала оценивания
4.	Клиника, дифференциальная диагностика острых и хронических форм пульпита.	ОПК-1 ПК-5 ПК-6 ПК-8 ПК-9	Устный ответ, стандартизированный тестовый контроль, доклад/устное реферативное сообщение Курация больного/разбор тематического больного, разбор истории болезни, Решение ситуационных задач	Пятибалльная шкала оценивания
5.	Методы лечения острых и хронических форм пульпита	ОПК-1 ПК-5 ПК-6 ПК-8 ПК-9	Устный ответ, стандартизированный тестовый контроль, доклад/устное реферативное сообщение Курация больного/разбор тематического больного, разбор истории болезни, Решение ситуационных задач	Пятибалльная шкала оценивания
6.	Ошибки и осложнения при диагностике и лечении пульпита.	ОПК-1 ПК-5 ПК-6 ПК-8 ПК-9	Устный ответ, стандартизированный тестовый контроль, доклад/устное реферативное сообщение Курация больного/разбор тематического больного, разбор истории болезни, Решение ситуационных задач	Пятибалльная шкала оценивания
7.	Этиология, патогенез воспаления апикального периодонта.	ОПК-1 ПК-5 ПК-6 ПК-8 ПК-9	Устный ответ, стандартизированный тестовый контроль, доклад/устное реферативное сообщение Курация больного/разбор тематического больного, разбор	Пятибалльная шкала оценивания

			истории болезни, Решение ситуационных задач	
8.	Методы диагностики апикального периодонтита.	ОПК-1 ПК-5 ПК-6 ПК-8 ПК-9	Устный ответ, стандартизированный тестовый контроль, доклад/устное реферативное сообщение Курация больного/разбор тематического больного, разбор истории болезни, Решение ситуационных задач	Пятибалльная шкала оценивания
9.	Клиника и дифференциальная диагностика апикального периодонтита.	ОПК-1 ПК-5 ПК-6 ПК-8 ПК-9	Устный ответ, стандартизированный тестовый контроль, доклад/устное реферативное сообщение Курация больного/разбор тематического больного, разбор истории болезни, Решение ситуационных задач	Пятибалльная шкала оценивания
10	Методы лечения апикального периодонтита.	ОПК-1 ПК-5 ПК-6 ПК-8 ПК-9	Устный ответ, стандартизированный тестовый контроль, доклад/устное реферативное сообщение Курация больного/разбор тематического больного, разбор истории болезни, Решение ситуационных задач	Пятибалльная шкала оценивания
11	Ошибки и осложнения при диагностике и лечении периодонтита.	ОПК-1 ПК-5 ПК-6 ПК-8 ПК-9	Устный ответ, стандартизированный тестовый контроль, доклад/устное реферативное сообщение Курация больного/разбор тематического больного, разбор истории болезни, Решение ситуационных задач	Пятибалльная шкала оценивания
12	Способы профилактики и устранения ошибок и осложнений в эндодонтии.	ОПК-1 ПК-5 ПК-6 ПК-8 ПК-9	Устный ответ, стандартизированный тестовый контроль, доклад/устное реферативное сообщение Курация больного/разбор тематического больного, разбор истории болезни, Решение ситуационных задач	Пятибалльная шкала оценивания
13	Эндодонтическая подготовка к проведению хирургических методов лечения заболеваний пульпы и периодонта	ОПК-1 ПК-5 ПК-6 ПК-8 ПК-9	Устный ответ, стандартизированный тестовый контроль, доклад/устное реферативное сообщение Курация больного/разбор тематического больного, разбор истории болезни, Решение ситуационных задач	Пятибалльная шкала оценивания
14	Стоматогенный очаг инфекции, очагово-обусловленные заболевания.	ОПК-1 ПК-5 ПК-6 ПК-8 ПК-9	Устный ответ, стандартизированный тестовый контроль, доклад/устное реферативное сообщение Курация больного/разбор тематического больного, разбор истории болезни, Решение ситуационных задач	Пятибалльная шкала оценивания
15	Профилактика неотложных состояний в эндодонтии.	ОПК-1 ПК-5 ПК-6 ПК-8	Устный ответ, стандартизированный тестовый контроль, доклад/устное реферативное сообщение	Пятибалльная шкала оценивания

		ПК-9	Курация больного/разбор тематического больного, разбор истории болезни, Решение ситуационных задач	
16	Реставрация зубов после эндодонтического лечения.	ОПК-1 ПК-5 ПК-6 ПК-8 ПК-9	Устный ответ, стандартизированный тестовый контроль, доклад/устное реферативное сообщение Курация больного/разбор тематического больного, разбор истории болезни, Решение ситуационных задач	Пятибалльная шкала оценивания

2. Текущий контроль успеваемости на занятиях семинарского типа (семинары, практические занятия, клинические практические занятия, практикумы, лабораторные работы), **включая задания самостоятельной работы обучающихся, проводится в формах:**

- - устный ответ (в соответствии с темой занятия в рабочей программе дисциплины и перечнем вопросов для самоконтроля при изучении разделов дисциплины – п.п. 4.2, 5.2 рабочей программы дисциплины);
- стандартизированный тестовый контроль по темам изучаемой дисциплины;
- подготовка доклада/устных реферативных сообщений,
- решение ситуационных задач;
- Курация больного/разбор тематического больного
- разбор истории болезни

Выбор формы текущего контроля на каждом занятии осуществляет преподаватель. Формы текущего контроля на одном занятии у разных обучающихся могут быть различными. Конкретную форму текущего контроля у каждого обучающегося определяет преподаватель. Количество форм текущего контроля на каждом занятии может быть различным и определяется преподавателем в зависимости от целей и задач занятия.

2.1 Типовые контрольные задания или иные материалы, необходимые для оценки знаний, умений, навыков и (или) опыта деятельности, характеризующих этапы формирования компетенций в процессе освоения образовательной программы

2.1 Типовые контрольные задания или иные материалы, необходимые для оценки знаний, умений, навыков и (или) опыта деятельности, характеризующих этапы формирования компетенций в процессе освоения образовательной программы

2.1.1. Тестовые задания текущего контроля успеваемости (по темам или разделам)

Тема 1. Строение и функции пульпы.

1. Эндодонтия - раздел стоматологии, изучающий:

1. технику препарирования кариозных полостей
2. внутреннее строение полости зуба и манипуляции в ней
3. технику пломбирования кариозных полостей
4. манипуляции на тканях пародонта
5. лечение кариеса

2. Для определения качества раскрытия полости зуба врач использует стоматологические инструменты:

1. пинцет, зеркало
2. гладилку, пинцет
3. зеркало, зонд
4. штопфер, зонд
5. штопфер, пинцет

3. Раскрытие полости зуба в премолярах верхней челюсти проводится бором в направлении:

1. передне-заднем
2. по оси зуба
3. щечно-небном
4. щечно-заднем
5. передне-щечном

4. Раскрытие полости зуба в молярах нижней челюсти проводится бором в направлении:

1. щечно-язычном

2. по оси зуба
3. передне-заднем
4. задне-язычном
5. задне-щечном

5. Каналонаполнитель предназначен для:

1. удаления пульпы
2. определения глубины корневого канала
3. пломбирования каналов
4. распломбирования каналов
5. расширения каналов

6. Вскрытие полости зуба проводят:

1. финиром
2. карборундовой головкой
3. фиссурным бором
4. шаровидным бором № 1
5. диском

7. Для удаления коронковой части (ампутации) пульпы используют инструменты:

1. штопфер
2. экскаватор
3. зонд
4. колесовидный бор
5. зеркало

8. Для удаления корневой части (экстирпации) пульпы в хорошо проходимых корневых каналах используют инструменты:

1. пульпоэкстрактор
2. иглу Миллера
3. К-файл
4. гуттаконденсор
5. спредер

9. Удаление инфицированного предентина со стенок канала зуба рекомендуется проводить:

1. корневой иглой
2. пульпоэкстрактором
3. К-файлом
4. каналонаполнителем
5. экскаватором

10. При пломбировании корневого канала используют инструмент:

1. Н-файл
2. спредер
3. развертку
4. пульпоэкстрактор
5. штифт

Ответы:

1	2	3	4	5	6	7	8	9	10
2	3	3	3	3	4	2	1	3	2

Тема 2. Этиология, патогенез воспаления пульпы зуба. Классификации заболеваний пульпы.

1. Длительность болевого приступа при остром очаговом пульпите не более:

1. 1 часа
2. 2-х часов
3. 3-х часов
4. 4-х часов
5. 5-ти часов

2. Для диффузного пульпита характерна боль:

1. постоянная
2. ночная

3. локализованная
4. дневная
5. ноющая

3. Иррадиация боли по ходу ветвей тройничного нерва является симптомом пульпита:

1. острого очагового
2. острого диффузного
3. хронического фиброзного (ремиссия)
4. хронического гипертрофического (ремиссия)
5. хронического гангренозного (ремиссия)

4. Клиника хронического фиброзного пульпита отличается от клиники острого очагового пульпита:

1. болью от холодного раздражителя
2. болью от горячего раздражителя
3. болью от механического раздражителя
4. длительностью течения
5. отсутствием клинических проявлений

5. Сохранение боли после устранения раздражителя характерно для:

1. среднего кариеса
2. глубокого кариеса
3. хронического фиброзного пульпита
4. хронического фиброзного периодонтита
5. гипоплазии

6. Приступы самопроизвольной боли возникают при:

1. среднем кариесе
2. остром пульпите
3. хроническом пульпите Г
4. остром периодонтите
5. глубоком кариесе

7. Воспаление пульпы в течение 48 часов после альтерации имеет характер:

1. острого диффузного пульпита
2. острого очагового пульпита
3. обострения хронического фиброзного пульпита
4. обострения хронического гангренозного пульпита
5. обострения хронического гипертрофического пульпита

8. Выраженный болевой синдром при остром пульпите обусловлен:

1. изменением атмосферного давления
2. раздражением нервных окончаний продуктами анаэробного гликолиза
3. понижением гидростатического давления в полости зуба
4. уменьшением количества вазоактивных веществ
5. повышением температуры тела

9. Хронический гипертрофический пульпит является следствием:

1. глубокого кариеса
2. острого очагового пульпита
3. острого диффузного пульпита
4. хронического фиброзного пульпита (длительное течение)
5. хронического гангренозного пульпита

10. Хронический гипертрофический пульпит встречается чаще у лиц:

1. до 30 лет
2. до 40 лет
3. до 50 лет
4. в пожилом возрасте
5. в старческом возрасте

Ответы:

1	2	3	4	5	6	7	8	9	10
1	2	2	4	3	2	2	2	4	1

Тема 3. Методы диагностики воспаления пульпы

1. При остром очаговом пульпите зондирование кариозной полости наиболее болезненно в области:

1. всего дна кариозной полости
2. проекции одного из рогов пульпы
3. эмалево-дентинного соединения
4. пришеечной
5. эмали

2. Электровозбудимость пульпы при остром очаговом пульпите (мкА):

1. 2-6
2. 10-12
3. 15-25
4. 30-60
5. выше 100

3. Сохранение жизнеспособности пульпы возможно при:

1. остром очаговом пульпите
2. остром диффузном пульпите
3. хроническом фиброзном пульпите
4. хроническом гипертрофическом пульпите
5. обострении хронического пульпита

4. Патологические воздействия на пульпу приводит к образованию:

1. третичного дентина 2) клеточного цемента
2. неклеточного цемента
3. первичного дентина.
4. вторичного дентина

5. Хронический гипертрофический пульпит встречается чаще у лиц:

1. до 30 лет
2. до 40 лет
3. до 50 лет
4. в пожилом возрасте
5. в старческом возрасте

6. В этиологии пульпита основную роль играют:

1. фузобактерии
2. спирохеты
3. гемолитические и негемолитические стрептококки
4. лактобактерии
5. простейшие

7. Острый пульпит

- 1) верхушечный
- 2) очаговый
- 3) гипертрофический
- 4) фиброзный

8. Стадия обострения свойственна пульпиту

- 1) острому
- 2) хроническому

9. Время развития острого диффузного пульпита не превышает

- 1) 2 суток
- 2) 20 суток
- 3) 30 суток
- 4) 14 суток

10. Время развития острого очагового пульпита не превышает

- 1) 10 суток
- 2) 12 суток
- 3) 2 суток

Ответы:

1	2	3	4	5	6	7	8	9	10
2	3	1	1	1	3	2	2	4	3

Тема 4. Клиника, дифференциальная диагностика острых и хронических форм пульпита.

1. Пульсирующий характер боли при остром пульпите обусловлен:

1. повышением гидростатического давления в полости зуба
2. раздражением нервных окончаний продуктами анаэробного гликолиза
3. периодическим шунтированием кровотока по артериоловеноулярным анастомозам
4. увеличением количества вазоактивных веществ
5. снижением гидростатического давления в полости зуба

2. Выраженный болевой синдром при остром пульпите обусловлен:

1. повышением гидростатического давления в полости зуба
2. изменением атмосферного давления
3. понижением гидростатического давления в полости зуба
4. повышением температуры тела

3. Создание дренажа между кариозной полостью и полостью зуба способствует переходу острого очагового пульпита в:

1. хронический фиброзный
2. острый диффузный
3. хронический гипертрофический
4. хронический гангренозный
5. острый периодонтит

4. Самопроизвольная боль, боль от всех видов раздражителей, ночная приступообразная от 10 до 30 минут:

1. острый очаговый пульпит
2. острый диффузный пульпит
3. хронический фиброзный пульпит
4. хронический гангренозный пульпит
5. хронический гипертрофический пульпит

5. Приступообразная, интенсивная ночная боль с короткими светлыми промежутками, с иррадиацией по ходу ветвей тройничного нерва:

1. острый очаговый пульпит
2. острый диффузный пульпит
3. острый периодонтит
4. обострение хронического пульпита
5. хронический гипертрофический пульпит

6. Ноющая боль, дискомфорт от температурных раздражителей, ноющая боль при смене температур:

1. острый очаговый пульпит
2. острый диффузный пульпит
3. хронический фиброзный пульпит
4. хронический гангренозный пульпит
5. хронический гипертрофический пульпит

7. Боль от различных раздражителей (главным образом от горячего):

1. острый очаговый пульпит
2. острый диффузный пульпит
3. хронический фиброзный пульпит
4. хронический гангренозный пульпит
5. хронический гипертрофический пульпит

8. Проведение биологического метода возможно при:

1. случайном вскрытии полости зуба при лечении кариеса у пациентки 57 лет
2. остром очаговом пульпите многокорневого зуба у пациента 17 лет
3. хроническом фиброзном пульпите многокорневого зуба с кариозной полостью в пришеечной области
4. случайном вскрытии полости зуба у пациента 23 лет с диабетом I типа
5. обострении хронического фиброзного пульпита у пациента 18 лет

9. Дифференциальный диагноз обострения хронического пульпита проводится с:

1. глубоким кариесом
2. острым и обострившимся хроническим периодонтитом
3. хроническим фиброзным периодонтитом в стадии ремиссии

4. альвеолитом
5. острыми формами пульпита

10. Полное сохранение пульпы зуба проводится при:

1. глубоком кариесе
2. остром очаговом пульпите
3. остром диффузном пульпите
4. остром периодонтите
5. обострении хронического пульпита

Ответы:

1	2	3	4	5	6	7	8	9	10
3	1	1	1	1	1	4	2	2	2

Тема 5. Методы лечения острых и хронических форм пульпита

1. Метод витальной ампутации пульпы применяют в:

1. клыках верхней челюсти
2. резцах
3. молярах
4. премолярах
5. клыках нижней челюсти

2. Одонтотропные средства в лечебных прокладках:

1. глюкокортикоиды
2. гидроокись кальция
3. гипохлорит натрия
4. хлоргексидин
5. НПВС

3. Противовоспалительные средства в лечебных прокладках:

1. НПВС
2. гидроокись кальция
3. гипохлорит натрия
4. хлорамин
5. гидроксиапатит

4. Антимикробные средства в лечебных прокладках:

1. гидроокись кальция
2. фториды
3. лизоцим
4. метронидазол
5. гидроксиапатит

5. Требования, предъявляемые к препарированию верхушки корневого канала:

1. верхушечная треть канала не подвергается обработке
2. верхушка корня не обрабатывается инструментально, только медикаментозно
3. верхушка расширена
4. формируется апикальный уступ
5. проводится резекция верхушки

6. Обнаружение устьев каналов проводится с помощью:

1. бора
2. примера
3. корневой иглы
4. зонда
5. К-файла

7. Для расширения устьев каналов используют:

1. зонд
2. корневую иглу
3. шаровидный бор, Gates-Glidden
4. Н-файл
5. К-файл

8. Корневой канал при воспалении пульпы пломбируют:

1. до анатомической верхушки

2. до физиологической верхушки
3. за пределы апикального отверстия
4. не доходя 2 мм до апикального отверстия
5. на 2/3 длины канала

9. Промывание корневого канала из шприца проводится при введении эндо-донтической иглы:

1. в устье канала
2. на 1/3 канала
3. на 1/2 канала
4. до верхушки
5. в полость зуба

10. Для промывания одного канала в процессе эндодонтического лечения необходимо использовать антисептический раствор в количестве (мл):

1. 1-5
2. 5-10
3. 10-15
4. 20-25
5. 25-30

Ответы:

1	2	3	4	5	6	7	8	9	10
3	2	1	4	4	4	3	2	3	3

Тема 6. Ошибки и осложнения при диагностике и лечении пульпита.

1. Непосредственно перед пломбированием канал обрабатывается:

1. перекисью водорода
2. 96° спиртом
3. гипохлоритом натрия
4. дистиллированной водой
5. камфара-фенолом

2. Методика пломбирования корневого канала пастами предполагает:

1. введение в канал одного центрального штифта
2. введение разогретой гуттаперчи на металлической или полимерной основе
3. введение в канал нескольких гуттаперчевых штифтов с последующим боковым уплотнением
4. последовательное заполнение канала пломбировочным материалом пастообразной консистенции
5. импрегнацию в канал медикамента с последующей его полимеризацией

3. Способ пломбирования каналов методом холодной латеральной конденсации гуттаперчи предполагает:

1. введение в канал одного центрального штифта
2. введение разогретой гуттаперчи на металлической или полимерной основе
3. введение в канал нескольких гуттаперчевых штифтов с последующим боковым уплотнением.
4. последовательное заполнение канала пломбировочным материалом пастообразной консистенции
5. импрегнацию в канал медикамента с последующей его полимеризацией

4. Обтурация корневых каналов системой «Термафил» предполагает:

1. введение в канал одного центрального штифта
2. введение разогретой гуттаперчи на металлической или полимерной основе
3. введение в канал нескольких гуттаперчевых штифтов с последующим боковым уплотнением
4. последовательное заполнение канала пломбировочным материалом пастообразной консистенции
5. импрегнацию в канал медикамента с последующей его полимеризацией

5. Рентгегологические изменения в 50% случаях встречаются при пульпите:

1. острым очаговым
2. острым диффузным
3. хроническом фиброзном
4. хроническом гангренозном
5. хроническом гипертрофическом

6. Для медленной девитализации пульпы используют:

1. мышьяковистую пасту
2. резорцинформалиновую пасту
3. цинкоксиэвгеноловую пасту
4. параформальдегидную пасту
5. дентин-пасту

7. Метод витальной ампутации не показан в случае:

1. острого очагового пульпита
2. случайного вскрытия пульпы зуба
3. острого диффузного пульпита
4. неэффективности биологического метода
5. хронического фиброзного пульпита

8. Удаление пульпы (витальное, девитальное) показано при:

1. острых формах пульпита
2. хроническом фиброзном пульпите
3. хроническом гангренозном пульпите
4. хроническом гипертрофическом пульпите
5. всех формах пульпита

9. Лечение острого мышьяковистого периодонтита требует обязательного включения:

1. ферментов
2. антибиотиков
3. антидотов
4. хлорсодержащих препаратов
5. кислородсодержащих препаратов

10. Рентгенологические изменения в 30% случаях встречаются при пульпите:

1. остром очаговом
2. остром диффузном
3. хроническом фиброзном
4. хроническом гангренозном
5. хроническом гипертрофическом

Ответы:

1	2	3	4	5	6	7	8	9	10
4	4	3	2	4	4	3	5	3	3

Тема 7. Этиология, патогенез воспаления апикального периодонта.

1.Периодонтит представляет собой сложное анатомическое образование происхождения

- 1) эпителиального
- 2) соединительнотканного

2.Ширина периодонтальной щели на нижней челюсти

- 1) 0,5-4,0
- 2) 0,15-0,22
- 3) 0,3-0,5

3.Ширина периодонтальной щели на верхней челюсти

- 1) 0,3-0,4
- 2) 0,15-0,22
- 3) 0,3-0,5

4.Периодонт составляют волокна

- 1) фиброзные коллагеновые
- 2) эластические
- 3) окситалановые
- 4) аргирофильные

5.Клеточные элементы периодонта

- 1) фибробласты
- 2) тучные клетки
- 3) гистиоциты
- 4) плазмоциты
- 5) цементоциты

- 6) остеобласты
- 7) одонтобласты
- 8) хондробласты
- 9) цементобласты

6. Наличие кариозной полости может быть причиной периодонтита

- 1) травматического
- 2) инфекционного
- 3) медикаментозного

7. Пучки волокон, идущие в горизонтальном направлении и соединяющие соседние зубы:

- 1. транссептальные
- 2. свободные волокна десны
- 3. циркулярные волокна
- 4. альвеолярные гребешковые волокна
- 5. косые волокна

8. Волокна периодонта, охватывающие шейку зуба:

- 1. транссептальные
- 2. свободные волокна десны
- 3. циркулярные волокна
- 4. альвеолярные гребешковые волокна
- 5. косые волокна

9. Волокна периодонта от вершины альвеолярных гребней к цементу корня:

- 1. транссептальные
- 2. свободные волокна десны
- 3. циркулярные волокна
- 4. альвеолярные гребешковые волокна
- 5. косые волокна

10. Волокна периодонта, идущие под углом к оси зуба:

- 1. свободные волокна десны
- 2. циркулярные волокна
- 3. альвеолярные гребешковые волокна
- 4. косые волокна
- 5. транссептальные волокна

Ответы:

1	2	3	4	5	6	7	8	9	10
2	2	2	1	1,2,3,4	2	1	3	4	4

Тема 8. Методы диагностики апикального периодонтита.

1. Причиной острой травмы периодонта может быть:

- 1 грубая эндодонтическая обработка канала
- 2. вредные привычки
- 3. скученность зубов
- 4. травматическая окклюзия
- 5. употребление мягкой пищи

2. Чувство «выросшего» зуба связано с:

- 1. разволокнением и частичным разрушением фиброзных коллагеновых волокон
- 2. скоплением экссудата в верхушечном участке периодонта
- 3. гиперемией и отеком десны
- 4. избыточной нагрузкой на зуб
- 5. температурным воздействием на зуб

3. Дифференциальный диагноз хронического фиброзного периодонтита, кроме других форм периодонтита, проводится:

- 1. с хроническим гранулирующим периодонтитом
- 2. с хроническим гранулематозным периодонтитом
- 3. со средним кариесом
- 4. с кистогранулемой
- 5. с хроническим фиброзным пульпитом

4. Симптом вазопареза определяется при обследовании пациентов с:

1. хроническим фиброзным периодонтитом
2. хроническим гранулирующим периодонтитом
3. хроническим гранулематозным периодонтитом
4. острым периодонтитом в фазе интоксикации
5. хроническим гангренозным пульпитом

5. Расширение периодонтальной щели в области верхушки корня (рентгенологическая картина) характерно для:

1. хронического фиброзного периодонтита
2. хронического гранулематозного периодонтита
3. хронического гранулирующего периодонтита
4. острого периодонтита
5. среднего кариеса

6. Очаг деструкции костной ткани с нечеткими контурами в области верхушки корня соответствует рентгенологической картине:

1. хронического фиброзного периодонтита
2. хронического гранулематозного периодонтита
3. хронического гранулирующего периодонтита
4. острого периодонтита
5. хронического гангренозного пульпита

7. Очаг деструкции костной ткани в области верхушки корня с четкими контурами до 0,5 см соответствует рентгенологической картине:

1. хронического фиброзного периодонтита
2. хронического гранулематозного периодонтита
3. хронического гранулирующего периодонтита
4. кистогранулемы
5. хронического гангренозного пульпита

8. Для кистогранулемы характерен признак:

1. четкие контуры очага деструкции на рентгенограмме до 5 мм
2. отсутствие костной структуры в очаге деструкции
3. расширение периодонтальной щели
4. очаг деструкции с нечеткими контурами
5. сужение периодонтальной щели

9. Зрелая гранулема (по Fich) содержит:

1. 2 зоны
2. 3 зоны
3. 4 зоны
4. 5 зон
5. 6 зон

10. Зона гранулемы, характеризующаяся активностью остобластов и фибробластов:

1. зона некроза
2. зона контаминации
3. зона раздражения
4. зона стимуляции
5. зона распада и деминерализации

Ответы:

1	2	3	4	5	6	7	8	9	10
1	2	3	2	1	3	2	2	3	4

Тема 9. Клиника и дифференциальная диагностика апикального периодонтита.

1. Дифференциальный диагноз хронического фиброзного периодонтита, кроме других форм периодонтита, проводится:

1. с хроническим гранулирующим периодонтитом
2. с хроническим гранулематозным периодонтитом
3. со средним кариесом
4. с кистогранулемой
5. с хроническим фиброзным пульпитом

2. Одонтогенный очаг инфекции очагово-обусловленные заболевания

1) вызывает

2) не вызывает

3. Температурная реакция при хронических формах периодонтита

1) резко болезненна

2) болезненна

3) безболезненна

4.Очаг разряжения костной ткани округлой формы с четкими контурами отмечается на рентгенограмме при:

1.хроническом гранулематозном периодонтите

2.хроническом фиброзном периодонтите

3.хроническом гранулирующем периодонтите

4.остром периодонтите

5.хроническом пульпите

5.При мышьяковистом периодонтите антидотом используют:

1. йокс

2.димексид

3.ЭДТА

4.хлоргексидин

5.фурацилин

6. Наличие кариозной полости может быть причиной периодонтита

1.травматического

2.инфекционного

3.медикаментозного

7. При остром периодонтите в фазе экссудации возможны

1. постоянная самопроизвольная боль

2. боль от температурных раздражителей

3. увеличение регионарных лимфоузлов

4) усиление боли при накусывании на зуб

5).боль при пальпации по переходной складке в области проекции верхушки корня

8. При хронических формах периодонтита результаты ЭОД

1. 60 мкА

2.100 мкА

3. 150 мкА

4. 200 мкА

5. 300 мкА

9. Свищевой ход является симптомом обострения:

1. фиброзного хронического периодонтита

2. гранулирующего хронического периодонтита

3. гранулематозного хронического периодонтита

4. кистогранулемы

5. радикулярной кисты

10. Причиной острой травмы периодонта может быть:

1. грубая эндодонтическая обработка канала

2. вредные привычки

3. скученность зубов

4. травматическая окклюзия

5. препарирование кариозной полости

Ответы:

1	2	3	4	5	6	7	8	9	10
3	1	3	1	1	2	4	4	2	1

Тема 10.Методы лечения апикального периодонтита

1.Мышьяковистая интоксикация периодонтита купируется

1) повторным наложением мышьяковистой пасты 2) ампутацией пульпы с наложением тампона под повязку

3) экстирпацией пульпы с пломбированием канала в это же посещение

4) удалением пульпы, медикаментозной обработкой канала, вложением в корневой

канал турунды с препаратами йода или унитиолом

5) удалением пульпы и физиолечением до стихания острых воспалительных явлений

2. При выборе метода лечения хронического периодонтита наличие общесоматических заболеваний во внимание

- 1) принимают
- 2) не принимают

3. Медикаментозная обработка корневого канала раствором протеолитических ферментов проводится с целью

- 1) воздействовать на очаг воспаления в периапикальной области
- 2) воздействовать на патогенную флору в микроканалах
- 3) растворить распад пульпы

4. При лечении хронического фиброзного периодонтита корневой канал пломбируют верхушечного отверстия

- 1) за верхушечное отверстие
- 2) до физиологического верхушечного отверстия

5. Для проведения успешного лечения острого или хронического периодонтита корневые каналы должны быть

- 1) хорошо проходимыми
- 2) изогнутыми
- 3) облитерированными

6. Форма корневого канала после инструментальной обработки должна быть идентична форме:

1. К-файла №15
2. К-файла № 20
3. К-файла №25
4. К-файла №30
5. последнему размеру, применявшемуся в инструментальной обработке

7. В процессе инструментальной обработке апикальную часть канала (до физиологического отверстия) расширяют:

1. на 1--2 номера от первоначального размера
2. на 2-3 номера
3. на 3-4 номера
4. на 5-6 номеров
5. оставляют без изменений

8. Для медикаментозной обработки каналов (промывания) чаще всего используются:

1. раствор хлорамина
2. 3% раствор перекиси водорода
3. 12% раствор перекиси карбамида
4. камфара-фенол
5. фенол-формалин

9. На выбор метода лечения хронического периодонтита практически не оказывает влияние:

1. проходимость корневого канала
2. размер очага периапикальной деструкции
3. одно- или многокорневой зуб
4. наличие очаговообусловленных заболеваний
5. возраст и пол пациента

10. Медикаментозная обработка корневых каналов наиболее эффективна при сочетании:

1. антибиотиков и протеолитических ферментов
2. иодосодержащих препаратов и лизоцима
3. гипохлорита натрия и ЭДТА
4. хлорамина и перекиси водорода
5. ферментов и перекиси водорода

Ответы:

1	2	3	4	5	6	7	8	9	10
3	2	2	2	1	5	3	2	5	3

Тема 11. Ошибки и осложнения при диагностике и лечении периодонтита.

1. Ошибкой в эндодонтии на этапах диагностики является:

- 1) неправильная интерпретация рентгенограмм
- 2) недостаточная герметизация девитализирующей пасты
- 3) смещение мышьяковистой пасты при наложении повязки
- 4) закрытие мышьяковистой пасты масляным дентином
- 5) перфорация

2. Осложнением при эндодонтическом лечении является:

- 1) отлом инструмента в канале
- 2) создание апикального упора
- 3) пломбирование корневого канала до физиологического отверстия
- 4) создание конусности канала
- 5) расширение канала

3. Ошибкой при лечении пульпита биологическим методом является:

- 1) вскрытие полости зуба
- 2) наложение лечебной прокладки
- 3) полное, удаление некротизированного дентина
- 4) раскрытие кариозной полости
- 5) формирование кариозной полости

4. Ошибкой в лечении пульпита методом девитальной экстирпации является:

- 1) наложение мышьяковистой пасты без вскрытия полости зуба
- 2) закрытие кариозной полости искусственным дентином
- 3) наложение мышьяковистой пасты на вскрытую полость зуба
- 4) адекватное обезболивание
- 5) проведение некроэктомии

5. Метод полного сохранения жизнеспособности пульпы - это:

- 1) витальная экстирпация
- 2) витальная ампутация
- 3) биологический метод
- 4) девитальная экстирпация
- 5) девитальная ампутация

6. Метод частичного сохранения пульпы в корневых каналах - это:

- 1) девитальная экстирпация
- 2) девитальная ампутация
- 3) витальная ампутация
- 4) витальная экстирпация
- 5) биологический метод

7. При лечении пульпита биологическим методом проводится:

- 1) удаление коронковой и корневой пульпы под анестезией
- 2) удаление коронковой пульпы под анестезией
- 3) сохранение всей пульпы
- 4) девитализация пульпы
- 5) девитальная ампутация пульпы

8. Ретроградное пломбирование канала зуба проводят:

- 1) пластичными нетвердеющими пастами
- 2) резорцин-формалиновой пастой
- 3) цинк-эвгеноловой пастой
- 4) стеклоиономерным цементом
- 5) масляным дентином

9. Рабочая длина корневого канала определяется:

- 1) по субъективным ощущениям врача
- 2) по ощущениям пациента
- 3) ортопантограммой
- 4) рентгенограммой с иглой
- 5) ЭОД

10. Препараты на основе ЭДТА преимущественно действуют в среде:

- 1) кислой

- 2) щелочной
- 3) нейтральной
- 4) с гипохлоритом натрия
- 5) соленой

ответы:

1	2	3	4	5	6	7	8	9	10
1	1	1	1	3	3	3	4	4	1

Тема 12. Способы профилактики и устранения ошибок и осложнений в эндодонтии.

1. Какой метод лечения используется при хроническом периодонтите, в случае поломки инструмента на уровне верхушки корня:

- А. резекция корня
- Б. ампутация
- В. Гемисекция
- Г. Трансплантация
- Д. коронарно-радикулярная сепарация

2. При резекции корня ретроградным пломбирование пользуются:

- А. фосфат –цемент
- Б. силидонт
- В. Резорцин-фармалин
- Г. Серебряная амальгама
- Д. эндометазоновая паста

3.Первой помощью при остром верхушечном периодонтите (фаза экссудации) не является:

- А. применение фтористых препаратов
- Б. назначение противовоспалительного лечения
- В. создание оттока экссудата через корневой канал
- Г. создание оттока экссудата через дренаж
- Д. проведение обезболивания

4. Механическая обработка корневых каналов при периодонтитах в себя не включает:

- А. использование ЭДТА
- Б. удаление распада пульпы из 1/3 канала под антисептической ванночкой
- В. удаление распада пульпы из 2/3 канала под антисептической ванночкой
- Г. постепенное удаление распада пульпы под антисептической ванночкой
- Д. расширение корневого канала файлами

5. При лечении периодонтитов для каналов электрофорез применяется при:

- А. при плохо проходимах каналах
- Б. недержании герметизма
- В. поверхностном кариесе
- Г. среднем кариесе
- Д. глубоком кариесе

6. Очаг разряжения костной ткани округлой формы с четкими контурами отмечается на рентгенограмме при:

- А. хроническом гранулематозном периодонтите
- Б. хроническом фиброзном периодонтите
- В. хроническом гранулирующем периодонтите
- Г. остром периодонтите
- Д. хроническом пульпите

7. При мышьяковистом периодонтите антидотом используют:

- А. йокс
- Б. димексид
- В. ЭДТА
- Г. хлоргексидин
- Д. фурацилин

8.Механизм химического расширения корневых каналов состоит в соединении комплексона с:

- А. солями кальция
- Б органическими веществами

- В. с коллагенами
- Г. с водой
- Д. все ответы верны

9. Для прохождения корневого канала по длине применяют:

- А. дрельбор
- Б. рашпиль
- В. корневую иглу
- Г. бурав
- Д. шаровидный бор

10. Номер эндодонтического инструмента обозначает:

- А. толщину инструмента
- Б. страну – изготовитель
- В. длину инструмента
- Г. название инструмента
- Д. форма инструмента

Ответы:

1	2	3	4	5	6	7	8	9	10
А	А	А	А	А	А	А	А	А	А

7 семестр

Тема 13. Эндодонтическая подготовка к проведению хирургических методов лечения заболеваний пульпы и периодонта

1. Резекция верхушки корня - это:

- 1) рассечение моляров нижней челюсти на две части по бифуркации
- 2) отсечение верхушки корня и удаление патологически измененных тканей
- 3) удаление корня вместе с прилежащей к нему коронковой частью зуба
- 4) удаление всего корня до места его отхождения без удаления коронковой части
- 5) удаление с последующим пломбированием и возвратом зуба в лунку

2. Коронарно-радикулярная сепарация - это:

- 1) рассечение моляров нижней челюсти на две части по бифуркации
- 2) отсечение верхушки корня и удаление патологически измененных тканей
- 3) удаление корня вместе с прилежащей к нему коронковой частью зуба
- 4) удаление всего корня до места его отхождения без удаления коронковой части
- 5) удаление с последующим пломбированием и возвратом зуба в лунку

3. Гемисекция - это:

- 1) рассечение моляров нижней челюсти на две части по бифуркации
- 2) отсечение верхушки корня и удаление патологически измененных тканей
- 3) удаление корня вместе с прилежащей к нему коронковой частью зуба
- 4) удаление всего корня до места его отхождения без удаления коронковой части
- 5) удаление с последующим пломбированием и возвратом зуба в лунку

4. Ампутация корня - это:

- 1) рассечение моляров нижней челюсти на две части по бифуркации
- 2) отсечение верхушки корня и удаление патологически измененных тканей
- 3) удаление корня вместе с прилежащей к нему коронковой частью зуба
- 4) удаление всего корня до места его отхождения без удаления коронковой части
- 5) удаление с последующим пломбированием и возвратом зуба в лунку

5. Реплантация зуба - это:

- 1) рассечение моляров нижней челюсти на две части по бифуркации
- 2) отсечение верхушки корня и удаление патологически измененных тканей
- 3) удаление всего корня до места его отхождения без удаления коронковой части
- 4) удаление с последующим пломбированием и возвратом зуба в лунку.
- 5) удаление корня вместе с прилежащей к нему коронковой частью зуба

6. Рабочая длина корня при удалении живой пульпы:

- 1) равна рентгенологической длине корня
- 2) на 0,5 мм меньше
- 3) на 1,0 мм меньше
- 4) на 1,5 мм меньше

5) на 2 мм меньше

7. Рабочая длина корня при удалении некротизированной пульпы или распада:

1) равна рентгенологической длине корня

2) на 0,5 мм меньше

3) на 1,0 мм меньше

4) на 1,5 мм меньше

5) на 2 мм меньше

8. Общую интоксикацию организма в большей степени вызывает:

1) хронический фиброзный периодонтит

2) хронический гранулирующий периодонтит

3) хронический гранулирующий периодонтит

4) кистогранулема

5) хронический гангренозный пульпит

9. Чаще, чем другие формы хронического периодонтита, обостряется:

1) хронический фиброзный периодонтит

2) хронический гранулирующий периодонтит

3) хронический гранулирующий периодонтит

4) кистогранулема

5) радикулярная киста

10. Свищевой ход является симптомом обострения:

1) фиброзного хронического периодонтита

2) гранулирующего хронического периодонтита

3) гранулематозного хронического периодонтита

4) кистогранулемы

5) радикулярной кисты

Ответы:

1	2	3	4	5	6	7	8	9	10
2	1	3	4	4	4	3	2	2	2

Тема 14. Стоматогенный очаг инфекции, очагово-обусловленные заболевания.

1. Диагноз сепсис ставится на основании:

А. бактериологического анализа крови

Б. флюорографии легких

В. анализа слюны

Г. анализа зубного налета

Д. гистаминовой пробы

2.. Сепсис – это:

А. Общая интоксикация организма

Б. нехватка эмали

В. недостаточность дентина

Г. недостаточность костной ткани

Д. Кариозная полость

3. Все ли названные симптомы сепсиса являются специфическими: высокая температура, озноб, бактериемия, потливость, истощение?

А) Да

Б) Нет

4. К возбудителям хирургического сепсиса не относятся:

А) протей

Б) кишечная палочка

В) гемолитик стрептококк

Г) золотистый стафилококк

Д) синегнойная палочка

5. Источником хирургического сепсиса может быть все, кроме:

А. закрытого перелома

Б. глубокого ожога

В. раны

Г. карбункула лица

Д. перитонита

6. Что здесь неправильно, если говорить о клинической классификации сепсиса?

А) послеоперационный

Б) острый

В) молниеносный

Г) рецидивирующий

Д) криптогенный

7. Какие лечебные мероприятия не могут быть рекомендованы при сепсисе?

А) ограничение введения жидкостей

Б) вскрытие гнойного очага

В) введение антибиотиков

Г) переливание крови

Д) витаминотерапия

8. Что из указанного способствует развитию сепсиса?

А) сахарный диабет

Б) гипертония

В) акромегалия

Г) бронхиальная астма

Д) кардиосклероз.

9. Что является наиболее важным при лечении сепсиса?

А) ликвидация первичного очага

Б) строгий постельный режим

В) тщательный сбор анамнеза

Г) лечение сопутствующего заболевания

Д) выявление наследственного фактора

10. Что менее характерно для сепсиса?

А) анурия

Б) тахикардия;

В) лейкоцитоз;

Г) повышение температуры тела;

Д) наличие гнойного очага

Ответ:

1	2	3	4	5	6	7	8	9	10
А	А	А	А	А	А	А	А	А	А

Тема 15. Профилактика неотложных состояний в эндодонтии.

1. Обморок – это:

1. вегетативный параксизм до 1-3 мин.

2. форма сосудистой недостаточности с падением сосуд тонуса, признаками гипоксии головного мозга и угнетение важных функций организма.

3. острая циркуляторная недостаточность с синдромом малого сердечного выброса и тотальной тканевой ишемией.

2. Основными признаками клинической смерти являются:

1. Нитевидный пульс на сонной артерии

2. Отсутствие пульса на сонной артерии

3. Отсутствие пульса на лучевой артерии

3 Коллапс –это _

1. вегетативный параксизм до 1-3 мин.

2. форма сосудистой недостаточности с падением сосуд тонуса, признаками гипоксии головного мозга и угнетение важных функций организма.

3. острая циркуляторная недостаточность с синдромом малого сердечного выброса и тотальной тканевой ишемией.

4. Во время коллапса кожные покровы:

1. сухие, бледные

2. влажные, бледные

3. сухие, гиперемированные

4. влажные, гиперемированные

5. нормальные

5. Пульс во время коллапса:

1. частый, нитевидный
2. нитевидный, редкий
3. частый, хорошего наполнения
4. редкий, хорошего наполнения
5. нормальный

6. Анафилактический шок преимущественно развивается на фоне:

1. диатеза
2. интоксикации
3. хронического панкреатита
4. перенесенной ранее аллергической реакции
5. Атеросклероза

7. Непосредственным общим осложнением местной анестезии является:

1. обморок
2. гематома
3. контрактура
4. кровотечение
5. пародонтит

8. Обморок - это:

1. проявление сосудистой недостаточности с сохранением сознания
2. аллергическая реакция на антиген
3. потеря сознания с отсутствием мышечного тонуса
4. гипертонус мышц
5. дыхательная недостаточность

9. При передозировке адреналина больному необходимо ввести:

1. внутривенно 1 мл атропина
2. внутривенно 1 мл мезатона
3. внутримышечно 1 мл норадреналина
4. внутримышечно баралгин
5. внутривенно героин

10. Коллапс - это:

1. аллергическая реакция на антиген
2. потеря сознания с отсутствием мышечного тонуса
3. проявление сосудистой недостаточности с сохранением сознания
4. гипертонус мышц
5. дыхательная недостаточность

Ответ:

1	2	3	4	5	6	7	8	9	10
1	2	3	2	1	4	1	3	1	3

Тема 16. Реставрация зубов после эндодонтического лечения.

1. Для отделки пломб используют боры, маркированные цветом:

1. зеленым
2. красным
3. синим
4. белым
5. черным

2. Правильный подбор цвета реставрационного материала проводится при:

1. свете галогенового светильника стоматологической установки
2. искусственном освещении в вечернее время
3. идеально высушенной поверхности зуба
4. нейтральном дневном освещении
5. ярком солнечном свете

3. Расстояние между излучателем света и пломбировочным материалом не более:

1. 5 мм
2. 10 мм

3. 15 мм
4. 20 мм
5. 25 мм

4. При отверждении химического композита полимеризационная усадка происходит в направлении:

1. источника света
2. протравленной эмали
3. центра
4. периферии
5. дна кариозной полости

5. Протравливание, кондиционирование дентина проводится для:

1. усиления бактерицидных свойств композитов
2. усиления краевого прилегания
3. удаления смазанного слоя
4. формирования гибридного слоя
5. сохранения смазанного слоя

6. Этапы фиксации металлического штифта:

1. Распломбирование канала, создание места под головку и тело штифта, медикаментозная обработка и высушивание канала, внесение фиксирующего цемента, вкручивание штифта.
2. Создание места под головку и тело штифта, распломбирование канала, медикаментозная обработка и высушивание канала, внесение фиксирующего цемента, вкручивание штифта.
3. Создание места под головку и тело штифта, распломбирование канала, медикаментозная обработка и высушивание канала, вкручивание штифта, внесение фиксирующего цемента.

7. Какие штифты обладают биомеханической совместимостью с тканями зуба:

1. Металлические
2. Карбоволоконные (угольные)
3. Стекловолоконные

8. Сроки восстановления зуба после эндодонтического лечения:

1. 1-2 месяца
2. Сразу после окончания лечения корневых каналов
3. От 6 месяцев до 1 года

9. Временная пломба обеспечивает герметичность корневых каналов:

1. Не более 1 месяца
2. До 6 месяцев
3. От 6 месяцев до 1 года

10. К достоинствам анкерных штифтов можно отнести:

1. Расклинивающее действие на стенки корня
2. Способность выдерживать значительные жевательные нагрузки
3. Активная механическая ретенция

Ответ:

1	2	3	4	5	6	7	8	9	10
4	4	1	3	3	1	2,3	2	1	2,3

2.2 Перечень тематик докладов/ устных реферативных сообщений для текущего контроля успеваемости (по выбору преподавателя и/или обучающегося)

	Тема занятия	Тема реферативного сообщения
1	Строение и функции пульпы.	Классификация и назначение эндодонтических инструментов, лекарственные препараты и пломбировочные материалы для корневых каналов. Анатомо-физиологические особенности строения пульпы в зависимости от групповой принадлежности зубов
2	Этиология, патогенез воспаления пульпы зуба. Классификации заболеваний пульпы.	Классификация, этиология, патогенез пульпита. Клинические проявления, патоморфология и диагностика острых форм пульпита Клинические проявления, патоморфология и диагностика хронических форм пульпита
3	Методы диагностики воспаления пульпы.	Методы лечения пульпита с сохранением пульпы Этапы лечения пульпита методом витальной экстирпации Методы лечения пульпита с применением девитализирующих средств

4	Клиника, дифференциальная диагностика острых и хронических форм пульпита.	Анатомо-физиологические особенности и функции периодонта. Классификация, этиология, патогенез периодонтита Острый периодонтит. Клиника, диагностика, дифференциальная диагностика Хронический периодонтит. Клиника, диагностика, дифференциальная диагностика
5	Методы лечения острых и хронических форм пульпита	Общее лечение периодонтита Альтернативные методы лечения острого периодонтита Альтернативные методы лечения хронического периодонтита
6	Ошибки и осложнения при диагностике и лечении пульпита.	Классическая схема лечения хронического периодонтита в стадию обострения Дифференциальная диагностика острых и обострившихся форм пульпита и периодонтита Применение волоконных штифтов для реставрации зубов
7	Этиология, патогенез воспаления апикального периодонта.	Профилактика ошибок и осложнений при эндодонтическом лечении Современные вращающиеся никель-титановые инструменты для механической обработки КК. Виды эндомоторов. Преимущества депофореза гидроокиси меди-кальция
8	Методы диагностики апикального периодонтита.	Клеточный состав и межклеточное вещество пульпы зуба. Возрастные изменения пульпы. Реакция пульпы на повреждающие факторы.
9	Клиника и дифференциальная диагностика апикального периодонтита.	Сопоставление клинических диагнозов и нозологической (МКБ – 10) классификации заболеваний пульпы. Электроодонтодиагностика и термодиагностика (cool-тест). Ноцицептивная система пульпы зуба. Миелиновые (А-) и безмиелиновые (С-) волокна, взаимосвязь типа болевых ощущений от функциональных свойств нервных волокон
10	Методы лечения апикального периодонтита.	Основные техники препарирования каналов (Crown-down, Step-back, гибридная) Растворы для ирригации каналов: классификация, показания, протоколы. Виды девитализации, показания и противопоказания к девитальной экстирпации.
11	Ошибки и осложнения при диагностике и лечении периодонтита.	Виды перфораций, способы диагностики, устранения, прогнозы. Оптическое увеличение для минимизации рисков осложнений при лечении пульпита.
12	Способы профилактики и устранения ошибок и осложнений в эндодонтии.	Ошибки, возникающие на этапе диагностики пульпита. Ошибки, возникающие на этапе лечения пульпита. Сломанный инструмент – тактика действий в зависимости от уровня корневого канала, на котором произошла фрактура.
13	Эндодонтическая подготовка к проведению хирургических методов лечения заболеваний пульпы и периодонта	короно-радикулярная сепарация, гемисекция, ампутация корня, резекция верхушки корня, реплантация зуба.
14	Стоматогенный очаг инфекции, очагово-обусловленные заболевания.	Очагово-обусловленные заболевания. Клинические проявления, диагностика и методика обследования пациентов.
15	Профилактика неотложных состояний в эндодонтии.	Показания и противопоказания к применению антибактериальной терапии при лечении пациентов с заболеваниями пульпы и периодонта. Лечение пациентов с заболеваниями пульпы и периодонта, относящихся к группам риска.
16	Реставрация зубов после эндодонтического лечения.	Реставрация зубов после эндодонтического лечения. Использование штифтов. Отбеливание зубов с измененным цветом.

2.3 Перечень ситуационных задач для текущего контроля успеваемости

Тема № 1. Строение и функции пульпы.

Задача № 1

Пациент М., 27 лет, без соматической патологии. Диагноз: 2.5 острый диффузный пульпит. Метод лечения 2.5 – витальная экстирпация.

а) Составьте последовательность эндодонтической обработки КК с указанием используемых инструментов

в) Какие лекарственные препараты и пломбировочные материалы для КК целесообразно использовать?

Ответ:

а) Создание эндодонтического доступа (препарирование КП, вскрытие и раскрытие полости зуба - боры, ампутация - экскаватор или шаровидный бор, расширение устьев КК - пьезо ример или гейтс дрель). Исследование КК – глубиномер, корневая игла, патфиндер. Экстирпация пульпы – пульпэкстрактор. Препарирование КК – К-римеры, К-файлы, Н-файлы, машинные ВНТ-инструменты. Медикаментозная обработка и высушивание КК – эндодонтический шприц, бумажные штифты или ватные турунды. Обтурация КК под контролем рентгено- или радиовизиограммы – каналонаполнитель, спредер, плаггер.

б) Препараты для ирригации КК: хлоргексидин 0,05%, гипохлорит натрия 3%, перекись водорода 3%. Пломбировочные материалы для КК: гуттаперча (штифты, термопластическая) и полимерные силеры (эпоксидные, метакрилаты, полидиметилсилоксаны).

Задача № 2

Пациентка К., 48 лет. Направлена стоматологом-ортопедом для лечения 3.6. Ранее 3.6 был лечен по поводу хронического фиброзного пульпита. Планируется 3.6 использовать в качестве опорного зуба под несъемный протез. На рентгенограмме 3.6: дистальный КК заполнен равномерно до верхушки; медиальные - на 1/2 длины.

а) Составьте последовательность эндодонтического лечения КК с указанием используемых инструментов

б) Какие лекарственные препараты и пломбировочные материалы для КК целесообразно использовать?

Ответ:

а) распломбирование медиальных КК (пьезо ример, гейтс дрель, К- и Н-файлы, машинные ВНТ-инструменты); медикаментозная обработка и высушивание КК – эндодонтический шприц, бумажные штифты или ватные турунды; обтурация КК под контролем рентгено- или радиовизиограммы – каналонаполнитель, спредер, плаггер.

б) эндолубриканты (Канал Глайд, Largal Ultra, RC-ргер), размягчители гуттаперчи (Гуттасольв, Гуттапласт); антисептики (хлоргексидин 0,05%, гипохлорит натрия 3%); пломбировочные материалы для КК: гуттаперча (штифты, термопластическая) и полимерные силеры (эпоксидные, метакрилаты, полидиметилсилоксаны).

Задача 3

1.1. Ситуация

В отделение терапевтической стоматологии обратился пациент С. 39 лет.

1.2. Жалобы

на

- самопроизвольные боли, приступообразные боли с иррадиацией, ночные боли, боли, провоцируемые любыми раздражителями.

1.3. Анамнез заболевания

Указанные жалобы появились сутки назад, впервые. К врачу-стоматологу не обращался.

1.4. Анамнез жизни

- Работает менеджером в магазине бытовой техники.
- В течение 10 лет страдает хроническим гастритом.
- Вредные привычки: курение.
- Аллергические реакции отрицает.

1.5. Объективный статус

Внешний осмотр: конфигурация лица не изменена, регионарные лимфатические узлы не увеличены.

Зубная формула:

	С	П			П	П		П		П	П			П	О
1.8	1.7	1.6	1.5	1.4	1.3	1.2	1.1	2.1	2.2	2.3	2.4	2.5	2.6	2.7	2.8

4.8	4.7	4.6	4.5	4.4	4.3	4.2	4.1	3.1	3.2	3.3	3.4	3.5	3.6	3.7	3.8
О	С		С										С		О

Осмотр полости рта. Состояние зубов. Условные обозначения: отсутствует - 0, корень - R, Кариес - С, Пульпит - Р, периодонтит - Рт, пломбированный - П, Пародонтит - А, подвижность - I, II, III (степень), коронка - К, искусств. зуб – И.

Состояние слизистой оболочки полости рта, дёсен, альвеолярных отростков и нёба: бледно-розовой окраски, достаточно увлажнена.

Прикус: ортогнатический.

Локальный статус: 3.6 зуб – на окклюзионной поверхности располагается глубокая кариозная полость, заполненная большим количеством размягчённого дентина.

Вопрос №1 К клиническим методам обследования, обязательным для постановки диагноза в данной клинической ситуации, относятся:

- 1: исследование кариозных полостей с использованием стоматологического зонда | True
- 2: перкуссия зубов
- 3: тест с красителем
- 4: трансиллюминационный метод
- 5: периодонтальный тест

3. Результаты клинических методов обследования

3.1. Исследование кариозных полостей с использованием стоматологического зонда

Зондирование дна кариозной полости в одной точке резко болезненно, полость зуба не вскрыта.

3.2. Перкуссия зубов

Возможна чувствительность при перкуссии 3.6 зуба.

3.3. Тест с красителем

Данный метод обследования не включен в Требования к амбулаторно-поликлинической диагностике при диагнозе «болезни пульпы зуба», не является обязательным для постановки диагноза.

3.4. Трансиллюминационный метод

Данный метод обследования не включен в Требования к амбулаторно-поликлинической диагностике при диагнозе «болезни пульпы зуба», не является обязательным для постановки диагноза.

3.5. Периодонтальный тест

Данный метод обследования не включен в Требования к амбулаторно-поликлинической диагностике при диагнозе «болезни пульпы зуба», не является обязательным для постановки диагноза.

Вопрос №2 К дополнительным методам обследования для постановки диагноза в данной клинической ситуации относят:

- 1: прицельную внутриротовую контактную рентгенографию
- 2: электроодонтометрию
- 3: ортопантограмму височно-нижнечелюстного сустава
- 4: внутриротовую рентгенографию вприкус
- 5: эхоosteометрию

5. Результаты дополнительных методов обследования

5.1. Прицельная внутриротовая контактная рентгенография

Рентгенологических изменений со стороны верхушечного периодонта не определяется.

5.2. Электроодонтометрия

Определяется снижение порога возбудимости, 15-25 мкА.

5.3. Ортопантограмма височно-нижнечелюстного сустава

Исследование не имеет диагностического значения в данной клинической ситуации.

5.4. Внутриротовая рентгенография вприкус

Исследование не имеет диагностического значения в данной клинической ситуации.

5.5. Эхоosteометрия

Исследование не имеет диагностического значения в данной клинической ситуации.

Вопрос №3 Основным диагнозом является _____ 3.6 зуба:

- 1: острый пульпит
- 2: пульпит гнойный (пульпарный абсцесс)

- 3: пульпит хронический
- 4: острый апикальный периодонтит пульпарного происхождения

7. Диагноз

Диагноз:

Вопрос №4 Лечение пульпита препятствуют:

- 1: неадекватное психоэмоциональное состояние пациента перед лечением; инфаркт миокарда, развившийся менее чем за 6 месяцев до момента обращения
- 2: затруднённое прорезывание «зуба мудрости»; хронические поражения слизистой оболочки рта и красной каймы губ
- 3: наличие рецессии десны в области моляров нижней челюсти; гиперестезия твёрдых тканей зубов, возникшая 6 месяцев назад
- 4: проведённое накануне офисное отбеливание зубов; патология прикуса, диагностированная в возрасте 12 лет

Вопрос №5 Лечение острого пульпита методом полного сохранения пульпы проводят в два посещения путём наложения подкладочного материала не менее чем на:

- 1: 1 месяц
- 2: 2,5 месяца
- 3: 3,5 месяца
- 4: 6 месяцев

Вопрос №6 Лечение острого пульпита методом витальной экстирпации включает в себя последовательность мероприятий:

- 1: создание эндодонтического доступа; ампутацию и экстирпацию пульпы; препарирование корневого канала; ирригацию корневого канала; obturation корневого канала
- 2: формирование кариозной полости по Блэку; ампутацию коронковой пульпы; расширение устья корневого канала; механическую обработку корневого канала; пломбирование корневого канала пастой с выведением материала за верхушечное отверстие
- 3: создание сообщения кариозной полости с полостью зуба; наложение девитализирующего средства; высушивание полости; наложение ватного тампона с обезболивающей жидкостью; наложение временной пломбы
- 4: удаление пломбы; вскрытие полости зуба; ампутацию коронковой пульпы; наложение тампона с антисептиком; наложение пломбы из стеклоиономерного цемента

Вопрос №7 Метод девитальной экстирпации включает в себя:

- 1: наложение девитализирующей пасты на срок от 2 до 7 дней
- 2: удаление пульпы под местной анестезией в одно посещение
- 3: наложение тампона с эвгенолом на срок 14 дней
- 4: наложение тампона с камфорофенолом на срок 14 дней

Вопрос №8 Проведение антисептической обработки корневых каналов включает в себя использование препаратов на основе:

- 1: гипохлорита натрия и этилендиметилтетрауксусной кислоты
- 2: фурацилина и спирта 70%
- 3: перманганата калия и перекиси водорода
- 4: метронидазола и йодиола 1%

Вопрос №9 Инструментами для расширения корневого канала являются:

- 1: К- и Н-файлы
- 2: спредеры и каналонаполнители
- 3: К-римеры и пульпэкстракторы
- 4: плагеры и рашпили

Вопрос №10 К микроорганизмам, вызывающим острый пульпит, относятся:

- 1: негемолитические стрептококки группы D, стафилококки, лактобактерии
- 2: актиномицеты, фузобактерии, спирохеты
- 3: вейлонеллы, стрептококки, кишечная палочка
- 4: микрококки, актиномицеты, грибковая флора

Вопрос №11 Успех эндодонтического лечения обеспечивается obturation корневого канала:

- 1: до физиологического сужения или апикального отверстия
- 2: с выведением материала за верхушечное отверстие
- 3: не доходя 2,5 мм до физиологического сужения или апикального отверстия
- 4: не доходя 3,5 мм до физиологического сужения или апикального отверстия

Вопрос №12 Срок наблюдения за пациентом после проведения метода витальной экстирпации пульпы составляет каждые _____ под рентгенологическим контролем:

- 1: 6 месяцев
- 2: 2 месяца
- 3: 3 месяца
- 4: 4 месяца

Эталон ответов:

Вопрос	1	2	3	4	5	6	7	8	9	10	11	12
Ответ	1,2	1,2	1	1	1	1	1	1	1	1	1	1

Тема занятия № 2. Этиология, патогенез воспаления пульпы зуба. Классификации заболеваний пульпы.

Задача № 1

Пациент В., 30 лет. Диагноз: 2.6 глубокий кариес, острое течение, II класс по Блэку, K02.1. Препарирование кариозной полости врач проводил турбинным наконечником с фиссурным алмазным бором. После препарирования была обнаружена кровоточащая точка на дне кариозной полости.

- а) Какую ошибку допустил доктор? Объясните причины
- б) Поставьте окончательный диагноз

Ответ:

- а) Вскрытие полости зуба; несоблюдение техники препарирования и используемых инструментов (некрэктомия проводят экскаватором или шаровидным стальным (твердосплавным) бором на микромоторе; дно полости формируется выпуклым.
- б) 2.6 травматический острый пульпит, K04.01.

Задача № 2

Пациентка А., 41 год. Обратилась с жалобами на острые боли в области 4.8. Две недели назад 4.8 был лечен по поводу глубокого кариеса. План лечения: обезболивание, препарирование кариозной полости, антисептическая обработка раствором спирта 96°, высушивание, пломба из акрилоксида.

- а) Укажите возможные причины возникновения болей
- б) Поставьте окончательный диагноз.

Ответ:

- а) Лечение глубокого кариеса с антисептической обработкой раствором спирта 96° без лечебной и базовой прокладок, с постановкой пломбы из ненаполненной высокотоксичной пластмассы.
- б) 4.8 острый пульпит, K04.01.

Задача 3

1.1. Ситуация

На приём к врачу-стоматологу-терапевту обратилась пациентка 35 лет.

1.2. Жалобы

на

- резкую пульсирующую сильную длительную боль в области зубов нижней челюсти при приёме горячей пищи, ночью боль усиливается, причинный зуб указать не может; холодовой раздражитель боль не вызывает.

1.3. Анамнез заболевания

К врачу-стоматологу обращалась более 1 года назад. Боли беспокоят со вчерашнего дня.

1.4. Анамнез жизни

- Считает себя практически здоровой.
- Беременность не планирует.
- Наследственность: не отягощена.
- Аллергоанамнез: не отягощён.
- Туберкулез, гепатит, ВИЧ отрицает.

1.5. Объективный статус

Внешний осмотр: Состояние удовлетворительное. Конфигурация лица не изменена. Регионарные лимфатические узлы не пальпируются. Височно-нижнечелюстной сустав без особенностей.

Открывание рта свободное.

Зубная формула:

0	с	П													0
8	7	6	5	4	3	2	1	1	2	3	4	5	6	7	8
0	П	С											П		0

Слизистая оболочка полости рта, дёсен, альвеолярных отростков и нёба бледно розового цвета, умеренно увлажнена.

Прикус: ортогнатический.

Локальный статус: 4.5 зуб – интактен, 4.6 зуб – на жевательной поверхности определяется глубокая кариозная полость, заполненная остатками пищи, размягчённым дентином. 4.7 зуб – на вестибулярной поверхности в пришеечной области – пломба, краевое прилегание не нарушено.

Вопрос №1 К необходимым дополнительным методам обследования для постановки диагноза в данной клинической ситуации относятся:

- 1: электроодонтометрия зуба
- 2: прицельная внутриротовая контактная рентгенография
- 3: люминисцентная диагностика
- 4: полярография
- 5: ортопантограмма
- 6: витальное окрашивание

3. Результаты дополнительных методов обследования

3.1. Электроодонтометрия зуба

Снижение порога электровозбудимости пульпы 4.5 зуба – 6 мкА, 4.6 зуба – до 40 мкА., 4.7 зуба – 6 мкА

3.2. Прицельная внутриротовая контактная рентгенография

Изменения в периапикальных тканях отсутствуют, периодантальная щель равномерная на всём протяжении корня зуба, кортикальная пластинка сохранена.

3.3. Люминисцентная диагностика

Определение начального кариеса, краевого прилегания пломб под действием ультрафиолетовых лучей. Не имеет значения для постановки диагноза в данной клинической ситуации.

3.4. Полярография

Определение оксигенации при нарушении кровоснабжения тканей парадонта. Не имеет значения для постановки диагноза в данной клинической ситуации.

3.5. Ортопантограмма

Изменений в состоянии костных тканей в различных участках верхней и нижней челюсти нет. Не имеет значения для постановки диагноза в данной клинической ситуации.

3.6. Витальное окрашивание

Для определения очагов деминерализации твёрдых тканей. Не имеет значения для постановки диагноза в данной клинической ситуации.

Вопрос №2 При пальпации органов полости рта определяется:

- 1: припухлость, уплотнения и подвижность органов или тканей
- 2: подвижность зубов
- 3: прикус
- 4: конфигурация лица

5. Результат пальпации органов полости рта

5.1. Припухлость, уплотнения и подвижность органов или тканей

При остром гнойном пульпите возможно увеличение регионарных лимфатических узлов.

5.2. Подвижность зубов

Переменное надавливание на вестибулярную и язычную/небную поверхности зуба для определения состояния пародонта. Не имеет значения для постановки диагноза в данной клинической ситуации.

5.3. Прикус

Прикус ортогнатический. Не имеет значения для постановки диагноза в данной клинической ситуации.

5.4. Конфигурация лица

Конфигурация лица не изменена. Не имеет значения для постановки диагноза в данной ситуации.

Вопрос №3 Решающим при постановке диагноза в данной клинической ситуации является:

- 1: характер болей
- 2: фактор времени
- 3: перкуссия
- 4: термометрия

Вопрос №4 Иррадиация боли по ходу ветвей тройничного нерва является симптомом пульпита:

- 1: Острого гнойного
- 2: Острого
- 3: Хронического язвенного
- 4: Хронического

8. Диагноз

Диагноз:

Вопрос №5 Для лечения острого гнойного пульпита наиболее рационально применять метод:

- 1: витальной экстирпации
- 2: полного сохранения жизнеспособности пульпы
- 3: девитальной экстирпации пульпы
- 4: витальной ампутации пульпы

Вопрос №6 При наличии у пациента аллергии к гипохлориту натрия альтернативой ему следует считать:

- 1: хлоргексидин
- 2: этилендиаминтетрауксусная кислота (ЭДТА)
- 3: декаметоксин
- 4: перекись водорода

Вопрос №7 Для химического расширения корневого канала используют:

- 1: этилендиаминтетрауксусную кислоту (ЭДТА)
- 2: хлоргексидин
- 3: натрия гипохлорит
- 4: эвгенол

Вопрос №8 Для прохождения корневого канала по длине применяют:

- 1: К-ример
- 2: К-файл
- 3: Н-файл
- 4: спредер

Вопрос №9 При девитальной экстирпации пульпы в первое посещение пациента выполняют:

- 1: наложение мышьяковистой пасты
- 2: инструментальную обработку каналов
- 3: ампутацию пульпы
- 4: раскрытие полости зуба

Вопрос №10 Одним из наиболее точных методов при определении рабочей длины корневого канала является:

- 1: апекслокация
- 2: рентгенологический контроль
- 3: гуттаперчевый штифт в качестве маркера длины канала
- 4: расчётный метод

Вопрос №11 Для возрастных изменений пульпы характерно:

- 1: снижение синтетической, энергетической и функциональной активности клеток
- 2: увеличение размера полости зуба
- 3: увеличение коллагеновых волокон
- 4: увеличение плотности кровеносных сосудов и нервов

Вопрос №12 В этиологии пульпита основную роль играют:

- 1: стрептококки
- 2: фузобактерии
- 3: спирохеты
- 4: лактобактерии

Эталон ответов:

Вопрос	1	2	3	4	5	6	7	8	9	10	11	12
--------	---	---	---	---	---	---	---	---	---	----	----	----

Ответ	1,2	1	1	1	1	1	1	1	1	1	1	1	1	1
-------	-----	---	---	---	---	---	---	---	---	---	---	---	---	---

Задача 4

1.1. Ситуация

На приём к врачу-стоматологу терапевту обратилась пациентка 35 лет.

1.2. Жалобы

на

- приступообразные боли от температурных раздражителей в области 3.6 зуба со светлыми промежутками до 6-8 часов, ночью боль усиливается.

1.3. Анамнез заболевания

- К врачу-стоматологу обращалась более 1 года назад.
- Боли от раздражителей беспокоят со вчерашнего дня. Ранее зуб был запломбирован, но более 6 месяцев назад пломба выпала.

1.4. Анамнез жизни

- Считает себя практически здоровой.
- Беременность не планирует.
- Наследственность: не отягощена.
- Аллергоанамнез: не отягощён.
- Туберкулёз, гепатит, ВИЧ отрицает

1.5. Объективный статус

Внешний осмотр: Состояние удовлетворительное. Регионарные лимфатические узлы не пальпируются. Височно-нижнечелюстной сустав без особенностей. Открывание рта свободное.

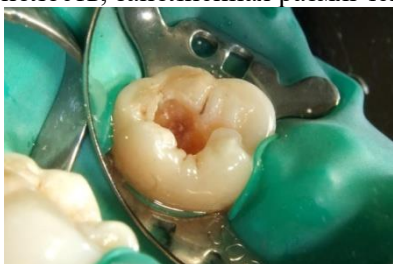Зубная формула:

0	с	П													0
8	7	6	5	4	3	2	1	1	2	3	4	5	6	7	8
0	П												С		0

Слизистая оболочка полости рта, дёсен, альвеолярных отростков и нёба бледно розового цвета, умеренно увлажнена.

Прикус: ортогнатический.

Локальный статус: 3.6 зуб – на жевательной поверхности определяется глубокая кариозная полость, заполненная размягченным дентином.



Вопрос №1 К необходимым основным методам обследования для постановки диагноза в данной клинической ситуации относится :

- 1: исследование кариозных полостей с использованием стоматологического зонда
- 2: перкуссия зубов
- 3: пальпация по переходной складке
- 4: полярография
- 5: определение пародонтальных индексов

3. Результаты обследования

3.1. Исследование кариозных полостей с использованием стоматологического зонда

Зондирование дна кариозной полости 3.6 зуба резко болезненно в одной точке, сообщения с полостью зуба нет.

3.2. Перкуссия зубов

Вертикальная и горизонтальная перкуссия 3.6 зуба отрицательная. Исследование не имеет диагностического значения в данной клинической ситуации.

3.3. Пальпация по переходной складке

Припухлость, уплотнение в периапикальной области отсутствует. Исследование не имеет диагностического значения в данной клинической ситуации.

3.4. Полярография

Для определения оксигенации при нарушении кровоснабжения тканей пародонта. Исследование не является обязательным при постановке диагноза в данной клинической ситуации.

3.5. Определение пародонтальных индексов

Для определения интенсивности воспаления десны. Исследование не имеет диагностического значения в данной клинической ситуации.

Вопрос №2 К дополнительным методам обследования для постановки диагноза в данной клинической ситуации относят:

- 1: электроодонтометрию
- 2: прицельную внутриротовую контактную рентгенографию
- 3: ортопантограмму
- 4: люминесцентную диагностику
- 5: полярографию

5. Результаты дополнительных методов обследования

5.1. Электроодонтометрия

Снижение порога электровозбудимости пульпы до 20-35 мкА.

5.2. Прицельная внутриротовая контактная рентгенография

На рентгенограмме определяется кариозная полость на жевательной поверхности, распространяющаяся в дентин, без сообщения с полостью пульпы зуба. Изменения в периапикальных тканях 3.6 зуба отсутствуют, периодонтальная щель равномерная на всём протяжении корня зуба, кортикальная пластинка сохранена.

5.3. Ортопантограмма

Изменений в состоянии костных тканей в различных участках верхней и нижней челюсти нет. Исследование не является обязательным при постановке диагноза в данной клинической ситуации.

5.4. Люминесцентная диагностика

Для определения начального кариеса, краевого прилегания пломб под действием ультрафиолетовых лучей. Исследование проводится по потребности (на усмотрение врача) и не имеет значения для постановки диагноза в данной клинической ситуации.

5.5. Полярография

Для определения оксигенации при нарушении кровоснабжения тканей пародонта. Исследование не является обязательным при постановке диагноза в данной клинической ситуации.

Вопрос №3 Симптомы (самопроизвольная боль, боль от всех раздражителей, ночная приступообразная боль в течение 10-30 минут) соответствуют диагнозу:

- 1: Острый пульпит
- 2: Начальный пульпит (гиперемия)
- 3: Острый гнойный пульпит (пульпарный абсцесс)
- 4: Острый апикальный периодонтит пульпарного происхождения

7. Диагноз

Диагноз:

Вопрос №4 Пульсирующий характер боли при остром пульпите обусловлен:

- 1: периодическим шунтированием кровотока по артериоло-венулярным анастомозам
- 2: повышением гидростатического давления в полости зуба
- 3: раздражением нервных окончаний продуктами анаэробного гликолиза
- 4: увеличением количества вазоактивных веществ

Вопрос №5 Показанием к биологическому методу лечения острого пульпита (прямому покрытию пульпы) является:

- 1: случайное вскрытие пульпы зуба при препарировании
- 2: принадлежность к определённой группе зубов (фронтальной или жевательной)
- 3: функциональная ценность зуба
- 4: доступ к кариозной полости и возможность выполнения лечения

Вопрос №6 Метод апекс-локации для определения рабочей длины корневого канала относится к методу определения длины канала:

- 1: электрометрическому
- 2: рентгенологическому
- 3: с использованием расчётных данных
- 4: с использованием денситометрии

Вопрос №7 Возникающие осложнения при лечении пульпита методом полного сохранения пульпы чаще всего связаны с:

- 1: ошибками в диагностике заболевания
- 2: нарушением правил асептики
- 3: неправильным выбором лекарственного препарата
- 4: ошибками в технике проведения метода

Вопрос №8 Способ пломбирования каналов методом холодной латеральной конденсации гуттаперчи предполагает:

- 1: введение в канал нескольких гуттаперчевых штифтов с последующим боковым уплотнением
- 2: последовательное заполнение канала пломбировочным материалом пастообразной консистенции
- 3: введение разогретой гуттаперчи на металлической или полимерной основе
- 4: импрегнацию в канал медикамента с последующей его полимеризацией

Вопрос №9 Наиболее эффективным методом лечения зубов с труднопроходимыми корневыми каналами является:

- 1: депофорез гидроксида меди кальция
- 2: диатермокоагуляция содержимого корневого канала
- 3: трансканальная лазерная терапия красным лазером
- 4: трансканальный электрофорез периодонта (ТЭП)

Вопрос №10 Медикаментозная обработка корневого канала наиболее эффективна при сочетании:

- 1: этилендиаминтетрауксусной кислоты (ЭДТА) и натрия гипохлорита
- 2: этилендиаминтетрауксусной кислоты (ЭДТА) и перекиси водорода
- 3: антибиотиков и протеолитических ферментов
- 4: хлорамина Б и перекиси водорода

Вопрос №11 Создание сообщения между кариозной полостью и полостью зуба способствует переходу острого пульпита в:

- 1: хронический пульпит
- 2: хронический апикальный периодонтит
- 3: острый гнойный (пульпарный абсцесс)
- 4: острый апикальный периодонтит

Вопрос №12 Форма одонтобластов зрелой корневой пульпы в средней части корня:

- 1: кубическая
- 2: столбчатая
- 3: прямоугольная
- 4: уплощенная

Эталон ответов:

Вопрос	1	2	3	4	5	6	7	8	9	10	11	12
Ответ	1	1,2	1	1	1	1	1	1	1	1	1	1

Тема занятия № 3. Методы диагностики воспаления пульпы.

Задача № 1

Пациентка О., 20 лет. Обратилась с жалобами на острые, самопроизвольные, приступообразные боли в 1.6. Анамнез: ранее 1.6 не лечен, в течение 4 месяцев зуб кратковременно болел от холодного, горячего, при попадании пищи в полость. Вчера появились острые приступообразные самопроизвольные боли, продолжительностью 10-15 минут. Объективно: на окклюзионной поверхности 3.6 – глубокая кариозная полость, заполненная размягченным дентином. Зондирование болезненное в одной точке дна кариозной полости, перкуссия безболезненная, реакция на холод болезненная, длительная, ЭОД – 20 мкА.

- а) Поставьте диагноз
- б) Предложите метод лечения
- в) Выберите способ обезболивания и анестетик
- г) Опишите план лечения по типу записи истории болезни

Ответ:

а) 1.6 острый очаговый пульпит, КО4.01

б) Биологический метод лечения

в) Проводниковая анестезия (мандибулярная, торусальная), анестетики на основе артикаина с вазоконстриктором (септанест, ультракаин, убистезин, примакаин, артифрин)

г) I ПОСЕЩЕНИЕ: 1.6 под торусальной анестезией «Ultracain D-S» – 1,8 препарирование кариозной полости, антисептическая обработка теплым 0,05% р-ром хлоргексидина, высушивание, проведен сеанс гелий-неонового лазера на дно кариозной полости, на дно наложен тампон с жидкостью «Крезодент» на 2 суток под повязку из искусственного дентина. Назначено: супрастин 1 табл. на ночь, найз 1 табл. в день. II ПОСЕЩЕНИЕ: 1.6 удаление повязки, антисептическая обработка 0,05% р-ром хлоргексидина, высушивание, на дно наложен «Life», прокладка «BaseLiner», пломба «Filtek Z-250».

Задача № 2

Пациент Н., 32 лет. Обратился с жалобами на длительные боли от холодного в зубе 3.7. Анамнез: 3.7 ранее лечен по поводу кариеса. Боли появились 3 недели назад. Объективно: на окклюзионной поверхности 3.7 пломба из силико-фосфатного цемента, краевое прилегание нарушено. После снятия пломбы обнаружена глубокая кариозная полость, зондирование болезненное в одной точке дна кариозной полости. Перкуссия безболезненная. Реакция на холод болезненная, длительная. ЭОД – 30 мкА.

а) Поставьте диагноз

б) Предложите метод лечения

в) Опишите план лечения по типу записи истории болезни

Ответ:

а) 3.7 хронический фиброзный пульпит КО4.03

б) метод витальной ампутации

в) 3.7 под торусальной анестезией «Артикаин» – 1,8 препарирование кариозной полости, вскрытие и раскрытие полости зуба, ампутация пульпы, формирование уступов в области устьев корневых каналов, гемостаз, антисептическая обработка теплым 0,05% р-ром хлоргексидина, высушивание, на устья КК наложен «Кальципульп», прокладка «Vitrebond», пломба «Charisma».

Задача 3

1.1. Ситуация

На приём к врачу-стоматологу-терапевту обратилась пациентка А. 40 лет.

1.2. Жалобы

на

- ноющую длительную боль от раздражителей (чаще твёрдой пищи),
- чувство дискомфорта.

Ноющая боль в зубе иногда беспокоит при переходе из тёплого помещения в холодное.

1.3. Анамнез заболевания

К врачу-стоматологу обращается редко, последний раз была 2 года назад.

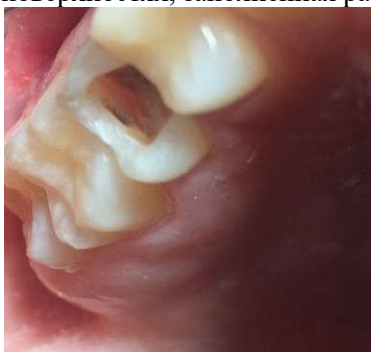Боль в 1.5 зубе беспокоит давно, в течение нескольких месяцев. В прошлом отмечалась сильная ночная боль.

1.4. Анамнез жизни

- Перенесённые заболевания: хронический бронхит.
- Наследственность: неотягощена.
- Вредные привычки: отсутствуют.
- Аллергоанамнез: неотягощён.
- Туберкулёз, гепатит, ВИЧ, сифилис отрицает.

1.5. Объективный статус

Локальный статус: 1.5 зуб – глубокая кариозная полость на жевательной и медиальной контактных поверхностях, заполненная размягчённым дентином.



Вопрос №1 Необходимыми инструментальными методами диагностики в предлагаемой клинической ситуации являются:

- 1: зондирование
- 2: перкуссия зуба
- 3: проба Шиллера – Писарева
- 4: высушивание поверхности зуба
- 5: определение подвижности зуба с помощью пинцета
- 6: витальное окрашивание зуба (тест с красителем)

3. Результаты инструментальных методов обследования

3.1. Зондирование

При зондировании дна кариозной полости определяется резкая болезненность в одной точке.

3.2. Перкуссия зуба

Перкуссия 1.5 зуба – отрицательная.

3.3. Проба Шиллера – Писарева

Не является необходимым методом диагностики в этой клинической ситуации.

3.4. Высушивание поверхности зуба

Не является необходимым методом диагностики в этой клинической ситуации.

3.5. Определение подвижности зуба с помощью пинцета

Не является необходимым методом диагностики в этой клинической ситуации.

3.6. Витальное окрашивание зуба (тест с красителем)

Не является необходимым методом диагностики в этой клинической ситуации.

Вопрос №2 Необходимыми для постановки диагноза дополнительными аппаратными методами обследования в данной клинической ситуации являются:

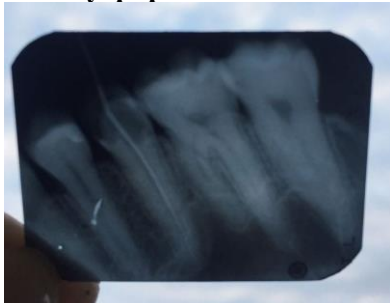- 1: электроодонтометрия
- 2: внутриротовая контактная рентгенограмма
- 3: окклюдограмма
- 4: миография
- 5: вакуумная проба по Кулаженко
- 6: периотест

5. Результаты дополнительных методов обследования

5.1. Электроодонтометрия

Электровозбудимость пульпы снижена. Проведение электроодонтометрии 1.5 зуба продемонстрировало результат – 40 мкА.

5.2. Внутриротовая контактная рентгенограмма



1.5 зуб – на внутриротовой контактной рентгенограмме определяется глубокая кариозная полость, сообщающаяся с полостью зуба, просвет корневого канала прослеживается по всей его длине.

5.3. Окклюдограмма

Не является необходимым методом диагностики в этой клинической ситуации.

5.4. Миография

Не является необходимым методом диагностики в этой клинической ситуации.

5.5. Вакуумная проба по Кулаженко

Не является необходимым методом диагностики в этой клинической ситуации.

5.6. Периотест

Не является необходимым методом диагностики в этой клинической ситуации.

Вопрос №3 Предполагаемым диагнозом у пациентки является _____ 1.5 зуба:

- 1: хронический пульпит
- 2: гнойный пульпит (пульпарный абсцесс)
- 3: некроз пульпы (гангрена пульпы)
- 4: острый пульпит

7. Диагноз

Диагноз:

Вопрос №4 Дифференциальная диагностика хронического пульпита проводится с:

- 1: хроническим апикальным периодонтитом
- 2: острым пульпитом
- 3: невралгией тройничного нерва
- 4: острым апикальным периодонтитом

Вопрос №5 Этапами проведения инструментальной и антисептической обработки корневых каналов 1.5 зуба являются:

1: местная анестезия (при необходимости и отсутствии противопоказаний); раскрытие полости зуба и создание прямого доступа к корневым каналам; обнаружение и расширение устьев корневых каналов; удаление пульпы; прохождение корневых каналов до физиологической верхушки; определение рабочей длины корневых каналов; рентгенологический контроль прохождения корневых каналов зуба; формирование корневых каналов; антисептическая обработка и высушивание корневых каналов

2: высушивание поверхности зуба; вскрытие полости зуба; обнаружение и расширение устьев корневых каналов; удаление пульпы; прохождение корневых каналов до физиологической верхушки; определение рабочей длины корневых каналов; рентгенологический контроль прохождения корневых каналов зуба; формирование корневых каналов; антисептическая обработка и высушивание корневых каналов

3: местная анестезия (при необходимости и отсутствии противопоказаний); вскрытие полости зуба; обнаружение и расширение устьев корневых каналов; удаление пульпы; прохождение корневых каналов до рентгенологической верхушки; определение рабочей длины корневых каналов; рентгенологический контроль прохождения корневых каналов зуба; формирование корневых каналов; антисептическая обработка и высушивание корневых каналов

4: удаление старой пломбы; раскрытие полости зуба и создание прямого доступа к корневым каналам; обнаружение и расширение устьев корневых каналов; удаление пульпы; прохождение корневых каналов до анатомической верхушки; определение рабочей длины корневых каналов; рентгенологический контроль прохождения корневых каналов зуба; формирование корневых каналов; антисептическая обработка и высушивание корневых каналов

Вопрос №6 Рабочей длиной корневого канала 1.5 зуба является длина от нёбного бугра до:

- 1: апикального сужения корневого канала
- 2: анатомического отверстия верхушки корня
- 3: рентгенологической верхушки корня
- 4: периодонтальной щели

Вопрос №7 Измерение рабочей длины корневого канала в 1.5 зубе необходимо для:

- 1: определения глубины
- 2: измерения ширины
- 3: транспортировки корневого канала
- 4: оценки состояния периодонта зуба

Вопрос №8 Инструментальная и антисептическая обработка корневого канала 1.5 зуба при хроническом пульпите направлена на первичную очистку корневого канала от изменённых тканей, _____, формирование корневого канала для антисептической очистки и obturation:

- 1: удаление дентинных опилок
- 2: выведение инструмента за верхушку корня зуба
- 3: уплотнение дентинных опилок
- 4: герметичную obturation

Вопрос №9 Первичная очистка корневого канала 1.5 зуба заключается в удалении:

- 1: остатков живых и некротизированных тканей; продуктов тканевого распада; микроорганизмов
- 2: остатков живых и некротизированных тканей; дентина; микроорганизмов
- 3: остатков живых и некротизированных тканей; продуктов тканевого распада; микробного налёта
- 4: пломбировочного материала; продуктов тканевого распада; микроорганизмов

Вопрос №10 К формированию корневого канала 1.5 зуба при эндодонтическом лечении предъявляются требования:

- 1: сохранять своё направление; иметь форму конуса (6-9 градусов); завершаться апикальным сужением; не иметь неровностей на стенках; иметь достаточный диаметр на всём протяжении до апикального сужения для obturation
- 2: сохранять своё направление; иметь форму конуса (2 градуса); завершаться апикальным сужением; не иметь неровностей на стенках; иметь различный диаметр на всём протяжении
- 3: менять своё направление; иметь форму конуса (6-9 градусов); завершаться апикальным расширением; не иметь неровностей на стенках; иметь достаточный диаметр на всём протяжении до апикального сужения для obturation
- 4: сохранять своё направление; иметь форму конуса (2 градуса); не иметь апикального сужения; не иметь неровностей на стенках;

иметь достаточный диаметр на всём протяжении до апикального сужения для obturation

Вопрос №11 Критериями качества obturation корневого канала зуба при хроническом пульпите являются равномерная плотность материала на всём протяжении, _____ obturation, сохранение интактности периодонта, obturation канала _____:

- 1: герметичность; до физиологического сужения
- 2: герметичность; до рентгенологической верхушки зуба
- 3: рыхлость; до физиологического сужения
- 4: герметичность; за пределы апикального сужения

Вопрос №12 После проведённого лечения хронического пульпита необходимо динамическое наблюдение зуба в течение:

- 1: 2 лет
- 2: 1 года
- 3: 3 лет

Задача 4

1.1. Ситуация

На приём к врачу-стоматологу-терапевту обратилась пациентка 22 лет.

1.2. Жалобы

на

- кратковременную боль ноющего характера от воздействия температурных раздражителей,
- болезненность и кровоточивость при приёме твёрдой пищи и чистке зубов в области 3.6 зуба; самопроизвольные боли отсутствуют.

1.3. Анамнез заболевания

- К врачу-стоматологу обращалась более 1 года назад.
- Боли от раздражителей беспокоят в течение месяца.

1.4. Анамнез жизни

- Считает себя практически здоровой.
- Беременность не планирует.
- Наследственность: неотягощена.
- Аллергоанамнез: неотягощён.
- Туберкулёз, гепатит, ВИЧ отрицает.

1.5. Объективный статус

Внешний осмотр:

Регионарные лимфатические узлы не увеличены. Височно-нижнечелюстной сустав без особенностей. Открывание рта свободное.

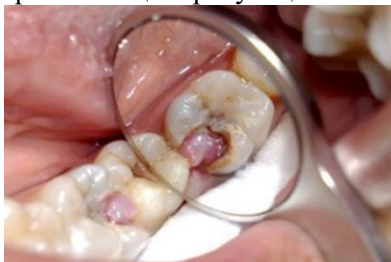Зубная формула:

0				С										П				0
8	7	6	5	4	3	2	1	1	2	3	4	5	6	7	8			
0	П																С	0

Слизистая оболочка полости рта, дёсен, альвеолярных отростков и нёба бледно розового цвета, умеренно увлажнена.

Прикус: ортогнатический.

Локальный статус: 3.6 зуб – коронка зуба сильно разрушена, из кариозной полости выбухает кровоточащая грануляционная ткань.



Вопрос №1 К объективным инструментальным методам обследования, обязательным для постановки диагноза в данной клинической ситуации, относятся:

- 1: исследование кариозных полостей с использованием стоматологического зонда
- 2: пальпация органов полости рта
- 3: перкуссия зубов
- 4: определение пародонтальных индексов

3. Результаты инструментальных методов обследования

3.1. Исследование кариозных полостей с использованием стоматологического зонда

При зондировании кариозной полости 3.6 зуба определяется кровоточивость, болезненность, наличие грануляционной ткани.

3.2. Пальпация органов полости рта

Припухлость, уплотнение в периапикальной области отсутствует. Исследование не имеет диагностического значения в данной клинической ситуации.

3.3. Перкуссия зубов

Вертикальная и горизонтальная перкуссия 3.6 зуба. безболезненна. Исследование не имеет диагностического значения в данной клинической ситуации.

3.4. Определение пародонтальных индексов

Деструкции, воспаления, отёка тканей парадонта, вызывающих подвижность зубов нет. Данный метод обследования не является обязательным для постановки диагноза «болезни пульпы зуба», проводится по потребности (на усмотрение лечащего врача).

Вопрос №2 К дополнительным методам обследования, необходимым для постановки диагноза в данной клинической ситуации, относят:

- 1: электроодонтометрию
- 2: прицельную внутриротовую контактную рентгенографию
- 3: реопародонтографию
- 4: люминисцентнуюстоматоскопию
- 5: полярографию

5. Результаты дополнительных методов обследования

5.1. Электроодонтометрия

Показатель чувствительности пульпы при проведении электроодонтометрии 3.6 зуба зарегистрирован в пределах до 40 мкА.

5.2. Прицельная внутриротовая контактная рентгенография

Наблюдается расширение периодонтальной щели в области корней 3.6 зуба, кортикальная пластинка сохранена.

5.3. Реопародонтография

Исследование не имеет диагностического значения в данной клинической ситуации.

5.4. Люминисцентнаястоматоскопия

Применяется для определения начального кариеса, краевого прилегания пломб под действием ультрафиолетовых лучей.

Исследование не имеет диагностического значения в данной клинической ситуации.

5.5. Полярография

Данный метод обследования не является обязательным для постановки диагноза.

Вопрос №3 Жалобы, клиническая картина и данные объективного обследования 3.6 зуба соответствуют диагнозу:

- 1: хронический гиперпластический пульпит (пульпарный полип)
- 2: хронический пульпит
- 3: гнойный [пульпарный абсцесс]
- 4: острый апикальный периодонтит

7. Диагноз

Диагноз:

Вопрос №4 Для хронического гипертрофического пульпита K04.05 характерен процесс:

- 1: разрастания грануляционной ткани
- 2: уменьшения волокнистых элементов
- 3: фиброзного перерождения пульпы
- 4: некроза пульпы

Вопрос №5 Для антисептической обработки корневого канала чаще всего используют:

- 1: раствор гипохлорида натрия 3%
- 2: раствор хлоргексидина 0,06%
- 3: раствор хлорида натрия 0,9%
- 4: протеолитические ферменты

Вопрос №6 Для временного пломбирования корневых каналов применяются пасты на основе:

- 1: гидроксида кальция
- 2: оксида цинка и эвгенола
- 3: эпоксидных смол
- 4: резорцин-формалиновой смолы

Вопрос №7 При пломбировании корневых каналов методом латеральной конденсации гуттаперчи применяют:

- 1: спредеры
- 2: плагеры
- 3: Н-файлы
- 4: каналонаполнители

Вопрос №8 Для удаления коронковой пульпы в молярах используют:

- 1: экскаватор
- 2: спредер
- 3: гладилку
- 4: пульпэкстрактором

Вопрос №9 Гуттаперчевые штифты вводят в корневой канал для:

- 1: obturации канала
- 2: абсорбции влаги
- 3: дезинфекции канала
- 4: оттока экссудата

Вопрос №10 Инфицированный предентин со стенок канала зуба рекомендуют удалять:

- 1: К-файлом
- 2: пульпэкстрактором
- 3: корневой иглой
- 4: спредером

Вопрос №11 При хронических формах пульпита в тканях пульпы преобладают изменения:

- 1: продуктивные
- 2: альтеративные
- 3: экссудативные
- 4: деструктивные

Вопрос №12 Интерглобулярным дентином называют:

- 1: дентин, образующийся вследствие раздражения (эрозия, кариес и т.д.)
- 2: часть дентина, прилегающую к полости зуба
- 3: дентин, возникающий в процессе развития зуба
- 4: отложение дентина в течение жизни человека

Эталон ответов:

Вопрос	1	2	3	4	5	6	7	8	9	10	11	12
Ответ	1	1,2	1	1	1	1	1	1	1	1	1	1

Тема занятия № 4. Клиника, дифференциальная диагностика острых и хронических форм пульпита.

Задача № 1

Пациент К., 30 лет. Обратился с жалобами на острые, самопроизвольные, приступообразные, длительные, ночные боли в области зубов верхней челюсти слева, усиливающиеся от всех видов раздражителей, иррадиирующие в висок и надбровную область слева. Из анамнеза выявлено, что ранее больной отмечал кратковременную боль в зубе 2.4 от холодного, 4 дня назад появились ночные боли продолжительностью более часа. Сегодня ночью боль почти не прекращалась. Объективно: 2.4 на медиально-окклюзионной поверхности глубокая КП, заполненная размягченным дентином. Полость зуба не вскрыта. Зондирование резко болезненное по всему дну КП. Сравнительная перкуссия слабоболезненная.

- а) Поставьте диагноз
- б) Укажите дополнительные методы диагностики

Ответ:

- а) 2.4 острый диффузный пульпит, K04.02.
- б) температурная проба, ЭОД, Rg

Задача № 2

Пациентка М. 55 лет. Обратилась с жалобами на острые, самопроизвольные, приступообразные, ночные боли, усиливающиеся от температурных, механических раздражителей в зубе 4.7. Анамнез: ранее в 4.7 отмечала кратковременные боли от холодного. Вчера ночью был болевой приступ 10-15 минут. После приема кетанова боль прекратилась. Сегодня ночью было 2 подобных приступа с промежутком около 4 часов. Объективно: 4.7 на окклюзионной поверхности глубокая КП, заполненная размягченным дентином. Зондирование дна кариозной полости болезненное в одной точке. Полость зуба не вскрыта. Перкуссия безболезненная.

- а) Поставьте диагноз

б) Укажите дополнительные методы диагностики

Ответ:

а) 4.7 острый очаговый пульпит, K04.01

б) температурная проба, ЭОД, Rg.

Задача 3

1.1. Ситуация

На приём к врачу-стоматологу-терапевту обратился пациент 44 лет.

1.2. Жалобы

на

- ноющую боль от температурных раздражителей (преимущественно от горячего) в области 1.7 зуба, не прекращающуюся после устранения действия раздражителя.

1.3. Анамнез заболевания

- К врачу-стоматологу обращался более 2 лет назад.
- Боль от температурных раздражителей стал отмечать 1 неделю назад. Ранее зуб не был лечен.

1.4. Анамнез жизни

- Считает себя практически здоровым.
- Наследственность: неотягощена.
- Аллергоанамнез не отягощён.
- ВИЧ, гепатит, сифилис отрицает.

1.5. Объективный статус

Внешний осмотр:

Конфигурация лица не изменена Регионарные лимфатические узлы не увеличены. Височно-нижнечелюстной сустав без особенностей. Открывание рта свободное.

Зубная формула:

0	с	П											П		0
8	7	6	5	4	3	2	1	1	2	3	4	5	6	7	8
0	П												0		0

Слизистая оболочка рта, десны, альвеолярных отростков и нёба бледно-розового цвета, умеренно увлажнена.

Прикус: ортогнатический.

Локальный статус: 1.7 зуб – на жевательной и мезиальной контактной поверхности определяется глубокая кариозная полость, заполненная размягчённым дентином. Полость зуба вскрыта, болезненность при глубоком зондировании корневых каналов.

Вопрос №1 К необходимым дополнительным методам обследования для постановки диагноза в данной клинической ситуации относятся:

1:электроодонтометрия зуба

2: прицельная внутриротовая контактная рентгенография

3: люминесцентная диагностика

4: полярография

5: реопародонтография

3. Результаты дополнительных методов обследования

3.1. Электроодонтометрия зуба

Снижение порога электровозбудимости пульпы до 100 мкА.

3.2. Прицельная внутриротовая контактная рентгенография

На рентгенограмме определяется кариозная полость на жевательной поверхности, распространяющаяся в дентин, сообщение с полостью пульпы зуба, расширение периодонтальной щели, кортикальная пластинка сохранена.

3.3. Люминесцентная диагностика

Данный метод обследования не является обязательным для постановки диагноза.

3.4. Полярография

Данный метод обследования не является обязательным для постановки диагноза.

3.5. Реопародонтография

Исследование не имеет диагностического значения в данной клинической ситуации.

Вопрос №2 К основным методам обследования, обязательным для постановки диагноза в данной клинической ситуации, относится:

- 1: вертикальная и горизонтальная перкуссия зубов
- 2: прицельная внутриротовая контактная рентгенография
- 3: люминесцентная стоматоскопия
- 4: реопародонтография

5. Результаты обследования

5.1. Вертикальная и горизонтальная перкуссия зубов

Вертикальная и горизонтальная перкуссия 1.7 зуба безболезненна.

5.2. Прицельная внутриротовая контактная рентгенография

На рентгенограмме определяется кариозная полость на мезиальной контактной поверхности, распространяющаяся в дентин, сообщение с полостью пульпы зуба, выявляется расширение периодонтальной щели. Относится к дополнительным методом исследования.

5.3. Люминесцентная стоматоскопия

Изменения цвета тканей под действием ультрафиолетового цвета. Относится к дополнительным методам исследования. Не имеет значения для постановки диагноза в данной ситуации.

5.4. Реопародонтография

Исследование сосудов пародонта. Является дополнительным методом исследования. Не имеет значения для постановки диагноза в данной клинической ситуации.

Вопрос №3 В международной классификации стоматологических болезней на основе МКБ-10 симптомы и данные объективного обследования соответствуют диагнозу:

- 1: хронический язвенный пульпит
- 2: пульпит гнойный (пульпарный абсцесс)
- 3: острый апикальный периодонтит пульпарного происхождения
- 4: хронический пульпит

7. Диагноз

Диагноз:

Вопрос №4 Электровозбудимость пульпы при данной патологии составляет ____ мкА:

- 1: 40-90
- 2: 10-15
- 3: 15-25
- 4: 20-40

Вопрос №5 При лечении 1.7 зуба для его обезболивания необходимо провести анестезию:

- 1: инфильтрационную с вестибулярной стороны
- 2: инфильтрационную с двух сторон альвеолярного отростка
- 3: мандибулярную
- 4: по Гоу – Гейтсу

Вопрос №6 Метод витальной экстирпации пульпы заключается в:

- 1: удалении коронковой и корневой пульпы под местной анестезией
- 2: удалении её коронковой части под местной анестезией
- 3: удалении пульпы после наложения девитализирующих средств
- 4: сохранении жизнеспособности пульпы

Вопрос №7 Гибель клеточных элементов пульпы, сосудов и нервов пульпы при наложении девитализирующих средств обусловлена:

- 1: нарушением тканевого дыхания
- 2: перекисным окислением липидов
- 3: анаэробным гликолизом
- 4: аэробным гликолизом

Вопрос №8 Инструмент пульпоэкстрактор в эндодонтическом лечении применяется для удаления:

- 1: пульпы из просвета корневого канала
- 2: мягких и твёрдых тканей из корневого канала
- 3: коронковой части пульпы (ампутации)
- 4: биоплёнки из корневого канала

Вопрос №9 Наиболее частыми в применении растворами для обработки корневых каналов являются гипохлорит натрия 3%, раствор перекиси водорода 3% и:

- 1: хлоргексидин 0,05%
- 2: раствор метиленового синего 0,5%

- 3: трипсин
- 4: хлорамин

Вопрос №10 Наиболее хорошие результаты наблюдаются при пломбировании корневых каналов:

- 1: до физиологического сужения
- 2: до рентгенологической верхушки
- 3: до анатомической верхушки
- 4: не доходя 2 мм до рабочей длины

Вопрос №11 Наиболее эффективным методом лечения зубов с труднопроходимыми корневыми каналами является:

- 1: депофорез гидроксида меди кальция
- 2: диатермокоагуляция содержимого корневого канала
- 3: трансканальный электрофорез периодонта (ТЭП)
- 4: трансканальная анод-гальванизация с использованием медного электрода

Вопрос №12 Для временного пломбирования корневых каналов применяются пасты на основе:

- 1: гидроксида кальция
- 2: оксида цинка и эвгенола
- 3: эпоксидных смол
- 4: резорцин-формалиновой смолы

Эталон ответов:

Вопрос	1	2	3	4	5	6	7	8	9	10	11	12
Ответ	1,2	1	1	1	1	1	1	1	1	1	1	1

Задача 4

1.1. Ситуация

В стоматологическую клинику обратился пациент 44 лет.

1.2. Жалобы

на

- разрушение коронки 3.6 зуба;
- неприятный запах изо рта;
- застревание пищи.

1.3. Анамнез заболевания

3.6 зуб был лечен около пяти лет назад, пломба выпала 2 года назад. Около года назад пациента беспокоили ночные приступообразные боли, но за лечением не обращался, принимал обезболивающие. Затем острые боли стихли, и изредка стали беспокоить ноющие боли, усиливающиеся при накусывании.

1.4. Анамнез жизни

- Перенесённые заболевания: ОРВИ, сотрясение головного мозга в подростковом возрасте.
- Сопутствующие заболевания: хронический гастродуоденит.
- Со слов пациента, аллергические реакции на медикаменты и продукты питания отрицает.
- Наличие инфекционных заболеваний (ВИЧ, сифилис, гепатит) отрицает.
- Вредные привычки отрицает.

1.5. Объективный статус

Общее состояние удовлетворительное.

Конфигурация лица не изменена. Регионарные лимфатические узлы безболезненны, подвижны, не увеличены. Открывание рта в полном объёме, безболезненно.

Слизистая оболочка рта бледно-розового цвета, умеренно увлажнена.

Прикус: ортогнатический.

Зубная формула:

С	К	К	П	П							П	П	К	П	О
1.8	1.7	1.6	1.5	1.4	1.3	1.2	1.1	2.1	2.2	2.3	2.4	2.5	2.6	2.7	2.8
4.8	4.7	4.6	4.5	4.4	4.3	4.2	4.1	3.1	3.2	3.3	3.4	3.5	3.6	3.7	3.8

О	К	К											?	П	О
---	---	---	--	--	--	--	--	--	--	--	--	--	---	---	---

Локальный статус:

Коронка 3.6 зуба разрушена, зуб изменён в цвете, слизистая оболочка вокруг 3.6 зуба без особенностей. Пальпация в проекции верхушки корня безболезненна. Вертикальная перкуссия слабо болезненна. Температурные пробы отрицательные.

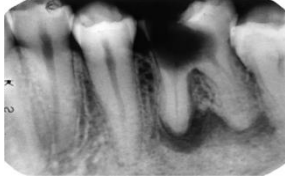Вопрос №1 Необходимыми для постановки диагноза дополнительными методами обследования являются:

- 1: рентгенологическое исследование
- 2: электроодонтометрия (ЭОД) | True
- 3: УЗИ мягких тканей челюстно-лицевой области
- 4: электромиография
- 5: магнитно-резонансная томография (МРТ)

3. Результаты

3.1. Рентгенологическое исследование

На R-грамме: определяется участок деструкции костной ткани с чёткими контурами размером около 6 мм в области мезиального корня 3.6 зуба. Крыша пульповой камеры 3.6 зуба разрушена, тень пломбирочного материала в каналах не прослеживается.



3.2. Электроодонтометрия

150 мкА.

3.3. УЗИ мягких тканей челюстно-лицевой области

Данное исследование не имеет значения при постановке диагноза у данного больного.

3.4. Электромиография

Данное исследование не имеет значения при постановке диагноза у данного больного.

3.5. Магнитно-резонансная томография

Данное исследование не имеет значения при постановке диагноза у данного больного.

Вопрос №2 Предполагаемым основным диагнозом в данной клинической ситуации является _____ 3.6 зуба:

- 1: хронический апикальный периодонтит
- 2: корневая киста
- 3: гангрена пульпы
- 4: периапикальный абсцесс без свища

5. Диагноз

Диагноз:

Вопрос №3 Причиной возникновения хронического воспалительного процесса у данного пациента является:

- 1: осложнение в результате отсутствия лечения болезней пульпы
- 2: травматическая этиология
- 3: химическое токсическое воздействие
- 4: несоблюдение протокола эндодонтического лечения

Вопрос №4 К хирургическим методам лечения хронического периодонтита, не являющимся зубосохраняющими, относят:

- 1: удаление зуба
- 2: гемисекцию
- 3: коронарно-радикулярную сепарацию
- 4: ампутацию корня

Вопрос №5 Терапевтической манипуляцией, которая должна предшествовать проведению зубосохраняющих операций, является:

- 1: эндодонтическое лечение
- 2: шинирование зубов
- 3: трансканальный электрофорез
- 4: кюретаж лунки

Вопрос №6 Хирургическим методом лечения хронического периодонтита, при котором отсекают и удаляют корень зуба на уровне фуркации, является:

- 1: ампутация
- 2: аутотрансплантация
- 3: гемисекция
- 4: имплантация

Вопрос №7 При проведении зубосохраняющих операций проводят разрез:

- 1: трапецевидный через слизистую и надкостницу
- 2: интрасулькулярный с рассечением сосочков
- 3: трапецевидный на глубину слизистой
- 4: полукруглый на глубину слизистой

Вопрос №8 Зубосохраняющей операцией, проводимой при лечении хронических форм периодонтита однокорневого зуба, является:

- 1: резекция верхушки корня
- 2: ампутация корня
- 3: коронарно-радикулярная сепарация
- 4: гемисекция

Вопрос №9 Методом немедикаментозной терапии в комплексном лечении хронических форм периодонтитов, в основе которого лежит физическое воздействие на органы и ткани, является:

- 1: физиотерапия
- 2: медикаментозная терапия
- 3: хирургическое лечение
- 4: консервативная терапия

Вопрос №10 Основной группой лекарственных препаратов, которую необходимо назначить пациенту с целью купирования болевого синдрома, являются:

- 1: анальгетики
- 2: кератопластики
- 3: антигистаминные
- 4: антибиотики

Вопрос №11 Зубосохраняющей операцией, при которой производится резекция и удаление части коронки вместе с одним из корней, является:

- 1: гемисекция
- 2: премоляризация
- 3: ампутация корня
- 4: резекция корня

Вопрос №12 Завершающим этапом операции резекции верхушки корня, проводимым после резекции верхушки и ретроградного пломбирования, является:

- 1: репозиция и фиксация слизисто-надкостничного лоскута
- 2: удаление оболочки кисты
- 3: вворачивание лоскута в полость
- 4: внесение йодоформного тампона в полость кисты

Эталон ответов:

Вопрос	1	2	3	4	5	6	7	8	9	10	11	12
Ответ	1,2	1	1	1	1	1	1	1	1	1	1	1

Тема занятия № 5. Методы лечения острых и хронических форм пульпита

Задача № 1

Пациентка Н, 42 г. Обратилась с жалобами на острую приступообразную самопроизвольную боль в области нижней челюсти слева, усиливающуюся ночью и иррадиирующую в висок, ухо, зубы верхней челюсти. Указать причинный зуб не может. Анамнез: пять дней назад был удален зуб 3.5., острая боль появилась 3 дня назад. Продолжительность болевого приступа около 1 часа, боль после приема анальгетиков уменьшается на непродолжительное время. Объективно: слизистая в области 3.5 бледно-розового цвета, безболезненная при пальпации. Лунка 3.5 выполнена густком, покрыта фибринозным налетом. На жевательной и дистальной поверхностях зуба 3.6 глубокая КП, заполненная большим количеством размягченного, пигментированного дентина. Зондирование по

дну кариозной полости 3.6 резко болезненное, полость зуба не вскрыта. Реакция на холод болезненная, длительная. Сравнительная перкуссия 3.6 слабоболезненная.

- а) Поставьте диагноз
- б) Проведите дифференциальную диагностику

Ответ:

- а) 3.6 острый диффузный пульпит; К04.02
- б) Альвеолит (в анамнезе – удаление зуба), острый очаговый пульпит (характер, ЭОД), обострение хронического пульпита (анамнезе, сообщение КП с полостью зуба; ЭОД), острый верхушечный периодонтит (зондирование и температурная проба, ЭОД), обострение хронического периодонтита (перкуссия, зондирование и температурная проба, ЭОД), Невралгия тройничного нерва (температурная проба, ЭОД), гайморит (заложенность носа, признаки общей интоксикации, температурная проба, ЭОД).

Задача № 2

Пациент С., 54 лет. Обратился с жалобами на острые длительные боли в области боковых зубов справа сверху. Боли возникают самопроизвольно, но усиливаются преимущественно от холодного. Указать, какой зуб болит, пациент не может. Из анамнеза выявлено, что 1 год назад зуб 1.7 был ранее лечен по поводу кариеса; 2 месяца назад пациент отмечал длительные острые боли, купируемые кеторолом. Объективно: на окклюзионной поверхности 1.7 – пломба удовлетворительного качества. После удаления пломбы – глубокая КП, заполненная большим количеством размягченного, пигментированного дентина. Зондирование по дну резко болезненное, полость зуба вскрыта, кровоточит. Сравнительная перкуссия болезненная. Реакция на холод болезненная, длительная.

- а) Поставьте диагноз
- б) Проведите дифференциальную диагностику

Ответ:

- а) 1.7 обострение хронического фиброзного пульпита; К04.08
- б) Острый диффузный пульпит (анамнез, данные ЭОД), острый верхушечный периодонтит, обострение хронического периодонтита (рентгенограмма, ЭОД).

Задача 3

1.1. Ситуация

На приём к врачу-стоматологу-терапевту обратилась пациентка С. 45 лет.

1.2. Жалобы

на

- иногда возникающую ноющую боль в зубе при приёме горячей и твёрдой пищи
- чувство дискомфорта в 3.7 зубе.

1.3. Анамнез заболевания

- К врачу-стоматологу обращается не часто, последний раз была 3 года назад.
- Боль в 3.7 зубе беспокоит давно, в течение нескольких месяцев. В прошлом отмечалась сильная ночная боль.

1.4. Анамнез жизни

- Перенесённые заболевания – корь.
- Наследственность: не отягощена.
- Вредные привычки: отсутствуют.
- Аллергоанамнез: не отягощён.
- Туберкулёз, гепатит, ВИЧ, сифилис отрицает.

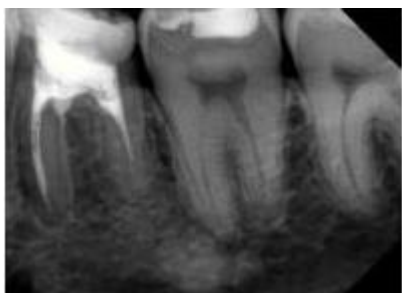
1.5. Объективный статус

Внешний осмотр:

Состояние удовлетворительное. Конфигурация лица не изменена. Кожные покровы чистые. Открывание рта свободное, в полном объёме – 5 см. Регионарные лимфоузлы не пальпируются.

Зубная формула:

													П		
1.8	1.7	1.6	1.5	1.4	1.3	1.2	1.1	2.1	2.2	2.3	2.4	2.5	2.6	2.7	2.8
4.8	4.7	4.6	4.5	4.4	4.3	4.2	4.1	3.1	3.2	3.3	3.4	3.5	3.6	3.7	3.8



3.7 зуб – на внутриротовой контактной рентгенограмме определяется глубокая кариозная полость, сообщающаяся с полостью зуба, просвет корневого канала прослеживается по всей его длине.

5.3. Применение «KaVoDIAGNOdent»

Не является необходимым методом диагностики в данной клинической ситуации.

5.4. Артрография височно-нижнечелюстного сустава

Не является необходимым методом диагностики в данной клинической ситуации.

5.5. Вакуумная проба по Кулаженко

Не является необходимым методом диагностики в данной клинической ситуации.

Вопрос №3 Предполагаемым диагнозом является _____ 3.7 зуба:

- 1: хронический пульпит
- 2: гнойный пульпит (пульпарный абсцесс)
- 3: некроз пульпы (гангрена пульпы)
- 4: острый пульпит

7. Диагноз

Диагноз:

Вопрос №4 Дифференциальная диагностика хронического пульпита проводится с:

- 1: некрозом пульпы (гангрена пульпы)
- 2: хроническим апикальным периодонтитом
- 3: невралгией тройничного нерва
- 4: гиперемией пульпы

Вопрос №5 Алгоритм проведения инструментальной обработки корневых каналов 3.7 зуба включает этапы: _____ корневых каналов:

- 1: обнаружение и расширение устьев корневых каналов и определение рабочей длины
- 2: вскрытие полости зуба и определение рабочей длины
- 3: обнаружение и расширение устьев корневых каналов и ирригация
- 4: определение рабочей длины корневых каналов и obturation

Вопрос №6 Рабочей длиной корневых каналов 3.7 зуба является длина от любой афферентной точки коронковой части до _____ зуба:

- 1: сужений корневых каналов
- 2: анатомических отверстий верхушек корней
- 3: рентгенологических верхушек корней
- 4: периодонтальной щели корней

Вопрос №7 Измерение рабочей длины корневых каналов в зубе 3.7 необходимо для:

- 1: контроля глубины корневых каналов
- 2: измерения ширины корневых каналов
- 3: транспортировки корневых каналов
- 4: оценки состояния периодонта

Вопрос №8 Инструментальная и антисептическая обработка корневых каналов зуба при хроническом пульпите направлена на:

- 1: первичную очистку корневых каналов и удаление дентинных опилок
- 2: первичную очистку корневых каналов и выведение инструмента за верхушку корня зуба
- 3: удаление дентинных опилок и частичное удаление пульпы
- 4: первичную очистку корневых каналов и восстановление жизнеспособности пульпы

Вопрос №9 Первичная очистка корневых каналов зуба состоит из удаления остатков живых и некротизированных тканей, продуктов тканевого распада и:

- 1: микроорганизмов
- 2: цемента
- 3: микробного налёта
- 4: пломбировочного материала

Вопрос №10 При эндодонтическом лечении к формированию корневых каналов зуба предъявляются требования: _____ своё направление, иметь _____ и завершаться апикальным:

- 1: сохранять; форму конуса; сужением
- 2: сохранять; различный диаметр на всем протяжении; сужением
- 3: менять; форму конуса; сужением
- 4: сохранять; форму конуса; расширением

Вопрос №11 Критериями качества obturation корневых каналов зуба при хроническом пульпите являются: _____ obturation и obturation канала:

- 1: герметичность; до физиологического сужения
- 2: герметичность; до рентгенологической верхушки зуба
- 3: рыхлость; до физиологического сужения
- 4: рыхлость; за пределы апикального сужения

Вопрос №12 Выбор метода восстановления анатомической формы коронковой части зуба оценивают по:

- 1: степени разрушения окклюзионной поверхности
- 2: групповой принадлежности зуба
- 3: времени изготовления конструкции
- 4: эстетическим требованиям пациента

Эталон ответов:

Вопрос	1	2	3	4	5	6	7	8	9	10	11	12
Ответ	1,2	1,2	1	1	1	1	1	1	1	1	1	1

Тема занятия № 6. Ошибки и осложнения при диагностике и лечении пульпита..

Задача № 1

Больная С. 36 лет обратилась с жалобами на длительные, ноющие боли в зубе 2.7 от приема холодного, горячего, при попадании пищи в КП. Анамнез: 2.7 не лечен, ранее в зубе отмечались острые, самопроизвольные, приступообразные, ночные боли, иррадиирующие в височную область. За помощью к врачу не обращалась, боли снимала таблеткой темпалгина. Ноющие боли появились 2 недели назад. Объективно: на медиально-окклюзионной поверхности 2.7 глубокая КП. При зондировании дна полости обнаруживается резко болезненная вскрытая точка, пульпа кровоточит, перкуссия безболезненная.

- а) Поставьте предварительный диагноз
- б) Укажите симптомы, характерные для хронического пульпита
- в) Укажите дополнительные методы диагностики, необходимые для постановки окончательного диагноза

Ответ:

- а) 2.7 хронический фиброзный пульпит, K04.03
- б) длительные, ноющие боли от горячего, при попадании пищи в КП; длительность заболевания более 2 недель
- в) температурная проба, ЭОД, Rg-графия

Задача № 2

Больной С. 49 лет обратился с жалобами на длительные боли от горячего в 1.2, неприятный запах изо рта. Анамнез: 1.2 ранее лечен по поводу кариеса, месяц назад были острые приступообразные боли с иррадиацией в носогубной треугольник и область лба. Объективно: на дистальной поверхности 1.2 пломба, краевое прилегание нарушено. После снятия пломбы обнаруживается сообщение с полостью зуба. Зондирование дна КП безболезненное, глубокое зондирование болезненное, перкуссия безболезненная.

- а) Поставьте предварительный диагноз
- б) Укажите симптомы, характерные для хронического пульпита
- в) Укажите дополнительные методы диагностики, необходимые для постановки окончательного диагноза

Ответ:

- а) 1.2 хронический гангренозный пульпит, K04.04
- б) длительные боли от горячего, при попадании пищи в КП, длительность заболевания более 1 месяца

в) температурная проба, ЭОД, Rg-графия

Задача № 3

Больная М. 19 лет обратилась с жалобами на болезненность и кровоточивость при приеме пищи в зубе 4.5. Анамнез: 4.5 не лечен, ранее были ночные, приступообразные, самопроизвольные, острые боли в 4.5, за врачебной помощью не обращалась, боль снимала найзом. Объективно: коронка 4.5 разрушена на 2/3, из КП выбухает полип. Зондирование безболезненное, перкуссия безболезненная.

а) Поставьте предварительный диагноз

б) Укажите симптомы, характерные для хронического пульпита

в) Укажите дополнительные методы диагностики, необходимые для постановки окончательного диагноза

Ответ:

а) 4.5 хронический гипертрофический пульпит, K04.05

б) болезненность в зубе и кровоточивость при приеме пищи

в) температурная проба, Rg-графия.

Задача 4

1.1. Ситуация

В отделение терапевтической стоматологии обратилась пациентка О. 53 лет.

1.2. Жалобы

на

- самопроизвольные ноющие боли
- боли от горячего на нижней челюсти слева.

1.3. Анамнез заболевания

Указанные жалобы появились 1 месяц назад. Два года назад в 3.7 зубе была поставлена пломба. Через 7 месяцев пломба выпала. К врачу-стоматологу не обращалась.

1.4. Анамнез жизни

- Работает воспитателем в детском саду.
- Вредные привычки: отрицает.
- Аллергия на цитрусовые.
- Сахарный диабет.

1.5. Объективный статус

Внешний осмотр: конфигурация лица не изменена, регионарные лимфатические узлы не увеличены.

Зубная формула:

О	О	К			П	П	П	П		П	П		С	П	О
1.8	1.7	1.6	1.5	1.4	1.3	1.2	1.1	2.1	2.2	2.3	2.4	2.5	2.6	2.7	2.8
4.8	4.7	4.6	4.5	4.4	4.3	4.2	4.1	3.1	3.2	3.3	3.4	3.5	3.6	3.7	3.8
О	К	К	С	П								О	П	С	О

Состояние слизистой оболочки рта, десны, альвеолярных отростков и нёба: бледно-розовой окраски, достаточно увлажнена.

Прикус: ортогнатический.

Локальный статус: 3.7 зуб – коронка зуба сильно разрушена. Визуализируется глубокая кариозная полость, заполненная большим количеством размягчённого дентина.

Вопрос №1 К клиническим методам обследования, обязательным для постановки диагноза в данной клинической ситуации, относятся:

- 1: зондирование кариозных полостей
- 2: перкуссия зубов
- 3: периодонтальный тест
- 4: УЗИ мягких тканей челюстно-лицевой области
- 5: оценка рецессии десны по Миллеру

3. Результаты методов обследования

[.text-justify]

3.1. Зондирование кариозных полостей

[.text-justify] Исследование безболезненно. Полость зуба вскрыта.

3.2. Перкуссия зубов

[.text-justify] Вертикальная и горизонтальная перкуссия безболезненна.

3.3. Периодонтальный тест

[.text-justify] Данный метод обследования не является обязательным для постановки диагноза.

3.4. УЗИ мягких тканей челюстно-лицевой области

[.text-justify] Данный метод обследования не является обязательным для постановки диагноза.

3.5. Оценка рецессии десны по Миллеру

[.text-justify] Данный метод обследования не является обязательным для постановки диагноза.

[.text-justify]

Вопрос №2 К дополнительным методам обследования для постановки диагноза в данной клинической ситуации относят:

- 1: электроодонтометрию
- 2: внутриротовую контактную рентгенографию
- 3: витальное окрашивание твёрдых тканей зуба
- 4: эхоosteометрию
- 5: цитологическое исследование

5. Результаты дополнительных методов обследования

[.text-justify]

5.1. Электроодонтометрия

[.text-justify] Определяется порог возбудимости тканей пульпы свыше 60 мкА.

5.2. Внутриротовая контактная рентгенография

[.text-justify] На рентгенограмме возможны изменения в периапикальных тканях.

5.3. Витальное окрашивание твёрдых тканей зуба

[.text-justify] Данный метод обследования не является обязательным для постановки диагноза.

5.4. Эхоosteометрия

[.text-justify] Данный метод обследования не является обязательным для постановки диагноза.

5.5. Цитологическое исследование

[.text-justify] Данный метод обследования не является обязательным для постановки диагноза.

[.text-justify]

Вопрос №3 Основным диагнозом является пульпит 3.7 зуба:

- 1: хронический язвенный
- 2: острый
- 3: гнойный (пульпарный абсцесс)
- 4: хронический

7. Диагноз

Диагноз:

Вопрос №4 К факторам, препятствующим лечению пульпита, относят:

- 1: инфаркт миокарда
- 2: хронический периодонтит 3.6 зуба
- 3: мигрень
- 4: артроз височно-нижнечелюстного сустава

Вопрос №5 Лечение хронического язвенного пульпита может быть проведено методом _____ пульпы:

- 1: витальной экстирпации
- 2: девитальной ампутации
- 3: витальной ампутации
- 4: девитальной экстирпации

Вопрос №6 Лечение острого пульпита методом витальной экстирпации включает в себя последовательность мероприятий

- 1: раскрытие полости зуба и создание прямого доступа к корневым каналам, удаление пульпы; прохождение канала до физиологической верхушки; определение рабочей длины канала
- 2: проведение медикаментозной обработки полости зуба; удаление некротизированного дентина экскаватором; obturation корневых каналов, не доходя 3 мм до уровня физиологической верхушки
- 3: вскрытие полости зуба; проведение инструментальной обработки корневых каналов; obturation корневых каналов до уровня рентгенологической верхушки
- 4: расширение устьев корневых каналов; медикаментозная обработка корневых каналов йодиолом 1%; пломбирование корневых каналов параформальдегидной пастой

Вопрос №7 Лечение хронического язвенного пульпита методом витальной экстирпации включает в себя последовательность мероприятий:

- 1: экстирпация пульпы; ирригация корневого канала; obturation корневого канала
- 2: ампутация коронковой пульпы; расширение устья корневого канала; пломбирование корневого канала методом одного штифта
- 3: создание сообщения кариозной полости с полостью зуба; наложение девитализирующего средства; наложение временной пломбы
- 4: вскрытие полости зуба; расширение устьев корневых каналов; наложение пломбы из стеклоиономерного цемента

Вопрос №8 При лечении хронического язвенного пульпита проводят:

- 1: диатермокоагуляции содержимого корневого канала
- 2: депофорез гидроокиси меди кальция
- 3: апекс-форез с использованием серебряно-медного электрода
- 4: флюктуоризацию

Вопрос №9 Для определения рабочей длины канала используют метод:

- 1: электрометрический
- 2: электроодонтометрический
- 3: лазерной диагностики
- 4: ультрафиолетовой диагностики

Вопрос №10 Для пломбирования корневого канала используют метод:

- 1: латеральной конденсации гуттаперчи
- 2: obturation пастой
- 3: «одного штифта»
- 4: резорцин-формалиновый

Вопрос №11 К критериям качества obturation корневого канала относят:

- 1: равномерную плотность материала на всём протяжении, проведение obturation корневого канала до физиологического сужения или апикального отверстия
- 2: отсутствие болевых ощущений в течение 6 месяцев после пломбирования, проведение obturation корневого канала не доходя 3 мм до апикального сужения
- 3: проведение двухмерной obturation корневого канала рентгеноконтрастной пастой, выведение пломбировочного материала на 0,5 мм за рентгенологическую верхушку
- 4: равномерную плотность материала в верхней трети корневого канала, проведение obturation корневого канала гуттаперчевыми штифтами

Вопрос №12 Восстановление коронки зуба методом пломбирования возможно при значении индекса разрушения окклюзионной поверхности зуба (ИРОПЗ) по В.Ю. Миликевичу:

- 1: 0,2-0,4
- 2: 0,4-0,6
- 3: более 0,6
- 4: более 0,8

Эталон ответов:

Вопрос	1	2	3	4	5	6	7	8	9	10	11	12
Ответ	1,2	1,2	1	1	1	1	1	1	1	1	1	1

Тема занятия № 7. Этиология, патогенез воспаления апикального периодонта.

Задача № 1

Больной В., 38 лет. Обратился с жалобами на наличие КП в зубе 4.7. Анамнез: ранее 4.7 лечен по поводу кариеса, пломба выпала около года назад. Объективно: на окклюзионной поверхности 4.7 глубокая КП, заполненная большим количеством размягченного дентина. Перкуссия, зондирование, реакция на холод безболезненные. На внутриротовой контактной рентгенограмме 4.7: на окклюзионной поверхности очаг просветления с нечеткими контурами К5, полость зуба в объеме не изменена, корни прямые, корневые каналы прослеживаются на всем протяжении, в области апекса расширение периодонтальной щели.

- Поставьте диагноз
- Проведите дифференциальную диагностику
- Какие дополнительные симптомы характерны для данного заболевания?

Ответ:

- 4.7 хронический фиброзный периодонтит, К04.5
- Хронический гранулематозный периодонтит (на рентгенограмме – в области апекса очаг просветления с неровными контурами), хронический гранулирующий периодонтит (на рентгенограмме – в области апекса очаг просветления округлой или овальной формы с четкими ровными контурами), средний кариес (кратковременная боль от холодного, сладкого, нет сообщения кариозной полости с полостью зуба, зондирование болезненно по эмалево-дентинному соединению, ЭОД в пределах нормы), хронический гангренозный пульпит (длительные боли от горячего, глубокое зондирование болезненное, ЭОД – 60-90 мкА.
- Положительные симптомы Лукомского, Кране.

Задача № 2

Больной С., 32 лет. Обратился к врачу с жалобами на дефект коронки 3.3. Анамнез: ранее 3.3 лечен по поводу осложненного кариеса, пломба выпала месяц назад. Объективно: 3.3 изменен в цвете, на дистальной поверхности глубокая КП, на дне полости пломбировочный материал. Зондирование, реакция на холод безболезненные. Вертикальная перкуссия слабоболезненная. Слизистая оболочка в области проекции верхушки слабо гиперемирована, с цианотичным оттенком. ЭОД – 110 мкА. На рентгенограмме корневой канал заполнен на 2/3, в области апекса очаг просветления округлой формы с четкими контурами размером 0,5х0,5 см.

- Поставьте диагноз
- Проведите дифференциальную диагностику
- Какие дополнительные симптомы характерны для данного заболевания?

Ответ:

- 3.3 хронический гранулематозный периодонтит, К04.5
- Хронический гранулематозный периодонтит (на рентгенограмме – в области апекса очаг просветления с неровными контурами), хронический гранулирующий периодонтит (на рентгенограмме – в области апекса очаг просветления округлой или овальной формы с четкими ровными контурами), средний кариес (кратковременная боль от холодного, сладкого, нет сообщения кариозной полости с полостью зуба, зондирование болезненно по эмалево-дентинному соединению, ЭОД в пределах нормы), хронический гангренозный пульпит (длительные боли от горячего, глубокое зондирование болезненное, ЭОД – 60-90 мкА)
- Положительные симптомы Лукомского, Кране, Дюпюитрена, феномен отраженного удара.

Задача 3

1.1. Ситуация

В отделение терапевтической стоматологии обратилась пациентка С. 27 лет.

1.2. Жалобы

на самопроизвольные ноющие боли от всех видов раздражителей на верхней челюсти слева.

1.3. Анамнез заболевания

Указанные жалобы появились 6 месяцев назад после выпадения ранее поставленной пломбы. К врачу-стоматологу не обращалась.

1.4. Анамнез жизни

- Работает бухгалтером в страховой компании.
- Вредные привычки: курение.
- 2 года назад был поставлен диагноз «хронический гастрит».
- Аллергические реакции отрицает.
- Наличие инфекционных заболеваний (ВИЧ, сифилис, гепатит) отрицает.

1.5. Объективный статус

Внешний осмотр: конфигурация лица не изменена, регионарные лимфатические узлы не увеличены.

Зубная формула:

О	С	С	П				П	С	П					П	П	С	О
1.8	1.7	1.6	1.5	1.4	1.3	1.2	1.1	2.1	2.2	2.3	2.4	2.5	2.6	2.7	2.8		
4.8	4.7	4.6	4.5	4.4	4.3	4.2	4.1	3.1	3.2	3.3	3.4	3.5	3.6	3.7	3.8		
О	С	С	П									П	С	С			С

Осмотр полости рта. Состояние зубов. Состояние слизистой оболочки рта, десны, альвеолярных отростков и нёба: бледно-розовой окраски, достаточно увлажнена.

Прикус: ортогнатический.

Локальный статус: 2.7 зуб – на мезиальной поверхности располагается глубокая кариозная полость, заполненная большим количеством размягчённого дентина.

Вопрос №1 К клиническим методам обследования, обязательным для постановки диагноза в данной клинической ситуации, относятся:

- 1: зондирование кариозных полостей
- 2: вертикальная и горизонтальная перкуссия зубов
- 3: периодонтальный тест
- 4: анализ слюны на содержание секреторного иммуноглобулина А
- 5: определение количества лейкоцитов в клиническом анализе крови

3. Результаты клинических методов обследования

3.1. Зондирование кариозных полостей

Исследование болезненно и сопровождается кровоточивостью пульпы. Полость зуба вскрыта.

3.2. Вертикальная и горизонтальная перкуссия зубов

Вертикальная и горизонтальная перкуссия 2.7 зуба безболезненна.

3.3. Периодонтальный тест

Данный метод обследования не включён в Требования к амбулаторно-поликлинической диагностике, не является обязательным для постановки диагноза.

3.4. Анализ слюны на содержание секреторного иммуноглобулина А

Данный метод обследования не включён в Требования к амбулаторно-поликлинической диагностике, не является обязательным для постановки диагноза.

3.5. Определение количества лейкоцитов в клиническом анализе крови

Данный метод обследования не включён в Требования к амбулаторно-поликлинической диагностике, не является обязательным для постановки диагноза.

Вопрос №2 К дополнительным методам обследования для постановки диагноза в данной клинической ситуации относят:

- 1: электроодонтометрию
- 2: прицельную внутриротовую контактную рентгенографию
- 3: витальное окрашивание эмали
- 4: эхоостеометрию
- 5: цитологическое исследование

5. Результаты дополнительных методов обследования

5.1. Электроодонтометрия

Показатель чувствительности пульпы при проведении электроодонтометрии 2.7 зуба зарегистрирован в пределах до 50 мкА.

5.2. Прицельная внутриротовая контактная рентгенография

На рентгенограмме возможны изменения в периапикальных тканях.

5.3. Витальное окрашивание эмали

Исследование не имеет диагностического значения в данной клинической ситуации.

5.4. Эхоosteометрия

Исследование не имеет диагностического значения в данной клинической ситуации.

5.5. Цитологическое исследование

Исследование не имеет диагностического значения в данной клинической ситуации.

Вопрос №3 Основным диагнозом 2.7 зуба является пульпит:

- 1: хронический
- 2: острый
- 3: гнойный (пульпарный абсцесс)
- 4: начальный (гиперемия)

7. Диагноз

Диагноз:

Вопрос №4 К факторам, препятствующим лечению пульпита, относят:

- 1: неадекватное психоэмоциональное состояние пациента перед лечением
- 2: приём лекарственных препаратов на основе метронидазола
- 3: проведённую накануне гастроскопию с применением общего обезболивания
- 4: наличие рецессии десны в области моляров верхней челюсти

Вопрос №5 Лечение хронического пульпита может быть проведено методом _____
пульпы :

- 1: витальной экстирпации
- 2: сохранения
- 3: витальной ампутации
- 4: девитальной ампутации

Вопрос №6 Немедикаментозная помощь при лечении хронического пульпита направлена на:

- 1: проведение обработки корневых каналов под контролем с использованием методов лучевой визуализации;
 - достижение obturации корневых каналов до уровня физиологической верхушки
- 2: проведение медикаментозной обработки полости зуба;
 - obturацию корневых каналов, не доходя 3 мм до уровня физиологической верхушки
- 3: проведение инструментальной обработки корневых каналов;
 - obturацию корневых каналов на $\frac{2}{3}$ длины
- 4: проведение распломбирования корневых каналов;
 - выполнение obturации корневых каналов препаратами на основе гидроксида кальция

Вопрос №7 Лечение хронического пульпита методом витальной экстирпации включает в себя последовательность мероприятий:

- 1: создание эндодонтического доступа, ампутация и экстирпация пульпы, препарирование корневого канала, ирригация корневого канала, obturация корневого канала
- 2: формирование кариозной полости по Блэку, ампутация коронковой пульпы, расширение устья корневого канала, медикаментозная обработка, пломбирование методом одного штифта
- 3: создание сообщения кариозной полости с полостью зуба, удаление некротизированного дентина, наложение девитализирующего средства, наложение временной пломбы
- 4: удаление пломбы, вскрытие полости зуба, ампутация коронковой пульпы, проведение резорцин-формалинового метода, наложение пломбы из стеклоиономерного цемента

Вопрос №8 Этапы инструментальной и антисептической обработки кариозной полости включают проведение:

- 1: раскрытия кариозной полости,
 - иссечения размягчённого пигментированного дентина,
 - медикаментозной обработки хлоргексидином 2%
- 2: раскрытия полости зуба,
 - удаления нависающих краёв эмали,
 - создания прямого доступа к корневым каналам
- 3: обнаружения и расширения устьев корневых каналов,
 - удаления коронковой пульпы,
 - медикаментозной обработки мирамистином
- 4: иссечения некротизированного дентина,
 - ампутации коронковой пульпы,
 - наложения мышьяковистой пасты

Вопрос №9 Для определения рабочей длины канала используют метод:

- 1: электрометрический
- 2: электроодонтометрический
- 3: лазерной диагностики
- 4: ультрафиолетовой диагностики

Вопрос №10 После механической обработки корневого канал:

- 1: сохраняет своё направление,
 - имеет форму конуса (6-9 градусов),
 - завершается апикальным сужением
- 2: меняет своё направление,
 - имеет форму конуса (2 градуса),
 - завершается апикальной ступенькой
- 3: отклоняется от своего направления,
 - имеет форму цилиндра,
 - завершается апикальным расширением
- 4: меняет своё направление,
 - имеет форму песочных часов,
 - завершается созданием «ковровой дорожки»

Вопрос №11 Материал для пломбирования корневых каналов должен обладать свойствами:

- 1: не давать усадки и не менять форму;
 - не раздражать периапикальные ткани;
 - быть рентгеноконтрастным
- 2: давать усадку до 10%;
 - содержать бариевое стекло;
 - не удаляться из корневого канала
- 3: полимеризоваться под действием фотополимеризатора;
 - не изменять цвет корневой части зуба;
 - быть гидрофильным
- 4: не изменять цвет при замешивании;
 - менять цвет корневой части зуба;
 - легко полироваться

Вопрос №12 Восстановление коронки зуба методом пломбирования возможно при значении индекса разрушения окклюзионной поверхности зуба (ИРОПЗ):

- 1: 0,2-0,4
- 2: 0,4-0,6
- 3: 0,6-0,8
- 4: 0,4-0,8

Эталон ответов:

Вопрос	1	2	3	4	5	6	7	8	9	10	11	12
Ответ	1,2	1,2	1	1	1	1	1	1	1	1	1	1

Тема занятия № 8. Методы диагностики апикального периодонтита.

Задача № 1

Больной Г., 55 лет. Поставлен диагноз: 4.5 обострение хронического гранулематозного периодонтита К04.7.

Назначьте общее лечение в соответствии с принципом комплексности лечения.

Ответ:

Общее лечение: этиотропное (антибактериальные средства – ципрофлоксацин 0,125 г 2 раза в день, трихопол 0,2 г 3 раза в день); патогенетическое и симптоматическое лечение (нестероидные противовоспалительные средства – мовалис 0,15 г в день, антигистаминные – зиртек 10 мг в день). Местное лечение: эндодонтическое лечение; физиолечение (лазеротерапия); хирургическое лечение (компактостеотомия).

Задача № 2

Больная Е., обратилась с жалобами на боль при накусывании, дотрагивании языком до дуба 3.7. Анамнез: ранее 3.7 был дважды пролечен по поводу обострения хронического периодонтита с назначением общего лечения. Объективно: коронка 3.7 разрушена на 1\2, наблюдается отлом

дистальной стенки ниже уровня десны на 4 мм, подвижность 2 степени. Выберите и обоснуйте тактику лечения зуба 3.7.

Ответ:

3.7 подлежит удалению. Терапевтическое лечение противопоказано, т.к. имеются абсолютные противопоказания: отлом зуба ниже 3 мм, нарастание воспалительной реакции при общей и местной терапии.

Задача 3

1.1. Ситуация

В отделение терапевтической стоматологии обратился пациент С. 21 года.

1.2. Жалобы

на

- застревание пищи в области 4.6 зуба,
- изменение цвета 4.6 зуба.

1.3. Анамнез заболевания

Указанные жалобы появились около 1 месяца назад. К врачу-стоматологу не обращался.

1.4. Анамнез жизни

- Студент.
- Вредные привычки: отрицает.
- Аллергические реакции отрицает.
- Наличие инфекционных заболеваний (ВИЧ, сифилис, гепатит) отрицает.

1.5. Объективный статус

Внешний осмотр: конфигурация лица не изменена, пальпация регионарных лимфатических узлов безболезненна.

Зубная формула:

		С	П										П		
1.8	1.7	1.6	1.5	1.4	1.3	1.2	1.1	2.1	2.2	2.3	2.4	2.5	2.6	2.7	2.8
4.8	4.7	4.6	4.5	4.4	4.3	4.2	4.1	3.1	3.2	3.3	3.4	3.5	3.6	3.7	3.8
	С	?											С	С	

Состояние слизистой оболочки рта, десны, альвеолярных отростков и нёба: слизистая оболочка бледно-розового цвета, умеренно увлажнена.

Прикус: ортогнатический.

Локальный статус: 4.6 зуб – на окклюзионной поверхности располагается глубокая кариозная полость, сообщающаяся с полостью зуба. Кариозная полость заполнена размягчённым дентином.

Вопрос №1 К клиническим методам обследования, обязательным для постановки диагноза в данной клинической ситуации, относятся:

- 1: зондирование кариозной полости
- 2: перкуссия зубов
- 3: термодиагностика зуба
- 4: определение пародонтальных индексов
- 5: определение индексов гигиены полости рта
- 6: периодонтальный тест

3. Результаты клинических методов обследования

3.1. Зондирование кариозной полости

При зондировании определяется глубокая кариозная полость, сообщающаяся с полостью зуба. Кариозная полость заполнена размягчённым дентином. Зондирование безболезненно.

3.2. Перкуссия зубов

Вертикальная перкуссия 4.6 зуба слабо болезненна.

3.3. Термодиагностика зуба

Болевая реакция 4.6 зуба на температурные раздражители отсутствует.

3.4. Определение пародонтальных индексов

Данный метод обследования не является обязательным в данной клинической ситуации.

3.5. Определение индексов гигиены полости рта

Данный метод обследования не является обязательным в данной клинической ситуации.

3.6. Периодонтальный тест

Данный метод обследования не является обязательным в данной клинической ситуации.

Вопрос №2 К дополнительным методам обследования для постановки диагноза в данной клинической ситуации относят:

- 1: прицельную внутриротовую контактную рентгенографию
- 2: электроодонтометрию
- 3: реопародонтографию
- 4: компьютерную систему «Флорида Проуб»
- 5: люминесцентную диагностику

5. Результаты дополнительных методов обследования

5.1. Прицельная внутриротовая контактная рентгенография

На рентгенограмме определяется глубокая кариозная полость на окклюзионной поверхности с сообщением с полостью пульпы зуба. Рентгенологических изменений со стороны верхушечного периодонта не определяется. Наблюдаются незначительные изменения в периапикальных тканях.

5.2. Электроодонтометрия

Показатель чувствительности пульпы при проведении электроодонтометрии 4.6 зуба зарегистрирован выше 100 мкА.

5.3. Реопародонтография

Исследование не имеет диагностического значения в данной клинической ситуации.

5.4. Компьютерная система «Флорида Проуб»

Исследование не имеет диагностического значения в данной клинической ситуации.

5.5. Люминесцентная диагностика

Исследование не имеет диагностического значения в данной клинической ситуации.

Вопрос №3 Основным диагнозом 4.6 зуба является:

- 1: хронический апикальный периодонтит
- 2: кариес дентина
- 3: гиперемия пульпы
- 4: острый апикальный периодонтит пульпарного происхождения

7. Диагноз

Диагноз:

Вопрос №4 Этапами алгоритма проведения инструментальной и медикаментозной обработки корневых каналов являются:

- 1: создание прямого доступа к корневым каналам; прохождение канала; определение рабочей длины корневого канала; обработка корневых каналов (механическая и медикаментозная)
- 2: раскрытие кариозной полости, расширение кариозной полости и удаление размягченного дентина, формирование полости, обработка краёв полости, очищение полости
- 3: предварительное моделирование коронки зуба, вскрытие кариозной полости, наложение пасты на основе гидроксида кальция, наложение временной пломбы
- 4: аппликационная анестезия, удаление зубных отложений, профилактическое расширение кариозной полости, обработка краёв эмали, проверка качества препарирования

Вопрос №5 Ошибкой, приводящей к осложнениям эндодонтического лечения зубов, может быть:

- 1: травма периодонта при инструментальной обработке
- 2: создание «ковровой дорожки» (прохождение канала на рабочую длину)
- 3: плотная obturation корневых каналов
- 4: проведение рентгенологического контроля

Вопрос №6 На этапе медикаментозной обработки корневых каналов используют раствор:

- 1: гипохлорита натрия 2,5-3,0%
- 2: спирта 70%
- 3: перманганата калия
- 4: фурацилина

Вопрос №7 При формировании корневых каналов соблюдают требование:

- 1: придания каналу конусности на всю его рабочую длину
- 2: формирования канала цилиндрической формы
- 3: формирования канала в форме «песочных часов»
- 4: придания каналу шелевидной формы

Вопрос №8 Для выполнения инструментальной обработки корневых каналов используют методику:

- 1: шагавниз («Crown-down»)
- 2: непрерывной волны
- 3: одного штифта
- 4: профилактического расширения

Вопрос №9 Материал для пломбирования корневых каналов должен:

- 1: иметь пространственную стабильность
- 2: раздражать периапикальные ткани
- 3: изменять цвет твёрдых тканей зуба
- 4: иметь длительное время твердения

Вопрос №10 К критерию качества obturации корневых каналов относят:

- 1: равномерную плотность пломбировочного материала на всём протяжении
- 2: блокаду просвета корневого канала дентинными опилками
- 3: неравномерную плотность пломбировочного материала в апикальной трети
- 4: выведение пломбировочного материала в ткани периодонта

Вопрос №11 К противопоказанию проведения постоянной obturации корневых каналов относят:

- 1: выделение экссудата
- 2: неудовлетворительную гигиену полости рта
- 3: пародонтальный карман более 5 мм
- 4: уменьшение очага резорбции костной ткани

Вопрос №12 Алгоритм пломбирования корневых каналов методом латеральной конденсации гуттаперчи подразумевает:

- 1: внесение в канал небольшого количества герметика, затем введение основного штифта и конденсацию его спредерами
- 2: введение в канал гуттаперчевого штифта, укорочение его на 0,5 мм, затем конденсацию в канале разогретыми плагерами различного диаметра
- 3: введение в канал после его верификации разогретых гуттаперчевых штифтов на носителях
- 4: пломбирование корневого канала пастой и одиночным штифтом с большой конусностью (4-6 градусов)

Эталон ответов:

Вопрос	1	2	3	4	5	6	7	8	9	10	11	12
Ответ	1,2,3	1,2	1	1	1	1	1	1	1	1	1	1

Тема занятия № 9. Клиника и дифференциальная диагностика апикального периодонтита.

Задача № 1

Пациент А. жалуется на ноющую постоянную боль в 3.5, усиливающуюся при накусывании на зуб. Неделю назад по поводу хронического фиброзного пульпита 3.5. была наложена мышьяковистая паста под повязку из искусственного дентина на сутки. В назначенное время пациент на прием прийти не смог, повязку не удалил. Объективно: ЛУ не пальпируются, переходная складка без изменений. На жевательной поверхности 3.5 повязка сохранена. После снятия повязки зондирование безболезненное, реакция на холод безболезненная, перкуссия болезненная. ЭОД 100 мкА..

- а) Поставьте диагноз
- б) Составьте план лечения

Ответ:

- а) 3.5 острый верхушечный периодонтит, фаза интоксикации (мышьяковистый периодонтит) K04.4
- б) 1 посещение: раскрытие полости зуба 3.5, экстирпация, обработка КК йодиолом, унитиолом (антидоты мышьяка), механическая обработка КК, ирригация КК хлориминном 2%, в КК оставлена турунда с йодиолом на 1-2 дня; 2 посещение: удаление повязки, антисептическая обработка, высушивание, пломбирование КК и кариозной полости.

Задача № 2

Пациент А. лет жалуется на ноющую постоянную боль в зубе 4.5, возникшую 3 дня назад. Боль усиливается при накусывании на зуб. Объективно: поднижнечелюстной ЛУ справа увеличен, болезненный при пальпации. Переходная складка в области 4.5. гиперемирована. На вестибулярной поверхности 4.5 в пришеечной области глубокая КП, заполненная размягченным дентином. Зондирование безболезненное, перкуссия болезненная, реакция на холод

безболезненная. ЭОД 100 мкА. На внутриротовой рентгенограмме периапикальные ткани без изменений.

- а) Поставьте диагноз
- б) Составьте план лечения

Ответ:

- а) 4.5 острый верхушечный периодонтит, фаза экссудации
- б) 1 посещение: создание оттока экссудата с раскрытием апикального отверстия, зуб оставляют открытым, назначение гипертонических ванночек, общего лечения и физиолечения; 2 посещение: тщательная механическая и медикаментозная обработка КК, турунды с противовоспалительным препаратом («Крезифен») в КК под повязку; 3 посещение (при положительной динамике и отсутствии симптоматики): пломбирование КК и полости зуба.

Задача 3

1.1. Ситуация

В отделение терапевтической стоматологии обратился пациент О. 20 лет.

1.2. Жалобы

на

- периодически возникающие неприятные ощущения при накусывании на 1.5 зуб.

1.3. Анамнез заболевания

Зуб беспокоит в течение 3 месяцев. Ранее зуб был лечен эндодонтически.

1.4. Анамнез жизни

- Студент.
- Вредные привычки: отрицает.
- Аллергические реакции отрицает.
- Наличие инфекционных заболеваний (ВИЧ, сифилис, гепатит) отрицает.

1.5. Объективный статус

Внешний осмотр: конфигурация лица не изменена, кожные покровы чистые, лимфатические узлы не увеличены, безболезненны.

Осмотр

полости

рта.

Зубная формула:

О			П												О
1.8	1.7	1.6	1.5	1.4	1.3	1.2	1.1	2.1	2.2	2.3	2.4	2.5	2.6	2.7	2.8
4.8	4.7	4.6	4.5	4.4	4.3	4.2	4.1	3.1	3.2	3.3	3.4	3.5	3.6	3.7	3.8
О		П											П		

Слизистая оболочка рта, десны, альвеолярных отростков и нёба без патологических изменений, бледно-розового цвета, умеренно увлажнена. Прикус ортогнатический.

Локальный статус: 1.5 зуб – коронковая часть значительно разрушена, восстановлена пломбой.

Вопрос №1 К необходимому для постановки диагноза инструментальному методу обследования относят:

- 1: перкуссию зубов
- 2: зондирование
- 3: пальпацию слизистой оболочки рта
- 4: термодиагностику

3. Результаты инструментальных методов обследования

3.1. Перкуссия зубов

Вертикальная перкуссия 1.5 зуба слабо болезненна.

3.2. Зондирование

Данный метод обследования относится к основным, но не информативен при постановке диагноза в данной клинической ситуации.

3.3. Пальпация слизистой оболочки рта

Данный метод обследования относится к основным, но не информативен при постановке диагноза в данной клинической ситуации.

3.4. Термодиагностика

Данный метод обследования относится к основным, но не информативен при постановке диагноза в данной клинической ситуации.

Вопрос №2 К дополнительному методу обследования для постановки диагноза в данной клинической ситуации относят:

- 1: прицельную внутриротовую контактную рентгенографию
- 2: электроодонтодиагностику
- 3: эхоosteометрию плотности челюстных костей
- 4: биопсию

5. Результаты дополнительных методов обследования

5.1. Прицельная внутриротовая контактная рентгенография

На прицельной внутриротовой контактной рентгенограмме корневой канал 1.5 зуба запломбирован плотно, равномерно на всём протяжении, пломбировочный материал и гуттаперча значительно выведены за верхушку корня. Имеется незначительное диффузное разряжение в периапикальных тканях.

5.2. Электроодонтодиагностика

Данный метод обследования относится к основным, но информативен при постановке диагноза в данной клинической ситуации.

5.3. Эхоosteометрия плотности челюстных костей

Исследование не имеет диагностического значения в данной клинической ситуации.

5.4. Биопсия

Исследование не имеет диагностического значения в данной клинической ситуации.

Вопрос №3 Основным диагнозом 1.5 зуба является:

- 1: хронический апикальный периодонтит
- 2: острый апикальный периодонтит
- 3: периапикальная корневая киста
- 4: периапикальный абсцесс без свища

7. Диагноз

Диагноз:

Вопрос №4 Предпочтительным вариантом лечения в данной клинической ситуации является:

- 1: повторное эндодонтическое лечение
- 2: удаление причинного зуба
- 3: динамическое наблюдение
- 4: коронарно-радикулярная сепарация

Вопрос №5 Препаратами для ирригации корневых каналов при эндодонтическом лечении являются:

- 1: хлоргексидин (0,05-1,0%), гипохлорит натрия (2,5-3,0%)
- 2: хлоргексидин (2,0-3,0%), этилендиаминтетрауксусная кислота (ЭДТА)
- 3: раствор перекиси водорода (6,0%), хлоргексидин (3,0-5,0%)
- 4: гипохлорит натрия (5,0-7,0%), медицинский спирт (96%)

Вопрос №6 К альтернативному методу лечения данного зуба относится:

- 1: резекция верхушки корня
- 2: гемисекция зуба
- 3: ампутация корня
- 4: закрытый кюретаж

Вопрос №7 В качестве дополнительного метода лечения в данном клиническом случае возможно:

- 1: проведение трансканального электрофореза периодонта
- 2: наложение пасты на основе резорцин-формальдегида
- 3: наложение мышьяковистой пасты
- 4: назначение антибиотикотерапии

Вопрос №8 К критерию качественной obturации корневого канала относят:

- 1: плотную obturацию канала на всём протяжении до анатомической верхушки корня на контрольной прицельной внутриротовой контактной рентгенограмме
- 2: показатели апекслокатора
- 3: отсутствие жалоб
- 4: плотную obturацию канала на всём протяжении до рентгенологической верхушки корня на контрольной прицельной внутриротовой контактной рентгенограмме

Вопрос №9 К требованиям к материалам для пломбирования корневых каналов относят:

- 1: рентгеноконтрастность, хорошие манипулятивные свойства
- 2: усадку, изменение формы после введение в канал
- 3: трудное выведение из канала, нерентгеноконтрастность
- 4: раздражающее действие на периапикальные ткани, пористость

Вопрос №10 Показанием к изготовлению не прямых реставраций при восстановлении анатомической формы коронковой части зуба после эндодонтического лечения является индекс разрушения окклюзионной поверхности зуба (ИРОПЗ) более:

- 1: 0,4
- 2: 0,5
- 3: 0,6
- 4: 0,7

Вопрос №11 Возможным исходом на этапе лечения является:

- 1: ятрогенное осложнение
- 2: рецидив кариеса
- 3: острый периодонтит
- 4: перелом зуба

Вопрос №12 Проведение профилактических осмотров стоматологических пациентов рекомендовано с периодичностью один раз в:

- 1: 6 месяцев
- 2: 9 месяцев
- 3: 12 месяцев
- 4: 3 месяца

Эталон ответов:

Вопрос	1	2	3	4	5	6	7	8	9	10	11	12
Ответ	1	1	1	1	1	1	1	1	1	1	1	1

Задача 4

1.1. Ситуация

В отделение терапевтической стоматологии обратился пациент Н. 35 лет.

1.2. Жалобы

на

- ощущение дискомфорта при накусывании на зуб на верхней челюсти справа,
- боли при приёме горячей пищи,
- неприятный запах изо рта.

1.3. Анамнез заболевания

Указанные жалобы появились неделю назад, ранее были ноющие боли от термических раздражителей. Зуб ранее не лечен, к врачу-стоматологу не обращался.

1.4. Анамнез жизни

- Работает продавцом.
- Наличие хронических заболеваний отрицает.
- Вредные привычки отрицает.
- Аллергические реакции отрицает.
- Наличие инфекционных заболеваний (ВИЧ, сифилис, гепатит) отрицает.

1.5. Объективный статус

Внешний осмотр: конфигурация лица не изменена, регионарные лимфатические узлы не увеличены, безболезненны при пальпации.

Осмотр

полости

рта.

Зубная формула:

О			?				С	С					П		О
1.8	1.7	1.6	1.5	1.4	1.3	1.2	1.1	2.1	2.2	2.3	2.4	2.5	2.6	2.7	2.8
4.8	4.7	4.6	4.5	4.4	4.3	4.2	4.1	3.1	3.2	3.3	3.4	3.5	3.6	3.7	3.8

		П									П	П		
--	--	---	--	--	--	--	--	--	--	--	---	---	--	--

Состояние слизистой оболочки рта, десны, альвеолярных отростков и нёба: бледно-розового цвета, умеренно увлажнена.

Прикус: ортогнатический.

Локальный статус: 1.5 зуб – на медиальной контактной и жевательной поверхностях определяется глубокая кариозная полость, заполненная размягчённым дентином; окклюзионный мезиальный эмалевый валик над полостью полностью разрушен.

Вопрос №1 К клиническим методам обследования, обязательным для постановки диагноза в данной клинической ситуации, относятся:

- 1: зондирование кариозных полостей
- 2: перкуссия зубов
- 3: термодиагностика зуба
- 4: витальное окрашивание твёрдых тканей зуба
- 5: определение пародонтальных индексов
- 6: ортопантомографию

3. Результаты клинических методов обследования

3.1. Зондирование кариозных полостей

Зондирование дна кариозной полости безболезненно, определяется сообщение с полостью зуба.

3.2. Перкуссия зубов

Вертикальная перкуссия 1.5 зуба незначительно болезненна.

3.3. Термодиагностика зуба

Болевая реакция 1.5 зуба на холодовой раздражитель отсутствует.

3.4. Витальное окрашивание твёрдых тканей зуба

Данный метод обследования не включён в Требования к амбулаторно-поликлинической диагностике, не является обязательным для постановки диагноза.

3.5. Определение пародонтальных индексов

Данный метод обследования не является обязательным, проводится по потребности (на усмотрение лечащего врача).

3.6. Ортопантомография

Данный метод обследования не является обязательным, проводится по потребности (на усмотрение лечащего врача).

Вопрос №2 К дополнительным методам обследования для постановки диагноза в данной клинической ситуации относят:

- 1: прицельную внутриротовую контактную рентгенографию
- 2: электроодонтометрию
- 3: эхоosteометрию
- 4: контрастную рентгенографию с применением специальных веществ
- 5: реопародонтографию

5. Результаты дополнительных методов обследования

5.1. Прицельная внутриротовая контактная рентгенография

На рентгенограмме определяется кариозная полость на медиальной контактной и жевательной поверхностях, распространяющаяся в дентин, с сообщением с полостью пульпы зуба. Определяются рентгенологические изменения со стороны верхушечного периодонта.

5.2. Электроодонтометрия

Показатель чувствительности пульпы при проведении электроодонтометрии 1.5 зуба зарегистрирован свыше 100 мкА.

5.3. Эхоosteометрия

Исследование не имеет диагностического значения в данной клинической ситуации.

5.4. Контрастная рентгенография с применением специальных веществ

Исследование не имеет диагностического значения в данной клинической ситуации.

5.5. Реопародонтография

Исследование не имеет диагностического значения в данной клинической ситуации.

Вопрос №3 К числу обязательных методов исследования в данной клинической ситуации относятся:

- 1: пальпация челюстно-лицевой области
- 2: определение пародонтальных индексов

- 3: радиовизиография челюстно-лицевой области
- 4: определение степени патологической подвижности зубов

7. Результаты обязательных методов исследования

7.1. Пальпация челюстно-лицевой области

Лимфатические узлы не увеличены, безболезненны при пальпации.

7.2. Определение пародонтальных индексов

Исследование не имеет диагностического значения в данной клинической ситуации.

7.3. Радиовизиография челюстно-лицевой области

Исследование не имеет диагностического значения в данной клинической ситуации.

7.4. Определение степени патологической подвижности зубов

Исследование не имеет диагностического значения в данной клинической ситуации.

Вопрос №4 Основным диагнозом является:

- 1: хронический апикальный периодонтит 1.5 зуба
- 2: хронический пульпит 1.5 зуба
- 3: периостит челюстей
- 4: острый апикальный периодонтит 1.5 зуба

9. Диагноз

Диагноз:

Вопрос №5 Лечению пациента с данным диагнозом препятствуют факторы: неадекватное психоэмоциональное состояние пациента перед лечением, а также:

- 1: острые поражения слизистой оболочки рта и красной каймы губ;
 - инфаркт миокарда, развившийся менее чем за 6 месяцев до момента обращения
- 2: хронические поражения слизистой оболочки рта и красной каймы губ;
 - заболевание височно-нижнечелюстного сустава, возникшее 6 месяцев назад
- 3: наличие рецессии десны в области моляров нижней челюсти;
 - гиперестезия твёрдых тканей зубов, возникшая 6 месяцев назад
- 4: наличие клиновидных дефектов в области премоляров на нижней челюсти;
 - патология прикуса, диагностированная в возрасте 12 лет

Вопрос №6 Немедикаментозная помощь при хроническом апикальном периодонтите направлена на:

- 1: купирование воспалительного процесса
- 2: проведение обработки корневых каналов на $\frac{1}{2}$ их длины
- 3: obturацию корневых каналов за уровень анатомической верхушки
- 4: obturацию корневых каналов до уровня устьевой части

Вопрос №7 Этапы проведения инструментальной и антисептической обработки корневых каналов

1.5 зуба включают раскрытие полости зуба и:

- 1: создание прямого доступа к корневым каналам
- 2: пломбирование корневых каналов до уровня устьевой части
- 3: пломбирование корневых каналов за апикальное отверстие
- 4: прохождение корневого канала на $\frac{1}{2}$ его длины

Вопрос №8 Корневой канал 1.5 зуба после обработки должен:

- 1: сохранять своё направление
- 2: завершаться апикальным расширением
- 3: иметь форму цилиндра
- 4: иметь неровности на стенках

Вопрос №9 К целям пломбирования корневых каналов относят предотвращение повторного инфицирования и достижение obturации канала:

- 1: до апикального отверстия
- 2: за апикальное отверстие
- 3: на $\frac{1}{2}$ его длины
- 4: до устьевой части

Вопрос №10 Материал для пломбирования корневых каналов должен:

- 1: иметь пространственную стабильность
- 2: менять форму после введения в канал
- 3: раздражать периапикальные ткани
- 4: изменять цвет коронковой части зуба

Вопрос №11 К микроорганизмам, вызывающим хронический апикальный периодонтит, относятся:

- 1: стрептококки гемолитические, негемолитические
- 2: актиномицеты, спирохеты
- 3: микрококки, актиномицеты
- 4: энтерококки, вейлонеллы

Вопрос №12 Рекомендуемая продолжительность динамического наблюдения за зубом после лечения составляет:

- 1: 2 года
- 2: 1 год
- 3: 3 года
- 4: 4 года

Эталон ответов:

Вопрос	1	2	3	4	5	6	7	8	9	10	11	12
Ответ	1,2,3	1,2	1	1	1	1	1	1	1	1	1	1

Тема занятия № 10. Методы лечения апикального периодонтита.

Задача № 1

Больному Р., 35 лет, поставлен диагноз: 4.4 хронический фиброзный периодонтит, К04.5. Зуб с одним хорошо проходимым каналом.

- а) Можно ли пролечить этот зуб в одно посещение?
- б) Какими эндодонтическими инструментами проводится этап расширения устья канала?
- в) Укажите пломбировочные материалы для оптимальной obturation корневого канала.

Ответ:

- а) Да можно
- б) Гейтс дрель, ларго
- в) Гуттаперча с силером

Задача № 2

Пациент Р. обратился с жалобами на наличие кариозной полости в зубе 2.7. Ранее 2.7 не лечен, кариозную полость заметил около года назад. Объективно: на дистальной поверхности 2.7 глубокая кариозная полость, широко сообщающаяся с полостью зуба. Зондирование, перкуссия, реакция на холод безболезненные. На рентгенограмме 2.7: КК прямые, хорошо проходимы, в области апексов корней определяется очаг просветления с неровными контурами 0,4x0,6 мм в виде «язычков пламени».

- а) Поставьте диагноз
- б) Опишите этапы лечения

Ответ:

- а) 2.7 хронический гранулирующий периодонтит
- б) 1 посещение: создание эндодонтического доступа, дробное удаление распада из КК, механическая обработка КК (Crown Down) без раскрытия апикального отверстия, антисептическая обработка КК р-ром гипохлорита натрия, временное пломбирование КК пастами на основе гидроксида кальция (каласепт, апексдент) на 3 недели, временная пломба; 2 посещение: замена временной пасты для КК на свежую под временную пломбу на 3 недели; 3 посещение: постоянное пломбирование КК и реставрация.

Задача 3

1.1. Ситуация

В отделение терапевтической стоматологии обратился пациент К. 38 лет.

1.2. Жалобы

на

- боль и дискомфорт при приёме твёрдой пищи на верхней челюсти слева.

1.3. Анамнез заболевания

Указанные жалобы впервые появились около полугода назад. К врачу-стоматологу не обращался.

1.4. Анамнез жизни

- Работает фармацевтом в аптеке.
- Практически здоров.
- Вредные привычки: отрицает.

- Аллергические реакции отрицает.
- Наличие инфекционных заболеваний (ВИЧ, сифилис, гепатит) отрицает.

1.5. Объективный статус

Внешний осмотр: конфигурация лица не изменена, лимфатические узлы не пальпируются.

Зубная формула:

С					П		П	П				П	?		
1.8	1.7	1.6	1.5	1.4	1.3	1.2	1.1	2.1	2.2	2.3	2.4	2.5	2.6	2.7	2.8
4.8	4.7	4.6	4.5	4.4	4.3	4.2	4.1	3.1	3.2	3.3	3.4	3.5	3.6	3.7	3.8
О			П										О	П	

Состояние слизистой оболочки рта, десны, альвеолярных отростков и нёба: бледно-розового цвета, умеренно увлажнена.

Прикус: ортогнатический.

Локальный статус: 2.6 зуб – на медиальной контактной поверхности располагается глубокая кариозная полость, в полости зуба имеется округлое образование красновато-серого цвета.

Вопрос №1 К клиническим методам обследования, обязательным для постановки диагноза в данной клинической ситуации, относятся:

- 1: зондирование кариозной полости
- 2: перкуссия зуба
- 3: термодиагностика зуба
- 4: пальпация по переходной складке
- 5: витальное окрашивание твёрдых тканей зуба
- 6: определениепародонтальных индексов

3. Результаты клинических методов обследования

3.1. Зондирование кариозной полости

При зондировании полость зуба вскрыта, в кариозной полости имеется грануляционная ткань, зондирование которой резко болезненно, выявляется кровоточивость.

3.2. Перкуссия зуба

Вертикальная и горизонтальная перкуссия 2.6 зуба безболезненна.

3.3. Термодиагностика зуба

Болевая реакция 2.6 зуба на температурный раздражитель выраженная, продолжающаяся после устранения раздражителя.

3.4. Пальпация по переходной складке

Данный метод обследования не включён в Требования к амбулаторно-поликлинической диагностике, не является обязательным для постановки диагноза.

3.5. Витальное окрашивание твёрдых тканей зуба

Данный метод обследования не является обязательным, проводится по потребности (на усмотрение лечащего врача).

3.6. Определение пародонтальных индексов

Данный метод обследования не является обязательным, проводится по потребности (на усмотрение лечащего врача).

Вопрос №2 К дополнительным методам обследования для постановки диагноза в данной клинической ситуации относят:

- 1: прицельную внутриротовую контактную рентгенографию
- 2: электроодонтометрию
- 3: эхоosteометрию плотности челюстных костей
- 4: контрастную рентгенографию
- 5: реопародонтографию

5. Результаты дополнительных методов обследования

5.1. Прицельная внутриротовая контактная рентгенография

На рентгенограмме нет изменений в периапикальных тканях.

5.2. Электроодонтометрия

При проведении электроодонтометрии значения порога электровозбудимости пульпы – 48 мкА.

5.3. Эхоosteометрия плотности челюстных костей

Исследование не имеет диагностического значения в данной клинической ситуации.

5.4. Контрастная рентгенография

Исследование не имеет диагностического значения в данной клинической ситуации.

5.5. Репародонтография

Исследование не имеет диагностического значения в данной клинической ситуации.

Вопрос №3 Основным диагнозом в данной клинической ситуации является _____ 2.6
зуба:

- 1: хронический гиперпластический пульпит
- 2: хронический периодонтит
- 3: хронический гиперпластический гингивит в области
- 4: фиброзный эпюлис в области

7. Диагноз

Диагноз:

Вопрос №4 Одним из этапов лечения 2.6 зуба является:

- 1: определение рабочей длины канала
- 2: назначение антибиотиков широкого спектра
- 3: обработка полости раствором йода
- 4: обработка полости раствором хлорамина

Вопрос №5 Для определения рабочей длины канала используют метод:

- 1: электрометрический
- 2: по ощущениям пациента
- 3: табличный
- 4: по состоянию бумажного пина

Вопрос №6 При данном диагнозе в качестве антисептика для медикаментозной обработки каналов предпочтительно использовать гипохлорит натрия в концентрации ____ %:

- 1: 3
- 2: 1
- 3: 4
- 4: 5

Вопрос №7 При проведении ультразвуковой обработки каналов файл выбирают _____ последний файл, используемый для механической обработки:

- 1: на размер меньше, чем
- 2: такого же размера, как
- 3: на размер больше, чем
- 4: на 2 размера меньше, чем

Вопрос №8 При данном диагнозе корневые каналы пломбируют с использованием метода:

- 1: латеральной конденсации
- 2: одного штифта
- 3: пломбирования пастой
- 4: пломбирования цементом

Вопрос №9 Восстановление анатомической формы зуба после эндодонтического лечения методом пломбирования проводят при значении ИРОПЗ по В.Ю. Миликевичу:

- 1: 0,2-0,4
- 2: 0,5-0,6
- 3: >0,6
- 4: >0,8

Вопрос №10 Одним из требований к окончательному формированию полости после эндодонтического лечения является:

- 1: иссечение эмали, лишённой подлежащего дентина
- 2: сохранение эмали, лишённой подлежащего дентина
- 3: укорочение бугров на 1-2 мм
- 4: иссечение иммунных зон

Вопрос №11 Показанием к изготовлению вкладок после эндодонтического лечения являются полости _____ классов по Блеку:

- 1: I, II
- 2: III, IV
- 3: IV, V

4: V, VI

Вопрос №12 В данной клинической ситуации критерием наступления исхода лечения «стабилизация» является:

- 1: отсутствие рецидива и осложнений
- 2: сохранение анатомической формы зуба
- 3: нормализация жевательной эффективности
- 4: отсутствие аллергических реакций

Эталон ответов:

Вопрос	1	2	3	4	5	6	7	8	9	10	11	12
Ответ	1,2,3	1,2	1	1	1	1	1	1	1	1	1	1

Задача 4

1.1. Ситуация

В отделение терапевтической стоматологии обратился пациент М. 25 лет.

1.2. Жалобы

на

- интенсивные боли, возникающие самопроизвольно и от всех видов раздражителей на нижней челюсти справа, которые потом приобретают ноющий характер.

1.3. Анамнез заболевания

Указанные жалобы появились неделю назад. К врачу-стоматологу не обращался.

1.4. Анамнез жизни

- Работает менеджером по продажам.
- Три года назад был поставлен диагноз «эрозивный гастрит».
- Вредные привычки отрицает.
- Аллергические реакции отрицает.
- Наличие инфекционных заболеваний (ВИЧ, сифилис, гепатит) отрицает.

1.5. Объективный статус

Внешний осмотр: конфигурация лица не изменена, регионарные лимфатические узлы не увеличены, безболезненны при пальпации.

Зубная формула:

О								П					С		
1.8	1.7	1.6	1.5	1.4	1.3	1.2	1.1	2.1	2.2	2.3	2.4	2.5	2.6	2.7	2.8
4.8	4.7	4.6	4.5	4.4	4.3	4.2	4.1	3.1	3.2	3.3	3.4	3.5	3.6	3.7	3.8
	?	П											С	П	

Состояние слизистой оболочки рта, десны, альвеолярных отростков и нёба: бледно-розового цвета, умеренно увлажнена. Прикус: ортогнатический.

Локальный статус: 4.7 зуб – на медиальной контактной поверхностях располагается глубокая кариозная полость, заполненная большим количеством размягчённого дентина, окклюзионный мезиальный эмалевый валик над полостью разрушен.

Вопрос №1 К клиническим методам обследования, обязательным для постановки диагноза в данной клинической ситуации, относятся:

- 1: зондирование кариозных полостей
- 2: перкуссия зубов
- 3: термодиагностика зуба
- 4: люминесцентная стоматоскопия
- 5: электроодонтометрия
- 6: радиовизиография челюстно-лицевой области

3. Результаты клинических методов обследования

3.1. Зондирование кариозных полостей

Зондирование дна кариозной полости безболезненно, кариозная полость сообщается с полостью зуба, возможна болезненность при зондировании устьев корневых каналов.

3.2. Перкуссия зубов

Вертикальная и горизонтальная перкуссия 4.7 зуба безболезненна.

3.3. Термодиагностика зуба

Болевая реакция 4.7 зуба на температурный (тепловой) раздражитель выраженная, продолжительная, не проходящая сразу после устранения раздражителя.

3.4. Люминесцентная стоматоскопия

Данный метод обследования не является обязательным, проводится по потребности (на усмотрение лечащего врача).

3.5. Электроодонтометрия

Данный метод обследования не является обязательным, проводится по потребности (на усмотрение лечащего врача).

3.6. Радиовизиография челюстно-лицевой области

Данный метод обследования не является обязательным, проводится по потребности (на усмотрение лечащего врача).

Вопрос №2 К дополнительным методам обследования для постановки диагноза в данной клинической ситуации относят:

- 1: прицельную внутривисцеральную контактную рентгенографию
- 2: электроодонтометрию
- 3: эхоостеометрию
- 4: контрастную рентгенографию
- 5: реопародонтографию

5. Результаты дополнительных методов обследования

5.1. Прицельная внутривисцеральная контактная рентгенография

На рентгенограмме определяется кариозная полость на медиальной контактной поверхности, распространяющаяся в дентин, сообщающаяся с полостью пульпы зуба. Рентгенологических изменений со стороны верхушечного периодонта не определяется.

5.2. Электроодонтометрия

Показатель чувствительности пульпы при проведении электроодонтометрии 4.7 зуба зарегистрирован в пределах от 60 до 90 мкА.

5.3. Эхоостеометрия

Исследование не имеет диагностического значения в данной клинической ситуации.

5.4. Контрастная рентгенография

Исследование не имеет диагностического значения в данной клинической ситуации.

5.5. Реопародонтография

Исследование не имеет диагностического значения в данной клинической ситуации.

Вопрос №3 К числу обязательных методов исследования в данной клинической ситуации относятся:

- 1: пальпация челюстно-лицевой области
- 2: определение пародонтальных индексов
- 3: определение степени патологической подвижности зубов
- 4: люминесцентная стоматоскопия

7. Результаты обязательных методов обследования

7.1. Пальпация челюстно-лицевой области

Лимфатические узлы не увеличены, безболезненны при пальпации.

7.2. Определение пародонтальных индексов

Исследование не имеет диагностического значения в данной клинической ситуации.

7.3. Определение степени патологической подвижности зубов

Исследование не имеет диагностического значения в данной клинической ситуации.

7.4. Люминесцентная стоматоскопия

Исследование не имеет диагностического значения в данной клинической ситуации.

Вопрос №4 Основным диагнозом 4.7 зуба является:

- 1: хронический язвенный пульпит
- 2: хронический пульпит
- 3: хронический апикальный периодонтит
- 4: острый апикальный периодонтит

9. Диагноз

Диагноз:

Вопрос №5 Лечению пациента с данным диагнозом препятствуют факторы: неадекватное психоэмоциональное состояние пациента перед лечением, а также:

- 1: острые поражения слизистой оболочки рта и красной каймы губ; инфаркт миокарда, развившийся менее чем за 6 месяцев до момента обращения
- 2: затруднённое прорезывание «зуба мудрости»; заболевание височно-нижнечелюстного сустава, возникшее 6 месяцев назад
- 3: наличие рецессии десны в области моляров нижней челюсти; гиперестезия твёрдых тканей зубов, возникшая 6 месяцев назад
- 4: наличие клиновидных дефектов в области премоляров и моляров на нижней челюсти; патология прикуса, диагностированная в возрасте 12 лет

Вопрос №6 Немедикаментозная помощь при хроническом язвенном пульпите направлена на:

- 1: купирование острого воспалительного процесса
- 2: обработку корневых каналов на $\frac{1}{2}$ их длины
- 3: obturацию корневых каналов до устьевой части
- 4: obturацию корневых каналов за апикальное отверстие

Вопрос №7 Этапы проведения инструментальной и антисептической обработки корневых каналов

4.7 зуба включают раскрытие полости зуба и:

- 1: создание прямого доступа к корневым каналам
- 2: прохождение корневого канала на $\frac{1}{2}$ его длины
- 3: obturацию корневого канала за апикальное отверстие
- 4: частичное удаление пульпы

Вопрос №8 Корневые каналы 4.7 зуба после обработки должны соответствовать требованию:

- 1: сохранять своё направление
- 2: менять своё направление
- 3: иметь форму цилиндра
- 4: иметь неровности на стенках

Вопрос №9 К целям пломбирования корневых каналов относят предотвращение повторного инфицирования и достижение obturации канала:

- 1: до апикального отверстия
- 2: за апикальное отверстие
- 3: на $\frac{1}{2}$ его длины
- 4: до устьевой части

Вопрос №10 Материал для пломбирования корневых каналов должен:

- 1: иметь пространственную стабильность
- 2: раздражать периапикальные ткани
- 3: изменять цвет зуба
- 4: менять форму после введения в канал

Вопрос №11 К микроорганизмам, вызывающим хронический язвенный пульпит, относят:

- 1: гемолитические и негемолитические стрептококки
- 2: актиномицеты и фузобактерии
- 3: вейлонеллы и кишечные палочки
- 4: энтерококки и грибковую флору

Вопрос №12 Рекомендуемая продолжительность динамического наблюдения за зубом после лечения составляет:

- 1: 2 года
- 2: 1 год
- 3: 3 года
- 4: 5 лет

Эталон ответов:

Вопрос	1	2	3	4	5	6	7	8	9	10	11	12
Ответ	1,2,3	1,2	1	1	1	1	1	1	1	1	1	1

Тема занятия № 11. Ошибки и осложнения при диагностике и лечении периодонтита.

Задача № 1

Пациент В. 66 лет жалуется на интенсивные постоянные боли в зубе 2.8, усиливающиеся при дотрагивании языком и накусывании. Анамнез: 2.8 ранее не лечен, месяц назад отмечались

незначительные боли при накусывании. Два дня назад появились интенсивные боли, усиливающиеся при накусывании. Объективно: слизистая оболочка переходной складки и десны в области 2.8 отечна, гиперемирована, при пальпации болезненная. На дистальной поверхности 2.8 глубокая КП, заполненная размягченным дентином, сообщающаяся с полостью зуба. Зондирование, реакция на холодное безболезненные, перкуссия резко болезненная. На внутривитовой контактной Rg бокового отдела верхней челюсти 2.8: на медиальной поверхности очаг просветления с неровными контурами К5, полость зуба без изменений, небный корень прямой, медиально-щечный слабо искривлен, дистально-щечный прямой. В периапикальных тканях неравномерное расширение периодонтальной щели, костный рисунок альвеолы нечеткий.

а) Поставьте диагноз

б) Составьте план лечения

Ответ:

а) 2.8 обострение хронического фиброзного периодонтита

б) 1 посещение: создание эндодонтического доступа, механическая обработка КК (Crown Down) и раскрытие апикального отверстия для создания оттока экссудата, назначение гипертонических ванночек, общего лечения, физиолечения; 2 посещение: антисептическая обработка КК, пломбирование временной пастой КК (каласепт) на 1-3 недели, повязка; 3 посещение: удаление временной пасты из КК, медикаментозная обработка, пломбирование КК, постоянная пломба.

Задача № 2

Пациентка П. обратилась с жалобами на боль при накусывании на зуб 2.4, наличие свища на десне соответственно 2.4. Анамнез: 2.4 ранее лечен по поводу пульпита. Периодически пациентка отмечала появление свищевого хода с гнойным отделяемым, болезненное накусывание на 2.4. Объективно: на медиальной поверхности 2.4 глубокая кариозная полость, заполненная остатками пломбы. Зондирование, реакция на холодное безболезненные, перкуссия резко болезненная. В проекции верхушки 2.4 свищевой ход с гнойным отделяемым. На рентгенограмме: КК заполнены материалом неравномерно на половину, в области верхушек корней очаг просветления с неровными контурами в виде «языков пламени».

а) Поставьте диагноз

б) Во сколько посещений можно проводить лечение?

в) Составьте план лечения.

Ответ:

а) 2.4 обострение хронического гранулирующего периодонтита

б) При наличии свища и возможности проведения качественной эндодонтической обработки лечение можно проводить в 1 посещение или традиционно в 3 посещения

в) Общее лечение: антибиотик (Линкомицин 0,25 × 4 раза в день) противовоспалительное средство (Найз по 1 табл. 1-3 раза в день), десенсибилизирующее (фенкарол 1 табл. 1 раза в день). Местное лечение: препарирование КП, удаление пломбы, базовой прокладки, пломбировочного материала из КК, механическая обработка КК (Crown Down) без раскрытия апикального отверстия, ирригация КК р-ром гипохлорита натрия 3%, высушивание, obturation КК до физиологического отверстия, прокладка, пломба.

Задача 3

1.1. Ситуация

На приём к врачу-стоматологу обратился пациент 33 лет.

1.2. Жалобы

на

- боль в 3.5 зубе во время еды,
- длительную ноющую боль от всех видов раздражителей,
- приступообразную боль при выходе из тёплого помещения на холод.

1.3. Анамнез заболевания

3.5 зуб ранее болел. Несколько недель назад появилась длительная боль во время еды.

1.4. Анамнез жизни

- Сопутствующие заболевания: практически здоров.
- Вредные привычки: отрицает.
- Наследственность: неотягощена.
- Аллергоанамнез: неотягощён.
- Туберкулёз, гепатит, ВИЧ отрицает.
- Работает учителем.

1.5. Объективный статус

Внешний осмотр: конфигурация лица не изменена, лимфатические узлы головы и шеи не увеличенные, безболезненные, подвижные, открывание рта свободное, в полном объёме.

Осмотр полости рта:

Зубная формула:

О			П									П	П	П	О
1.8	1.7	1.6	1.5	1.4	1.3	1.2	1.1	2.1	2.2	2.3	2.4	2.5	2.6	2.7	2.8
4.8	4.7	4.6	4.5	4.4	4.3	4.2	4.1	3.1	3.2	3.3	3.4	3.5	3.6	3.7	3.8
О		О	П	П								?	О	С	О

Индекс гигиены Силнесс – Лое = 1,5.

Прикус: патологический.

Вторичное частичное отсутствие жевательных зубов на нижней челюсти.

Локальный статус: 3.5 зуб – глубокая кариозная полость, заполненная размягчённым дентином.

Вопрос №1 К клиническим методам обследования, необходимым для постановки диагноза, относят:

- 1: зондирование кариозной полости
- 2: перкуссию зуба
- 3: определение подвижности зубов
- 4: пальпацию по переходной складке
- 5: мастикациографию

3. Результаты клинических методов обследования

3.1. Зондирование кариозной полости

Определяется точечное сообщение с полостью зуба.

3.2. Перкуссию зуба

Перкуссия безболезненная.

3.3. Определение подвижности зубов

Не имеет значения для постановки диагноза в данной клинической ситуации, не является патогномичным симптомом для данного заболевания.

3.4. Пальпация по переходной складке

Не имеет значения для постановки диагноза в данной клинической ситуации.

3.5. Мастикациография

Не имеет значения для постановки диагноза в данной клинической ситуации, не является патогномичным симптомом для данного заболевания.

Вопрос №2 К дополнительным методам обследования в данной клинической ситуации относят:

- 1: электроодонтометрию
- 2: термодиагностику
- 3: зондирование протока слюнной железы
- 4: бактериоскопическое исследование
- 5: клинический анализ крови

5. Результаты дополнительных методов обследования

5.1. Электроодонтометрия

Показатель электровозбудимости пульпы – 20-40 мкА.

5.2. Термодиагностика

Возникновение болевого синдрома при термодиагностике 3.5 зуба.

5.3. Зондирование протока слюнной железы

Не имеет значения для постановки диагноза в данной клинической ситуации, не является патогномичным симптомом для данного заболевания.

5.4. Бактериоскопическое исследование

Не имеет значения для постановки диагноза в данной клинической ситуации, не является патогномичным симптомом для данного заболевания.

5.5. Клинический анализ крови

Не имеет значения для постановки диагноза в данной клинической ситуации, не является патогномичным симптомом для данного заболевания.

Вопрос №3 Основным предполагаемым диагнозом 3.5 зуба является:

- 1: Хронический пульпит
- 2: Кариес дентина
- 3: Острый пульпит
- 4: Острый апикальный периодонтит

7. Диагноз

Диагноз:

Вопрос №4 Дифференциальную диагностику хронического пульпита проводят с:

- 1: сердечными болями при стенокардии
- 2: невритом лицевого нерва
- 3: невралгией лицевого нерва
- 4: слюнно-каменной болезнью

Вопрос №5 Дифференциальную диагностику хронического пульпита проводят с:

- 1: хроническими болями невrogenного характера
- 2: болезнью Рейно
- 3: хроническим генерализованным гингивитом
- 4: клиновидным дефектом

Вопрос №6 К наиболее вероятной причине возникновения заболевания относят:

- 1: кариозную полость
- 2: системные заболевания
- 3: частичную вторичную адентию
- 4: аллергическую реакцию

Вопрос №7 Основной принцип лечения хронического пульпита заключается в:

- 1: ликвидации воспаления пульпы
- 2: резекции верхушки корня
- 3: назначении антибиотиков
- 4: консультации врача-хирурга

Вопрос №8 При выборе тактики лечения хронического пульпита в два посещения в первое посещение проводят:

- 1: витальную экстирпацию пульпы
- 2: наложение девитализирующей пасты
- 3: наложение прокладок на дно полости зуба
- 4: назначение противомикробных препаратов

Вопрос №9 Материал для пломбирования корневых каналов должен:

- 1: обладать пространственной стабильностью, не давать усадку и сохранять форму
- 2: формировать направление канала, придавать конусность стенкам канала
- 3: обладать высокой пористостью, иметь разнородную текстуру
- 4: иметь одинаковую с тканями зуба контрастность при рентгенологическом обследовании

Вопрос №10 Для выбора метода восстановления коронковой части зуба применяют индекс:

- 1: Миликевича
- 2: Силнесс – Лое
- 3: Рамфборда
- 4: Тонна

Вопрос №11 Образование уступа при инструментальной обработке корневого канала является _____ лечения:

- 1: ошибкой
- 2: осложнением
- 3: этапом
- 4: вариантом

Вопрос №12 Лечебные мероприятия в данной клинической ситуации обязательно включают в себя:

- 1: применение анестезии
- 2: оформление листка нетрудоспособности
- 3: санаторно-курортное лечение
- 4: консультацию врача-невролога

Эталон ответов:

Вопрос	1	2	3	4	5	6	7	8	9	10	11	12
--------	---	---	---	---	---	---	---	---	---	----	----	----

Ответ	1,2	1,2	1	1	1	1	1	1	1	1	1	1
-------	-----	-----	---	---	---	---	---	---	---	---	---	---

Тема занятия № 12. Способы профилактики и устранения ошибок и осложнений в эндодонтии.

Задача № 1

Пациент Б. 40 лет. Обратился в стоматологическую поликлинику с жалобами на острые приступообразные боли в зубе 4.7, иррадиирующие в ухо и подчелюстную область справа. Боли усиливаются ночью и от всех видов раздражителей.

Анамнез: 4.7 ранее лечен по поводу глубокого кариеса. После лечения не беспокоил. Боль возникла впервые 3 дня назад.

При осмотре: на окклюзионно-медиальной поверхности зуба 4.7 – герметичная пломба. Перкуссия слабоболезненная. Реакция на холодное болезненная длительная. После удаления пломбы – полость зуба не вскрыта, зондирование резко болезненно по всему дну.

а) Поставьте диагноз

б) Проведите дифференциальную диагностику

Ответ:

а) К04.02; 4.7 Острый Диффузный пульпит

б) Острый очаговый пульпит (непродолжительные боли с длинными безболевыми промежутками возникли не более 2 дней назад, ЭОД – 15-25 мкА); обострение хронического пульпита (в анамнезе ранее отмечались самопроизвольные приступообразные ночные боли, сообщение КП с полостью зуба; ЭОД – 40-90 мкА); острый верхушечный периодонтит (болезненная перкуссия, безболезненное зондирование и температурная проба, ЭОД более 100 мкА); обострение хронического периодонтита (перкуссия резко болезненная, отек и гиперемия переходной складки, зондирование и температурная проба безболезненные, ЭОД больше 100 мкА); невралгия тройничного нерва (температурная проба безболезненная, ЭОД в норме); гайморит (заложенность носа, признаки общей интоксикации – головная боль, слабость, недомогание, температурная проба безболезненная, ЭОД в норме); альвеолит (в анамнезе – удаление зуба); перикоронарит (затрудненное открывание рта, болезненная пальпация в данной области десны, отечная воспаленная десна в проекции зуба мудрости, на Rg-графии – зуб мудрости в стадии прорезывания).

Задача № 2

Пациент К. 30 лет. Обратился с жалобами на периодические ноющие боли в области зуба 2.6. Боль усиливается от горячего и уменьшается от холодного. Анамнез: зуб 2.6 ранее лечен по поводу кариеса; месяц назад был приступ острой боли ночью, который прекратился после приема таблетки «Кеторол». Две недели назад появились ноющие боли от горячего. При осмотре: на окклюзионной поверхности зуба 2.6 пломба из амальгамы. Перкуссия безболезненная. После удаления пломбы кариозная полость сообщается с полостью зуба. Поверхностное зондирование безболезненное, глубокое зондирование болезненное. Реакция на холодное безболезненная.

а) Поставьте диагноз

б) Проведите дифференциальную диагностику

Ответ:

а) К 04.04; 2.6 хронический гангренозный пульпит

б) Хронический фиброзный пульпит (поверхностное зондирование и реакция на холодное болезненные, ЭОД 40-60 мкА). Хронический верхушечный периодонтит (глубокое зондирование и реакция на горячее безболезненные, ЭОД больше 100 мкА).

Задача 3

1.1. Ситуация

В отделение терапевтической стоматологии обратилась пациентка 33 лет.

1.2. Жалобы

на

- дискомфорт в зубе на верхней челюсти слева.

1.3. Анамнез заболевания

Указанные жалобы появились 2 месяца назад. К врачу-стоматологу не обращалась.

1.4. Анамнез жизни

- Работает продавцом в магазине бытовой техники.
- Вредные привычки: курение.
- Считает себя здоровой.

- Аллергические реакции отрицает.
- Наличие инфекционных заболеваний (ВИЧ, сифилис, гепатит) отрицает.

1.5. Объективный статус

Внешний осмотр: конфигурация лица не изменена, регионарные лимфатические узлы не увеличены, при пальпации безболезненные.

Зубная формула:

С	П	П	П									?	П	С	
1.8	1.7	1.6	1.5	1.4	1.3	1.2	1.1	2.1	2.2	2.3	2.4	2.5	2.6	2.7	2.8
4.8	4.7	4.6	4.5	4.4	4.3	4.2	4.1	3.1	3.2	3.3	3.4	3.5	3.6	3.7	3.8
С	П	П	П									П	П	С	

Осмотр полости рта:

слизистая оболочка рта, десны, альвеолярных отростков и нёба бледно-розовой окраски, достаточно увлажнена.

Прикус: ортогнатический.

Локальный статус: на 2.5 зубе на дистальной поверхности располагается глубокая кариозная полость, заполненная большим количеством размягчённого дентина.

Вопрос №1 К обязательным клиническим методам обследования для постановки диагноза в данной клинической ситуации относят:

- 1: исследование кариозных полостей с использованием стоматологического зонда
- 2: вертикальную и горизонтальную перкуссию зубов
- 3: периодонтальный тест
- 4: анализ слюны на содержание секреторного иммуноглобулина А
- 5: определение количества нейтрофилов в клиническом анализе крови

3. Результаты клинических методов обследования

3.1. Исследование кариозных полостей с использованием стоматологического зонда

Зондирование болезненно и сопровождается кровоточивостью пульпы. Полость зуба вскрыта.

3.2. Вертикальная и горизонтальная перкуссия зубов

Вертикальная и горизонтальная перкуссия 2.5 зуба безболезненна.

3.3. Периодонтальный тест

Данный метод обследования не включён в Требования к амбулаторно-поликлинической диагностике при диагнозе «болезни пульпы зуба», не является обязательным для постановки диагноза.

3.4. Анализ слюны на содержание секреторного иммуноглобулина А

Данный метод обследования не включён в Требования к амбулаторно-поликлинической диагностике при диагнозе «болезни пульпы зуба», не является обязательным для постановки диагноза.

3.5. Определение количества нейтрофилов в клиническом анализе крови

Данный метод обследования не включён в Требования к амбулаторно-поликлинической диагностике при диагнозе «болезни пульпы зуба», не является обязательным для постановки диагноза.

Вопрос №2 К дополнительным методам обследования для постановки диагноза в данной клинической ситуации относят:

- 1: электроодонтометрию
- 2: прицельную внутриротовую контактную рентгенографию
- 3: реопародонтографию
- 4: эхоостеометрию
- 5: люминисцентную диагностику

5. Результаты дополнительных методов обследования

5.1. Электроодонтометрия

Показатель электроодонтометрии 2.5 зуба 40 мкА.

5.2. Прицельная внутриротовая контактная рентгенография

На рентгенограмме возможны изменения в периапикальных тканях.

5.3. Реопародонтография

Исследование не имеет диагностического значения в данной клинической ситуации.

5.4. Эхоостеометрия

Исследование не имеет диагностического значения в данной клинической ситуации.

5.5. Люминисцентная диагностика

Исследование не имеет диагностического значения в данной клинической ситуации.

Вопрос №3 Основным диагнозом в данной клинической ситуации является _____ 2.5
зуба:

- 1: хронический пульпит
- 2: начальный пульпит [гиперемия]
- 3: пульпит острый [пульпарный абсцесс]
- 4: пульпит гнойный

7. Диагноз

Диагноз:

Вопрос №4 Лечению пульпита препятствует:

- 1: наличие острых поражений слизистой оболочки рта и красной каймы губ
- 2: эрозия эмали 2.3, 2.4 зубов
- 3: наличие клиновидных дефектов 2.3, 2.4 зубов
- 4: наличие пародонтальных карманов глубиной 4 мм

Вопрос №5 Лечение хронического пульпита в данной клинической ситуации может быть проведено методом _____ пульпы:

- 1: витальной экстирпации
- 2: сохранения
- 3: витальной ампутации
- 4: девитальной ампутации

Вопрос №6 Немедикаментозная помощь при лечении хронического пульпита в данной клинической ситуации направлена на obturацию _____ корневого канала:

- 1: до уровня физиологической верхушки
- 2: устья
- 3: на $\frac{2}{3}$ длины
- 4: временную

Вопрос №7 При лечении хронического пульпита методом витальной экстирпации соблюдают последовательность мероприятий:

- 1: создание эндодонтического доступа, ампутацию и экстирпацию пульпы, препарирование корневого канала, ирригацию и obturацию корневого канала
- 2: формирование кариозной полости по Блэку, ампутацию коронковой пульпы, расширение устья корневого канала, медикаментозную обработку
- 3: создание сообщения кариозной полости с полостью зуба, наложение девитализирующего средства, тампона с формалином, наложение пломбы из композита
- 4: вскрытие полости зуба, ампутацию коронковой пульпы, проведение резорцин-формалинового метода, наложение пломбы из стеклоиономерного цемента

Вопрос №8 Вскрытие полости зуба в данной клинической ситуации проводят _____ бором:

- 1: шаровидным
- 2: конусовидным
- 3: оливовидным
- 4: пламевидным

Вопрос №9 Для определения рабочей длины канала в данной клинической ситуации используют метод:

- 1: электрометрический
- 2: электроодонтометрический
- 3: лазерной диагностики
- 4: ультрафиолетовой диагностики

Вопрос №10 После механической обработки корневой канал:

- 1: сохраняет своё направление, имеет форму конуса (6-9 градусов), завершается апикальным сужением
- 2: меняет своё направление, имеет форму конуса (2 градуса), завершается апикальной ступенькой
- 3: отклоняется от своего направления, имеет форму цилиндра, завершается апикальным расширением

4: не меняет своего направления, имеет форму песочных часов, завершается созданием «ковровой дорожки»

Вопрос №11 Материал для пломбирования корневых каналов должен обладать:

1: пространственной стабильностью, отсутствием усадки, рентгеноконтрастностью

2: изменчивостью формы после внесения в канал, значительной усадкой, раздражением периапикальных тканей

3: способностью изменять цвет коронки зуба, коротким временем твердения, улучшением адгезии композита

4: рассасыванием в корневом канале, гидрофильностью, повышенной текучестью

Вопрос №12 Восстановление коронки зуба методом пломбирования возможно при значении индекса разрушения окклюзионной поверхности зуба:

1: 0,2-0,4

2: 0,4-0,6

3: 0,6-0,7

4: 0,7-0,85

Эталон ответов:

Вопрос	1	2	3	4	5	6	7	8	9	10	11	12
Ответ	1,2	1,2	1	1	1	1	1	1	1	1	1	1

Тема занятия № 13. Эндодонтическая подготовка к проведению хирургических методов лечения заболеваний пульпы и периодонта

Задача № 1

Пациент К. 34 лет. Обратился с жалобами на выпадение пломбы и разрушенность зуба 1.5. Анамнез: 1.5 полгода назад лечен по поводу пульпита экстирпационным методом. После лечения не беспокоил. Объективно: 1.5 коронка разрушена на 1/2. Перкуссия и реакция на холодное безболезненные. После удаления пломбы при зондировании определяются плотно запломбированные гуттаперчей устья небного и щечного КК. На радиовизиограмме 1.5 корневые каналы заполнены рентгеноконтрастным пломбировочным материалом равномерно, не доходя до верхушек корней на 4 мм. В области апекса равномерное расширение периодонтальной щели.

а) Поставьте диагноз

б) Можно ли лечить этот зуб в одно посещение?

в) Какие препараты можно использовать для распломбирования каналов?

г) Какими методами можно восстановить разрушенную коронку 1.5?

Ответ:

а) Хронический фиброзный периодонти 1.5; К04.5

б) Можно лечить в одно посещение при условии успешного распломбирования КК.

в) Размягчители гуттаперчи (Гуттасольв, Гуттапласт), эндолубриканты (Канал Глайд, Largal Ultra, RC-ррер).

г) Разрушенную коронку 1.5 можно восстановить терапевтическим методом с помощью внутриканального штифта или ортопедическим методом с использованием вкладки.

Задача 2

1.1. Ситуация

На приём к врачу-стоматологу обратился пациент 22 лет.

1.2. Жалобы

на

- длительную самопроизвольную приступообразную ночную боль в 1.7 зубе, иррадиирующую в ухо.

1.3. Анамнез заболевания

Примерно 5 дней назад появилась длительная боль от холодного, ночная приступообразная боль.

1.4. Анамнез жизни

- Сопутствующие заболевания: практически здоров.
- Вредные привычки: отрицает.
- Наследственность: неотягощена.
- Аллергоанамнез: неотягощён.
- Туберкулёз, гепатит, ВИЧ отрицает.
- Учащийся.

1.5. Объективный статус

Внешний осмотр: конфигурация лица не изменена, лимфатические узлы головы и шеи не увеличенные, безболезненные, подвижные, открывание рта свободное, в полном объеме. Осмотр полости рта.

Зубная формула:

О	Р	П											С	П	О	
1.8	1.7	1.6	1.5	1.4	1.3	1.2	1.1	2.1	2.2	2.3	2.4	2.5	2.6	2.7	2.8	
4.8	4.7	4.6	4.5	4.4	4.3	4.2	4.1	3.1	3.2	3.3	3.4	3.5	3.6	3.7	3.8	
О	П	П											С	П	С	О

Прикус ортогнатический. Индекс гигиены Силлесс – Лое = 1,5.

Вопрос №1 К клиническим методам обследования, необходимым для постановки диагноза, относятся:

- 1: визуальное исследование при патологии рта
- 2: исследование зубов с использованием стоматологического зонда
- 3: зондирование пародонтальных карманов
- 4: пальпацию по переходной складке
- 5: определение подвижности зубов

3. Результаты клинических методов обследования

3.1. Визуальное исследование при патологии рта

В 1.7 зубе выявлена глубокая кариозная полость, заполненная размягчённым дентином.

3.2. Исследование зубов с использованием стоматологического зонда

Болезненность при зондировании, возможно наличие сообщения с пульповой камерой.

3.3. Зондирование пародонтальных карманов

Не имеет значения для постановки диагноза в данной клинической ситуации, не является патогномичным симптомом для данного заболевания.

3.4. Пальпация по переходной складке

Не имеет значения для постановки диагноза в данной клинической ситуации.

3.5. Определение подвижности зубов

Не имеет значения для постановки диагноза в данной клинической ситуации, не является патогномичным симптомом для данного заболевания.

Вопрос №2 К дополнительным методам обследования в данной клинической ситуации относятся:

- 1: электроодонтометрию
- 2: рентгенографию причинного зуба
- 3: определение подвижности зуба
- 4: фиброоптическое трансиллюминирование
- 5: лазерно-индуцированная флуоресценция

5. Результаты дополнительных методов обследования

5.1. Электроодонтометрия

Показатель электровозбудимости пульпы – 20-35 мкА.

5.2. Рентгенография причинного зуба

Отсутствие изменений в периапикальных тканях на рентгенограмме.

5.3. Определение подвижности зуба

Не имеет значения для постановки диагноза в данной клинической ситуации, не является патогномичным симптомом для данного заболевания.

5.4. Фиброоптическое трансиллюминирование

Не имеет значения для постановки диагноза в данной клинической ситуации.

5.5. Лазерно-индуцированная флуоресценция

Не имеет значения для постановки диагноза в данной клинической ситуации.

Вопрос №3 Основным предполагаемым диагнозом у пациента является:

- 1: острый пульпит 1.7 зуба
- 2: хронический апикальный периодонтит 1.7 зуба
- 3: острый апикальный периодонтит 1.7 зуба
- 4: острый верхнечелюстной синусит

Тема занятия № 14. Стоматогенный очаг инфекции, очагово-обусловленные заболевания

Задача № 1

Пациент С. 65 лет. Поставлен диагноз: 4.7 хронический гранулирующий периодонтит K04.5.. В процессе механической обработки медиально-язычного корневого канала произошел отлом К-файла №25.

Ваша дальнейшая тактика.

Ответ:

Тактика врача обусловлена местом нахождения отломка эндодонтического инструмента, что определяется рентгенологически. При отломе инструмента в устьевой или средней трети КК, нужно попытаться его извлечь с применением эндолубрикантов, ультразвуковых наконечников с эндодонтическими инструментами или пройти канал рядом с отломком. При невозможности извлечь отломок из КК тактика как при терапевтическом лечении плохопроходимых КК или хирургические методы лечения: резекция верхушки корня, гемисекция.

Задача № 2

Пациент В., 42 лет. Диагноз: 1.6 хронический гангренозный пульпит K04.03.. При эндодонтической обработке произошла перфорация стенки дистально-щечного корневого канала. Составьте план дальнейшего лечения.

Ответ:

«Ложный» ход в результате перфорации необходимо запломбировать твердеющими пастами на основе оксида цинка и эвгенола (Эндометазон), эндогерметиками на основе полимерных смол (Сиалапекс) или минеральном триоксидном агрегате (MTA Fillapex).

Задача № 3

Пациентка К. 23 лет. Диагноз: 2.1 хронический фиброзный пульпит K04.02. При пломбировании корневого канала произведено значительное выведение за верхушку пломбировочного материала. Составьте план дальнейшего лечения.

Ответ:

Общее лечение: противовоспалительные нестероидные средства. Физиолечение: флюктуоризация, дарсонвализация, лазер. При сохранении постпломбировочных болей рекомендована резекция верхушки 2.1.

Тема занятия № 15. Профилактика неотложных состояний в эндодонтии.

Задача № 1

Пациент К. 32 лет обратился с жалобами на постоянную интенсивную ноющую боль в 4.5, чувство «выросшего» зуба. Накусывание на зуб и прикосновение языком вызывает резкую боль. Отмечает нарушение общего состояния, повышение температуры тела до 37,5 °С.

Анамнез: впервые 4.5 лечили 2 года назад по поводу кариеса. Пломба выпала около 8 месяцев назад; 3 дня назад появились боли, через день повысилась температура.

Объективно: на медиально-окклюзионно-дистальной поверхности зуба 2.6 глубокая кариозная полость. Вертикальная перкуссия резко болезненна, зондирование дна кариозной полости безболезненно. Подвижность зуба 1 степени.

На радиовизиограмме бокового отдела нижней челюсти 4.5: на дистально-окклюзионной поверхности очаг затемнения с ровными контурами К5. Корень прямой. Полость зуба уменьшена в объеме. В периапикальных тканях очаг просветления округлой формы с четкими границами, размером 4×3 мм. Костный рисунок альвеолы нечеткий.

а) Поставьте диагноз

б) Предложите вращающиеся никель-титановые инструменты для механической обработки КК зуба 4.5

в) Назовите материалы для временного пломбирования КК в данной клинической ситуации

Ответ:

а) K04.6; 4.5 обострение хронического гранулематозного периодонтита

б) Протейперы, Профайлы, GT-файл, K3-файлы, Mtwo-файлы – ротационные инструменты для машинной обработки КК (поворот на 360°)

в) Пасты для временного пломбирования КК, стимулирующие остеогенез: «Гидроксиапол», «Каласепт», «Метапаста», «Кальсепт», «Радент», «Биокалекс».

Задача 2

1.1. Ситуация

В отделение терапевтической стоматологии обратилась пациентка 28 лет.

1.2. Жалобы

на

- постоянную сильную боль в области 3.5 зуба;
- припухлость щеки, повышение температуры, головную боль.

1.3. Анамнез заболевания

3.5 зуб лечили 6 месяцев назад по поводу кариеса. Сутки назад появилась постоянная сильная боль. К врачу-стоматологу не обращалась.

1.4. Анамнез жизни

- Работает продавцом в магазине игрушек.
- Считает себя здоровой.
- Вредные привычки: отрицает.
- Аллергическая реакция на шоколад.
- Наличие инфекционных заболеваний (ВИЧ, сифилис, гепатит) отрицает.

1.5. Объективный статус

Внешний осмотр: Конфигурация лица не изменена, пальпация регионарных лимфатических узлов безболезненна. Осмотр полости рта.

Зубная формула:

	С	П	П								П		П	С	
1.8	1.7	1.6	1.5	1.4	1.3	1.2	1.1	2.1	2.2	2.3	2.4	2.5	2.6	2.7	2.8
4.8	4.7	4.6	4.5	4.4	4.3	4.2	4.1	3.1	3.2	3.3	3.4	3.5	3.6	3.7	3.8
О	П	С										?	П	С	

Состояние слизистой оболочки рта, десны, альвеолярных отростков и нёба: слизистая оболочка бледно-розового цвета, умеренно увлажнена.

Прикус: ортогнатический.

Локальный статус: На мезиальной поверхности 3.5 зуба – пломба. После удаления пломбы обнаружена глубокая кариозная полость.

Вопрос №1 К клиническим методам обследования, обязательным для постановки диагноза в данной клинической ситуации, относят:

- 1: зондирование кариозных полостей
- 2: перкуссию зубов
- 3: термодиагностику зуба
- 4: микробиологический
- 5: витальное окрашивание
- 6: магнитно-резонансную томографию

3. Результаты клинических методов обследования

3.1. Зондирование кариозных полостей

При зондировании определяется глубокая кариозная полость, сообщающаяся с полостью зуба. Кариозная полость заполнена размягчённым дентином. Зондирование безболезненно.

3.2. Перкуссия зубов

Вертикальная перкуссия 3.5 зуба резко болезненна.

3.3. Термодиагностика зуба

Болевая реакция 3.5 зуба на температурные раздражители отсутствует.

3.4. Микробиологический

Данный метод обследования не является обязательным в данной клинической ситуации.

3.5. Витальное окрашивание

Данный метод обследования не является обязательным в данной клинической ситуации.

3.6. Магнитно-резонансная томография

Данный метод обследования не является обязательным в данной клинической ситуации.

Вопрос №2 К дополнительным методам обследования для постановки диагноза в данной клинической ситуации относят:

- 1: прицельную внутривисочную контактную рентгенографию
- 2: электроодонтометрию
- 3: эхоостеометрию

4: электронную микроскопию эмали

5: люминесцентную диагностику

5. Результаты инструментальных методов обследования

5.1. Прицельная внутриротовая контактная рентгенография

На рентгенограмме – корневые каналы не obturированы, в периапикальных тканях наблюдается «размытость» костного рисунка.

5.2. Электроодонтометрия

Показатель электровозбудимости пульпы 3.5 зуба – свыше 100 мкА.

5.3. Эхоosteометрия

Исследование не имеет диагностического значения в данной клинической ситуации.

5.4. Электронная микроскопия эмали

Исследование не имеет диагностического значения в данной клинической ситуации.

5.5. Люминесцентная диагностика

Исследование не имеет диагностического значения в данной клинической ситуации.

Вопрос №3 Основным диагнозом 3.5 зуба является:

1: острый апикальный периодонтит пульпарного происхождения

2: начальный пульпит (гиперемия)

3: некроз пульпы

4: хронический апикальный периодонтит

7. Диагноз

Диагноз:

Вопрос №4 Этапами алгоритма проведения инструментальной обработки корневых каналов являются:

1: раскрытие полости зуба; определение рабочей длины корневого канала; механическая и медикаментозная обработка корневых каналов

2: раскрытие кариозной полости; формирование кариозной полости; проверка качества препарирования

3: формирование кариозной полости, обработка краёв сформированной кариозной полости, пломбирование корневых каналов временными пломбировочными материалами

4: удаление зубных отложений, вскрытие кариозной полости, наложение лечебного препарата на устья корневых каналов

Вопрос №5 На этапе медикаментозной обработки корневых каналов используют растворы:

1: гипохлорита натрия 2,5-3%

2: спирта этилового 60-70%

3: перманганата калия

4: новокаина

Вопрос №6 После механической обработки корневой канал должен:

1: завершаться апикальным сужением

2: иметь апикальное расширение в средней части

3: завершаться апикальным расширением

4: иметь цилиндрическую форму на всём протяжении

Вопрос №7 Инструментальная и антисептическая обработка корневых каналов при лечении данной формы периодонтита проводится для:

1: удаления дентинных опилок и формирования канала

2: пломбирования канала в первое посещение и восстановления эстетики

3: проведения электроодонтометрии и формирования цилиндрической формы канала

4: проведения эхоosteометрии и формирования дентинной пробки

Вопрос №8 Одним из свойств материала для пломбирования корневых каналов является:

1: пространственная стабильность

2: изменение цвета зуба

3: короткое время твердения

4: повышенная текучесть

Вопрос №9 Пломбирование корневых каналов методом латеральной конденсации гуттаперчи подразумевает использование:

1: основного и дополнительных штифтов

2: разогретой гуттаперчи

3: гуттаперчи на носители (термофилы и аналоги)

4: анкерного штифта

Вопрос №10 К критерию качества obturation корневых каналов относят:

- 1: равномерную плотность пломбировочного материала на всём протяжении
- 2: выведение пломбировочного материала в ткани периодонта
- 3: неравномерную плотность пломбировочного материала на всём протяжении
- 4: obturation канала не доходя 3 мм до рентгенологической верхушки корня

Вопрос №11 К противопоказаниям для проведения постоянной obturation корневых каналов относят болевые симптомы в области зуба, выделение экссудата, а также:

- 1: чувствительность при перкуссии
- 2: подвижность зубов I степени
- 3: подвижность зубов II степени
- 4: пародонтальный карман более 5 мм

Вопрос №12 После проведения лечения необходимо динамическое наблюдение за зубом в течение (в годах):

- 1: 2
- 2: 1,5
- 3: 1
- 4: 0,5

Эталон ответов:

Вопрос	1	2	3	4	5	6	7	8	9	10	11	12
Ответ	1,2,3	1,2	1	1	1	1	1	1	1	1	1	1

Задача 3

1.1. Ситуация

В отделение терапевтической стоматологии обратился пациент Н. 35 лет.

1.2. Жалобы

на

- длительные самопроизвольные, приступообразные боли с иррадиацией по ветвям тройничного нерва, усиливающиеся от горячего, успокаивающиеся от холодного;
- ночные боли;
- короткие безболевые промежутки не более получаса.

1.3. Анамнез заболевания

Указанные жалобы появились 4 дня назад, впервые. К врачу-стоматологу не обращался.

1.4. Анамнез жизни

- Работает кассиром в банке.
- Сопутствующие заболевания: отрицает.
- Вредные привычки: отрицает.
- Аллергические реакции отрицает.
- Наличие инфекционных заболеваний (ВИЧ, сифилис, гепатит) отрицает.

1.5. Объективный статус

Внешний осмотр: общее состояние удовлетворительное, кожные покровы чистые, конфигурация лица не изменена, регионарные лимфатические узлы не пальпируются. Осмотр полости рта.

Зубная формула:

О	П	П												П	П	О
1.8	1.7	1.6	1.5	1.4	1.3	1.2	1.1	2.1	2.2	2.3	2.4	2.5	2.6	2.7	2.8	
4.8	4.7	4.6	4.5	4.4	4.3	4.2	4.1	3.1	3.2	3.3	3.4	3.5	3.6	3.7	3.8	
О	?	С												П	П	О

Состояние слизистой оболочки рта, десны, альвеолярных отростков и нёба: бледно-розового цвета, равномерно увлажнена. Прикус: ортогнатический.

Локальный статус: 4.7 зуб – на окклюзионной поверхности располагается глубокая кариозная полость, заполненная большим количеством размягчённого дентина.

Вопрос №1 К методам обследования, обязательным для постановки диагноза в данной клинической ситуации, относятся:

- 1: зондирование кариозной полости
- 2: сбор анамнеза
- 3: внешний осмотр челюстно-лицевой области
- 4: цитологическое исследование
- 5: эхоosteометрия
- 6: реография

3. Результаты методов обследования

3.1. Зондирование кариозной полости

Зондирование дна кариозной полости резко болезненно.

3.2. Сбор анамнеза

Резкие иррадиирующие боли, усиливающиеся ночью.

3.3. Внешний осмотр челюстно-лицевой области

Внешних изменений нет.

3.4. Цитологическое исследование

Данный метод обследования не является обязательным для постановки диагноза.

3.5. Эхоosteометрия

Данный метод обследования не является обязательным для постановки диагноза.

3.6. Реография

Данный метод обследования не является обязательным для постановки диагноза.

Вопрос №2 К дополнительным методам обследования для постановки диагноза в данной клинической ситуации относят:

- 1: прицельную внутривисочную контактную рентгенографию
- 2: ортопантограмму височно-нижнечелюстного сустава
- 3: ультразвуковую доплерографию
- 4: контрастную рентгенографию околоушной слюнной железы

5. Результаты дополнительного метода обследования

5.1. Прицельная внутривисочная контактная рентгенография

Изменений в периапикальных тканях не выявлено.

5.2. Ортопантограмма височно-нижнечелюстного сустава

Исследование не имеет диагностического значения в данной клинической ситуации.

5.3. Ультразвуковая доплерография

Исследование не имеет диагностического значения в данной клинической ситуации.

5.4. Контрастная рентгенография околоушной слюнной железы

Исследование не имеет диагностического значения в данной клинической ситуации.

Вопрос №3 Основным диагнозом пациента является _____ 4.7 зуба:

- 1: гнойный пульпит (пульпарный абсцесс)
- 2: начальный пульпит (гиперемия)
- 3: хронический пульпит
- 4: острый апикальный периодонтит пульпарного происхождения

7. Диагноз

Диагноз:

Вопрос №4 Этиологическим фактором возникновения гнойного процесса в пульпе у данного пациента является:

- 1: наличие в кариозной полости микроорганизмов и их токсинов
- 2: сложное удаление 2.7 зуба, проведённое две недели назад
- 3: препарирование 4.4, 4.5 зубов под металлокерамические коронки, проведённое месяц назад
- 4: профессиональная гигиена полости рта, проведённая накануне

Вопрос №5 Немедикаментозная помощь при диагнозе «гнойный пульпит (пульпарный абсцесс)» направлена на:

- 1: купирование острого воспалительного процесса; проведение обработки корневых каналов
- 2: купирование хронического воспалительного процесса; проведение витальной ампутации пульпы
- 3: придание корневым каналам цилиндрической формы; obturацию корневых каналов на $\frac{3}{4}$ рабочей длины
- 4: придание корневым каналам щелевидной формы; проведение девитальной ампутации пульпы

Вопрос №6 Инструментальная и антисептическая обработка корневых каналов при лечении данной формы пульпита направлена на:

- 1: удаление дентинных опилок и формирование канала
- 2: механическую обработку канала для obturation на $\frac{2}{3}$ длины
- 3: прохождение канала с помощью гипохлорита натрия 1%
- 4: удаление отростков одонтобластов из дентинных трубочек

Вопрос №7 Метод витальной экстирпации пульпы включает в себя:

- 1: полное удаление всех кариозных тканей и дефектных реставраций
- 2: частичное удаление кариозных тканей и дефектных реставраций
- 3: раскрытие полости зуба с помощью оливовидного бора
- 4: раскрытие полости зуба и наложение девитализирующих средств

Вопрос №8 Для определения рабочей длины канала электрометрическим методом применяют прибор:

- 1: апекслокатор
- 2: электроодонтометр
- 3: диатермокоагулятор
- 4: фотополимеризатор

Вопрос №9 После обработки корневой канал должен сохранять своё направление, иметь:

- 1: форму конуса (6-9 градусов) и завершаться апикальным сужением
- 2: форму песочных часов (2-4 градуса) и завершаться апикальным расширением
- 3: шероховатости на стенках и неравномерный диаметр на всём протяжении
- 4: форму цилиндра и равномерный диаметр на всём протяжении

Вопрос №10 Метод витальной ампутации пульпы предполагает:

- 1: вскрытие полости зуба; создание доступа к устьям корневых каналов; ампутацию коронковой пульпы
- 2: вскрытие кариозной полости; создание доступа к дну полости зуба; экстирпацию пульпы зуба
- 3: расширение дна полости зуба; экстирпацию пульпы; механическую обработку каналов до верхушек
- 4: точечное вскрытие полости зуба; экстирпацию корневой пульпы; obturation каналов до физиологических верхушек

Вопрос №11 Выбор метода лечения пульпита зависит от:

- 1: клинической картины
- 2: теоретических знаний врача
- 3: зубочелюстных аномалий
- 4: практических навыков врача

Вопрос №12 Критерием качества obturation корневых каналов является:

- 1: герметичность obturation
- 2: неравномерная obturation корневого канала на всём протяжении
- 3: выведение материала в ткани периодонта
- 4: obturation корневого канала не доходя 3 мм до апикального сужения

Эталон ответов:

Вопрос	1	2	3	4	5	6	7	8	9	10	11	12
Ответ	1,2,3	1	1	1	1	1	1	1	1	1	1	1

Тема занятия № 16. Реставрация зубов после эндодонтического лечения.

Задача № 1

Пациент К. 62 лет. Жалоб нет. Обратился с целью санации.

Анамнез: 4.6 ранее лечен по поводу пульпита. После лечения не беспокоил.

Объективно: на медиально-окклюзионно-дистальной поверхности зуба 4.6 пломба с нарушением краевого прилегания. После удаления пломбы зондируются запломбированные устья корневых каналов – дистального, медиально-щечного и медиально-язычного. Зондирование, реакция на холодное, перкуссия безболезненные.

На радиовизиограмме бокового отдела нижней челюсти 4.6: дистальный канал заполнен пломбировочным материалом равномерно не доходя до верхушки на 1 мм. В одном из медиальных каналов прослеживается тень инструмента на $\frac{3}{4}$ длины корня, в другом – на $\frac{2}{3}$ длины. Апикальные $\frac{1}{4}$ и $\frac{1}{3}$ склерозированы, не прослеживаются. В области дистального корня

равномерное расширение периодонтальной щели, медиального – очаг просветления округлой формы с четкими границами, размером 4×5 мм.

- а) Поставьте диагноз
- б) Составьте план лечения

Ответ:

- а) К04.5; 4.6 хронический гранулематозный периодонтит,
- б) Распломбировать медиальные каналы до уровня отломков инструментов. При неудачной попытке извлечь отломки, применить один из импрегнационных методов лечения: резорцин-формалиновые, серебрения, трансканальный электрофорез, депофорез. Разъяснить о преимуществах и недостатках каждого метода.

Задача № 2

Пациент В., 22 лет. Обратился с жалобами на эстетический дефект 11 зуба. При осмотре: 11 зуб розово-серого цвета, интактный. Из анамнеза выяснено, что 2 месяца назад у пациента была травма 11 зуба. Перкуссия и реакция на холодное безболезненные. ЭОД более 100 мкА.

- а) Поставьте диагноз
- б) Составьте план лечения

Ответ:

- а) Хронический периодонтит 1.1; К04.5
- б) 1 ПОСЕЩЕНИЕ:трепанация коронки зуба с оральной поверхности, вскрытие и раскрытие полости зуба, удаление распада пульпы, механическая и медикаментозная обработка КК, пломбирование канала гуттаперчей с силером, повязка. 2 ПОСЕЩЕНИЕ: удаление повязки и гуттаперчи из устья на глубину 2-3 мм до поддесневого уровня, изоляция запломбированного канала СИЦ толщиной 1мм, внесение отбеливающего геля (Opalescence Endo, Endoperox, Белгель О) в созданную полость, покрытие геля ватным шариком и закрытие временной пломбой. 3 ПОСЕЩЕНИЕ (через 3-4 дня): удаление временной пломбы, промывание созданной полости, пломбирование композитом. В случае неудовлетворительного эстетического результата, процедуру отбеливания повторить.

Задача 3

1.1. Ситуация

В отделение терапевтической стоматологии обратился пациент 19 лет.

1.2. Жалобы

на

- самопроизвольные ноющие боли, боли от горячего на нижней челюсти слева.

1.3. Анамнез заболевания

Указанные жалобы появились 2 месяца назад. Зуб ранее болел. К врачу-стоматологу не обращался.

1.4. Анамнез жизни

- Студент.
- Вредные привычки: отрицает.
- Аллергия на домашних животных.
- Миопия слабой степени.
- Наличие инфекционных заболеваний (ВИЧ, сифилис, гепатит) отрицает.

1.5. Объективный статус

Внешний осмотр: Конфигурация лица не изменена, регионарные лимфатические узлы не увеличены, безболезненные при пальпации.

Осмотр полости рта:

Зубная формула:

О	С	П												П	С	О
1.8	1.7	1.6	1.5	1.4	1.3	1.2	1.1	2.1	2.2	2.3	2.4	2.5	2.6	2.7	2.8	
4.8	4.7	4.6	4.5	4.4	4.3	4.2	4.1	3.1	3.2	3.3	3.4	3.5	3.6	3.7	3.8	
О	С	С	П										П	?	П	О

Состояние слизистой оболочки рта, десны, альвеолярных отростков и нёба: бледно-розовой окраски, достаточно увлажнена.

Прикус: ортогнатический.

Локальный статус: 3.6 зуб – коронка зуба сильно разрушена. Визуализируется глубокая кариозная полость, заполненная большим количеством размягчённого дентина

Вопрос №1 К методам обследования, обязательным для постановки диагноза в данной клинической ситуации, относятся:

- 1: исследование зубов с использованием стоматологического зонда
- 2: перкуссия зубов
- 3: периодонтальный тест
- 4: определение количества лейкоцитов в клиническом анализе крови
- 5: оценка рецессии десны по Миллеру

3. Результаты обследования

3.1. Исследование зубов с использованием стоматологического зонда

Полость зуба вскрыта. При глубоком зондировании отмечается боль.

3.2. Перкуссия зубов

Вертикальная и горизонтальная перкуссия безболезненные.

3.3. Периодонтальный тест

Данный метод обследования не включён в Требования к амбулаторно-поликлинической диагностике, не является обязательным для постановки диагноза.

3.4. Определение количества лейкоцитов в клиническом анализе крови

Данный метод обследования не включён в Требования к амбулаторно-поликлинической диагностике, не является обязательным для постановки диагноза.

3.5. Оценка рецессии десны по Миллеру

Данный метод обследования не включён в Требования к амбулаторно-поликлинической диагностике, не является обязательным для постановки диагноза.

Вопрос №2 К дополнительным методам обследования для постановки диагноза в данной клинической ситуации относят:

- 1: электроодонтометрию
- 2: прицельную внутриротовую контактную рентгенографию
- 3: витальное окрашивание твёрдых тканей зуба
- 4: томографию височно-нижнечелюстного сустава
- 5: цитологическое исследование

5. Результаты дополнительных методов обследования

5.1. Электроодонтометрия

Показатели электроодонтодиагностики 3.6 зуба – 36-65 мкА.

5.2. Прицельная внутриротовая контактная рентгенография

На рентгенограмме – изменения в периапикальных тканях.

5.3. Витальное окрашивание твёрдых тканей зуба

Данный метод обследования не включён в Требования к амбулаторно-поликлинической диагностике, не является обязательным для постановки диагноза.

5.4. Томография височно-нижнечелюстного сустава

Данный метод обследования не включён в Требования к амбулаторно-поликлинической диагностике, не является обязательным для постановки диагноза.

5.5. Цитологическое исследование

Данный метод обследования не включён в Требования к амбулаторно-поликлинической диагностике, не является обязательным для постановки диагноза.

Вопрос №3 Основным диагнозом для 3.6 зуба является пульпит:

- 1: хронический язвенный
- 2: острый
- 3: гнойный
- 4: хронический

7. Диагноз

Диагноз:

Вопрос №4 К фактору, препятствующему лечению пульпита, относят:

- 1: острое нарушение мозгового кровообращения
- 2: сложное удаление 3.8 зуба, проведённое 3 недели назад
- 3: отбеливание зубов, проведённое 3 дня назад
- 4: артроз височно-нижнечелюстного сустава

Вопрос №5 Лечение хронического язвенного пульпита проводится методом _____

пульпы:

- 1: витальной экстирпации
- 2: сохранения
- 3: витальной ампутации
- 4: девитальной ампутации

Вопрос №6 Инструментальная и антисептическая обработка корневых каналов при лечении данной формы пульпита направлена на:

- 1: первичную очистку канала от изменённых тканей, удаление дентинных опилок и формирование канала
- 2: очистку кариозной полости, удаление пигментированного дентина, временную obturation каналов
- 3: вскрытие полости зуба, создание оттока экссудата, удаление дентиклей из кариозной полости
- 4: расширение устьев корневых каналов, удаления распада пульпы из каналов, расширение апикального отверстия

Вопрос №7 Для определения рабочей длины канала используют метод:

- 1: электрометрический
- 2: электроодонтометрический
- 3: лазерной диагностики
- 4: ультрафиолетовой диагностики

Вопрос №8 При лечении хронического язвенного пульпита проводят:

- 1: диатермокоагуляцию содержимого корневого канала
- 2: депофорез гидроксида меди кальция
- 3: апекс-форез с использованием серебряно-медного электрода
- 4: флюктуоризацию током низкого напряжения

Вопрос №9 Материал для пломбирования корневых каналов должен:

- 1: легко поддаваться манипулированию в течение долгого рабочего времени
- 2: увеличиваться в объёме после внесения в корневой канал
- 3: легко проникать в ткани периодонта через апикальное отверстие
- 4: обладать пористой структурой и давать усадку

Вопрос №10 К критерию качества obturation корневого канала относят:

- 1: obturation канала до физиологического сужения или апикального отверстия
- 2: отсутствие болевых ощущений в течение 6 месяцев после пломбирования
- 3: выведение пломбировочного материала на 0,5 мм за рентгенологическую верхушку
- 4: obturation корневого канала гуттаперчевыми штифтами без силера

Вопрос №11 Для обработки корневых каналов используют этилендиаминтетрауксусную кислоту (ЭДТА), действующую как:

- 1: лубрикант
- 2: восстановитель
- 3: рентгенконтрастный наполнитель
- 4: противовоспалительный компонент

Вопрос №12 Восстановление коронки зуба методом пломбирования возможно при значении индекса разрушения окклюзионной поверхности зуба (ИРОПЗ) в пределах:

- 1: 0,2-0,4
- 2: 0,5-0,6
- 3: 0,5-0,8
- 4: 0,7-0,8

Эталон ответов:

Вопрос	1	2	3	4	5	6	7	8	9	10	11	12
Ответ	1,2	1,2	1	1	1	1	1	1	1	1	1	1

Задача 4

1.1. Ситуация

На прием к врачу-стоматологу-терапевту обратился пациент, 25 лет.

1.2. Жалобы

на

- ноющие боли от всех видов раздражителей в области 4.6 зуба, преимущественно после приёма пищи и чистки зубов; периодически отмечается кровоточивость в области 4.6 зуба; зуб беспокоит на протяжении 3 месяцев.

1.3. Анамнез заболевания

- Зуб 4.6 беспокоил 3 месяца назад, пациент периодически отмечал ноющие боли, которые связывал с переохлаждением.
- К стоматологу обращался более 3-х лет назад.
- Боли от раздражителей беспокоят в течении 1 месяца.

1.4. Анамнез жизни

- Считает себя практически здоровым.
- Наследственность: не отягощена.
- Аллергоанамнез не отягощен.
- ВИЧ, гепатит, сифилис отрицает.

1.5. Объективный статус

Состояние удовлетворительное.

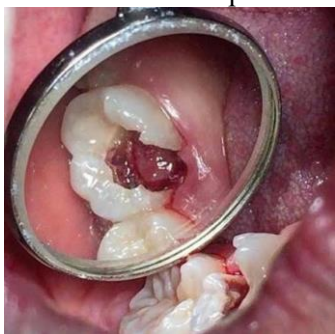Внешний осмотр: конфигурация лица не изменена, регионарные лимфатические узлы не увеличены. Височно-нижнечелюстной сустав без особенностей. Открывание рта свободное, 4-5 см.

Осмотр полости рта. Слизистая оболочка полости рта бледно-розового цвета, умеренно увлажнена. Прикус: ортогнатический.

Зубная формула:

О		П	П					С							О
1.8	1.7	1.6	1.5	1.4	1.3	1.2	1.1	2.1	2.2	2.3	2.4	2.5	2.6	2.7	2.8
4.8	4.7	4.6	4.5	4.4	4.3	4.2	4.1	3.1	3.2	3.3	3.4	3.5	3.6	3.7	3.8
О		С									П		С		О

Локальный статус: 4.6 зуб – на жевательной поверхности определяется глубокая кариозная полость, из кариозной полости выбухает кровоточащая грануляционная ткань. Отмечается резкая болезненность и кровоточивость при зондировании.



Вопрос №1 К объективным инструментальным методам обследования, обязательным для постановки диагноза в данной клинической ситуации, относятся:

- 1: исследование кариозных полостей с использованием стоматологического зонда
- 2: пальпация органов полости рта
- 3: проба Шиллера-Писарева
- 4: определение пародонтального индекса CPITN

3. Результаты инструментальных методов обследования

3.1. Исследование кариозных полостей с использованием стоматологического зонда

При зондировании кариозной полости 4.6 зуба определяется кровоточивость, незначительная болезненность, наличие грануляционной ткани.

3.2. Пальпация органов полости рта

Припухлость, уплотнение в периапикальной области отсутствует. Исследование не имеет диагностического значения в данной клинической ситуации. Не имеет значения для постановки диагноза в данной ситуации.

3.3. Проба Шиллера-Писарева

Для определения интенсивности воспаления десны. Не имеет значения для постановки диагноза в данной ситуации.

3.4. Определение пародонтального индекса CPITN

Данный метод обследования не является обязательным для постановки диагноза «болезни пульпы зуба», проводится по потребности (на усмотрение лечащего врача).

Вопрос №2 К дополнительным методам обследования, необходимым для постановки диагноза в данной клинической ситуации, относят:

- 1: электроодонтометрию
- 2: прицельную внутриротовую контактную рентгенографию
- 3: полярографию
- 4: контрастную рентгенографию
- 5: реопародонтографию
- 6: анализ слюны на содержание секреторного иммуноглобулина А

5. Результаты дополнительных методов обследования

5.1. Электроодонтометрия

Снижение порога чувствительности пульпы до 40 мкА.

5.2. Прицельная внутриротовая контактная рентгенография

Наблюдается расширение периодонтальной щели в области корня 4.6 зуба, кортикальная пластинка сохранена.

5.3. Полярография

Данный метод обследования не является обязательным для постановки диагноза.

5.4. Контрастная рентгенография

Исследование не имеет диагностического значения в данной клинической ситуации.

5.5. Реопародонтография

Исследование не имеет диагностического значения в данной клинической ситуации.

5.6. Анализ слюны на содержание секреторного иммуноглобулина А

Данный метод применяется для оценки местного иммунитета полости рта. Не имеет значения для постановки диагноза в данной ситуации.

Вопрос №3 Жалобы, клиническая картина и данные объективного обследования зуба 4.6 соответствуют диагнозу:

- 1: хронический гиперпластический пульпит [пульпарный полип]
- 2: хронический пульпит
- 3: гнойный пульпит [пульпарный абсцесс]
- 4: острый апикальный периодонтит пульпарного происхождения

7. Диагноз

Диагноз:

Вопрос №4 Для хронического гиперпластического пульпита характерен процесс:

- 1: разрастания грануляционной ткани в виде полипа
- 2: некроза пульпы
- 3: фиброзного перерождения
- 4: уменьшения волокнистых элементов

Вопрос №5 Для антисептической обработки корневых каналов чаще всего используют раствор гипохлорита натрия в концентрации:

- 1: 3%
- 2: 0,5%
- 3: 2%
- 4: 10%

Вопрос №6 Инструмент пульпоэкстрактор в эндодонтическом лечении применяется для:

- 1: удаления пульпы из просвета корневого канала
- 2: прохождения корневого канала на всю рабочую длину
- 3: механической обработки корневого канала
- 4: экстирпации коронковой части пульпы

Вопрос №7 Критерием качества obturации корневых каналов является:

- 1: герметичность obturации
- 2: выведение пломбировочного материала за верхушку на 1 мм
- 3: отсутствие болевых ощущений

4: недопломбирование корневых каналов на 2 мм

Вопрос №8 При пломбировании корневых каналов методом латеральной конденсации гуттаперчи применяют:

- 1: спредеры
- 2: плагеры
- 3: К-римеры
- 4: каналонаполнители

Вопрос №9 Для химического расширения корневых каналов применяют:

- 1: этилендиаминтетрауксусную кислоту 17%
- 2: мирамистин
- 3: йодиол
- 4: хлоргексидин 0,5%

Вопрос №10 Инфицированный предрентин со стенок корневого канала рекомендуется удалять:

- 1: К-файлом
- 2: пульпоэкстрактором
- 3: рапшилем
- 4: спредером

Вопрос №11 Корневой канал после инструментальной обработки должен соответствовать следующим требованиям:

- 1: Сохранять свое направление, иметь форму конуса (6-9 градуса), завершаться апикальным сужением
- 2: менять свое направление, иметь прямую форму, завершаться апикальной ступенькой
- 3: сохранять свое направление, иметь форму цилиндра, завершаться апикальным расширением
- 4: менять свое направление, иметь форму конуса (3 градуса), завершаться созданием «ковровой дорожки»

Вопрос №12 Восстановление коронки зуба методом пломбирования возможно при значении индекса разрушения окклюзионной поверхности зуба (ИРОПЗ):

- 1: 0,2-0,4
- 2: 0,4-0,6
- 3: 0,3-0,4
- 4: 0,6-0,8

Эталон ответов:

Вопрос	1	2	3	4	5	6	7	8	9	10	11	12
Ответ	1	1,2	1	1	1	1	1	1	1	1	1	1

2.4 Итоговый тестовый контроль

1) ЭЛЕКТРОФОРЕЗ ЙОДА ПОКАЗАН ПРИ

1. медикаментозном (мышьяковистом) периодонтите
2. остром периодонтите
3. хроническом фиброзном пульпите
4. любой форме хронического периодонтита с непроходимыми корневыми каналами

2) ФЛЮКТУОРИЗАЦИЮ ЦЕЛЕСООБРАЗНО НАЗНАЧАТЬ ПРИ

1. остром периодонтите
2. кариесе зубов
3. хроническом периодонтите
4. хроническом пульпите

3) ПРОДОЛЖИТЕЛЬНОСТЬ ОСТРОГО АПИКАЛЬНОГО ПЕРИОДОНТИТА СОСТАВЛЯЕТ

1. 2-14
2. 15-18
3. 20-24
4. 26-30

4) ПРИ ЛЕЧЕНИИ ОБОСТРЕНИЯ ХРОНИЧЕСКОГО ПУЛЬПИТА МЕТОДОМ ВЫБОРА ЯВЛЯЕТСЯ

1. витальная экстирпация
2. биологический метод
3. витальная ампутация
4. девитальная ампутация
- 5) КОАГУЛЯЦИЮ КОРНЕВОЙ ПУЛЬПЫ ПРОВОДЯТ В ТЕЧЕНИЕ (СЕК)
 1. 3-4
 2. 4-6
 3. 6-8
 4. 8-10
- 6) ПРИ ЛЕЧЕНИИ ХРОНИЧЕСКОГО ПЕРИОДОНТИТА НАИБОЛЕЕ ЦЕЛЕСООБРАЗНЫМ ЯВЛЯЕТСЯ
 1. механическая и медикаментозная обработка канала с последующим пломбированием
 2. резекция верхушки корня зуба
 3. выведение зуба из окклюзии
 4. применение одного из импрегнационных методов
- 7) СРОКИ РЕГЕНЕРАЦИИ ТКАНЕЙ ПЕРИОДОНТА СОКРАЩАЮТСЯ ПРИ ПРИМЕНЕНИИ
 1. пиримидиновых оснований
 2. кортикостероидных гормонов
 3. антибиотиков
 4. ферментов
- 8) ПРИ СОХРАНЕНИИ ПОСТПЛОМБИРОВОЧНОЙ ЧУВСТВИТЕЛЬНОСТИ БОЛЕЕ 2 НЕДЕЛЬ НЕОБХОДИМО
 1. перепломбировать зуб, используя прокладку из стеклоиономерных цементов (СИЦ)
 2. депульпировать зуб
 3. тщательно отполировать пломбу
 4. обработать реставрацию фторсодержащим препаратом
- 9) ПРИ ЛЕЧЕНИИ ПУЛЬПИТА 1.6 ЗУБА МЕТОДОМ ВИТАЛЬНОЙ ЭКСТИРПАЦИИ НЕОБХОДИМО ПРОВЕСТИ АНЕСТЕЗИЮ
 1. по переходной складке с вестибулярной стороны
 2. с небной стороны
 3. в области резцового отверстия
 4. в области подглазничного отверстия
- 10) ПРОВЕДЕНИЕ БИОЛОГИЧЕСКОГО МЕТОДА ЛЕЧЕНИЯ ВОЗМОЖНО ПРИ
 1. случайном вскрытии полости зуба при лечении кариеса дентина у пациентки 27 лет
 2. остром пульпите многокорневого зуба у пациента 47 лет
 3. остром пульпите у пациента 16 лет с хроническим пиелонефритом
 4. случайном вскрытии полости зуба у пациента 23 лет с диабетом I типа
- 11) ИЗ ПРЕДЛОЖЕННЫХ МЕТОДОВ ЛЕЧЕНИЯ НАИБОЛЕЕ РАЦИОНАЛЬНО ПРИМЕНЯТЬ ПРИ ОСТРОМ (ОЧАГОВОМ) ПУЛЬПИТЕ
 1. сохранение жизнеспособности всей пульпы
 2. девитализацию пульпы
 3. витальную ампутацию
 4. витальную экстирпацию
- 12) ИЗ ПРЕДЛОЖЕННЫХ МЕТОДОВ ЛЕЧЕНИЯ НАИБОЛЕЕ РАЦИОНАЛЬНО ПРИМЕНЯТЬ ПРИ ОСТРОМ (ОБЩЕМ) ПУЛЬПИТЕ
 1. витальную экстирпацию
 2. девитализацию пульпы
 3. сохранение жизнеспособности всей пульпы
 4. витальную ампутацию
- 13) ПРИ ХРОНИЧЕСКОМ ФИБРОЗНОМ ПУЛЬПИТЕ ЛУЧШЕ ВСЕГО ПРИМЕНИТЬ МЕТОД
 1. витальной экстирпации

2. сохранения жизнеспособности всей пульпы зуба
 3. витальной ампутации
 4. девитализации
- 14) ТАКТИКОЙ ВРАЧА ПРИ НАЛИЧИИ СВИЩЕВОГО ХОДА ПРИ ДИАГНОЗЕ "ПЕРИОДОНТАЛЬНЫЙ АБСЦЕСС" ЯВЛЯЕТСЯ
1. проведение под обезболиванием инструментальной и медикаментозной обработки и пломбировка канала
 2. применение девитализирующей пасты, проведение эндодонтического лечения
 3. оставление зуба открытым
 4. проведение временного пломбирования корневых каналов
- 15) ТАКТИКА ЛЕЧЕНИЯ В ПЕРВОЕ ПОСЕЩЕНИЕ ПОСТОЯННОГО ОДНОКОРНЕВОГО ЗУБА, СТАВШЕГО ПРИЧИНОЙ ОСТРОГО ГНОЙНОГО ПЕРИОСТИТА, ВКЛЮЧАЕТ
1. вскрытие поднадкостничного абсцесса и создание оттока экссудата
 2. пломбирование корневого канала и разрез по переходной складке
 3. удаление зуба
 4. назначение курса противовоспалительной терапии
- 16) БЛАГОПРИЯТНЫЙ ИСХОД ОСТРОГО ПЕРИОДОНТИТА СОСТОИТ В
1. восстановлении периодонта до нормального физиологического состояния
 2. клиническом выздоровлении
 3. развитии периостита
 4. переходе в хронический периодонтит
- 17) ЦЕЛЬЮ ЛЕЧЕНИЯ ХРОНИЧЕСКИХ ФОРМ ПЕРИОДОНТИТА ЯВЛЯЕТСЯ
1. устранение очага одонтогенной инфекции
 2. сохранение зуба
 3. прохождение корневого канала
 4. воздействие на микрофлору корневого канала
- 18) ИЗМЕНЕНИЕ КОНФИГУРАЦИИ ЛИЦА НАБЛЮДАЮТ ПРИ
1. периостите, подслизистом абсцессе
 2. остром периодонтите пульпарного происхождения
 3. хроническом пульпите
 4. хроническом язвенном пульпите
- 19) БЛАГОПРИЯТНЫЙ ИСХОД ЛЕЧЕНИЯ ХРОНИЧЕСКОГО АПИКАЛЬНОГО ПЕРИОДОНТИТА СОСТОИТ В
1. клиническом выздоровлении
 2. удалении зуба
 3. хроническом пульпите
 4. переходе в кистогранулёму
- 20) ПРИ ЛЕЧЕНИИ ОСТРОГО ПЕРИОДОНТИТА В СТАДИИ ВЫРАЖЕННОЙ ЭКССУДАЦИИ В ПЕРВОЕ ПОСЕЩЕНИЕ
1. проводят механическую обработку корневого канала с вложением временного материала
 2. пломбируют канал постоянными пломбировочными материалами
 3. герметично закрывают зуб после медикаментозной обработки
 4. производят разрез по переходной складке
- 21) ПОЯВЛЕНИЕ СВИЩА ПРИ ОБОСТРЕНИИ ХРОНИЧЕСКОГО ПЕРИОДОНТИТА (ПЕРИАПИКАЛЬНОГО АБСЦЕССА) СПОСОБСТВУЕТ
1. переходу в другую форму хронического периодонтита
 2. стиханию воспаления
 3. усилению боли при накусывании
 4. переходу в кисту
- 22) ДЛЯ ЛЕЧЕНИЯ ОСТРОГО МЫШЬЯКОВИСТОГО ПЕРИОДОНТИТА НЕОБХОДИМЫ
1. антитоксические препараты
 2. ферменты
 3. антибиотики

4. хлорсодержащие препараты
- 23) К НЕСТЕРОИДНЫМ ПРОТИВОВОСПАЛИТЕЛЬНЫМ ПРЕПАРАТАМ (НПВС), ПРЕИМУЩЕСТВЕННО ИНГИБИРУЮЩИМ ЦОГ-2, ОТНОСЯТ
 1. Мовалис
 2. Кетонал
 3. Ибупрофен
 4. Напроксен
- 24) ПОСТОЯННАЯ БОЛЬ В ЗУБЕ, УСИЛИВАЮЩАЯСЯ ПРИ НАГРУЗКЕ, ХАРАКТЕРНА ДЛЯ ОСТРОГО
 1. периодонтита
 2. пульпита
 3. периостита
 4. остеомиелита
- 25) ПРИ ДЕПУЛЬПИРОВАНИИ РЕЗЦОВ НИЖНЕЙ ЧЕЛЮСТИ ИСПОЛЬЗУЮТ АНЕСТЕЗИЮ
 1. инфильтрационную с вестибулярной стороны
 2. инфильтрационную с язычной стороны
 3. инфраорбитальную
 4. палатинальную
- 26) ПРИ ЛЕЧЕНИИ ПЕРИОДОНТИТОВ В ЗУБАХ, «НЕ ВЫДЕРЖАВШИХ ГЕРМЕТИЗМА», С ЧАСТИЧНО ИЛИ ПОЛНОСТЬЮ НЕПРОХОДИМЫМИ КАНАЛАМИ ЛУЧШЕ ВСЕГО НАЗНАЧИТЬ
 1. трансканальный электрофорез
 2. антибиотики
 3. гормональную терапию
 4. резорцин-формалиновый метод
- 27) ИССЛЕДОВАНИЕ КРОВООБРАЩЕНИЯ В ПУЛЬПЕ ЗУБЕ НАЗЫВАЕТСЯ
 1. реодонтография
 2. реопародонтография
 3. миотонометрия
 4. реоартрография
- 28) РЕАКЦИЯ ЗУБА НА ТЕМПЕРАТУРНЫЕ РАЗДРАЖИТЕЛИ НАЗЫВАЕТСЯ
 1. термодиагностика
 2. реопародонтография
 3. электроодонтодиагностика
 4. реодонтография
- 29) ОПРЕДЕЛЕНИЕ ФУНКЦИОНАЛЬНОГО СОСТОЯНИЯ ПУЛЬПЫ ЗУБА НАЗЫВАЕТСЯ
 1. электроодонтодиагностика
 2. реопародонтография
 3. термодиагностика
 4. реодонтография
- 30) ПЕРВАЯ СТЕПЕНЬ ПОДВИЖНОСТИ ЗУБА ПО ЭНТИНУ ОПРЕДЕЛЯЕТСЯ В НАПРАВЛЕНИИ
 1. вестибуло-оральном
 2. вертикальном
 3. круговом
 4. мезио-дистальном
- 31) ОСТРОЕ ВОСПАЛЕНИЕ ПУЛЬПЫ ПРОТЕКАЕТ ПО ТИПУ
 1. гиперергическому
 2. гипоергическому
 3. нормергическому
 4. анергическому

- 32) ДЛЯ ВЫЯВЛЕНИЯ ВОЗМОЖНОСТИ ПРОХОЖДЕНИЯ КОРНЕВОГО КАНАЛА ПРАВОГО ВЕРХНЕГО ПЕРВОГО МОЛЯРА ЦЕЛЕСООБРАЗНО ИСПОЛЬЗОВАТЬ
1. дентальную рентгенографию
 2. панорамную рентгенографию
 3. ортопантомографию
 4. телерентгенографию
- 33) К ВИДАМ РЕНТГЕНОДИАГНОСТИКИ ОТНОСЯТ
1. внеротовую и внутриротовую
 2. внеротовую и внечерепную
 3. внутриротовую и внутрисосудистую
 4. внутриротовую и внутриполостную
- 34) К ВНЕРОТОВОМУ МЕТОДУ РЕНТГЕНОЛОГИЧЕСКОГО ИССЛЕДОВАНИЯ ОТНОСИТСЯ
1. телерентгенограмма
 2. ультразвуковое исследование слюнной железы
 3. тепловизиография
 4. ангиограмма
- 35) К ВНУТРИРОТОВОМУ МЕТОДУ РЕНТГЕНОЛОГИЧЕСКОГО ИССЛЕДОВАНИЯ ОТНОСИТСЯ
1. прицельная рентгенография
 2. ортопантомограмма
 3. электроодонтодиагностика
 4. миография
- 36) К ВНЕРОТОВОМУ МЕТОДУ РЕНТГЕНОЛОГИЧЕСКОГО ИССЛЕДОВАНИЯ ОТНОСИТСЯ
1. ортопантомограмма
 2. ультразвуковое исследование слюнной железы
 3. тепловизиография
 4. ангиограмма
- 37) ИЗМЕРЕНИЕ ЭЛЕКТРОВОЗБУДИМОСТИ ПУЛЬПЫ ЗУБА ПРОВОДИТСЯ С ПОМОЩЬЮ
1. электроодонтодиагностики
 2. холодовой пробы
 3. тепловизиографии
 4. телерентгенограммы (ТРГ)
- 38) ХРОНИЧЕСКИЙ ГИПЕРПЛАСТИЧЕСКИЙ ПУЛЬПИТ ДИФФЕРЕНЦИРУЮТ С
1. разрастанием десневого сосочка и грануляционной ткани из периодонта
 2. хроническим генерализованным пародонтитом
 3. гиперемией пульпы
 4. гипертрофическим гингивитом
- 39) ПРИ ХРОНИЧЕСКОМ ГИПЕРПЛАСТИЧЕСКОМ ПУЛЬПИТЕ БОЛЬНОЙ ПРЕДЪЯВЛЯЕТ ЖАЛОБЫ НА БОЛИ В НАИБОЛЬШЕЙ СТЕПЕНИ
1. от механических раздражителей
 2. от химических раздражителей
 3. от температурных раздражителей
 4. самопроизвольные
- 40) В АНАМНЕЗЕ ПРИ ДИАГНОСТИКЕ ПЕРИАПИКАЛЬНОГО АБСЦЕССА ЧАСТО ВСТРЕЧАЕТСЯ БОЛЬ
1. острая при накусывании
 2. иррадиирующая по ходу ветвей тройничного нерва
 3. приступообразная от всех видов раздражителей
 4. самопроизвольная в ночное время

- 41) ДОПОЛНИТЕЛЬНЫМ МЕТОДОМ ОБСЛЕДОВАНИЯ СТОМАТОЛОГИЧЕСКОГО БОЛЬНОГО НА ТЕРАПЕВТИЧЕСКОМ ПРИЁМЕ ЯВЛЯЕТСЯ
1. рентгенография
 2. расспрос
 3. зондирование
 4. перкуссия
- 42) ДИАГНОЗУ «НЕКРОЗ ПУЛЬПЫ» ПО МКБ-10 СООТВЕТСТВУЕТ КОД
1. K04.1
 2. K04.0
 3. K04.2
 4. K04.9
- 43) ДИАГНОЗУ «ПУЛЬПИТ» ПО МКБ-10 СООТВЕТСТВУЕТ КОД
1. K04.0
 2. K04.1
 3. K04.2
 4. K04.9
- 44) ДИАГНОЗУ «ХРОНИЧЕСКИЙ АПИКАЛЬНЫЙ ПЕРИОДОНТИТ» ПО МКБ-10 СООТВЕТСТВУЕТ КОД
1. K04.5
 2. K04.0
 3. K04.1
 4. K04.2
- 45) ДИАГНОЗУ «КОРНЕВАЯ КИСТА» ПО МКБ-10 СООТВЕТСТВУЕТ КОД
1. K04.8
 2. K04.0
 3. K04.4
 4. K04.7
- 46) КЛАССИФИКАЦИЯ МКБ-10 ВКЛЮЧАЕТ ПЕРИОДОНТИТ
1. хронический апикальный
 2. острый серозный и острый гнойный
 3. хронический фиброзный
 4. хронический гранулёматозный
- 47) РЕШАЮЩИМ В ДИФФЕРЕНЦИАЛЬНОЙ ДИАГНОСТИКЕ ГЛУБОКОГО КАРИЕСА И ХРОНИЧЕСКОГО ФИБРОЗНОГО ПУЛЬПИТА ЯВЛЯЕТСЯ
1. термометрия
 2. характер болей
 3. тест с красителем
 4. трансиллюминационный метод
- 48) ВЫРАЖЕННЫЙ БОЛЕВОЙ СИНДРОМ ПРИ ОСТРОМ ПУЛЬПИТЕ ОБУСЛОВЛЕН
1. раздражением нервных окончаний продуктами анаэробного гликолиза
 2. повышением температуры тела
 3. понижением гидростатического давления в полости зуба
 4. уменьшением количества вазоактивных веществ
- 49) ВЕДУЩАЯ РОЛЬ В ВОЗНИКНОВЕНИИ ПЕРИОДОНТИТА ПРИНАДЛЕЖИТ МИКРООРГАНИЗМАМ
1. стрептококкам
 2. фузобактериям
 3. актиномицетам
 4. энтерококкам
- 50) ПО ПРИЦЕЛЬНОЙ ДЕНТАЛЬНОЙ РЕНТГЕНОГРАММЕ МОЖНО ПРОАНАЛИЗИРОВАТЬ СОСТОЯНИЕ КОСТНОЙ ТКАНИ АЛЬВЕОЛЯРНОГО ОТРОСТКА В ОБЛАСТИ
1. межзубных перегородок

2. нёбных стенок
3. щёчных стенок
4. язычных стенок
- 51) СОХРАНЕНИЕ БОЛИ ПОСЛЕ УСТРАНЕНИЯ ТЕРМИЧЕСКОГО РАЗДРАЖИТЕЛЯ ХАРАКТЕРНО ДЛЯ
 1. хронического пульпита
 2. кариеса эмали
 3. кариеса дентина
 4. хронического периодонтита
- 52) ПРИСТУПЫ САМОПРОИЗВОЛЬНОЙ БОЛИ ВОЗНИКАЮТ ПРИ
 1. остром пульпите
 2. кариесе дентина
 3. хроническом пульпите
 4. остром периодонтите
- 53) САМОПРОИЗВОЛЬНАЯ БОЛЬ, БОЛЬ ОТ ВСЕХ ВИДОВ РАЗДРАЖИТЕЛЕЙ, НОЧНАЯ ПРИСТУПООБРАЗНАЯ БОЛЬ В ТЕЧЕНИЕ 10-30 МИНУТ ХАРАКТЕРНА ДЛЯ ПУЛЬПИТА
 1. острого
 2. острого гнойного
 3. хронического
 4. хронического язвенного
- 54) БОЛЬ ПРИ ПУЛЬПИТЕ ЗУБОВ ВЕРХНЕЙ ЧЕЛЮСТИ ИРРАДИИРУЕТ В
 1. висок, надбровную и скуловую область, зубы нижней челюсти
 2. затылок, ухо, поднижнечелюстную область, висок, зубы верхней челюсти
 3. шею, глаз, надбровную область
 4. язык, глотку, ухо, поднижнечелюстную область
- 55) БОЛЬ ПРИ ПУЛЬПИТЕ ЗУБОВ НИЖНЕЙ ЧЕЛЮСТИ ИРРАДИИРУЕТ В
 1. затылок, ухо, поднижнечелюстную область, висок, зубы верхней челюсти
 2. висок, надбровную и скуловую область, зубы нижней челюсти
 3. шею, глаз, надбровную область
 4. язык, глотку, ухо, поднижнечелюстную область
- 56) ПРОДОЛЖИТЕЛЬНОСТЬ БОЛИ ДО 2 СУТОК ХАРАКТЕРНА ДЛЯ ПУЛЬПИТА
 1. острого
 2. острого гнойного
 3. хронического гипертрофического
 4. хронического язвенного (гангренозного)
- 57) НОЮЩАЯ БОЛЬ, ДИСКОМФОРТ ОТ ТЕМПЕРАТУРНЫХ РАЗДРАЖИТЕЛЕЙ, НОЮЩАЯ БОЛЬ ПРИ СМЕНЕ НАРУЖНОЙ ТЕМПЕРАТУРЫ ХАРАКТЕРНЫ ДЛЯ ПУЛЬПИТА
 1. хронического
 2. острого гнойного
 3. острого
 4. хронического язвенного
- 58) НЕЗНАЧИТЕЛЬНО БОЛЕЗНЕННОЕ ЗОНДИРОВАНИЕ ШИРОКО ВСКРЫТОЙ ПОЛОСТИ ЗУБА, КРОВОТОЧИВОСТЬ ПРИ ЗОНДИРОВАНИИ ЯВЛЯЕТСЯ СИМПТОМОМ ПУЛЬПИТА
 1. хронического
 2. острого гнойного
 3. острого
 4. хронического язвенного
- 59) БОЛЬ ПРИ НАКУСЫВАНИИ ПРИ ОСТРОМ АПИКАЛЬНОМ ПЕРИОДОНТИТЕ (ФАЗА ИНТОКСИКАЦИИ ПЕРИОДОНТА) СВЯЗАНА С
 1. ацидозом

2. отёком соединительной ткани
 3. накоплением эндотоксинов в тканях
 4. разволокнением коллагеновых волокон
- 60) ЧУВСТВО «ВЫРОСШЕГО» ЗУБА («УДЛИНЕНИЕ» ЗУБА) СВЯЗАНО С
1. скоплением экссудата в верхушечном участке периодонта
 2. отёком и гиперемией в периапикальных тканях
 3. гиперемией и отёком десны
 4. избыточной нагрузкой на зуб
- 61) НОЮЩАЯ БОЛЬ, УСИЛИВАЮЩАЯСЯ ПРИ НАКУСЫВАНИИ НА ЗУБ БЕЗ РЕНТГЕНОЛОГИЧЕСКИХ ПРИЗНАКОВ АПИКАЛЬНОГО ПЕРИОДОНТИТА ХАРАКТЕРНА ДЛЯ ПЕРИОДОНТИТА
1. острого апикального пульпарного происхождения (фаза интоксикации периодонта)
 2. острого апикального (фаза экссудации)
 3. хронического
 4. хронического (обострение)
- 62) НОЮЩАЯ БОЛЬ, КОТОРАЯ УСИЛИВАЕТСЯ ПРИ НАКУСЫВАНИИ НА ЗУБ, ЯВЛЯЕТСЯ СИМПТОМОМ
1. интоксикации периодонта после девитализации пульпы мышьяковистой пастой
 2. кариеса
 3. острого пульпита
 4. хронического пульпита (ремиссия)
- 63) ОТСУТСТВИЕ БОЛИ В ОБЛАСТИ ПРИЧИННОГО ЗУБА, ИЗМЕНЕНИЕ КОНФИГУРАЦИИ ЛИЦА ХАРАКТЕРНО ДЛЯ
1. подслизистого абсцесса
 2. острого периодонтита в фазе интоксикации периодонта
 3. острого периодонтита в фазе экссудации
 4. обострения хронического гангренозного пульпита
- 64) ПОВЫШЕНИЕ ТЕМПЕРАТУРЫ ТЕЛА ХАРАКТЕРНО ДЛЯ
1. периапикального абсцесса без свища
 2. хронического пульпита
 3. острого пульпита
 4. кариеса
- 65) ПОЯВЛЕНИЕ СВИЩА С ВЫДЕЛЕНИЕМ ГНОЙНОГО ЭКССУДАТА ХАРАКТЕРНО ДЛЯ
1. периапикального абсцесса со свищом
 2. острого периодонтита
 3. хронического пульпита
 4. периапикального абсцесса без свища
- 66) ПРИ ОСТРОМ ПУЛЬПИТЕ ЗОНДИРОВАНИЕ КАРИОЗНОЙ ПОЛОСТИ НАИБОЛЕЕ БОЛЕЗНЕННО
1. в проекции одного из рогов пульпы
 2. по всему дну
 3. по эмалево-дентинному соединению
 4. в пришеечной области
- 67) БОЛЕЗНЕННОЕ ЗОНДИРОВАНИЕ ДНА КАРИОЗНОЙ ПОЛОСТИ, ТОЧЕЧНОЕ ВСКРЫТИЕ ПОЛОСТИ ЗУБА ХАРАКТЕРНО ДЛЯ ПУЛЬПИТА
1. хронического
 2. острого гнойного
 3. острого
 4. хронического гипертрофического
- 68) ХРОНИЧЕСКИЙ ГИПЕРПЛАСТИЧЕСКИЙ ПУЛЬПИТ ДИФФЕРЕНЦИРУЮТ С
1. гипертрофией десневого сосочка
 2. хроническим гангренозным пульпитом

3. острым пульпитом
 4. хроническим периодонтитом
- 69) ОКАЗАНИЕ НЕОТЛОЖНОЙ ПОМОЩИ БОЛЬНОМУ С ОСТРЫМИ ФОРМАМИ ПУЛЬПИТА ПРЕДПОЛАГАЕТ В ПЕРВУЮ ОЧЕРЕДЬ
1. купирование болевого синдрома
 2. купирование болевого синдрома и ампутацию коронковой пульпы
 3. купирование болевого синдрома и экстирпацию пульпы
 4. купирование болевого синдрома, экстирпацию пульпы и пломбирование корневых каналов
- 70) МЕТОД, ОСНОВАННЫЙ НА ПОЛНОМ СОХРАНЕНИИ ЖИЗНЕСПОСОБНОСТИ ПУЛЬПЫ, НАЗЫВАЕТСЯ
1. биологическим
 2. витальной экстирпации
 3. витальной ампутации
 4. девитальной ампутации
- 71) МЕТОД ВИТАЛЬНОЙ АМПУТАЦИИ НЕЛЬЗЯ ПРИМЕНЯТЬ В ОДНОКОРНЕВЫХ ЗУБАХ В СВЯЗИ С
1. отсутствием анатомически выраженного отграничения между коронковой и корневой пульпой
 2. изменением цвета зубов
 3. быстрым переходом воспаления на корневую пульпу
 4. малым объёмом пульпы
- 72) СОСТОЯНИЕ ЛИМФАТИЧЕСКИХ УЗЛОВ ЧЕЛЮСТНО-ЛИЦЕВОЙ ОБЛАСТИ ОЦЕНИВАЮТ ПРИ
1. пальпации
 2. осмотре полости рта
 3. перкуссии
 4. расспросе
- 73) ГЛУБОКОЕ БОЛЕЗНЕННОЕ ЗОНДИРОВАНИЕ ШИРОКО ВСКРЫТОЙ ПОЛОСТИ ЗУБА, ПОЯВЛЕНИЕ КРОВОТОЧИВОСТИ ПРИ ЗОНДИРОВАНИИ ЯВЛЯЕТСЯ СИМПТОМОМ
1. пульпита
 2. некроза пульпы
 3. острого апикального периодонтита
 4. дегенерации пульпы
- 74) РЕШАЮЩЕЕ ЗНАЧЕНИЕ ПРИ ПОСТАНОВКЕ ДИАГНОЗА "ХРОНИЧЕСКИЙ ПЕРИОДОНТИТ" ОТВОДЯТ
1. данным рентгенологического исследования
 2. анамнестическим данным
 3. перкуссии
 4. термической пробе
- 75) ПРИ ВЫБОРЕ МЕТОДА ЛЕЧЕНИЯ ПУЛЬПИТА ДАННЫЕ АНАМНЕЗА, СОПУТСТВУЮЩИЕ ЗАБОЛЕВАНИЯ, УЧИТЫВАЮТСЯ
1. обязательно
 2. только при биологическом методе
 3. только, если лечение предполагается с использованием анестезии
 4. если пациент перенёс инфаркт миокарда 6 месяцев назад
- 76) ПРИ ХРОНИЧЕСКОМ ПУЛЬПИТЕ ЛУЧШЕ ВСЕГО ПРИМЕНИТЬ МЕТОД
1. витальной экстирпации
 2. витальной ампутации
 3. удаления зуба
 4. девитальной экстирпации

- 77) ПОКАЗАНИЕМ К БИОЛОГИЧЕСКОМУ МЕТОДУ ЛЕЧЕНИЯ ПУЛЬПИТА С ПОЛНЫМ СОХРАНЕНИЕМ ПУЛЬПЫ ЗУБА ЯВЛЯЕТСЯ
1. случайно вскрытый рог пульпы
 2. острый гнойный пульпит
 3. хронический язвенный пульпит
 4. обострение хронического пульпита
- 78) ОСТРЫЙ ДИФфуЗНЫЙ ПУЛЬПИТ ДИФФЕРЕНЦИРУЮТ С
1. невралгией
 2. средним кариесом
 3. хроническими формами пульпита
 4. хроническими формами периодонтитов
- 79) К ПЕРВОЙ СТАДИИ РАЗВИТИЯ ВОСПАЛИТЕЛЬНОЙ РЕАКЦИИ ПРИ ОСТРОМ ПУЛЬПИТЕ ОТНОСЯТ
1. альтерацию
 2. пролиферацию
 3. сосудистые реакции
 4. высвобождение ферментов гликолиза
- 80) БОЛЕЗНЕННАЯ ПЕРКУССИЯ ПРИ ОСТРОМ ГНОЙНОМ ПЕРИОДОНТИТЕ ВОЗНИКАЕТ ИЗ-ЗА
1. скопления экссудата
 2. снижения электровозбудимости пульпы
 3. деминерализации твёрдых тканей зуба
 4. разрушения коллагеновых волокон
- 81) РАЗВИТИЕ АЦИДОЗА ВОЗНИКАЕТ ИЗ-ЗА НАКОПЛЕНИЯ В ТКАНЯХ КИСЛОТЫ
1. молочной
 2. ортофосфорной
 3. пировиноградной
 4. масляной
- 82) МИКРОБИОЛОГИЧЕСКИЙ ПРИНЦИП РАЦИОНАЛЬНОЙ АНТИБИОТИКОТЕРАПИИ ПРЕДУСМАТРИВАЕТ НАЗНАЧЕНИЕ ПРЕПАРАТА С УЧЕТОМ
1. чувствительности возбудителя
 2. принятой схемы назначения
 3. общего состояния организма
 4. эпидемиологической устойчивости к препарату
- 83) ТРОПИЗМОМ К КОСТНОЙ ТКАНИ ОБЛАДАЕТ АНТИБИОТИК ГРУППЫ ЛИНКОЗАМИДОВ
1. линкомицин
 2. макропен
 3. доксициклин
 4. офлоксацин
- 84) НАИБОЛЕЕ РАСПРОСТРАНЁННЫЙ МЕТОД ДЛЯ КОНТРОЛЯ РЕЗУЛЬТАТОВ ПРИЖИЗНЕННОЙ АМПУТАЦИИ ПУЛЬПЫ
1. рентгенологический
 2. клинический
 3. электроодонтодиагностики
 4. клинический анализ крови
- 85) РЕШАЮЩИМ ПРИЗНАКОМ В ДИФФЕРЕНЦИАЛЬНОЙ ДИАГНОСТИКЕ ГЛУБОКОГО КАРИЕСА И ХРОНИЧЕСКОГО ФИБРОЗНОГО ПУЛЬПИТА ПОСТОЯННОГО ЗУБА ЯВЛЯЕТСЯ
1. различная реакция пульпы на электрический ток
 2. характер и продолжительность боли от температурных раздражителей
 3. наличие в анамнезе самопроизвольных болей
 4. рентгенологические изменения в периодонте причинного зуба

- 86) ОЧАГОВАЯ ДЕМИНЕРАЛИЗАЦИЯ ВЫЯВЛЯЕТСЯ МЕТОДОМ ВИТАЛЬНОЙ ОКРАСКИ ПРИ
1. белом кариозном пятне
 2. пятнистой форме гипоплазии
 3. пигментированном кариозном пятне
 4. флюорозе
- 87) ПРИЧИНОЙ РАЗВИТИЯ ПАПИЛЛИТА ПОСЛЕ РЕСТАВРАЦИИ ЗУБА ЯВЛЯЕТСЯ
1. неправильное восстановление контактного пункта
 2. выведение избытка пломбировочного материала в межзубной промежуток
 3. «склеивание» двух смежных пломб
 4. травмирование межзубного сосочка матрицей
- 88) ЗНАЧЕНИЕ ЭЛЕКТРОВОЗБУДИМОСТИ, КОТОРОЕ НАБЛЮДАЕТСЯ ПРИ НЕКРОЗЕ ПУЛЬПЫ, СООТВЕТСТВУЕТ (В МКА)
1. 100
 2. 50
 3. 30
 4. 10
- 89) ПРИСТУП САМОПРОИЗВОЛЬНОЙ БОЛИ ХАРАКТЕРЕН ДЛЯ
1. острого пульпита
 2. кариеса дентина
 3. хронического периодонтита
 4. хронического пульпита
- 90) НАИБОЛЕЕ ХАРАКТЕРНЫМ КЛИНИЧЕСКИМ ПРИЗНАКОМ ОСТРОГО АПИКАЛЬНОГО ПЕРИОДОНТИТА ЯВЛЯЕТСЯ
1. положительная перкуссия
 2. наличие реакции на температурные раздражители
 3. наличие реакции на химические раздражители
 4. изменение цвета зуба
- 91) ГИПЕРЕМИЮ ПУЛЬПЫ ДИФФЕРЕНЦИРУЮТ С
1. хроническим пульпитом
 2. острым апикальным периодонтитом
 3. кариесом в стадии пятна
 4. деструктивной формой флюороза
- 92) ХРОНИЧЕСКИЙ ГИПЕРПЛАСТИЧЕСКИЙ ПУЛЬПИТ ДИФФЕРЕНЦИРУЮТ С
1. разрастанием десневого сосочка
 2. хроническим периодонтитом
 3. хроническим язвенным гингивитом
 4. гиперемией пульпы
- 93) ПОКАЗАНИЕМ ДЛЯ СОХРАНЕНИЯ ЖИЗНЕСПОСОБНОСТИ ПУЛЬПЫ ЯВЛЯЕТСЯ
1. острый пульпит
 2. острый гнойный пульпит
 3. пульпарный абсцесс
 4. гиперпластический пульпит
- 94) РЕШАЮЩЕЕ ЗНАЧЕНИЕ ПРИ ПОСТАНОВКЕ ДИАГНОЗА "ХРОНИЧЕСКИЙ ПЕРИОДОНТИТ" ОТВОДЯТ
1. данным рентгенологического исследования
 2. анамнестическим данным
 3. перкуссии
 4. термической пробе

Эталон ответов (правильный ответ) в итоговом тесте под № 1

**3.Промежуточная аттестация по дисциплине (модулю) включает в себя экзамен
Форма промежуточной аттестации – экзамен**

Вопросы экзамена (ОПК-1, ПК-5; ПК-6; ПК-8; ПК-9)

Эндодонтический инструментарий. Классификация. Назначение. Правила и последовательность применения.

- 1.Строение и функции пульпы.Изменения пульпы при различных заболеваниях.
- 2.Классификация эндодонтического инструментария
- 3.Этиология пульпита. Патогенез пульпита.
- 4.Обследование пациента. Классификации заболеваний пульпы.
- 5.Методы диагностики воспаления пульпы.
- 6.Определение чувствительности пульпы. Лучевые методы исследования.
- 7.Клиника, дифференциальная диагностика острых и хронических форм пульпита.
- 8.Гиперемия пульпы, острый пульпит, хронический пульпит. Клиника, диагностика, дифференциальная диагностика.
- 9.Методы лечения острых и хронических форм пульпита Биологические методы лечения пульпита: консервативный, метод витальной ампутации.
- 10.Лечение пульпита под анестезией.
- 11.Лечение пульпита с предварительной девитализацией: девитальная экстирпация, девитальная ампутация.
- 12.Ошибки и осложнения при диагностике пульпита.
- 13.Ошибки и осложнения при лечении пульпита..
- 14.Анатомо-физиологические особенности периодонта.
- 15.Этиология, патогенез апикального периодонтита.
- 16.Классификация периодонтита.
- 17.Методы диагностики апикального периодонтита. Обследование пациента.
- 18.Клиника и дифференциальная диагностика апикального периодонтита.
19. Острый апикальный периодонтит. Клиника, диагностика, дифференциальная диагностика.
- 20.Хронический апикальный периодонтит. Клиника, диагностика, дифференциальная диагностика.
- 21.Методы лечения апикального периодонтита.
- 22.Лечение острых форм периодонтита.
- 23.Лечение хронических форм периодонтита в зубах с хорошо проходимыми каналами.
- 24.Лечение хронических форм периодонтита в зубах с трудно проходимыми каналами.
- 25.Трансканальный электрофорез. Планирование и подготовка к лечению апикального периодонтита.
- 26.Ирригация и дезинфекция корневых каналов.
- 27.Временное пломбирование корневых каналов. Антибактериальные средства. Выбор пломбировочного материала и пломбирование корневых каналов.
- 28.Отдаленные результаты и прогноз лечения
- 29.Ошибки и осложнения при диагностике и лечении периодонтита.
- 30.Способы профилактики и устранения ошибок и осложнений в эндодонтии.
- 31.Эндодонтическая подготовка к проведению хирургических методов лечения заболеваний пульпы и периодонта
- 32.Эндодонтическая подготовка к проведению хирургических методов лечения заболеваний пульпы и периодонта: короно-радикулярной сепарации, гемисекции, ампутации корня, резекции верхушки корня, реплантации зуба.
- 33.Стоматогенный очаг инфекции, очагово-обусловленные заболевания.
- 34.Профилактика неотложных состояний в эндодонтии.
- 35.Показания и противопоказания к применению антибактериальной терапии при лечении пациентов с заболеваниями пульпы и периодонта.
- 36.Лечение пациентов с заболеваниями пульпы и периодонта, относящихся к группам риска.
- 37.Реставрация зубов после эндодонтического лечения. Использование штифтов. Отбеливание зубов с измененным цветом.

3.2. Вопросы базового минимума по дисциплине

1. Структура национальной экономики: понятие, сущность и виды
2. Структура национальной экономики
3. Теории структурных реформ национальной экономики
4. Инфраструктура экономики: виды и значение для национальной экономики
5. Отраслевая структура национальной экономики

6. Теория «Межотраслевого баланса»
7. Структура собственности в национальной экономике
8. Структурные изменения в экономике современной России
9. Совокупный экономический потенциал: понятие и сущность
10. Виды совокупного экономического потенциала национальной экономики
11. Экономические ресурсы: их виды.
13. Национальное богатство – часть совокупного экономического потенциала национальной экономики
14. Национальное богатство России
15. Место России в системе использования потенциалов планеты
16. Типы хозяйственных систем, понятие, сущность
17. Характеристика хозяйственных систем
18. Субъекты хозяйствования, их взаимосвязь
19. Причины перехода России к рыночной экономике
20. Факторы формирования российской модели рыночной экономики
21. Механизмы национальной хозяйственной системы
22. Место и роль корпораций в национальной хозяйственной системе: интегрированные экономические структуры
23. Общественные блага: понятие, сущность
24. Классификация общественных благ
25. Виды общественных благ
26. Специфика потребления общественных благ
27. Общественный выбор в национальной экономике
28. Условия эффективного обеспечения общественными благами в национальной экономике
29. Понятие экономического роста и развития национальной экономики
30. Факторы, влияющие на развитие национальной экономики

4. Методические материалы, определяющие процедуры оценивания знаний, умений, навыков и (или) опыта деятельности, характеризующих этапы формирования компетенций.

Основными этапами формирования указанных компетенций при изучении обучающимися дисциплины являются последовательное изучение содержательно связанных между собой *разделов (тем)* учебных занятий. Изучение каждого раздела (темы) предполагает овладение обучающимися необходимыми компетенциями. Результат аттестации обучающихся на различных этапах формирования компетенций показывает уровень освоения компетенций обучающимися.

4.1. Перечень компетенций, планируемых результатов обучения и критериев оценивания освоения компетенций

Формируемая компетенция	Содержание компетенции	Планируемые результаты обучения (показатели достижения заданного уровня освоения компетенций)	Критерии оценивания результатов обучения (дескрипторы) по пятибалльной шкале				
			1	2	3	4	5
ОПК-1	готовность решать стандартные задачи профессиональной деятельности с использованием информационных, библиографических ресурсов, медико-биологической терминологии, информационно-коммуникационных технологий и учетом основных требований информационной безопасности	Знать: различные подходы к определению понятия «информация»; методы измерения количества информации; назначение наиболее распространенных средств автоматизации информационной деятельности; назначение и виды информационных моделей, описывающих реальные объекты или процессы; использование алгоритма как способа автоматизации деятельности; назначение и функции операционных систем; математические	Отсутствие знаний различных подходов к определению понятия «информация»; методов измерения количества информации; назначения наиболее распространенных средств автоматизации информационной деятельности; назначения и видов информационных моделей, описывающих реальные объекты или процессы; использования алгоритма как способа автоматизации деятельности;	Фрагментарные знания различных подходов к определению понятия «информация»; методов измерения количества информации; назначения наиболее распространенных средств автоматизации информационной деятельности; назначения и видов информационных моделей, описывающих реальные объекты или процессы; использования алгоритма как способа автоматизации деятельности;	Общие, но не структурированные знания различных подходов к определению понятия «информация»; методов измерения количества информации; назначения наиболее распространенных средств автоматизации информационной деятельности; назначения и видов информационных моделей, описывающих реальные объекты или процессы; использования алгоритма как	В целом сформированные, но содержащие отдельные пробелы знания различных подходов к определению понятия «информация»; методов измерения количества информации; назначения наиболее распространенных средств автоматизации информационной деятельности; назначения и видов	Сформированные систематические знания различных подходов к определению понятия «информация»; методов измерения количества информации; назначения наиболее распространенных средств автоматизации информационной деятельности; назначения и видов информационных моделей, описывающих реальные объекты или процессы; использования алгоритма как способа автоматизации деятельности;

		методы решения интеллектуальных задач и их применение в медицине	назначения и функции операционных систем; математических методов решения интеллектуальных задач и их применение в медицине	назначения и функции операционных систем; математических методов решения интеллектуальных задач и их применение в медицине	способа автоматизации деятельности; назначения и функции операционных систем; математических методов решения интеллектуальных задач и их применение в медицине	информационных моделей, описывающих их реальные объекты или процессы; использования алгоритма как способа автоматизации деятельности; назначения и функции операционных систем; математических методов решения интеллектуальных задач и их применение в медицине	назначения и функции операционных систем; математических методов решения интеллектуальных задач и их применение в медицине
		Уметь: оценивать достоверность информации, сопоставляя различные источники; распознавать информационные процессы в	Отсутствие умений оценивать достоверность информации, сопоставляя различные источники; распознавать информационные	Частично освоенные умения оценивать достоверность информации, сопоставляя различные источники; распознавать	В целом успешно, но не систематически осуществляемые умения оценивать достоверность информации,	В целом успешно, но содержащие отдельные пробелы умения оценивать достоверность информации	Сформированное умение оценивать достоверность информации, сопоставляя различные источники; распознавать информационные процессы в

		<p>различных системах; использовать готовые информационные модели, оценивать их соответствие реальному объекту и целям моделирования; осуществлять выбор способа представления информации в соответствии с поставленной задачей; иллюстрировать учебные работы с использованием средств информационных технологий</p>	<p>е процессы в различных системах; использовать готовые информационные модели, оценивать их соответствие реальному объекту и целям моделирования; осуществлять выбор способа представления информации в соответствии с поставленной задачей; иллюстрировать учебные работы с использованием средств информационных технологий</p>	<p>информационные процессы в различных системах; использовать готовые информационные модели, оценивать их соответствие реальному объекту и целям моделирования; осуществлять выбор способа представления информации в соответствии с поставленной задачей; иллюстрировать учебные работы с использованием средств информационных технологий</p>	<p>сопоставляя различные источники; распознавать информационные процессы в различных системах; использовать готовые информационные модели, оценивать их соответствие реальному объекту и целям моделирования; осуществлять выбор способа представления информации в соответствии с поставленной задачей; иллюстрировать учебные работы с использованием средств информационных технологий</p>	<p>и, сопоставляя различные источники; распознавать информационные процессы в различных системах; использовать готовые информационные модели, оценивать их соответствие реальному объекту и целям моделирования; осуществлять выбор способа представления информации в соответствии с поставленной задачей;</p>	<p>различных системах; использовать готовые информационные модели, оценивать их соответствие реальному объекту и целям моделирования; осуществлять выбор способа представления информации в соответствии с поставленной задачей; иллюстрировать учебные работы с использованием средств информационных технологий</p>
--	--	---	--	---	---	---	---

						иллюстрировать учебные работы с использованием средств информационных технологий	
		<p>Владеть: компьютерной техникой; пакетами офисных программ; базовыми технологиями преобразования информации: текстовые, табличные редакторы; техникой работы в сети Интернет для профессиональной деятельности в рамках изучаемой дисциплины</p>	<p>Отсутствие навыков владения компьютерной техникой; пакетами офисных программ; базовыми технологиями преобразования информации: текстовые, табличные редакторы; техникой работы в сети Интернет для профессиональной деятельности в рамках изучаемой дисциплины</p>	<p>Фрагментарное применение навыков владения компьютерной техникой; пакетами офисных программ; базовыми технологиями преобразования информации: текстовые, табличные редакторы; техникой работы в сети Интернет для профессиональной деятельности в рамках изучаемой дисциплины</p>	<p>В целом успешное, но не систематическое и проявляемое владение компьютерной техникой; пакетами офисных программ; базовыми технологиями преобразования информации: текстовые, табличные редакторы; техникой работы в сети Интернет для профессиональной деятельности в рамках изучаемой дисциплины</p>	<p>В целом успешное, но содержащее отдельные пробелы навыки владения компьютерной техникой; пакетами офисных программ; базовыми технологиями преобразования информации: текстовые, табличные редакторы; техникой работы в сети Интернет для профессиональной деятельности в рамках изучаемой дисциплины</p>	<p>Успешное и систематически применяемые навыки владения компьютерной техникой; пакетами офисных программ; базовыми технологиями преобразования информации: текстовые, табличные редакторы; техникой работы в сети Интернет для профессиональной деятельности в рамках изучаемой дисциплины</p>

						альной деятельности и в рамках изучаемой дисциплины	
--	--	--	--	--	--	---	--

Формируемая компетенция	Содержание компетенции	Планируемые результаты обучения (показатели достижения заданного уровня освоения компетенций)	Критерии оценивания результатов обучения (дескрипторы) по пятибалльной шкале				
			1	2	3	4	5
ПК-5	готовностью к сбору и анализу жалоб пациента, данных его анамнеза, результатов осмотра, лабораторных, инструментальных, патолого-анатомических и иных исследований в целях распознавания состояния или установления факта наличия или отсутствия стоматологического заболевания	Знать: понятия этиологии, патогенеза, морфогенеза, патоморфоза, принципы классификации стоматологических заболеваний; функциональное состояние челюстно-лицевой области в норме и при патологии; структурные и функциональные основы болезней и патологических процессов, причины, основные механизмы развития и исходов типовых патологических	Отсутствие знаний понятий этиологии, патогенеза, морфогенеза, патоморфоза, принципов классификации стоматологических заболеваний; функционального состояния челюстно-лицевой области в норме и при патологии; структурных и функциональных основ болезней и патологических процессов, причин, основных механизмов	Фрагментарные знания понятий этиологии, патогенеза, морфогенеза, патоморфоза, принципов классификации стоматологических заболеваний; функционального состояния челюстно-лицевой области в норме и при патологии; структурных и функциональных основ болезней и патологических процессов, причин, основных механизмов	Общие, но не структурированные знания понятий этиологии, патогенеза, морфогенеза, патоморфоза, принципов классификации стоматологических заболеваний; функционального состояния челюстно-лицевой области в норме и при патологии; структурных и функциональных основ	В целом сформированные, но содержащие отдельные пробелы знания понятий этиологии, патогенеза, морфогенеза, патоморфоза, принципов классификации стоматологических заболеваний; функционального состояния челюстно-лицевой области в норме и при патологии; структурных и функциональных основ	Сформированные систематические знания понятий этиологии, патогенеза, морфогенеза, патоморфоза, принципов классификации стоматологических заболеваний; функционального состояния челюстно-лицевой области в норме и при патологии; структурных и функциональных основ болезней и патологических процессов, причин, основных

		процессов у пациентов со стоматологической патологией	развития и исходов типовых патологических процессов у пациентов со стоматологической патологией	развития и исходов типовых патологических процессов у пациентов со стоматологической патологией	болезней и патологических процессов, причин, основных механизмов развития и исходов типовых патологических процессов у пациентов со стоматологической патологией	состояния челюстно-лицевой области в норме и при патологии; структурных и функциональных основ болезней и патологических процессов, причин, основных механизмов развития и исходов типовых патологических процессов у пациентов со стоматологической патологией	механизмов развития и исходов типовых патологических процессов у пациентов со стоматологической патологией
		Уметь: Проводить первичный осмотр пациентов со стоматологической патологией, интерпретировать результаты наиболее распространенных методов	Отсутствие умений проводить первичный осмотр пациентов со стоматологической патологией, интерпретировать результаты наиболее	Частично освоенные умения проводить первичный осмотр пациентов со стоматологической патологией, интерпретировать результаты	В целом успешно, но не систематически осуществляемые умения проводить первичный осмотр пациентов со	В целом успешно, но содержащие отдельные пробелы умения проводить первичный осмотр пациентов со	Сформированное умение проводить первичный осмотр пациентов со стоматологической патологией, интерпретировать результаты наиболее распространенных

		лабораторной, инструментальной и функциональной диагностики заболеваний челюстно-лицевой области	распространенных методов лабораторной, инструментальной и функциональной диагностики заболеваний челюстно-лицевой области	наиболее распространенных методов лабораторной, инструментальной и функциональной диагностики заболеваний челюстно-лицевой области	стоматологической патологией, интерпретировать результаты наиболее распространенных методов лабораторной, инструментальной и функциональной диагностики заболеваний челюстно-лицевой области	стоматологической патологией, интерпретировать результаты наиболее распространенных методов лабораторной, инструментальной и функциональной диагностики заболеваний челюстно-лицевой области	методов лабораторной, инструментальной и функциональной диагностики заболеваний челюстно-лицевой области
		Владеть: Навыками анализа жалоб, анамнеза, данных осмотра и дополнительных методов исследования для диагностики стоматологических заболеваний в рамках изучаемой дисциплины	Отсутствие навыков анализа жалоб, анамнеза, данных осмотра и дополнительных методов исследования для диагностики стоматологических заболеваний в рамках изучаемой дисциплины	Фрагментарное применение навыков анализа жалоб, анамнеза, данных осмотра и дополнительных методов исследования для диагностики стоматологических заболеваний в рамках изучаемой дисциплины	В целом успешное, но не систематическое и проявляемое владение навыками анализа жалоб, анамнеза, данных осмотра и дополнительных методов исследования для диагностики стоматологических	В целом успешное, но содержащее отдельные пробелы навыки анализа жалоб, анамнеза, данных осмотра и дополнительных методов исследования для диагностик	Успешное и систематически применяемые навыки анализа жалоб, анамнеза, данных осмотра и дополнительных методов исследования для диагностики стоматологических заболеваний в рамках изучаемой дисциплины

					заболеваний в рамках изучаемой дисциплины	и стоматологических заболеваний в рамках изучаемой дисциплины	
--	--	--	--	--	---	---	--

Формируемая компетенция	Содержание компетенции	Планируемые результаты обучения (показатели достижения заданного уровня освоения компетенций)	Критерии оценивания результатов обучения (дескрипторы) по пятибалльной шкале				
			1	2	3	4	5
ПК-6	<p>способность к определению пациента основных патологических состояний, симптомов, синдромов стоматологических заболеваний, нозологических форм в соответствии с Международной статистической классификацией болезней и проблем, связанных со здоровьем пересмотра</p>	<p>Знать: Основные патологические состояния, симптомы, синдромы стоматологических заболеваний, нозологических форм. Принципы формулировки стоматологических диагнозов на основе Международной статистической классификацией болезней и проблем, связанных со здоровьем X пересмотра</p>	<p>Отсутствие знаний основных патологических состояний, симптомов, синдромов стоматологических заболеваний, нозологических форм, принципов формулировки стоматологических диагнозов на основе Международной статистической классификацией болезней и проблем, связанных со здоровьем X пересмотра</p>	<p>Фрагментарные знания основных патологических состояний, симптомов, синдромов стоматологических заболеваний, нозологических форм, принципов формулировки стоматологических диагнозов на основе Международной статистической классификацией болезней и проблем, связанных со здоровьем X пересмотра</p>	<p>Общие, но не структурированные знания основных патологических состояний, симптомов, синдромов стоматологических заболеваний, нозологических форм, принципов формулировки стоматологических диагнозов на основе Международной статистической</p>	<p>В целом сформированные, но содержащие отдельные пробелы знания основных патологических состояний, симптомов, синдромов стоматологических заболеваний, принципов формулировки стоматологических диагнозов на основе Международной статистической классификацией болезней и проблем, связанных со</p>	<p>Сформированные систематические знания основных патологических состояний, симптомов, синдромов стоматологических заболеваний, нозологических форм, принципов формулировки стоматологических диагнозов на основе Международной статистической классификацией болезней и проблем, связанных со</p>

					классификации болезней и проблем, связанных со здоровьем X пересмотра	ических диагнозов на основе Международной статистической классификацией болезней и проблем, связанных со здоровьем X пересмотра	здоровьем X пересмотра
		Уметь: применять Международную статистическую классификацию болезней и проблем, связанных со здоровьем X пересмотра в своей профессиональной деятельности	Отсутствие умений применять Международную статистическую классификацию болезней и проблем, связанных со здоровьем X пересмотра в своей профессиональной деятельности	Частично освоенные умения применять Международную статистическую классификацию болезней и проблем, связанных со здоровьем X пересмотра в своей профессиональной деятельности	В целом успешно, но не систематически осуществляемые умения применять Международную статистическую классификацию болезней и проблем, связанных со здоровьем X пересмотра в своей профессиональной деятельности	В целом успешно, но содержащие отдельные пробелы умения применять Международную статистическую классификацию болезней и проблем, связанных со здоровьем X пересмотра в своей профессиональной деятельности	Сформированное умение применять Международную статистическую классификацию болезней и проблем, связанных со здоровьем X пересмотра в своей профессиональной деятельности

						деятельност и	
		<p>Владеть: навыками формулировки диагнозов у пациентов с различной стоматологической патологией на основе Международной статистической классификацией болезней и проблем, связанных со здоровьем X пересмотра в рамках изучаемой дисциплины</p>	<p>Отсутствие навыков формулировки диагнозов у пациентов с различной стоматологической патологией на основе Международной статистической классификацией болезней и проблем, связанных со здоровьем X пересмотра в рамках изучаемой дисциплины</p>	<p>Фрагментарное применение навыков формулировки диагнозов у пациентов с различной стоматологической патологией на основе Международной статистической классификацией болезней и проблем, связанных со здоровьем X пересмотра в рамках изучаемой дисциплины</p>	<p>В целом успешное, но не систематическое и проявляемое владение навыками формулировки диагнозов у пациентов с различной стоматологической патологией на основе Международной статистической классификацией болезней и проблем, связанных со здоровьем X пересмотра в рамках изучаемой дисциплины</p>	<p>В целом успешное, но содержащее отдельные пробелы навыки формулировки диагнозов у пациентов с различной стоматологической патологией на основе Международной статистической классификацией болезней и проблем, связанных со здоровьем X пересмотра в рамках изучаемой дисциплины</p>	<p>Успешное и систематически применяемые навыки формулировки диагнозов у пациентов с различной стоматологической патологией на основе Международной статистической классификацией болезней и проблем, связанных со здоровьем X пересмотра в рамках изучаемой дисциплины</p>

Формируема	Содержание	Планируемые	Критерии оценивания результатов обучения (дескрипторы) по пятибалльной шкале
-------------------	-------------------	--------------------	---

я компетенция	компетенции	результаты обучения (показатели достижения заданного уровня освоения компетенций)	1	2	3	4	5
ПК-8	способностью к определению тактики ведения больных с различными стоматологическими заболеваниями	<p>Знать: особенности течения и возможные осложнения при различной стоматологической патологии</p>	<p>Отсутствие знаний особенностей течения и возможных осложнений при различной стоматологической патологии</p>	<p>Фрагментарные знания особенностей течения и возможных осложнений при различной стоматологической патологии</p>	<p>Общие, но не структурированные знания особенностей течения и возможных осложнений при различной стоматологической патологии</p>	<p>В целом сформированные, но содержащие отдельные пробелы знания особенностей течения и возможных осложнений при различной стоматологической патологии</p>	<p>Сформированные систематические знания особенностей течения и возможных осложнений при различной стоматологической патологии</p>
		<p>Уметь: Исходя из особенностей течения стоматологического заболевания выбирать оптимальную тактику ведения пациентов</p>	<p>Отсутствие умений исходя из особенностей течения стоматологического заболевания выбирать оптимальную тактику ведения пациентов</p>	<p>Частично освоенные умения исходя из особенностей течения стоматологического заболевания выбирать оптимальную тактику ведения пациентов</p>	<p>В целом успешно, но не систематически осуществляемые умения исходя из особенностей течения стоматологического заболевания выбирать оптимальную тактику ведения</p>	<p>В целом успешно, но содержащие отдельные пробелы умения исходя из особенностей течения стоматологического заболевания выбирать оптимальную тактику ведения пациентов</p>	<p>Сформированное умение исходя из особенностей течения стоматологического заболевания выбирать оптимальную тактику ведения пациентов</p>

					пациентов		
		Владеть: Навыками составления индивидуальной тактики ведения пациентов с различными стоматологическим и заболеваниями в рамках изучаемой дисциплины	Отсутствие навыков составления индивидуальной тактики ведения пациентов с различными стоматологическими заболеваниями в рамках изучаемой дисциплины	Фрагментарное применение навыков составления индивидуальной тактики ведения пациентов с различными стоматологическими заболеваниями в рамках изучаемой дисциплины	В целом успешное, но не систематическое и проявляемое владение навыками составления индивидуальной тактики ведения пациентов с различными стоматологическими заболеваниями в рамках изучаемой дисциплины	В целом успешное, но содержащее отдельные пробелы навыки составления индивидуальной тактики ведения пациентов с различными стоматологическими заболеваниями в рамках изучаемой дисциплины	Успешное и систематически применяемые навыки составления индивидуальной тактики ведения пациентов с различными стоматологическими заболеваниями в рамках изучаемой дисциплины

Формируемая компетенция	Содержание компетенции	Планируемые результаты обучения (показатели достижения заданного уровня освоения компетенций)	Критерии оценивания результатов обучения (дескрипторы) по пятибалльной шкале				
			1	2	3	4	5

ПК-9	готовностью к ведению лечения пациентов со стоматологическими заболеваниями в амбулаторных условиях и условиях дневного стационара	Знать: Особенности медицинской помощи пациентам со стоматологическим и заболеваниями в амбулаторно поликлинических условиях и условиях дневного стационара	Отсутствие знаний особенностей медицинской помощи пациентам со стоматологическими заболеваниями в амбулаторно поликлинических условиях и условиях дневного стационара	Фрагментарные знания особенностей медицинской помощи пациентам со стоматологическими заболеваниями в амбулаторно поликлинических условиях и условиях дневного стационара	Общие, но не структурированные знания особенностей медицинской помощи пациентам со стоматологическими заболеваниями в амбулаторно поликлинических условиях и условиях дневного стационара	В целом сформированные, но содержащие отдельные пробелы знания особенностей медицинской помощи пациентам со стоматологическими заболеваниями в амбулаторно поликлинических условиях и условиях дневного стационара	Сформированные систематические знания особенностей медицинской помощи пациентам со стоматологическими заболеваниями в амбулаторно поликлинических условиях и условиях дневного стационара
		Уметь: Диагностировать стоматологические заболевания и проводить их лечение в амбулаторно поликлинических условиях, проводить отбор пациентов для лечения в условиях дневного стационара	Отсутствие умений диагностировать стоматологические заболевания и проводить их лечение в амбулаторно поликлинических условиях, проводить отбор пациентов для лечения в условиях дневного стационара	Частично освоенные умения диагностировать стоматологические заболевания и проводить их лечение в амбулаторно поликлинических условиях, проводить отбор пациентов для лечения в условиях дневного стационара	В целом успешно, но не систематически осуществляемые умения диагностировать стоматологические заболевания и проводить их лечение в амбулаторно поликлинических условиях, проводить отбор пациентов для	В целом успешно, но содержащие отдельные пробелы умения диагностировать стоматологические заболевания и проводить их лечение в амбулаторно поликлинических условиях, проводить отбор пациентов для лечения в	Сформированное умение диагностировать стоматологические заболевания и проводить их лечение в амбулаторно поликлинических условиях, проводить отбор пациентов для лечения в условиях дневного стационара

					лечения в условиях дневного стационара	условиях дневного стационара	
		<p>Владеть: Алгоритмами ведения и лечения пациентов с различными стоматологическими и заболеваниями в амбулаторно-поликлинических условиях и условиях дневного стационара в рамках изучаемой дисциплины</p>	<p>Отсутствие навыков владения алгоритмами ведения и лечения пациентов с различными стоматологическими заболеваниями в амбулаторно-поликлинических условиях и условиях дневного стационара в рамках изучаемой дисциплины.</p>	<p>Фрагментарное применение навыков владения алгоритмами ведения и лечения пациентов с различными стоматологическими заболеваниями в амбулаторно-поликлинических условиях и условиях дневного стационара в рамках изучаемой дисциплины.</p>	<p>В целом успешное, но не систематическое и проявляемое владение алгоритмами ведения и лечения пациентов с различными стоматологическими заболеваниями в амбулаторно-поликлинических условиях и условиях дневного стационара в рамках изучаемой дисциплины.</p>	<p>В целом успешное, но содержащее отдельные пробелы навыки владения алгоритмами ведения и лечения пациентов с различными стоматологическими заболеваниями в амбулаторно-поликлинических условиях и условиях дневного стационара в рамках изучаемой дисциплины.</p>	<p>Успешное и систематическое и применяемые навыки владения алгоритмами ведения и лечения пациентов с различными стоматологическими заболеваниями в амбулаторно-поликлинических условиях и условиях дневного стационара в рамках изучаемой дисциплины.</p>

4.2. Шкала, и процедура оценивания

4.3.1. процедуры оценивания компетенций (результатов)

№	Компоненты контроля	Характеристика
1.	Способ организации	Традиционный;
2.	Этапы учебной деятельности	Текущий контроль успеваемости, промежуточная аттестация
3.	Лицо, осуществляющее контроль	Преподаватель
4.	Массовость охвата	Групповой, индивидуальный;
5.	Метод контроля	Устный ответ, стандартизированный тестовый контроль, доклад/устное реферативное сообщение Курация больного/разбор тематического больного, разбор истории болезни, Решение ситуационных задач

4.2.2. Шкалы оценивания компетенций (результатов освоения)

Традиционная система

Для устного ответа:

- Оценка "отлично" выставляется студенту, если он глубоко и прочно усвоил программный материал, исчерпывающе, последовательно, четко и логически стройно его излагает, умеет тесно увязывать теорию с практикой, причем не затрудняется с ответом при видоизменении вопроса, использует в ответе материал монографической литературы, правильно обосновывает принятое решение, владеет разносторонними навыками и приемами обоснования своего ответа.
- Оценка "хорошо" выставляется студенту, если он твердо знает материал, грамотно и по существу излагает его, не допуская существенных неточностей в ответе на вопрос, владеет необходимыми навыками и приемами обоснования своего ответа.
- Оценка "удовлетворительно" выставляется студенту, если он имеет знания только основного материала, но не усвоил его деталей, допускает неточности, недостаточно правильные формулировки, нарушения логической последовательности в изложении программного материала.
- Оценка "неудовлетворительно" выставляется студенту, который не знает значительной части программного материала, допускает существенные ошибки, неуверенно, с большими затруднениями излагает материал.
- Как правило, оценка "неудовлетворительно" ставится студентам, которые не могут изложить без ошибок, носящих принципиальный характер материал, изложенный в обязательной литературе.

Для стандартизированного контроля:

Оценка «отлично» выставляется при выполнении без ошибок более 90 % заданий.

Оценка «хорошо» выставляется при выполнении без ошибок более 70 % заданий.

Оценка «удовлетворительно» выставляется при выполнении без ошибок более 50 % заданий.

Оценка «неудовлетворительно» выставляется при выполнении без ошибок менее 50 % заданий.

Для оценки решения ситуационной задачи:

Оценка «отлично» выставляется, если задача решена грамотно, ответы на вопросы сформулированы четко. Эталонный ответ полностью соответствует решению студента, которое хорошо обосновано теоретически.

Оценка «хорошо» выставляется, если задача решена, ответы на вопросы сформулированы не достаточно четко. Решение студента в целом соответствует эталонному ответу, но не достаточно хорошо обосновано теоретически.

Оценка «удовлетворительно» выставляется, если задача решена не полностью, ответы не содержат всех необходимых обоснований решения.

Оценка «неудовлетворительно» выставляется, если задача не решена или имеет грубые теоретические ошибки в ответе на поставленные вопросы

Для оценки доклада/устного реферативного сообщения:

Оценка «отлично» выставляется, если реферативное сообщение соответствует всем требованиям оформления, представлен широкий библиографический список. Содержание отражает собственный аргументированный взгляд студента на проблему. Тема раскрыта всесторонне, отмечается способность студента к интегрированию и обобщению данных первоисточников, присутствует логика изложения материала. Имеется иллюстративное сопровождение текста.

Оценка «хорошо» выставляется, если реферативное сообщение соответствует всем требованиям оформления, представлен достаточный библиографический список. Содержание

отражает аргументированный взгляд студента на проблему, однако отсутствует собственное видение проблемы. Тема раскрыта всесторонне, присутствует логика изложения материала.

Оценка «удовлетворительно» выставляется, если реферативное сообщение не полностью соответствует требованиям оформления, не представлен достаточный библиографический список. Аргументация взгляда на проблему не достаточно убедительна и не охватывает полностью современное состояние проблемы. Вместе с тем присутствует логика изложения материала.

Оценка «неудовлетворительно» выставляется, если тема реферативного сообщения не раскрыта, отсутствует убедительная аргументация по теме работы, использовано не достаточное для раскрытия темы реферативного сообщения количество литературных источников.

Для разбора тематического больного

Отлично – студент правильно оценивает и интерпретирует данные о пациенте, грамотно проводит дифференциальную диагностику, определяет лечебную тактику.

Хорошо – студент допускает отдельные ошибки, не принципиального характера при интерпретации данных о пациенте, проведении дифференциальной диагностики, определении лечебной тактики.

Удовлетворительно – студент допускает частые ошибки, не принципиального характера при интерпретации данных о пациенте, проведении дифференциальной диагностики, определении лечебной тактики.

Неудовлетворительно – студент допускает частые грубые ошибки, принципиального характера при интерпретации данных о пациенте, проведении дифференциальной диагностики, определении лечебной тактики.

Для курации больного

Отлично- Курация пациента обучающимся проводится с учетом строгого соблюдения этических и деонтологических норм и формы ношения медицинской одежды. Студент грамотно проводит расспрос и обследование пациента, правильно интерпретирует лабораторные и инструментальные методы исследования, проводит дифференциальную диагностику, формулирует диагноз и проводит коррекцию лечения пациента.

Хорошо - Курация пациента обучающимся проводится с учетом строгого соблюдения этических и деонтологических норм и формы ношения медицинской одежды. Студент грамотно проводит расспрос и обследование пациента, правильно, иногда недостаточно полно интерпретирует лабораторные и инструментальные методы исследования, при проведении дифференциальной диагностики может допускать ошибки не принципиального характера, формулирует диагноз и проводит коррекцию лечения пациента.

Удовлетворительно - Курация пациента обучающимся проводится с учетом строгого соблюдения этических и деонтологических норм и формы ношения медицинской одежды. Студент проводит расспрос и обследование пациента, допуская тактические ошибки, не всегда правильно интерпретирует лабораторные и инструментальные методы исследования, для проведения дифференциальной диагностики и формулировки диагноза и лечения пациента требуются наводящие вопросы преподавателя или чтение учебной литературы.

Неудовлетворительно - Курация пациента обучающимся проводится без учета этических и деонтологических норм. Студент проводит расспрос и обследование пациента, допуская ошибки, которые могут привести к неправильной диагностике и лечению пациента, не правильно интерпретирует лабораторные и инструментальные методы исследования, затрудняется с проведением дифференциальной диагностики, формулировкой диагноза и назначением лечения

Для разбора истории болезни

❖ Оценка «отлично» выставляется, если все разделы истории болезни интерпретированы полностью, отсутствуют ошибки при обсуждении предварительного, клинического диагноза, дифференциальной диагностике.

❖ Оценка «хорошо» выставляется, если в истории болезни интерпретированы все разделы, но есть недостатки в толковании имеющихся данных, отсутствуют ошибки при обсуждении предварительного, клинического диагноза, дифференциальной диагностике.

❖ Оценка «удовлетворительно» выставляется если при разборе истории болезни представлены, есть негрубые ошибки при обсуждении предварительного, клинического диагноза, дифференциальной диагностике.

❖ Оценка «неудовлетворительно» выставляется, если допущены грубые ошибки при обсуждении предварительного, клинического диагноза, проведении дифференциальной диагностики.

4.3. Шкала и процедура оценивания промежуточной аттестации

Критерии оценки экзамена (в соответствии с п.4.1):

Оценка «отлично» выставляется, если при ответе на все вопросы билета студент демонстрирует полную сформированность заявленных компетенций, отвечает грамотно, полно, используя знания основной и дополнительной литературы.

Оценка «хорошо» выставляется, если при ответе на вопросы билета студент демонстрирует сформированность заявленных компетенций, грамотно отвечает в рамках обязательной литературы, возможны мелкие единичные неточности в толковании отдельных, не ключевых моментов.

Оценка «удовлетворительно» выставляется, если при ответе на вопросы билета студент демонстрирует частичную сформированность заявленных компетенций, нуждается в дополнительных вопросах, допускает ошибки в освещении принципиальных, ключевых вопросов.

Оценка «неудовлетворительно» выставляется, если при ответе на вопросы билета у студента отсутствуют признаки сформированности компетенций, не проявляются даже поверхностные знания по существу поставленного вопроса, плохо ориентируется в обязательной литературе.