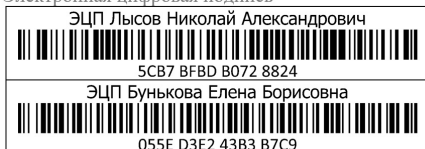


Электронная цифровая подпись



Утверждено 30.05.2019г.  
протокол № 5.

председатель Ученого Совета Лысов Н.А.

ученый секретарь Ученого Совета Бунькова Е.Б.

**МЕТОДИЧЕСКИЕ РАЗРАБОТКИ  
ДЛЯ САМОСТОЯТЕЛЬНОЙ РАБОТЫ ОБУЧАЮЩИХСЯ**

**РАБОЧЕЙ ПРОГРАММЫ ДИСЦИПЛИНЫ  
СТОМАТОЛОГИЯ ОРТОПЕДИЧЕСКАЯ**

**БЛОК 1  
ВАРИАТИВНАЯ ЧАСТЬ  
ОБЯЗАТЕЛЬНЫЕ ДИСЦИПЛИНЫ**

**ОСНОВНОЙ ПРОФЕССИОНАЛЬНОЙ ОБРАЗОВАТЕЛЬНОЙ ПРОГРАММЫ  
ВЫСШЕГО ОБРАЗОВАНИЯ ПО ПОДГОТОВКЕ КАДРОВ  
ВЫСШЕЙ КВАЛИФИКАЦИИ (ординатура)  
ПО СПЕЦИАЛЬНОСТИ**

**31.08.74 СТОМАТОЛОГИЯ ХИРУРГИЧЕСКАЯ  
Квалификация "Врач – стоматолог-хирург"  
Форма обучения: очная**

**Срок обучения 2 года, 120 з.е.**

В основу методической разработки для самостоятельной работы обучающихся по рабочей программе дисциплины (модуля) «**Стоматология ортопедическая**» положены:

Федеральный государственный образовательный стандарт высшего образования по специальности 31.08.74 СТОМАТОЛОГИЯ ХИРУРГИЧЕСКАЯ (подготовка кадров высшей квалификации в ординатуре) утвержден приказом Министерства образования и науки Российской Федерации от 26 августа 2014 г. N 1117.

Методическая разработка одобрена на заседании кафедры Стоматологии последипломного образования от «29» мая 2019 г., Протокол № 10.

**Заведующий кафедрой**

стоматологии последипломного образования д.м.н., доцент

С.И. Буланов

**Разработчик:**

Заведующий кафедрой

стоматологии последипломного образования к.м.н.

Т.Н. Дубровина

**Информация о языках,  
на которых осуществляется образование (обучение) по подготовке кадров высшей  
квалификации по ФГОС ВО в ординатуре.**

В Частном учреждении образовательной организации высшего образования «Медицинском университете «РЕАВИЗ» при обучении по подготовке кадров высшей квалификации по ФГОС ВО в ординатуре образовательная деятельность осуществляется на государственном языке Российской Федерации.

## МЕТОДИЧЕСКАЯ РАЗРАБОТКА ДЛЯ ПРЕПОДАВАТЕЛЯ

### Компетенции, вырабатываемые в ходе самостоятельной работы обучающихся по дисциплине

Планируемые результаты освоения дисциплины	Задачи обучения по дисциплине
готовность к абстрактному мышлению, анализу, синтезу (УК-1)	<p>1. Совершенствовать профессиональные знания, умения, навыки, владения врача по профильным направлениям специальности с целью самостоятельного ведения пациентов, а также с целью оказания специализированной, в том числе высокотехнологичной, медицинской помощи.</p> <p>2. Совершенствовать знания, умения, навыки по клинической лабораторной и функциональной диагностике, инструментальным и аппаратным исследованиям в целях формирования умения оценки результатов исследований в диагностике, дифференциальной диагностике, прогнозе заболеваний, выборе адекватного лечения.</p> <p>3. Совершенствовать знания по фармакотерапии, включая вопросы фармакодинамики, фармакокинетики, показаний, противопоказаний, предупреждений и совместимости при назначении лечебных препаратов.</p> <p>4. Совершенствовать знания и навыки по вопросам профилактики заболеваний, диспансеризации пациентов с хроническими заболеваниями.</p> <p>5. Совершенствовать знания, умения, навыки по основам организации и оказания неотложной помощи при ургентных состояниях.</p> <p>6. Совершенствовать знания по вопросам социально опасных заболеваний и их профилактики.</p> <p>7. Совершенствовать знания основ медицинской этики и деонтологии врача.</p>
готовность к управлению коллективом, толерантно воспринимать социальные, этнические, конфессиональные и культурные различия (УК-2)	
<b>профилактическая деятельность:</b>	
готовность к осуществлению комплекса мероприятий, направленных на сохранение и укрепление здоровья и включающих в себя формирование здорового образа жизни, предупреждение возникновения и (или) распространения стоматологических заболеваний, их раннюю диагностику, выявление причин и условий их возникновения и развития, а также направленных на устранение вредного влияния на здоровье человека факторов среды его обитания (ПК-1)	
готовность к проведению профилактических медицинских осмотров, диспансеризации и осуществлению диспансерного наблюдения за пациентами со стоматологической патологией (ПК-2)	
<b>диагностическая деятельность:</b>	
готовность к диагностике стоматологических заболеваний и неотложных состояний в соответствии с Международной статистической классификацией болезней и проблем, связанных со здоровьем (МКБ-10);	
готовность к проведению экспертизы временной нетрудоспособности и участие в иных видах медицинской экспертизы (ПК-6)	
<b>реабилитационная деятельность:</b>	
готовность к применению природных лечебных факторов, лекарственной, немедикаментозной терапии и других методов у пациентов со стоматологической патологией, нуждающихся в медицинской реабилитации и санаторно-курортном лечении (ПК-9)	
<b>психолого-педагогическая деятельность:</b>	
готовность к формированию у населения, пациентов и членов их семей мотивации, направленной на сохранение и укрепление своего здоровья и здоровья окружающих, обучению пациентов основным гигиеническим мероприятиям оздоровительного характера, способствующим сохранению и укреплению здоровья, профилактике стоматологических заболеваний (ПК-10)	

<b>организационно-управленческая деятельность:</b>	
готовность к применению основных принципов организации и управления в сфере охраны здоровья граждан в медицинских организациях и их структурных подразделениях (ПК-11); готовность к проведению оценки качества оказания стоматологической помощи с использованием основных медико-статистических показателей (ПК-12)	

#### **Виды самостоятельной работы обучающихся:**

1. Решение тестовых заданий
2. Подготовка презентаций на тему
3. Решение ситуационных задач

#### **План внеаудиторной самостоятельной работы обучающихся**

<b>Название этапа</b>	<b>Содержание этапа</b>	<b>Цель этапа</b>
1. Подготовительный	Изучение материала по теме.	Подготовка обучающихся к работе по теме
2. Практический	1. Решение тестовых заданий. 2. Решений ситуационных задач. 3. Ответы на теоретические и практические вопросы по теме.	Проверка готовности обучающихся к занятию.
3. Итоговый	- Определение списка вопросов преподавателю. - Обсуждение вопросов. - Формулирование выводов по теме	Обсуждение вопросов, формулирование выводов. Проверка уровня освоения теоретического материала и развитие навыка самостоятельного использования теоретических знаний.

### **Тема 1: «Пропедевтика в ортопедической стоматологии»**

#### Цель и задачи:

**Цель:** Уяснить основные положения о пропедевтике в ортопедической стоматологии.

#### **Задачи:**

##### Обучающая:

- расширение образовательного пространства в области современных представлений об ортопедической стоматологии.
- формирование профессиональных умений и навыков по определению, обработке и анализу сведений о морфологии заболевания, вопросах общей патологии и современных теоретических концепциях и направлениях в медицине; правильная интерпретация и анализ полученных Правильная интерпретация и анализ полученных результатов.

##### Развивающая:

- способствовать развитию познавательного интереса по предложенной теме;
- создание условий для актуализации и применения знаний по предмету в профессиональной деятельности;
- развитие навыка логического мышления и аргументации самостоятельных решений и выводов;

##### Воспитательная:

- формирование потребности и способности к последующему самообразованию в профессиональном плане;
- формирование научного мировоззрения по специальности подготовки.
- формирование роли медицинского работника в ряду других сфер деятельности.

**Оснащение занятия:** мультимедийный комплекс

**Место проведения:** учебная комната (аудитория).

**Время проведения внеаудиторной работы обучающихся:** 4 часа

**Виды самостоятельной работы обучающихся:**

1. Решение тестовых заданий
2. Подготовка презентаций на тему
3. Решение ситуационных задач

**Контрольные вопросы:**

1. Организация отделения (кабинета) ортопедической стоматологии. Задачи ортопедического отделения. Рабочее место врача-стоматолога-ортопеда и медперсонала.
2. Оборудование и инструментарий ортопедического стоматологического кабинета. Техника безопасности врача-стоматолога-ортопеда на рабочем месте.
3. Структура стоматологической поликлиники. Ортопедическое отделение: врачебные кабинеты и зуботехническая лаборатория. Современное оборудование и оснащение.
4. Взаимоотношение между зубными рядами (прикус). Виды физиологических прикусов, их характеристика.
5. Виды прикусов, их характеристика. Признаки смыкания, относящиеся к боковым и фронтальным зубам.
6. Артикуляция, окклюзия, определение, ее значение при лечении ортопедических больных.
7. Биомеханика движений нижней челюсти.
8. Функциональные и анатомические особенности строения височно-нижнечелюстного сустава.
9. Абсолютная сила жевательных мышц. Жевательное давление, методы его определения.
10. Асептика, антисептика и дезинфекция на ортопедическом приеме.
11. Функциональные жевательные пробы по Христиансену, Гельману, Рубинову.
12. Статические методы определения жевательной эффективности по Агапову Н.И. Оксману И.М. Одонтопародонтограмма по В.Ю. Курляндскому.
13. Методы обследования больных в клинике ортопедической стоматологии (основные и дополнительные).
14. Методы обследования зуба, зубного ряда, челюстей, височно-нижнечелюстного сустава, диагностика.
15. Обследование полости рта (степень открывания рта, состояние слизистой оболочки полости рта и пародонта зубов, обследование зубных рядов).
16. Рентгенологические методы обследования в клинике ортопедической стоматологии (внутриротовая близкофокусная, контактная вприкус, компьютерная, панорамная, ортопантомография, томография)
17. Обследование мышц зубочелюстной системы (электромиография, миотонметрия).
18. Методы лечения заболеваний зубочелюстной системе в клинике ортопедической стоматологии (ортодонтические, ортопедические, предварительная подготовка).
19. Оттиски и оттискные материалы. Требования, предъявляемые к оттискным материалам

**Примеры тестовых заданий**

**Компетенции: УК-1, УК-2, ПК-1, ПК-2, ПК-5, ПК-6, ПК-9, ПК-10, ПК-11, ПК-12**

Выберите один или несколько правильных ответов.

**1. Какие рекомендуемые штатные нормативы врачей-стоматологов-ортопедов в стоматологической поликлинике (отделении) согласно Приказу Министерства здравоохранения и социального развития РФ от 7 декабря 2011 г. N 1496н "Об утверждении Порядка оказания медицинской помощи взрослому населению при стоматологических заболеваниях"**

- 1) 1,5 на 10000 взрослого городского населения
- 2) 0,7 на 10000 взрослого сельского населения
- 3) 5 на 10000 взрослого городского населения
- 4) 1 на 6 врачей-стоматологов

Правильный ответ: 1, 2

**2. Анализ стоматологической заболеваемости населения, условий и факторов, влияющих на нее, называется:**

- 1) эпидемиологическим стоматологическим обследованием
- 2) ситуационным анализом
- 3) диспансеризацией населения

Правильный ответ: 2

**3. Стоматологическая заболеваемость среди населения региона оценивается при проведении**

- 1) диспансеризации населения
- 2) плановой санации полости рта
- 3) эпидемиологического стоматологического обследования

Правильный ответ: 3

**4. Основным направлением первичной профилактики стоматологических заболеваний является комплекс мер, направленных**

- 1) на предупреждение их возникновения
- 2) на предупреждение осложнений возникшего заболевания
- 3) на восстановление анатомической и функциональной целостности зубочелюстной системы

Правильный ответ: 1

**5. Основным направлением вторичной профилактики стоматологических заболеваний является комплекс мер, направленных**

- 1) на предупреждение их возникновения
- 2) на предупреждение осложнений возникшего заболевания
- 3) на восстановление анатомической и функциональной целостности зубочелюстной системы

Правильный ответ: 2

**6. Основным направлением третичной профилактики стоматологических заболеваний является комплекс мер, направленных**

- 1) на предупреждение их возникновения
- 2) на предупреждение осложнений возникшего заболевания
- 3) на восстановление анатомической и функциональной целостности зубочелюстной системы

Правильный ответ: 3

**7. Обследование стоматологического больного проводится**

- 1) в приемном отделении больницы
- 2) в перевязочной городской поликлиники
- 3) в стоматологической поликлинике

Правильный ответ: 3

**8. Обследование стоматологического больного начинают**

- 1) с осмотра полости рта
- 2) с внешнего осмотра больного
- 3) с пальпирования лимфатических узлов
- 4) с рентгенологического обследования

Правильный ответ: 2

**9. Основной метод обследования стоматологического больного**

- 1) рентгенологический
- 2) клинический
- 3) цитологический
- 4) лабораторный

Правильный ответ: 2

**10. Какие рекомендуемые штатные нормативы зубных техников в стоматологической поликлинике (отделении) согласно Приказу Министерства здравоохранения и социального развития РФ от 7 декабря 2011 г. N 1496н "Об утверждении Порядка оказания медицинской помощи взрослому населению при стоматологических заболеваниях"**

- 1) 1,5 на 10000 взрослого городского населения
- 2) 0,7 на 10000 взрослого сельского населения
- 3) 1 при наличии не менее 4-х должностей врачей-стоматологов-ортопедов
- 4) 1 при наличии не менее 6-х должностей врачей-стоматологов-ортопедов

Правильный ответ: 3

**10. В каких случаях вводится должность заведующего ортопедическим отделением в стоматологической поликлинике (отделении) согласно Приказу Министерства здравоохранения и социального развития РФ от 7 декабря 2011 г. N 1496н "Об утверждении Порядка оказания медицинской помощи взрослому населению при стоматологических заболеваниях"**

- 1) 1,5 на 10000 взрослого городского населения
- 2) 0,7 на 10000 взрослого сельского населения
- 3) 2,5 на 1 должность врача-стоматолога ортопеда
- 4) 1 на 4 должность врача-стоматолога ортопеда

Правильный ответ: 3

**12. Более точную картину состояния периапикальных тканей дает:**

- 1) внутриротовая рентгенограмма 2-3 зубов
- 2) панорамная рентгенограмма верхней или нижней челюсти
- 3) ортопантограмма
- 4) телерентгенограмма

Правильный ответ: 1

**13. Для записи данных о глубине пародонтальных карманов В.Ю.Курляндский предложил:**

- 1) рентгенограмму
- 2) реограмму
- 3) одонтопародонтограмму
- 4) ортопантограмму

Правильный ответ: 3

**14. Пародонтограмму В.Ю. Курляндский разработал на основе данных:**

- 1) рентгенограмм
- 2) гнатодинамометрии
- 3) реограмм
- 4) ортопантограммы

Правильный ответ: 2

**15. Кто имеет право выдавать листок нетрудоспособности:**

- 1) мед. работники скорой помощи
- 2) мед. работники станций переливания крови
- 3) лечащие врачи государственных и муниципальных учреждений здравоохранения
- 4) врачи учреждений судебно-медицинской экспертизы
- 5) врачи, занимающиеся частной медицинской практикой, имеющие лицензию на проведение экспертизы временной нетрудоспособности
- 6) лечащие врачи туберкулезных санаториев и клиник НИИ протезирования
- 7) медицинские работники домов отдыха и туристических баз
- 8) мед. работники учреждений Роспотребнадзора
- 9) медицинские работники со средним медицинским образованием по специальному разрешению

Ответ: 3, 5, 6, 9

**16. Какие документы удостоверяют временную нетрудоспособность:**

- 1) справка установленной формы
- 2) медицинская карта амбулаторного больного или история болезни в стационаре
- 3) страховой медицинский полис
- 4) листок нетрудоспособности

Ответ: 1, 4

**17. Какие документы должен представить пациент для получения листка нетрудоспособности:**

- 1) страховой медицинский полис
- 2) паспорт
- 3) медицинская карта амбулаторного больного
- 4) письменное разрешение главврача поликлиники
- 5) военный билет для военнослужащих

Ответ: 2, 5

**18. Виды рентгенограмм, применяемые для диагностики заболеваний пародонта**

- 1) контактная внутриротовая
- 2) ортопантомограмма
- 3) внутриротовая в прикусе

Правильный ответ: 2

**19. Нижняя челюсть иннервируется ветвью тройничного нерва:**

- 1) первой
- 2) второй



3) третьей

Правильный ответ: 1

**20. Количество жевательных мышц:**

1) 4 пары

2) 6 пары

3) 2 пары

Правильный ответ: 1

**21. Непостоянное количество корней имеют зубы верхней челюсти:**

1) боковые резцы и клыки

2) первые и вторые моляры

3) первые премоляры и третьи моляры

**22. Зондирование дает возможность**

1) определить глубину пародонтального кармана

2) обнаружить кариозную полость

3) выявить сообщение кариозной полости с полостью зуба

4) оценить состояние верхушечного периодонта

5) выявить патологию прикуса

Правильный ответ: 1;2;3

**23. Электроодонтодиагностика наиболее точно оценивает состояние**

1) пульпы

2) периодонта

3) пародонта

Правильный ответ: 1

**24. Рентенография позволяет определить**

1) скрытые кариозные полости

2) состояние пульпы зуба

3) положение зубов и их взаимоотношение с тканями челюсти

4) состояние кровотока в зубах, челюстях, мягких тканях

Правильный ответ: 1; 3

**25. Электровозбудимость пульпы при воспалении**

1) возрастает

2) снижается

3) не изменяется

Правильный ответ: 2

**Ситуационные задачи**

**Компетенции: УК-1, УК-2, ПК-1, ПК-2, ПК-5, ПК-6,  
ПК-9, ПК-10, ПК-11, ПК-12**

**Ситуационная задача №1**

Пациент Ж., 43 лет, обратился в поликлинику. На стоматологическом приёме врач - стоматолог собрал анамнез, провел внешний осмотр и приступил к осмотру полости рта.

Врач попросил пациента сомкнуть зубы. В полости рта наблюдается максимальный множественный фиссурно-бугорковый контакт зубов-антагонистов. Средняя линия лица совпала с линией, проходящей между резцами.

**Задания**

1. Определите местонахождение суставных головок в данной ситуации.

2. Назовите мышцы, находящиеся в сокращенном состоянии в этом случае.
3. Дайте название описанному виду окклюзии.
4. Определите местонахождение бугров жевательной группы зубов.
5. Укажите возможность использования данного вида окклюзии.

#### **Ответы**

1. У основания ската суставного бугорка.
2. Жевательные, височные, медиальные крыловидные мышцы.
3. Центральная.
4. Щечные бугры нижних зубов находятся в фиссурах верхних зубов, небные бугры верхних зубов – в фиссурах нижних зубов.
5. В центральной окклюзии можно определить вид прикуса.

### **Ситуационная задача №2**

В ортопедическом кабинете 22 кв.м. установлено 2 стоматологических кресла с универсальными стоматологическими установками вдоль светонесущей стены. В помещении два окна ориентированы на северную сторону. Высота потолка в помещении 3,3 м. Стены покрашены масляной краской в серый цвет.

#### **Задания**

1. Внесите коррективы, касающиеся потолка и пола в организации данного кабинета.
2. Объясните примет ли санитарный врач-эпидемиолог кабинет для приема пациентов.
3. Дайте оценку оснащению данного стоматологического кабинета с учетом современных требований и внесите коррективы.
4. Перечислите санитарно-гигиенические требования к кабинетам для приема стоматологических пациентов.
5. Составьте план размещения стоматологических установок в данном кабинете.

#### **Ответы**

1. Потолок кабинета окрашивается силикатными красками в белый цвет. Пол кабинета должен быть застлан линолеумом или покрыт керамической плиткой.
2. Санитарный врач-эпидемиолог кабинета для приема пациентов примет. Такая площадь достаточна для размещения 2 стоматологических установок. Площадь кабинета должна быть 14 кв.м. на основную стоматологическую установку и по 7 кв.м. на каждое дополнительное.
3. Современное оснащение ортопедического кабинета включает базовую стоматологическую установку с наличием слюноотсоса и пылесоса, светильник для дополнительного освещения, лампу для полимеризации композитов, радиовизиографом для оценки состояния периапикальных тканей, стол для отливки моделей из гипса, зуботехнический пылесос для работы с пластмассой.
4. Площадь кабинета должна быть 14 кв.м. и 7 кв.м. на каждую дополнительную установку. Высота помещения не менее 3 м, глубина помещения не более 6 м. Расстояние между креслами 1,5 м. Расположение кресел в один ряд, вблизи окон. Кабинет должен иметь систему кондиционирования и вентиляции.
5. В этом кабинете необходимо разместить 2 стоматологические установки.

### **Ситуационная задача №3**

Больная, 20 лет, обратилась в клинику с жалобами на припухлость щёчной области слева и ограничение открывания рта. Связывает данное состояние с тем, что во время занятий баскетболом получила удар мячом по лицу. Объективно: имеется незначительная отёчность и синюшность мягких тканей лица слева, рот открывается на 2,0-2,5 см. Пальпация в области мышечкового отростка слева болезненна. Надавливание на подбородок вызывает боль в левом ухе. В полости рта полного смыкания зубов нет. Подвижности фрагментов не выявлено.

#### **Задания:**

1. Поставьте предварительный диагноз.
2. Какие дополнительные сведения необходимы для постановки окончательного диагноза и составления плана лечения?
3. Какое обследование необходимо выполнить для точной диагностики?
4. Положен ли листок нетрудоспособности пациентке при данном состоянии.

**Ответ**

1. Перелом нижней челюсти слева в области мышцелкового отростка без смещения, либо острый посттравматический артрит ВНЧС слева, либо подвывих ВНЧС.
2. Для постановки окончательного диагноза и составления плана лечения необходимы данные рентгенологического обследования.
3. Необходимо провести в качестве дополнительного – рентгенологическое исследование (КЛКТ, обзорная рентгенография костей лицевого скелета, ортопантомография или рентгенография ВНЧС по Парма с открытым ртом).
4. В случае подтверждения диагноза перелома нижней челюсти без смещения может быть выдан листок нетрудоспособности с ориентировочным сроком на 28-30 дней, при вывихе челюсти без осложнений - на 10-14 дней.

**Ситуационная задача №4**

Пациент, 65 лет, обратился в клинику с жалобами на полное отсутствие зубов.

**Задания:**

1. Поставьте диагноз по МКБ-10.
2. Какие предъявляются требования к амбулаторно-поликлинической диагностике данного заболевания согласно Клиническим рекомендациям (протоколам лечения)?

**Ответ.**

1. К.08.1 полная вторичная адентия, полная потеря зубов вследствие несчастного случая, удаления или локализованного пародонтита.
2. Согласно Клиническим рекомендациям (протоколам лечения) при диагнозе полное отсутствие зубов Утвержденным Постановлением № 18 Совета Ассоциации общественных объединений «Стоматологическая Ассоциация России» от 30 сентября 2014 года, требования к амбулаторно-поликлинической диагностике следующие

Название	Кратность выполнения
Пальпация мышц	1
Сбор анамнеза и жалоб при патологии суставов	1
Визуальное исследование суставов	1
Пальпация суставов	1
Сбор анамнеза и жалоб при патологии полости рта	1
Визуальное исследование при патологии полости рта	1
Пальпация органов полости рта	1
Внешний осмотр челюстно-лицевой области	1
Пальпация челюстно-лицевой области	1
Определение степени открывания рта и ограничения подвижности нижней челюсти	1
Аускультация сустава	По потребности
Осмотр полости рта с помощью дополнительных инструментов	1
Антропометрические исследования	1
Диагностика состояния зубочелюстной системы с помощью методов и средств лучевой визуализации	По потребности
Панорамная рентгенография верхней челюсти	По потребности

Панорамная рентгенография нижней челюсти	По потребности
Прицельная внутриротовая контактная рентгенография	По потребности
Ортопантомография	По потребности
Описание и интерпретация рентгенографических изображений	По потребности
Исследование мазков-отпечатков полости рта	По потребности
Цитологическое исследование содержимого кисты содержимого зубодесневого содержимого зубодесневого кармана	По потребности
Биопсия слизистых оболочек полости рта	По потребности

«1» - если 1 раз; «по потребности» - если не обязательно (на усмотрение лечащего врача)

### Ситуационная задача № 5

Пациент, 55 лет, обратился в клинику с жалобами на отсутствие зубов.

Зубная формула

0		0	0	П			П	П			П	П		0	0
18	17	16	15	14	13	12	11	21	22	23	24	25	26	27	28
48	47	46	45	44	43	42	41	31	32	33	34	35	36	37	38
0		0	П	П							С		0	0	0

#### Задания:

1. Поставьте диагноз по МКБ-10.
2. Какие предъявляются требования к амбулаторно-поликлинической диагностике данного заболевания согласно Клиническим рекомендациям (протоколам лечения)?

#### Ответ.

1. К.08.1 частичная вторичная адентия, частичная потеря зубов вследствие несчастного случая, удаления или локализованного пародонтита.
2. Согласно Клиническим рекомендациям (протоколам лечения) при диагнозе частичное отсутствие зубов Утвержденным Постановлением № 18 Совета Ассоциации общественных объединений «Стоматологическая Ассоциация России» от 30 сентября 2014 года, требования к амбулаторно-поликлинической диагностике следующие

Наименование	Кратность выполнения
Пальпация мышц	1
Визуальное исследование суставов	1
Пальпация суставов	1
Перкуссия суставов	1
Сбор анамнеза и жалоб при патологии полости рта	1
Визуальное исследование при патологии полости рта	1
Пальпация органов полости рта	1
Перкуссия при патологии полости рта	1
Внешний осмотр челюстно-лицевой области	1
Пальпация челюстно-лицевой области	1
Определение степени открывания рта и ограничения подвижности нижней челюсти	1
Измерение подвижности сустава (углометрия)	1
Аускультация сустава	По потребности
Осмотр полости рта с помощью дополнительных инструментов	1

Исследование кариозных полостей с использованием стоматологического зонда	По потребности
Исследование зубодесневых карманов с помощью пародонтологического зонда	По потребности
Антропометрические исследования	По потребности
Термодиагностика зубов	1
Определение прикуса	1
Перкуссия зубов	1
Определение степени патологической подвижности зубов	1
Одонтопародонтограмма	1
Исследования на диагностических моделях челюстей	1
Электроодонтометрия	Согласно алгоритму
Панорамная рентгенография верхней челюсти	По потребности
Панорамная рентгенография нижней челюсти	По потребности
Прицельная внутриротовая контактная рентгенография	По потребности
Диагностика состояния зубочелюстной системы с помощью методов и средств лучевой визуализации	По потребности
Ортопантомография	1
Внутриротовая рентгенография в прикус	По потребности
Рентгенография верхней челюсти в косой проекции	По потребности
Рентгенография нижней челюсти в боковой проекции	По потребности
Радиовизиография челюстно-лицевой области	По потребности
Описание и интерпретация рентгенографических изображений	По потребности
Цитологическое исследование отделяемого полости рта	По потребности
Цитологическое исследование содержимого кисты (абсцесса) полости рта или содержимого зубодесневого кармана	По потребности
Биопсия слизистых оболочек полости рта	По потребности
Витальное окрашивание твердых тканей зуба	По потребности
Компьютерная диагностика заболеваний пародонта с использованием электронных зондирующих устройств	По потребности
Определение индексов гигиены полости рта	По потребности
Определение пародонтальных индексов	По потребности

«1» - если 1 раз; «согласно алгоритму» - если обязательно несколько раз (2 и более); «по потребности» - если не обязательно (на усмотрение лечащего врача)

## Тема 2: «Ортопедическое лечение дефектов коронок зубов»

### Цель и задачи:

**Цель:** Уяснить основные положения об ортопедическом лечении дефектов коронок зубов.

### **Задачи:**

#### Обучающая:

- расширение образовательного пространства в области современных представлений об ортопедической стоматологии.
- формирование профессиональных умений и навыков по определению, обработке и анализу сведений о морфологии заболевания, вопросах общей патологии и современных теоретических концепциях и направлениях в медицине; правильная интерпретация и анализ полученных. Правильная интерпретация и анализ полученных результатов.

#### Развивающая:

- способствовать развитию познавательного интереса по предложенной теме;
- создание условий для актуализации и применения знаний по предмету в профессиональной деятельности;

- развитие навыка логического мышления и аргументации самостоятельных решений и выводов;

Воспитательная:

- формирование потребности и способности к последующему самообразованию в профессиональном плане;
- формирование научного мировоззрения по специальности подготовки.
- формирование роли медицинского работника в ряду других сфер деятельности.

**Оснащение занятия:** мультимедийный комплекс

**Место проведения:** учебная комната (аудитория).

**Время проведения внеаудиторной работы обучающихся:** 4 часа

**Виды самостоятельной работы обучающихся:**

1. Решение тестовых заданий
2. Подготовка презентаций на тему
3. Решение ситуационных задач

**Контрольные вопросы:**

1. Этиология, патогенез, клиника частичного разрушения клинической коронки зуба. Особенности обследования данной патологии, диагностика, лечение.
2. Клиника и протезирование дефектов коронки зуба в зависимости от степени разрушения.
3. Временная и постоянная защита зубов после препарирования.
4. Показания к лечению патологии твердых тканей зубов искусственными коронками. Подготовка пациента к препарированию зуба.
5. Методика описания рентгенограммы (последовательность описания).
6. Показания к депульпированию зубов при изготовлении металлокерамических коронок. Зоны безопасности по Аболмасову А.А. и Ключеву Н.В.
7. Методика препарирования коронковой части фронтального зуба верхней и нижней челюсти под штампованную коронку.
8. Припасовка различных конструкций искусственных коронок на жевательные и фронтальные зубы в зависимости от материала изготовления. Наложение и методика фиксации коронки на цемент.
9. Особенности препарирования опорных зубов под безметалловую конструкцию мостовидного протеза.
10. Мостовидные протезы, их виды, показания к применению, основы выбора опорных элементов и промежуточной части мостовидного протеза в зависимости от топографии дефекта.
11. Клинико-лабораторные этапы лечения цельнолитыми мостовидными протезами. Особенности препарирования опорных зубов для их изготовления.
12. Особенности обследования при частичном дефекте в зубном ряду для протезирования мостовидными протезами. Обоснование выбора опорных элементов и промежуточной части мостовидного протеза.
13. Особенности препарирования зубов под пластмассовые, металлокерамические коронки.
14. Особенности препарирования опорных зубов под фарфоровые, безметалловые мостовидные протезы. Особенности препарирования зубов под металлокерамические протезы. Виды уступов под металлокерамические протезы.
15. Показания к применению системы Targis-Vectris. Керомеры, их характеристика, клинические этапы изготовления.
16. Фарфоровые мостовидные протезы. Клинические этапы изготовления. Особенности препарирования опорных зубов под данные конструкции.

17. Клинико-лабораторные этапы изготовления мостовидных протезов из пластмассы. Методика фиксации на цемент, материалы для фиксации, их характеристика.
18. Методика припасовки и наложение литого мостовидного протеза. Критерии качества. Методика фиксации их на зубы. Профилактика осложнений.
19. Показания к депульпированию зубов при изготовлении металлокерамических коронок. Зоны безопасности. Препарирование зуба под металлокерамическую коронку.
20. Клинико-лабораторные этапы изготовления мостовидных протезов из биокерамики.
21. Припасовка каркаса металлокерамического мостовидного протеза. Методика коррекции каркаса маркировкой. Определение цвета. Проверка конструкции металлокерамического протеза перед глазурованием.
22. Ошибки, допущенные на этапе выбора конструкции мостовидного протеза, и осложнения, возникающие впоследствии.
23. Клинико-лабораторные этапы изготовления паяного мостовидного протеза при различных опорных элементах.
24. Показания к лечению патологий твердых тканей зубов винирами. Методика препарирования зуба под виниры. Особенности проведения клинических этапов.
25. Методика препарирования полостей под вкладки различных классов с учетом зон безопасности по Буассону-Аболмасову.
26. Классификация полостей в коронках зуба по Блеку. ИРОПЗ по Миликевичу В.Ю. Протезирование дефектов коронок зубов вкладками прямым и косвенным методом.
27. Показания к лечению патологии твердых тканей штифтовыми зубами, методика препарирования корня зуба. Особенности клинических этапов изготовления штифтового зуба по Ричмонду, по Копейкину, по Ахмедову..
28. Классификация, симптоматология заболеваний пародонта. Методы обследования больных с заболеваниями пародонта. Цель и задачи ортопедического лечения в общем комплексе лечения больных с заболеваниями пародонта.
29. Гингивит, клиника, методы профилактики в ортопедической стоматологии.
30. Очаговый пародонтит, этиология, клиника. Значение ортопедических мероприятий в возникновении очагового пародонтита.
31. Генерализованный пародонтит, этиология, клиника, дифференциальная диагностика.
32. Избирательное шлифование зубов, цели и задачи. Показания к избирательному шлифрованию зубов.
33. Методика избирательного шлифования зубов, окклюзиограмма. Ошибки и осложнения при проведении избирательного шлифования зубов.
34. Показания к ортодонтическому лечению при заболеваниях пародонта. Особенности ортодонтического лечения больных пародонтозом и пародонтитом.
35. Клинико-лабораторные этапы изготовления небной пластинки с вестибулярной дугой.
36. Временное шинирование при заболеваниях пародонта. Цели и задачи. Показания к временному шинированию. Требования, предъявляемые к временным шинам.
37. Клинические этапы изготовления временных, лигатурных шин и комбинированных шин. Клинико-лабораторные этапы изготовления временных пластмассовых шин (Новотного, Збаржа, Пашковской) и капповой шины В.Ю. Курляндского.
38. Ортопедические методы лечения очагового пародонтита при сохранении зубных рядов. Особенности ортопедического лечения при очаговом пародонтите и частичном отсутствии зубов.
39. Несъемные конструкции аппаратов и шин, применяемых для лечения локализованного пародонтита
40. Клинико-лабораторные этапы изготовления кольцевой, полукольцевой, полукоронковой, коронковой, колпачковой шины.
41. Клинико-лабораторные этапы изготовления внутрикорневых шин (Мамлок и его модификации).
42. Виды стабилизации групп зубов и зубного ряда при пародонтите и пародонтозе.

43. Ортопедическое лечение, показания и его задачи при генерализованном пародонтите и пародонтозе.
44. Особенности применения постоянных шинирующих аппаратов при генерализованном пародонтите и пародонтозе с сохранением целостности зубного ряда.
45. Непосредственное протезирование. Показания и противопоказания к непосредственному протезированию.
46. Клинико-лабораторные этапы изготовления непосредственного протеза (Соснин, Котляр, Оксман, Шитова).
47. Влияние непосредственного и раннего протезирования на заживление послеоперационной раны.
48. Непосредственное протезирование при удалении всех зубов.
49. Правила и последовательность препарирования твердых тканей зубов под металлическую штампованную коронку. Оценка качества культи зуба после препарирования.
50. Дефекты твердых тканей зуба: этиология, клиника.
51. Классификация полостей /Блек, Курляндский, ВОЗ, Куриленко и др.
52. Вкладки и полукоронки, показания к их применению. Методы изготовления вкладок и полукоронок.
53. Восстановление дефектов твердых тканей искусственными коронками. Классификация искусственных коронок.
54. Показания и требования, предъявляемые к зубу под искусственные штампованные коронки. Клинико-лабораторные этапы изготовления штампованной металлической коронки.
55. Фарфоровые и пластмассовые коронки. Показания и противопоказания к изготовлению фарфоровых и пластмассовых коронок. Клинико-лабораторные этапы изготовления.
56. Комбинированные штампованные коронки. Показания и противопоказания к протезированию комбинированными штампованными коронками.
57. Клинико-лабораторные этапы изготовления комбинированных штампованных коронок.
58. Штифтовые зубы, показания к применению. Требования, предъявляемые к опорному зубу. Виды штифтовых зубов

### **Примеры тестовых заданий**

**Компетенции: УК-1, УК-2, ПК-1, ПК-2, ПК-5, ПК-6, ПК-9, ПК-10, ПК-11, ПК-12**

Выберите один или несколько правильных ответов.

#### **1. Искусственная коронка должна**

- 1) не иметь контакта с антагонистом
- 2) разобщать прикус
- 3) иметь контакт с зубом - антагонистом
- 4) соответствовать пожеланиям пациента
- 5) иметь контакт только в жевательных отделах

Правильный ответ: 3

#### **2. Искусственная коронка должна**

- 1) погружаться в зубодесневой карман на 1 мм
- 2) погружаться в зубодесневой карман на расстояние не более 0,2 мм или соприкасаться с десной
- 3) не соприкасаться с десной
- 4) отступать от десны

Правильный ответ: 2



**3. Штампованная металлическая коронка должна охватывать культю зуба**

- 1) плотно
- 2) с зазором 0,2 мм
- 3) с зазором для фиксирующего материала
- 4) не имеет значения
- 5) в различных участках по-разному

Правильный ответ: 1

**4. Форма культи зуба, подготовленной под цельнолитую коронку, должна иметь вид**

- 1) цилиндра
- 2) конуса
- 3) усеченного конуса
- 4) обратноусеченного конуса
- 5) шара

Правильный ответ: 3

**5. Главное преимущество литых коронок по сравнению со штампованными**

- 1) высокая точность
- 2) простота изготовления
- 3) эстетичность

Правильный ответ: 1

**6. Металлические искусственные коронки, различаются по методу изготовления**

- 1) опорные
- 2) восстановительные
- 3) штампованные
- 4) литые
- 5) постоянные

Правильный ответ: 3;4

**7. При изготовлении фарфоровой коронки в пришеечной зоне нужно формировать уступ:**

- 1) желобообразный
- 2) символ уступа
- 3) под углом 90°
- 4) под углом 135°

Правильный ответ:3

**8. Показанием к применению литых штифтовых вкладок является:**

- 1) патологическая стираемость зубов
- 2) если зуб депульпирован более года тому назад
- 3) если зуб депульпирован более 3-х лет тому назад
- 4) дефект коронковой части на 1/3 и более

Правильный ответ:4

**9. Оптимальная длина штифта культевой вкладки составляет:**

- 1) 1/4 корня
- 2) 1/2 длины корня
- 3) 2/3 длины корня
- 4) на всю длину корня

Правильный ответ:3

**10. При отломе коронковой части зуба на уровне десны зуб восстанавливают**

- 1) полукоронкой
- 2) экваторной коронкой
- 3) штифтовой конструкцией
- 4) съемным протезом
- 5) вкладкой

Правильный ответ: 3

**11. При изготовлении металлопластмассовой коронки сошлифовывание значительного количества твердых тканей в пришеечной области и формирование уступа обусловлены необходимостью**

- 1) улучшения фиксации коронок
- 2) создания плотного контакта коронки с тканями зуба
- 3) уменьшения травмы десны и улучшения эстетики

Правильный ответ: 3

**12. Создание чрезмерной конусности культи зуба при препарировании под металлокерамическую коронку обуславливает**

- 1) травму пародонта
- 2) ослабление фиксации протеза
- 3) затрудненное наложение протеза
- 4) эстетический дефект в области шейки зуба

Правильный ответ: 2

**13. При изготовлении металлокерамической коронки керамическую массу наносят**

- 1) на штампованный колпачок
- 2) на литой колпачок
- 3) на платиновый колпачок
- 4) на штампик из огнеупорной массы

Правильный ответ: 2

**14. При обжиге фарфоровой массы, кроме воздействия высокой температуры, используют**

- 1) давление
- 2) вакуум
- 3) центрифугирование
- 4) верно все перечисленное

Правильный ответ: 2

**15. Припасовку фарфоровой коронки осуществляют выявлением преждевременных контактов между коронкой и стенками культи с помощью**

- 1) разогретого воска
- 2) альгинатных слепочных масс
- 3) корригирующих силиконовых масс
- 4) жидкого гипса
- 5) копировальной бумаги

Правильный ответ: 3

**16. На многокорневые зубы возможно изготовить штифтовую конструкцию:**

- 1) штифтовый зуб по Ричмонду
- 2) штифтовый зуб по Шаргородскому

- 3) культевой штифтовой зуб
  - 4) штифтовой зуб по Ильиной-Маркосян
- Правильный ответ:3

**17. При протезировании штифтовыми конструкциями длина внутриканальной части штифта должна быть равна:**

- 1) 1/2 длины корня зуба
  - 2) 2/3 длины корня зуба
  - 3) всей длине корня
  - 4) 2/3 длины корня, но не меньше, чем высота будущей искусственной коронки
- Правильный ответ:4

**18. Изготовление вкладки показано при значении ИРОПЗ:**

- 1) 0,2
- 2) 0,6-0,8
- 3) 0,2-0,6
- 4) 0,4-0,6

Правильный ответ:3

**19. Количество путей выведения вкладки:**

- 1) один
- 2) два
- 3) три
- 4) не имеет значения

Правильный ответ: 1

**20. Коронки из нержавеющей стали спаивают**

- 1) оловом
- 2) серебряным припоем
- 3) золотым припоем

Правильный ответ: 2

**21. Коронки из серебряно-палладиевого сплава спаивают**

- 1) серебряным припоем
- 2) оловом
- 3) золотым припоем

Правильный ответ: 3

**22. Штифтовая культевая вкладка может быть изготовлена на:**

- 1) зубы любой группы
- 2) резцы, клыки и премоляры верхней челюсти
- 3) резцы, клыки и премоляры нижней челюсти
- 4) однокорневые зубы верхней и нижней челюстей

Правильный ответ: 1

**23. При изготовлении штифтовых конструкций толщина стенок корня зуба должна быть не менее:**

- 1) 0,5 мм
- 2) 1,0 мм
- 3) 2,0 мм
- 4) 3,0 мм

Правильный ответ:2

**24. Для снятия оттисков при изготовлении вкладки непрямым методом применяют материалы:**

- 1) гипс
  - 2) альгинатные
  - 3) силиконовые
  - 4) цинкэвгеноловые
- Правильный ответ:3

**25. Методы моделирования вкладки:**

- 1) прямой, комбинированный
  - 2) прямой, косвенный
  - 3) прямой, обратный
  - 4) прямой, обратный комбинированный
- Правильный ответ:2

**Ситуационные задачи**  
**Компетенции: УК-1, УК-2, ПК-1, ПК-2, ПК-5, ПК-6,**  
**ПК-9, ПК-10, ПК-11, ПК-12**

**Ситуационная задача №1**

Пациент Ф., 45 лет, обратился в клинику ортопедической стоматологии с жалобами на затрудненное пережевывание пищи. При обследовании обнаружено: 4.7 зуб разрушен на 60 %, жевательная поверхность восстановлена пломбировочным материалом, при рентгенологическом обследовании корневые каналы запломбированы, периапикальных изменений не выявлено. Пациенту решено было изготовить металлокерамическую коронку на 4.7 зуб.

**Задания.**

1. Определите показания к восстановлению зуба металлокерамической коронкой.
2. Определите преимущества и недостатки металлокерамических коронок.
3. Перечислите материалы, применяемые для изготовления металлокерамической коронки.
4. Назовите принципы одонтопрепарирования под металлокерамические коронки.
5. Назовите виды оттисковых масс, применяемых для снятия оттиска под металлокерамическую коронку.

**Ответы**

1. Невозможность восстановления зуба пломбой, аномалии формы, положения зуба, патологическая стираемость, для фиксации кламмера съемного протеза, как опорная коронка мостовидного протеза, с целью шинирования.
2. Преимущества: точность изготовления, равномерное и плотное прилегание к поверхности культи зуба, хорошая фиксация, эстетичность.
3. Недостатки: сложность одонтопрепарирования.
4. Кобальтовые сплавы - «Дентитан», «Реманиум СД», кобальтохромовый сплав- «Целлит –К», никелевые сплавы- «Вирон», «Целлит –Н». Керамические массы.  
а) Сепарация, б) препарирование оральной, вестибулярной поверхностей, в) формирование уступа, г) препарирование окклюзионной поверхности, д) финишная обработка культи зуба. Требования к культе зуба, отпрепарированного под металлокерамическую коронку: форма конуса (конвергенция 3°), сохраняется рельеф окклюзионной поверхности, наличие уступа, или его символа, поверхности гладкие, плавно переходят с одной поверхности на другую.
5. Силиконовые или поливинилсилоксановые оттисковые массы для рабочего оттиска, альгинатные слепочные массы для вспомогательного оттиска.

### Ситуационная задача №2

Пациент О., 47 лет, обратился в клинику с жалобой на разрушение и изменение в цвете 3.7 зуба. Объективно: коронка 3.7 зуба разрушена кариесом на 3/4, зуб депульпирован, устойчив, перкуссия отрицательная. На рентгенограмме – корневые каналы запломбированы до верхушек корней, патологических изменений пародонта нет. Больному решено было изготовить штампованную коронку на 3.7 зуб.

#### Задания.

1. Определите показания к восстановлению коронки зуба штампованной коронкой.
2. Перечислите клинические и лабораторные этапы изготовления штампованной коронки.
3. Перечислите материалы, применяемые для изготовления штампованных коронок.
4. Назовите оттискные массы, применяемые для снятия оттиска под штампованные коронки.
5. Назовите необходимые материалы для проведения этапа фиксации коронки в полости рта.

#### Ответы.

1. Невозможность восстановления зуба пломбой, аномалия формы, положения зуба, патологическая стираемость, для фиксации кламмера съемного протеза, как опорная коронка мостовидного протеза, с целью шинирования.
2. Одонтопрепарирование, снятие оттиска, отливка модели, гипсовка модели в окклюдатор, моделирование зубов из воска, получение штампов из легкоплавких металлов, штамповка, отбеливание, шлифовка, полировка, припасовка коронок в полости рта, окончательная припасовка и фиксация коронок.
3. Для изготовления штампованных коронок используются сплавы:
  - нержавеющая сталь
  - серебрянно-палладивый сплав
  - сплав золота 900 пробы
4. Альгинатные оттискные массы для рабочего и вспомогательного оттисков.
5. СИЦ для фиксации ортопедических конструкций, поликарбоксилатные цементы, цементы двойного отверждения.

### Ситуационная задача №3

Пациент П., 40 лет, обратился в клинику с жалобами на разрушение и изменение в цвете 2.1 зуба. Объективно: коронка 2.1 зуба разрушена кариесом на 1/2, зуб депульпирован, устойчив, перкуссия отрицательная. На рентгенограмме – корневой канал запломбирован до верхушки корня, патологических изменений периодонта нет.

#### Задания.

1. Составьте план лечения для устранения эстетического дефекта 2.1 зуба.
2. Определите возможность изготовления металлокерамической коронки на 2.1 зуб.
3. Назовите материалы, применяемые для изготовления металлокерамической коронки.
4. Назовите виды оттискных масс, применяемых для снятия оттиска под металлокерамическую коронку.
5. Назовите клинические этапы изготовления металлокерамической коронки.

#### Ответы

1. Изготовление культевой штифтовой вкладки и металлокерамической коронки: а) подготовка канала, б) моделирование культевой штифтовой вкладки из воска, в) отливка вкладки из металла, г) припасовка вкладки, д) фиксация на цемент, е) изготовление искусственной коронки.
2. Возможно изготовление металлокерамической коронки после изготовления культевой штифтовой вкладки или восстановления зуба с помощью анкерного штифта.

3. Кобальтовые сплавы - «Дентитан», «Реманиум СД», кобальтохромовый сплав- « Целлит –К», никелевые сплавы- «Вирон», « Целлит –Н». Керамические массы.
4. Силиконовые или поливинилсилоксановые оттисковые массы для рабочего оттиска, альгинатные слепочные массы для вспомогательного оттиска.
5. а) Одонтотрепарирование, б) снятие силиконового двухслойного оттиска, в) припасовка колпачка, г) выбор цвета, д) припасовка коронки в полости рта, е) фиксация коронки.

#### **Ситуационная задача №4**

Пациент Р., 35 лет, явился к стоматологу с жалобами на косметический дефект в области 2.1, 1.1, 1.2 зубов. При обследовании врач обнаружил отлом коронки 2.1, 1.1, 1.2 зубов, оставшаяся часть 2.1 и 1.2 зубов выступает над уровнем десны до 3 мм, корневые каналы запломбированы. Отлом коронки 1.1 зуба произошел ниже уровня десны на 4 мм.

#### **Задания.**

1. Определите план лечения.
2. Тактика по отношению к 1.1 зубу.
3. Объясните возможность использования зуба 2.1 и 1.2 под штифтовую культевую вкладку.
4. Определите противопоказания к изготовлению культевой штифтовой вкладки в 1.1 зуб.
5. Перечислите клинико-лабораторные этапы изготовления металлокерамического мостовидного протеза.

#### **Ответы**

1. Удаление 1.1 зуба.

Раскрытие корневых каналов в 2.1 и 1.2 зубах.

Формирование каналов под вкладку.

Снятие слепков для изготовления культевых вкладок.

Изготовление штифтовой культевой вкладки.

Фиксация культевых вкладок в 2.1 и 1.2 зубах.

Снятие слепков для изготовления мостовидного металлокерамического протеза с опорой на 2.1 и 1.2 зубы.

Фиксация мостовидного протеза.

2. Удаление проводят из-за невозможности восстановления зуба вкладкой, по причине отлома ниже уровня десны и разрыва круговой связки.

4. Использование 2.1 и 1.2 зуба под штифтовую культевую вкладку показано. Противопоказаниями в данном случае могут быть неустойчивость зуба в лунке, разрыв циркулярной связки, отлом коронки ниже уровня десны.

5. Клинико-лабораторные этапы изготовления

- а) Препарирование зубов,
- б) снятие силиконового слепка,
- в) отливка модели,
- г) моделирование и отливка каркаса,
- д) примерка каркаса в полости рта,
- е) облицовка каркаса в полости рта,
- ж) примерка в полости рта, припасовка по прикусу,
- з) глазуровка,
- и) фиксация.

#### **Ситуационная задача №5**

Пациентка А., 45 лет, обратилась в стоматологическую клинику с целью ортопедического лечения 4.6 зуба. Из анамнеза выяснено, что 4.6 зуб неоднократно лечен с наложением пломб, но пломбы через три-четыре месяца выпадали. При осмотре 4.6 зуба обнаружена кариозная полость на жевательной поверхности в пределах эмали и средних слоёв дентина, зондирование стенок безболезненно. Индекс ИРОПЗ=0,6. Врач произвел препарирова-

ние кариозной полости, наложил постоянную пломбу. И решил изготовить на 4.6 зуб металлокерамическую коронку.

#### **Задания**

1. Перечислите показания к изготовлению металлокерамических коронок.
2. Перечислите противопоказания к изготовлению металлокерамических коронок.
3. Назовите снимаемую толщину твердых тканей зуба, снимаемых под металлокерамическую коронку.
4. Назовите разновидности пришеечных уступов, формируемых при препарировании зуба под металлокерамические коронки.
5. Назовите методику снятия слепков под металлокерамические коронки.

#### **Ответы**

1. Нарушение формы и цвета коронок естественных зубов (кариес, травма, клиновидные дефекты, флюороз и врожденные аномалии), патологическое стирание, аллергия к пластмассовым облицовкам, невозможность полноценной реставрации коронки зуба пломбирочным материалом, по эстетическим требованиям.
2. Детям и подросткам, выраженные аномалии прикуса, особенно при глубоком резцовом перекрытии, парафункции жевательных мышц, низкие, плоские коронки, заболевания пародонта тяжелой степени.
3. Снимаемая толщина твердых тканей зуба под цельнолитую металлокерамическую коронку составляет 1,3-1,5-2 мм
4. Следующие виды уступов:
  - а) под углом  $135^{\circ}$
  - б) под углом  $90^{\circ}$
  - в) под углом  $90^{\circ}$  со скосом  $45^{\circ}$
  - г) желобообразный уступ
  - д) символ уступа
5. При изготовлении металлокерамической коронки снимают двухслойный оттиск. Он состоит из следующих этапов: снятие предварительного оттиска (первый слой) и получения окончательного уточненного оттиска (второй слой). Предварительный оттиск снимают стандартной ложкой базисной массой силикатного материала. Окончательный оттиск получают более жидкой корректирующей массой, входящей в комплект этого материала. Эта методика позволяет получить точный отпечаток как самих препарированных зубов, так и поддесневой части корня до дна десневого желобка. Перед снятием оттиска в зубодесневой желобок вводят ретракционные нити.

### **Тема 3: «Дефекты зубных рядов. Бюгельное протезирование»**

#### Цель и задачи:

**Цель:** Уяснить основные положения о дефектах зубных рядов и бюгельном протезировании.

#### **Задачи:**

##### Обучающая:

- расширение образовательного пространства в области современных представлений об ортопедической стоматологии.
- формирование профессиональных умений и навыков по определению, обработке и анализу сведений о морфологии заболевания, вопросах общей патологии и современных теоретических концепциях и направлениях в медицине; правильная интерпретация и анализ полученных Правильная интерпретация и анализ полученных результатов.

##### Развивающая:

- способствовать развитию познавательного интереса по предложенной теме;
- создание условий для актуализации и применения знаний по предмету в профессиональной деятельности;

- развитие навыка логического мышления и аргументации самостоятельных решений и выводов;

Воспитательная:

- формирование потребности и способности к последующему самообразованию в профессиональном плане;
- формирование научного мировоззрения по специальности подготовки.
- формирование роли медицинского работника в ряду других сфер деятельности.

**Оснащение занятия:** мультимедийный комплекс

**Место проведения:** учебная комната (аудитория).

**Время проведения внеаудиторной работы обучающихся:** 4 часа

**Виды самостоятельной работы обучающихся:**

1. Решение тестовых заданий
2. Подготовка презентаций на тему
3. Решение ситуационных задач

**Контрольные вопросы:**

1. Показания и противопоказания к применению частичных съемных пластиночных протезов.
2. Базис протеза и факторы, определяющие его форму и размеры.
3. Обоснование выбора количества зубов для фиксации протеза удерживающими кламмерами и закономерности их расположения в базисе протеза.
4. Границы базиса частичного съемного пластиночного протеза на верхней челюсти. Границы базиса частичного съемного пластиночного протеза на нижней челюсти.
5. Способы фиксации съемных протезов. Механические способы фиксации частичных съемных пластиночных протезов. Классификация кламмеров.
6. Удерживающие кламмеры, их виды. Основные части и требования, предъявляемые к ним. Опорно-удерживающие кламмеры, их виды. Основные части опорно-удерживающего кламмера. Требования, предъявляемые к ним.
7. Выбор опорных зубов под фиксирующие элементы протеза. Кламмерные линии. Методы соединения кламмеров с базисом протеза.
8. Телескопические, замковые, балочные крепления и магнитные фиксаторы в частичных съемных протезах.
9. Моделирование базиса частичного съемного пластиночного протеза и изготовление фиксирующих элементов.
10. Постановка искусственных зубов. Искусственные зубы, их характеристика.
11. Припасовка и наложение протеза. Нормализация окклюзии. Методы адаптации к частичному съемному пластиночному протезу. Правила пользования частичными съемными пластиночными протезами.
12. Клинико-анатомическое обоснование расположения бюгельного протеза на верхней челюсти. Клинико-анатомическое обоснование расположения бюгельного протеза на нижней челюсти.
13. Коррекция частичных съемных протезов при травмах слизистой оболочки полости рта. Клинический метод перебазировки частичного съемного протеза. Клинико-лабораторный метод перебазировки частичного съемного протеза.
14. Причины поломки съемных протезов (базиса, зубов, кламмеров, дуги и др.). Методы починки съемных протезов быстротвердеющей и базисной пластмассой. Этапы.
15. Показания к применению съемных протезов при частичной потере зубов, виды. Конструкционные элементы съемных протезов при частичной потере зубов.
16. Границы базиса съемного протеза при частичной потере зубов верхней челюсти. Границы базиса съемного протеза при частичной потере зубов нижней челюсти.



17. Виды фиксирующих элементов в съемных протезах при частичной потере зубов. Показания к их применению.
18. Кламмерная система фиксации съемных протезов, виды кламмеров, понятие о кламмерной линии. Требования, предъявляемые к кламмерам, функции кламмеров.
19. Понятие о кламмерной системе фирмы Нея. Виды кламмеров, конструкционные особенности, показания к применению.
20. Назначение и устройство параллелометра. Понятие о межевой линии и пути введения протеза.
21. Планирование конструкции съемного протеза в параллелометре. Произвольный метод. Метод Новака. Метод выбора.
22. Методики определения центрального соотношения челюстей и центральной окклюзии при частичной потере зубов.
23. Технология изготовления прикусных шаблонов с окклюзионными валиками при определении центральной окклюзии и центрального соотношения.
24. Показания к протезированию съемными дугowymi протезами при частичной потере зубов. Составные элементы протеза.
25. Особенности конструирования дуги в съемных дугowych протезах на верхней и нижней челюстях.
26. Бюгельные протезы, составные конструкционные элементы, их назначение и расположение по отношению к тканям протезного ложа. Показания к протезированию бюгельными протезами
27. Кламмерная фиксация бюгельного протеза. Виды кламмеров. Основы конструирования каркаса бюгельного протеза.
28. Клинико-лабораторные этапы изготовления бюгельного протеза. Особенности их проведения. Профилактика осложнений на различных этапах.
29. Определение и фиксация центральной окклюзии при наличии зубов-антагонистов.
30. Последовательность этапа припасовки каркаса бюгельного протеза на нижнюю челюсть, оценка критериев качества.
31. Частичные пластиночные протезы. Конструкционные элементы, их назначение, характеристика. Показания к протезированию.
32. Клинико-лабораторные этапы изготовления частичного пластиночного протеза. Особенности снятия оттисков. Профилактика осложнений на различных этапах.

### **Примеры тестовых заданий**

**Компетенции: УК-1, УК-2, ПК-1, ПК-2, ПК-5, ПК-6, ПК-9, ПК-10, ПК-11, ПК-12**

Выберите один или несколько правильных ответов.

**1. Воск, используемый для определения центральной окклюзии, называется**

- 1) моделировочным
- 2) базисным
- 3) профильным (восколит)
- 4) лаваксом
- 5) липким

Правильный ответ: 2

**2. Аппарат, позволяющий перенести правильное положение верхней челюсти в артикулятор, называется**

- 1) окклюдатор
- 2) лицевая дуга
- 3) апекслокатор

- 4) электроодонтометр
  - 5) скайлер
- Правильный ответ: 2

**3. Аппарат, воспроизводящий все движения нижней челюсти, называется**

- 1) окклюдатор
- 2) артикулятор
- 3) лицевая дуга

Правильный ответ: 2

**4. Укажите главный критерий выбора опорного зуба под опорно-удерживающий кламмер:**

- 1) устойчивость зуба
- 2) выраженность анатомического экватора
- 3) высота клинической коронки

Правильный ответ: 2

**5. В положении центральной окклюзии мышцы, поднимающие нижнюю челюсть**

- 1) равномерно напряжены
- 2) расслаблены
- 3) неравномерно напряжены

Правильный ответ: 1

**6. Укажите последовательность лабораторных этапов изготовления пластмассовых мостовидных протезов**

- 1. формовка, полимеризация
- 2. моделирование опорных коронок и тела
- 3. гипсовка в окклюдатор
- 4. гипсовка в кювету
- 5. обработка протеза

- 1) 2 3 4 1 5
- 2) 3 2 4 1 5
- 3) 3 2 1 4 5
- 4) 3 4 2 1 5
- 5) 3 2 4 5 1

Правильный ответ: 2

**7. Съёмный пластиночный протез с удерживающими кламмерами передает жевательное давление**

- 1) на естественные зубы
- 2) на жевательные мышцы
- 3) на слизистую оболочку полости рта
- 4) на слизистую оболочку и естественные зубы

Правильный ответ: 3

**8. Анатомический слепок снимают с челюсти**

- 1) стандартной ложкой
- 2) индивидуальной ложкой с применением функциональных проб
- 3) индивидуальной ложкой без применения функциональных проб

Правильный ответ: 1

**9. В положении центральной окклюзии мышцы, поднимающие нижнюю челюсть, находятся в состоянии**

- 1) напряжения
- 2) относительного физиологического покоя
- 3) полного расслабления

Правильный ответ: 1

**10. Базисный воск выпускается в виде**

- 1) прямоугольных пластинок
- 2) кубиков
- 3) круглых палочек
- 4) круглых полосок
- 5) пластинок округлой формы

Правильный ответ: 1

**11. Для определения центральной окклюзии в клинику поступают гипсовые модели**

- 1) фиксированные в окклюдатор
- 2) с восковыми базисами и окклюзионными валиками
- 3) с восковыми базисами и окклюзионными валиками, фиксированными в окклюдаторе

Правильный ответ: 2

**12. При проверке каркаса бюгельного протеза выявилось большое отстояние дуги от неба, неправильное положение окклюзионных накладок. Ваша тактика**

- 1) продолжать протезирование
- 2) домоделировать воском дугу, заменить воск на металл
- 3) сошлифовать окклюзионные накладки
- 4) исправить положение дуги и окклюзионных накладок с помощью
- 5) рампонных щипцов
- 6) снять слепок и изготовить новый каркас

Правильный ответ: 6

**13. Бюгельными протезами эффективность жевания восстанавливается на**

- 1) 40 процентов
- 2) 60 процентов
- 3) 80 процентов
- 4) 80-90 процентов
- 5) 100 процентов

Правильный ответ: 4

**14. Показаниями к применению бюгельного протеза являются**

- 1) наличие не более 3-х дефектов зубного ряда
- 2) низкие клинические коронки оставшихся зубов
- 3) малое количество оставшихся зубов
- 4) наличие только передних зубов
- 5) гальваноз полости рта

Правильный ответ: 1

**15. Наиболее объективным методом определения высоты нижнего отдела лица является**

- 1) анатомический
- 2) анатомио-физиологический
- 3) антропометрический

Правильный ответ: 2

**16. Оптимальное расположение кламмерной линии на верхней челюсти**

- 1) диагональное
- 2) сагиттальное
- 3) поперечное

Правильный ответ: 1

**17. Оптимальное расположение кламмерной линии на нижней челюсти**

- 1) диагональное
- 2) сагиттальное
- 3) поперечное

Правильный ответ: 3

**18. К положительным качествам бюгельных протезов относится**

- 1) простота изготовления
- 2) равномерное распределение жевательного давления
- 3) исключение шинирующих элементов
- 4) более низкая себестоимость изготовления
- 5) отсутствие гальванизма

Правильный ответ: 2

**19. При расположении протеза на челюсти (в покое) плечо кламмера должно**

- 1) оказывать давление на опорный зуб
- 2) быть пассивным
- 3) отстоять от поверхности зуба

Правильный ответ: 2

**20. На этапе проверки конструкции съемного протеза в клинику поступает**

- 1) восковой базис с окклюзионными каликами на гипсовой модели
- 2) пластмассовый базис с зубами и кламмерами
- 3) восковой базис с зубами и кламмерами на гипсовой модели в окклюдаторе

Правильный ответ: 3

**21. Этап проверки конструкции пластиночного протеза начинают**

- 1) с определения высоты нижнего отдела лица
- 2) с введения протеза в полость рта
- 3) с введения в полость рта восковых базисов с зубами и кламмерами
- 4) с оценки качества изготовления конструкции на гипсовой модели в окклюдаторе

Правильный ответ: 4

**22. На этапе проверки конструкции протеза отсутствие контакта между искусственными зубами и их антагонистами при наличии правильного смыкания естественных зубов связано с ошибкой при определении центральной окклюзии**

- 1) фиксация бокового сдвига
- 2) фиксация сагиттального сдвига
- 3) отхождение воскового базиса с окклюзионными валиками от слизистой оболочки в момент смыкания челюстей

Правильный ответ: 3

**23. Наличие бугоркового контакта боковых искусственных зубов с антагонистами, а во фронтальном участке – разобщение на этапе проверки конструкции связано**

- 1) с неправильным подбором искусственных зубов
- 2) со смещением нижней челюсти вперед при определении окклюзии
- 3) со смещением нижней челюсти в сторону при определении окклюзии

Правильный ответ: 2

**24. Отсутствие контакта между естественными зубами-антагонистами при наличии плотного фиссурно-бугоркового контакта искусственных зубов на этапе проверки конструкции протеза связано**

- 1) с неправильным подбором искусственных зубов
- 2) с деформацией воскового базиса с окклюзионными валиками на этапе определения центральной окклюзии
- 3) с недостаточным продавливанием воска на окклюзионном валике при фиксации центральной окклюзии

Правильный ответ: 3

**25. Опорная и охватывающая опорно-удерживающего кламмера располагается:**

- 1) в зоне поднутрения
- 2) в окклюзионной зоне
- 3) в ретенционной зоне
- 4) в кламмерной зоне

Правильный ответ: 2

**Ситуационные задачи**

**Компетенции: УК-1, УК-2, ПК-1, ПК-2, ПК-5, ПК-6, ПК-9, ПК-10, ПК-11, ПК-12**

**Ситуационная задача №1**

Пациент М., 40 лет, явился на прием к стоматологу с жалобами на выпадение пломбы из 2.7 и 2.4 зубов, с просьбой восстановить зубы искусственными коронками. Зубы 2.5 и 2.6 отсутствуют. На рентгенограмме 2.7 зуба – небный канал запломбирован до физиологического отверстия, в переднем щечном канале проецируется пломбировочный материал в устье корневого канала. У 2.4 зуба каналы запломбированы, воспалительных явлений в области апексов нет. При обследовании пациенту было предложено изготовить мостовидный протез с опорой на 2.4 и 2.7 зубы.

**Задания**

1. Определите возможность восстановления 2.7 зуба искусственной коронкой-опорой мостовидного протеза.
2. Составьте план лечения данного 2.7 зуба.
3. Назовите виды мостовидных протезов, которые возможно изготовить с опорой на 2.4 и 2.7 зубы.
4. Определите необходимость распломбирования небного канала 2.4 зуба.
5. Перечислите требования, предъявляемые к полным искусственным коронкам-опорам мостовидного протеза.

**Ответы**

1. Восстановление 2.7 зуба искусственной коронкой возможно после проведения пломбирования переднего щечного канала.
2. План лечения 2.7 зуба: необходимо передний щечный канал пройти до апикального отверстия, запломбировать передний щечный канал, наложить постоянную пломбу или восстановить зуб культевой металлической вкладкой.
3. С опорой на 2.7 и 2.4 зубы возможно изготовить мостовидные протезы, в основе которых лежит цельнолитая конструкция.
4. Небный канал 2.4 зуба необходимо распломбировать для последующего изготовления литой культевой вкладки.
5. Основные требования к искусственным коронкам:

- искусственные коронки должны восстанавливать анатомическую форму зуба,
- иметь плотный межзубной контакт,
- должны плотно прилегать к шейки зуба,
- край коронки должен располагаться до уровня десны или продвигаться под десну не более 0,1-0,2 мм,
- должны восстанавливать окклюзионные контакты,
- удовлетворять требованию эстетики.

### **Ситуационная задача №2.**

Пациент Г., 35 лет, обратился в клинику ортопедической стоматологии с жалобами на отсутствие 4.6 зуба и затруднение жевания. При осмотре: 4.6 зуб отсутствует, имеется стирание окклюзионной поверхности 4.5, 4.7 зубов, обусловленной наличием металлического штампованного протеза на зубах-антоганистах. От депульпирования зубов пациент отказался. Пациенту решено изготовить металлический штампованный мостовидный протез с опорой на 4.5 и 4.7 зубы.

#### **Задания**

1. Назовите показания к изготовлению металлического штампованного мостовидного протеза.
2. Перечислите этапы изготовления металлического мостовидного протеза.
3. Выберите инструменты для одонтопрепарирования 4.5 и 4.7 зубов под металлическую штампованную коронку.
4. Расскажите этапы одонтопрепарирования 4.5 и 4.7 зубов под металлическую штампованную коронку.
5. Перечислите требования, предъявляемые к культе зуба, подготовленной под металлическую штампованную коронку.

#### **Ответы**

1. Включенный дефект зубного ряда, невозможность восстановления зубного ряда с помощью протезирования на имплантате, патологическая стираемость, с целью шинирования.
2. Одонтопрепарирование, снятие оттисков, отливка гипсовых моделей, фиксация в окклюдатор, изготовление штампа, контрштампа, подготовка гильзы, штамповка коронок на опорные зубы, припасовка коронок на опорные зубы, снятие оттиска с опорными коронками, отливка модели и моделирование промежуточной части мостовидного протеза, пайка коронок и промежуточной части, фиксация мостовидного протеза.
3. Алмазные боры (конусовидные, цилиндрические, шаровидные, ромбовидные, оливовидные и др.).
4. Этапы препарирования: сепарация контактных поверхностей коронки зуба, препарирование жевательной поверхности, препарирование оральной и вестибулярной поверхности, финишная отделка культы зуба.
5. Форма цилиндра, жевательная поверхность повторяет свой анатомический рельеф, все поверхности гладкие.

### **Ситуационная задача №3.**

Пациент А., 48 лет, обратился в ортопедическое отделение стоматологической поликлиники с жалобами на нарушение функции жевания и эстетики. 38, 37, 36, 31, 41, 45, 48 зубы были удалены по поводу осложненного кариеса. Из анамнеза заболевания: последнее удаление зуба было 4 месяца назад. Пациент протезами ранее не пользовался. При осмотре полости рта слизистая оболочка бледно-розового цвета. Альвеолярный отросток нижней челюсти выражен хорошо.

#### **Задания**

1. Какой диагноз наиболее вероятен?
2. Какие дополнительные методы исследования нужно провести?

3. Предварительный план лечения больного?
4. Вид ортопедической конструкции?
5. Прогноз ортопедического лечения и рекомендации?

**Ответ**

1. Частичная адентия нижней челюсти, дефект зубного ряда нижней челюсти - I класс по Кеннеди, потеря жевательной эффективности по Оксману 48%;
2. ЭОД, рентгенография;
3. Пациенту рекомендовано на нижнюю челюсть: частичный съемный пластиночный протез с 5 зубами из композита. Базис из пластмассы акрилового ряда с 4 удерживающими проволочными гнутыми кламперами на 47, 42, 32, 35. Получение 2 полных анатомических рабочего и вспомогательного оттисков;
4. Частичный съемный пластиночный протез на нижнюю челюсть (либо бюгельный протез);
5. Прогноз лечения благоприятный. Рекомендовано - профилактический осмотр у врача-стоматолога 1 раз в год, перебазировка протеза по необходимости, изготовление нового протеза через 3-4 года.

**Ситуационная задача №4**

Пациент К., 50 лет, обратился в ортопедическое отделение стоматологической поликлиники с жалобами на отсутствие зубов на верхней челюсти, нарушение функции жевания и эстетики. Из анамнеза: зубы 12, 11, 21, 22 удалены по поводу травмы, 16, 15, 27, 28 удалены по поводу осложненного кариеса. При осмотре полости рта: слизистая оболочка полости рта бледно-розового цвета без патологических изменений. Альвеолярный отросток на верхней челюсти выражен хорошо.

**Задания**

1. Какой диагноз наиболее вероятен?
2. Какие дополнительные методы исследования нужно провести?
3. Предварительный план лечения больного?
4. Вид ортопедической конструкции?
5. Прогноз ортопедического лечения и рекомендации?

**Ответ**

1. Частичная адентия верхней челюсти, дефект зубного ряда верхней челюсти - II класс по Кеннеди, потеря жевательной эффективности по Оксману 45%;
2. ЭОД, рентгенография;
3. Пациенту рекомендовано на верхнюю челюсть: частичный съемный пластиночный протез с 7 зубами из композита. Базис из пластмассы акрилового ряда с 5 удерживающими проволочными гнутыми кламперами на 17, 14, 13, 23, 26 зубы. Получение 2 полных анатомических рабочего и вспомогательного оттисков;
4. Частичный съемный пластиночный протез на верхнюю челюсть;
5. Прогноз лечения благоприятный. Рекомендовано - профилактический осмотр у врача-стоматолога 1 раз в год, перебазировка протеза по необходимости, изготовление нового протеза через 3-4 года.

**Ситуационная задача №5.**

Пациент Р., 45 лет, обратился в ортопедическое отделение стоматологической поликлиники с жалобами на отсутствие зубов на верхней и нижней челюстях, нарушение функции жевания, эстетики и речи. Из анамнеза: 17, 16, 15, 14, 12, 24, 27, 28, 38, 37, 36, 46, 47, 48 зубы были удалены по поводу осложненного кариеса. При осмотре полости рта: слизистая оболочка полости рта бледно-розового цвета без патологических изменений. Альвеолярные отростки верхней и нижней челюсти выражены хорошо. На этапе проверки восковой композиции будущих протезов в полости рта: межжюккюзюонная высота определена анатомо-физиологическим методом и составляет 6 мм. При внешнем осмотре при сомкнутых

зубных рядах носогубные складки выражены, подбородок выдвинут вперед, красная кайма губ уменьшена.

#### **Задания**

1. Какой диагноз наиболее вероятен?
2. Укажите возможные ошибки и методы их устранения?
3. Предварительный план лечения больного?
4. Вид ортопедической конструкции?
5. Прогноз ортопедического лечения и рекомендации?

#### **Ответ**

1. Частичная адентия верхней и нижней челюстей, дефект зубного ряда верхней челюсти - II класс по Кеннеди, дефект зубного ряда нижней челюсти - I класс по Кеннеди, потеря жевательной эффективности по Оксману 78%;
2. Неправильное определение ЦО, занижение межальвеолярной высоты. Метод устранения – разогреть восковую пластинку, наложить на искусственные зубы и заново определить ЦО, произвести новую постановку зубов;
3. Пациенту рекомендовано на верхнюю челюсть: частичный съемный пластиночный протез с 7 зубами из композита. Базис из пластмассы акрилового ряда с 5 удерживающими проволочными гнутыми кламмерами на 18, 13, 11, 23, 26 зубы. Получение 2 полных анатомических рабочего и вспомогательного оттисков. Пациенту рекомендовано на нижнюю челюсть: частичный съемный пластиночный протез с 4 зубами из композита. Базис из пластмассы акрилового ряда с 2 удерживающими проволочными гнутыми кламмерами на 45 и 35 зубы. Получение 2 полных анатомических рабочего и вспомогательного оттисков;
4. Частичный съемный пластиночный протез на верхнюю и нижнюю челюсти;
5. Прогноз лечения благоприятный. Рекомендовано - профилактический осмотр у врача – стоматолога 1 раз в год, перебазировка протеза по необходимости, изготовление нового протеза через 3-4 года.

### **Тема 4: «Клиническая картина и протезирование при полном отсутствии зубов»**

#### Цель и задачи:

**Цель:** Уяснить основные положения о клинической картине и протезировании при полном отсутствии зубов.

#### **Задачи:**

##### Обучающая:

- расширение образовательного пространства в области современных представлений об ортопедической стоматологии.
- формирование профессиональных умений и навыков по определению, обработке и анализу сведений о морфологии заболевания, вопросах общей патологии и современных теоретических концепциях и направлениях в медицине; правильная интерпретация и анализ полученных Правильная интерпретация и анализ полученных результатов.

##### Развивающая:

- способствовать развитию познавательного интереса по предложенной теме;
- создание условий для актуализации и применения знаний по предмету в профессиональной деятельности;
- развитие навыка логического мышления и аргументации самостоятельных решений и выводов;

##### Воспитательная:

- формирование потребности и способности к последующему самообразованию в профессиональном плане;
- формирование научного мировоззрения по специальности подготовки.
- формирование роли медицинского работника в ряду других сфер деятельности.



**Оснащение занятия:** мультимедийный комплекс

**Место проведения:** учебная комната (аудитория).

**Время проведения внеаудиторной работы обучающихся:** 4 часа

**Виды самостоятельной работы обучающихся:**

1. Решение тестовых заданий
2. Подготовка презентаций на тему
3. Решение ситуационных задач

**Контрольные вопросы:**

1. Полное отсутствие зубов, особенности обследования больного, клиника, диагностика, лечение. Способы фиксации и стабилизации полного съемного протеза.
2. Функциональные оттиски, методика снятия. Пробы Гербста. Материалы для снятия функциональных оттисков, их характеристика.
3. Определение и фиксация центрального соотношения при полном отсутствии зубов.
4. Проверка восковой конструкции полного съемного протеза. Возможные ошибки, обнаруживаемые на данном этапе, тактика врача при их исправлении.
5. Проверка правильности определения центрального соотношения челюстей и правильности определения высоты прикуса на этапе проверки восковой конструкции полного съемного протеза.
6. Съемные пластиночные протезы при частичной потере зубов. Показания к применению, конструкционные особенности.
7. Клинико-лабораторные этапы протезирования съемными пластиночными протезами.
8. Методы постановки искусственных зубов в съемных пластиночных протезах. Особенности коррекции и починки съемных пластиночных протезов.
9. Съемные протезы с металлическим базисом: показания к применению, составные элементы.
10. Виды металлического базиса съемных протезов. Планирование конструкции металлического базиса съемного протеза
11. Клинико-лабораторные этапы протезирования съемными протезами с металлическим базисом при частичной потере зубов.
12. Ошибки при протезировании съемными протезами при частичной потере зубов
13. Осложнения при протезировании съемными протезами при частичной потере зубов
14. Особенности снятия функциональных оттисков при частичной потере зубов.
15. Строение слизистой оболочки челюстей. Классификация по Суппле.
16. Строение слизистой оболочки полости рта. Подвижная и неподвижная слизистая оболочка. Нейтральная зона. Вертикальная податливость.
17. Советы больному о правилах пользования съемными протезами.
18. Пути передачи жевательного давления на челюсти и череп.
19. Прямой, обратный и комбинированный способы гипсовки при изготовлении съёмных протезов. Проверка восковой конструкции съемных протезов при полной потере зубов.
20. Причины перелома пластмассового базиса съёмного протеза.
21. Понятие о внутренних напряжениях в акриловых пластмассах. Методы починки перелома базиса протеза.
22. Правила наложения съемных протезов при полной потере зубов.
23. Постановка искусственных зубов в съемных протезах при полной потере зубов.
24. Понятие о протезном поле и ложе. Влияние протеза на ткани протезного ложа.
25. Полимеризация пластмассы. Виды пористости и способы её предупреждения.
26. Старческая прогения.
27. Теория буферных зон. Границы протезного ложа на в/ч и на н/ч.
28. Определение центрального соотношения челюстей при полной потере зубов.

29. Определение центрального соотношения челюстей при нефиксированной межальвеолярной высоте.
30. Методы фиксации съемных протезов при полной потере зубов.
31. Методы постановки искусственных зубов в съемных протезах (на искусственной десне и на приточке). Показания и правила.
32. Методика получения функциональных оттисков при полной потере зубов по Гербсту.
33. Классификация по Оксману, по Шредеру, по Келлеру.
34. Клиническая перебазировка протезов при полной потере зубов материалом Уфи-гель СЦ
35. Окклюзия, виды окклюзий. Кривая Шпее. Кривая Уилсона. Основные понятия и определения.

### **Примеры тестовых заданий**

**Компетенции: УК-1, УК-2, ПК-1, ПК-2, ПК-5, ПК-6, ПК-9, ПК-10, ПК-11, ПК-12**

Выберите один или несколько правильных ответов.

**1. Наиболее благоприятная форма альвеолярных отростков верхней челюсти и альвеолярной части нижней челюсти при ортопедическом лечении после полной утраты зубов**

- 1) отлогая
- 2) отвесная
- 3) с навесами

Правильный ответ: 2

**2. Для получения функционального слепка при полной утрате зубов применяется**

- 1) стандартная ложка
- 2) индивидуальная ложка

Правильный ответ: 2

**3. Физико-биологический метод фиксации полного съемного протеза обеспечивается**

- 1) адгезией
- 2) функциональной присасываемостью
- 3) адгезией и функциональной присасываемостью

Правильный ответ: 3

**4. При полной потере зубов суставные головки нижней челюсти смещаются:**

- 1) кзади
- 2) вперед
- 3) вниз
- 4) кзади и вверх

Правильный ответ: 4

**5. Граница съемного протеза при полном отсутствии зубов должна**

- 1) покрывать пассивно-подвижную слизистую оболочку, контактировать с куполом переходной складки
- 2) проходить по своду переходной складки
- 3) заканчиваться на границе пассивно-подвижной и неподвижной слизистых оболочек

Правильный ответ: 1

**6. Дистальный край съемного протеза при полном отсутствии зубов на верхней челюсти при ортогнатическом соотношении челюстей должен**

- 1) перекрывать границу твердого и мягкого неба на 1-2 мм
  - 2) проходить строго по границе твердого и мягкого неба
  - 3) перекрывать границу твердого и мягкого неба на 3-5 мм
- Правильный ответ: 1

**7. Граница индивидуальной ложки на нижней челюсти проходит**

- 1) на 1-2 мм выше переходной складки, обходя щечные и губные слизистые тяжи
  - 2) на 2-3 мм выше переходной складки, перекрывая щечные и губные слизистые тяжи
  - 3) по самому глубокому месту переходной складки, погружаясь в мягкие ткани, обходя щечные и губные слизистые тяжи
- Правильный ответ: 1

**8. Граница съемного протеза при полном отсутствии зубов на нижней челюсти по отношению к ретромолярному бугорку**

- 1) перекрывает его
  - 2) не доходит до бугорка на 1 мм
  - 3) не доходит до бугорка на 5 мм
  - 4) располагается по середине бугорка
- Правильный ответ: 1

**9. Базис съемного протеза при полном отсутствии зубов на нижней челюсти по отношению к челюстно-подъязычной линии**

- 1) не перекрывает ее
  - 2) заканчивается на ее уровне
  - 3) перекрывает ее
- Правильный ответ: 3

**10. Граница съемного протеза при полном отсутствии зубов должна:**

- 1) покрывать пассивно-подвижную слизистую оболочку, контактировать с куполом переходной складки (активно-подвижной слизистой оболочкой)
  - 2) проходить по своду переходной складки
  - 3) не доходить до переходной складки
  - 4) заканчиваться на границе пассивно-подвижной и неподвижной слизистой оболочки
- Правильный ответ: 4

**11. Оптимальная толщина индивидуальной ложки на беззубую челюсть:**

- 1) 1мм
- 2) 2мм
- 3) 1,5мм
- 4) 2,5мм

Правильный ответ: 1

**12. Высота нижнего отдела лица при центральном соотношении челюстей по сравнению с высотой при относительном физиологическом покое**

- 1) равна ей
- 2) больше
- 3) меньше

Правильный ответ: 3

**13. На этапе определения центрального соотношения челюстей протетическую плоскость формируют**

- 1) на нижнем окклюзионном валике

- 2) на верхнем окклюзионном валике
  - 3) на нижнем и верхнем окклюзионных валиках
- Правильный ответ: 2

**14. При полном отсутствии зубов конструирование зубных рядов по ортогнатическому, прогеническому или прогнатическому типу обусловлено**

- 1) необходимостью увеличения окклюзионной поверхности
- 2) просьбой больного
- 3) видом аппарата для конструирования зубных рядов (окклюдатор, артикулятор)
- 4) видом соотношения челюстей больного
- 5) степенью атрофии челюстей

Правильный ответ: 4

**15. Сроки проведения первой коррекции съемного протеза**

- 1) на следующий день после наложения протеза
- 2) через неделю после наложения протеза
- 3) при появлении боли под протезом

Правильный ответ: 1

**16. "Мраморность" пластмассового базиса протеза появляется**

- 1) при истечении срока годности мономера
- 2) при истечении срока годности полимера
- 3) при нарушении температурного режима полимеризации
- 4) при несоблюдении технологии замешивания пластмассы

Правильный ответ: 4

**17. Укажите тип беззубой нижней челюсти по Келлеру, если атрофия альвеолярной части наиболее выражена в переднем отделе челюсти, при относительной сохранности её в боковых отделах:**

- 1) I тип
- 2) II тип
- 3) III тип
- 4) IV тип

Правильный ответ: 4

**18. Наиболее благоприятным типом атрофии нижней челюсти для изготовления протеза является:**

- 1) выраженная равномерная атрофия альвеолярного отростка
- 2) незначительная равномерная атрофия альвеолярного отростка
- 3) выраженная атрофия альвеолярного отростка в боковых отделах при относительной сохранности в переднем отделе
- 4) выраженная атрофия альвеолярного отростка в переднем отделе

Правильный ответ: 1

**19. Под непосредственным пластиночным протезом процессы регенерации лунки зуба**

- 1) замедляются
- 2) ускоряются
- 3) не изменяются

Правильный ответ: 2

**20. Для снятия слепка при непосредственном протезировании применяют**

- 1) силиконовые массы
  - 2) термопластические массы
  - 3) гипс
  - 4) альгинатные массы
- Правильный ответ: 4

**21. Углы рта у больного с полной потерей зубов:**

- 1) западают
  - 2) приподняты
  - 3) опущены
  - 4) резко выражены
- Правильный ответ: 3

**22. Носогубные и подбородочные складки у больного с полной потерей зубов:**

- 1) сглажены
  - 2) резко выражены
  - 3) асимметричны
  - 4) не изменены
- Правильный ответ: 2

**23. При полной потере зубов на верхней челюсти атрофия альвеолярного отростка больше выражена на:**

- 1) вестибулярной стороне
  - 2) небной стороне
  - 3) вершине
  - 4) язычной стороне
- Правильный ответ: 1

**24. При полной потере зубов на нижней челюсти атрофия костной ткани в переднем отделе в большей степени выражена на:**

- 1) вестибулярной поверхности
  - 2) гребне альвеолярной части
  - 3) язычной поверхности альвеолярного отростка
  - 4) небной поверхности альвеолярной части
- Правильный ответ: 3

**25. Задний край протеза нижней челюсти при полном отсутствии зубов должен:**

- 1) доходить до медиального края позадиомолярного бугорка
  - 2) перекрывать 1/2 позадиомолярного бугорка
  - 3) перекрывать плотный позадиомолярный бугорок
  - 4) перекрывать 2/3 позадиомолярного бугорка
- Правильный ответ: 4

**Ситуационные задачи**  
**Компетенции: УК-1, УК-2, ПК-1, ПК-2, ПК-5, ПК-6,**  
**ПК-9, ПК-10, ПК-11, ПК-12**

**Ситуационная задача №1.**

Пациент К. 60 лет обратился в отделение ортопедической стоматологии с жалобами на затрудненный прием пищи из-за невозможности пользования съемным пластиночным протезом на нижнюю челюсть в связи с болевыми ощущениями под протезом в покое и во время жевания и неудовлетворительной его фиксацией.

Из общих заболеваний пациент указал на хронический панкреатит, которым он страдает в течение 8 лет.

Зубы на верхней и нижней челюстях были удалены в связи с их подвижностью. В районной поликлинике 3 месяца назад были изготовлены съемные протезы: на верхнюю челюсть - при частичном отсутствии зубов, на нижнюю челюсть - при полном отсутствии зубов. После многократных коррекций адаптация к верхнему пластиночному протезу была достигнута, но к нижнему съемному протезу пациент так и не смог привыкнуть из-за боли в различных участках протезного ложа и неудовлетворительной его фиксации.

При осмотре полости рта: слизистая оболочка сухая, малоподатливая; имеется резкая неравномерная атрофия альвеолярного отростка нижней челюсти. Фиксация съемного протеза на верхней челюсти удовлетворительная.

В отделении ортопедической стоматологии Стоматологического комплекса пациенту был изготовлен новый протез. Функции жевания и речи восстановлены, фиксация протеза на нижней челюсти удовлетворительная.

#### **Задания:**

1. Перечислите показания к применению эластичных подкладок.
2. Укажите требования к эластичным подкладкам.
3. Назовите места нанесения эластичного слоя мягкой подкладки.
4. Объясните назначение мягкой подкладки.
5. Перечислите способы применения эластичных подкладок.

#### **Ответ**

1. Показания к применению эластичных подкладок.
  - Резкая неравномерная атрофия альвеолярных отростков с сухой малоподатливой слизистой оболочкой;
  - Наличие острых костных выступов (экзостозов) на протезном ложе, острой внутренней кривой линии и противопоказания для хирургической подготовки, вследствие чего твердый базис протеза вызывает сильные болевые ощущения;
  - Изготовление сложных челюстно-лицевых протезов;
  - Изготовление имедиат-протезов с удалением большого количества зубов;
  - Хронические заболевания слизистой оболочки в полости рта;
  - Аллергические реакции на протезы из акрилатов;
  - Повышенная болевая чувствительность слизистой оболочки.
2. Требования к эластичным подкладкам: прочно соединяться с жестким базисом, длительное время сохранять эластичность, обладать низкой гигроскопичностью, не растворяться в среде полости рта, не менять цвет, хорошо обрабатываться, не вызывать аллергических реакций.
3. Места нанесения эластичного слоя мягкой подкладки в зависимости от поставленной цели: как по всему базису протеза, так и в определенных участках его или только по краю протеза.
4. Мягкая пластмасса призвана как бы восполнять недостающий подслизистый слой слизистой оболочки и ослаблять, амортизировать жевательное давление на ткани протезного ложа.
5. Эластичные подкладки можно наносить на жесткий базис протеза в зуботехнической лаборатории либо в условиях клиники, когда протез вводится в полость рта пациента, и пациент смыкает зубные ряды в процессе полимеризации подкладки

#### **Ситуационная задача №2.**

Пациентке А. 65 лет с полным отсутствием зубов изготавливают съемные пластиночные протезы. На клинический этап проверки конструкции съемных протезов из лаборатории поступает артикулятор с установленными гипсовыми моделями с восковыми базисами и искусственными зубами. При смыкании искусственных зубов носогубные и подбородочная складки резко выражены, углы рта опущены. В положении относительного физиоло-

гического покоя расстояние между зубами в переднем отделе составляет около 6 мм, верхние зубы не видны из-под верхней губы.

#### **Задания**

1. Укажите причину такого внешнего вида пациентки.
2. Укажите величину разобщения фронтальных зубов в положении относительного физиологического покоя в норме.
3. Назовите клинический этап, на котором была допущена ошибка.
4. Укажите, есть ли необходимость в повторном определении центрального соотношения челюстей.
5. Укажите, есть ли необходимость в повторном проведении проверки конструкции съемных протезов после исправления допущенной ошибки.

#### **Ответ**

1. Снижение высоты нижнего отдела лица.
2. 2-4 мм.
3. Этап определения центрального соотношения челюстей.
4. Необходимо заново определить центральное соотношение челюстей (при помощи восковых базисов с окклюзионными валиками).
5. После исправления допущенной ошибки и перепостановки искусственных зубов необходимо повторно провести проверку конструкции съемных протезов.

#### **Ситуационная задача №3.**

Пациенту Д. 75 лет с полным отсутствием зубов изготавливаются съемные пластиночные протезы на верхнюю и нижнюю челюсти. Проводится этап проверки конструкции протезов. При проверке постановки искусственных зубов в артикуляторе наблюдается множественный фиссурно-бугорковый контакт. Но при смыкании челюстей - бугорковый контакт в области боковых зубов и разобщение в области передних зубов. При выдвижении нижней челюсти вперед характер соотношения зубных рядов такой же, как в артикуляторе.

#### **Задания**

1. Укажите причину возникновения данной клинической ситуации.
2. Назовите клинический этап, на котором произошла данная ошибка.
3. Укажите на изменение высоты нижнего отдела лица при указанном смыкании искусственных зубов.
4. Укажите, есть ли необходимость в повторном определении центрального соотношения челюстей.
5. Укажите, есть ли необходимость в повторном проведении проверки конструкции съемных протезов после исправления допущенной ошибки.

#### **Ответ**

1. На предыдущем клиническом этапе неправильно определено положение нижней челюсти, выдвижение ее вперед.
2. Этап определения центрального соотношения челюстей.
3. Высота нижнего отдела лица завышена.
4. Необходимо заново определить центральное соотношение челюстей (при помощи восковых базисов с окклюзионными валиками).
5. После исправления допущенной ошибки и перепостановки искусственных зубов необходимо повторно провести проверку конструкции съемных протезов.

#### **Ситуационная задача №4.**

Пациенту Е. 68 лет изготавливается полный съемный протез на нижнюю челюсть. На этапе припасовки и наложения съемного протеза из зуботехнической лаборатории в клинику поступил протез с неоднородностью окраски базиса («мраморность»).

#### **Задания**

1. Укажите название представленного дефекта базиса съемного протеза.

2. Укажите наиболее вероятную причину подобного дефекта базиса протеза.
3. Укажите возможные осложнения, связанные с указанным дефектом, которые могут возникнуть при пользовании таким съемным протезом.
4. Укажите на возможность или невозможность исправления данной технической ошибки.
5. Назовите действия врача в подобной клинической ситуации.

**Ответ**

1. Гранулярная пористость.
2. Причиной гранулярной пористости («мраморное») протеза является нарушение соотношения пропорций мономера и полимера.
3. Поломки протеза - трещины и переломы базиса.
4. Исправить данную ошибку невозможно.
5. Получить оттиски для изготовления нового протеза.

**Ситуационная задача №5.**

Больному Н., 56 лет были изготовлены полные съемные пластиночные протезы на беззубые челюсти. При наложении протезов достигнут множественный окклюзионный контакт всех искусственных зубов. Фиксация и стабилизация протезов хорошая. При повторном посещении больной жалуется на боли в области височно-нижнечелюстного сустава, утомляемость жевательных мышц, стук зубов во время еды и разговора.

**Задания**

1. Какая ошибка была допущена врачом и методы ее исследования?
2. Антропометрические ориентиры, используемые при определении высоты нижней трети лица.
3. Методы определения высоты нижней трети лица и центрального соотношения челюстей.
4. Дать определение понятию физиологический покой.
5. Приведите классификации типов челюстей при полной потере зубов.
6. Перечислите виды функциональных оттисков, применяемых в зависимости от типа атрофии альвеолярных отростков и степени податливости слизистой оболочки протезного ложа

**Ответ:**

1. Зафиксирована завышенная высота нижней трети лица в момент определения центрального соотношения. Возможна ошибка на лабораторном этапе (паковка пластмассового теста в кюветы). При недостаточной прессовке между половинами кювет образуется избыточная толщина пластмассы. Это ведет к увеличению расстояния от базиса протеза до окклюзионной поверхности зубов, как следствие - увеличение высоты нижней трети лица в состоянии центрального соотношения.
2. Накожные точки - подносовая ось, выступающая точка на подбородке, носогубные складки, подбородочная складка и т.д.
3. Этапы определения центрального соотношения челюстей:
  - а) Припасовка верхнего валика, коррекция его высоты и объемности во фронтальном участке.
  - б) Измерение высоты покоя.
  - в) Формирование протетической плоскости в боковых отделах.
  - г) Припасовка нижнего валика к верхнему.
  - д) Фиксация высоты нижней трети лица в состоянии центрального соотношения.
  - е) Нанесения антропометрических ориентиров на вестибулярную поверхность верхнего валика.
4. Положения нижней челюсти, относительно верхней, характеризующиеся расслабленным положением жевательных мышц, свободным смыканием губ, расстоянием между окклюзионными поверхностями верхних и нижних зубов 3-8 мм. Суставная головка находится в центре шарнирных движений.



### 5. Классификация атрофии а/о по Шредеру:

I тип: хорошо сохранившийся а/о, хорошо выраженные бугры, высокий небный свод; участки прикрепления мышц расположены у основания а/о.

II тип: средний тип атрофии а/о, небный свод четкий, бугры верхней челюсти сохранены; мышцы прикреплены на скате.

III тип: резкая атрофия а/о, бугры атрофированы, небо плоское.

*Классификация а/о нижней челюсти по Келлеру.*

I тип: незначительная равномерная атрофия а/о; мышцы прикрепляются у основания а/о.

II тип: выраженная равномерная атрофия а/о.

III тип: выраженная равномерная атрофия а/о в боковых отделах.

IV тип: выраженная атрофия а/о во фронтальном участке.

### 6. Виды функциональных оттисков.

- Компрессионные.
- Декомпрессионные.
- Комбинированные

## **Тема 5: «Заболевания височно-нижнечелюстного сустава и их ортопедическое лечение»**

### Цель и задачи:

**Цель:** Уяснить основные положения о заболеваниях височно-нижнечелюстного сустава и их ортопедическом лечении.

### **Задачи:**

#### Обучающая:

- расширение образовательного пространства в области современных представлений об ортопедической стоматологии.
- формирование профессиональных умений и навыков по определению, обработке и анализу сведений о морфологии заболевания, вопросах общей патологии и современных теоретических концепциях и направлениях в медицине; правильная интерпретация и анализ полученных Правильная интерпретация и анализ полученных результатов.

#### Развивающая:

- способствовать развитию познавательного интереса по предложенной теме;
- создание условий для актуализации и применения знаний по предмету в профессиональной деятельности;
- развитие навыка логического мышления и аргументации самостоятельных решений и выводов;

#### Воспитательная:

- формирование потребности и способности к последующему самообразованию в профессиональном плане;
- формирование научного мировоззрения по специальности подготовки.
- формирование роли медицинского работника в ряду других сфер деятельности.

**Оснащение занятия:** мультимедийный комплекс

**Место проведения:** учебная комната (аудитория).

**Время проведения внеаудиторной работы обучающихся:** 4 часа

### **Виды самостоятельной работы обучающихся:**

1. Решение тестовых заданий
2. Подготовка презентаций на тему
3. Решение ситуационных задач

### **Контрольные вопросы:**

1. Классификации парафункций жевательных мышц. Основные клинические формы.
2. Клиника и дифференциальная диагностика бруксизма. Современные представления о патогенезе.
3. Ортопедическое лечение парафункций жевательных мышц. Особенности и современные методы. Современные методы диагностики парафункций жевательных мышц. Методы и аппаратура.
4. Роль парафункций жевательных мышц в клинике хронического генерализованного пародонтита и мышечно-суставной дисфункции ВНЧС.
5. Этиология и клиника заболеваний ВНЧС. Классификации заболеваний ВНЧС
6. Анатомия и физиология височно-нижнечелюстного сустава. Биомеханика и функция ВНЧС.
7. Мышечно-суставная дисфункция ВНЧС. Этиология и патогенез. Рентген-диагностика заболеваний ВНЧС. Методы визуализации ВНЧС, преимущества и недостатки методов.
8. Ортопедическое лечение мышечно-суставной дисфункции. Современные концепции.
9. Методы лечения заболеваний ВНЧС. Особенности лечения при болевом синдроме в ВНЧС.

### **Примеры тестовых заданий**

**Компетенции: УК-1, УК-2, ПК-1, ПК-2, ПК-5, ПК-6, ПК-9, ПК-10, ПК-11, ПК-12**

Выберите один или несколько правильных ответов.

#### **1. Каким путем распространяется инфекция в височно-нижнечелюстной сустав**

- 1) контактным;
- 2) лимфогенным;
- 3) гематогенным;
- 4) контактным и гематогенным;
- 5) контактным, гематогенным, лимфогенным.

Правильный ответ: 4

#### **2. Клиническая симптоматика, характерная для острого артрита височно-нижнечелюстного сустава**

- 1) ноющие боли в суставе, усиливаются при движении нижней челюсти, усиливаются при приеме твердой пищи и открывании рта, головная боль, головокружение;
- 2) резкие боли в суставе, усиливающиеся при движении нижней челюсти;
- 3) постоянные боли, при покое нижней челюсти боли уменьшаются, ограничение открывания рта, впереди козелка уха болезненность, слабость, недомогание;
- 4) хруст, крепитация, боли в суставе, смещение челюсти при открывании рта, ограничение открывания рта, головная боль, головокружение

Правильный ответ: 3

#### **3. Длительность течения острого артрита:**

- 1) 1-2 недели;
- 2) 1 месяц;
- 3) 2-3 месяца;
- 4) 4-5 месяцев;
- 5) 6-7 месяцев;
- 6) до 1 года.

Правильный ответ: 3

**4. Для ревматоидного артрита височно-нижнечелюстного сустава характерно:**

- 1) одностороннее поражение;
- 2) двустороннее поражение;
- 3) в равной степени встречается как одностороннее, так и двустороннее.

Правильный ответ: 2

**5. Для контактного артрита височно-нижнечелюстного сустава характерно:**

- 1) одностороннее поражение;
- 2) двустороннее поражение;
- 3) в равной степени встречается как одностороннее, так и двустороннее.

Правильный ответ: 1

**6. Характерная рентгенологическая картина острого артрита височно-нижнечелюстного сустава:**

- 1) всегда наблюдается расширение суставной щели;
- 2) обычно изменений нет, редко наблюдается расширение суставной щели,
- 3) вначале наблюдается расширение суставной щели, а через неделю ее сужение;
- 4) наблюдается сужение суставной щели

Правильный ответ: 2

**7. Первичный артроз височно-нижнечелюстных суставов возникает при:**

- 1) потере премоляров и моляров;
- 2) как исход травматических повреждений челюсти;
- 3) как исход других заболеваний (эндокринных и др.).

Правильный ответ: 1

**8. Рентгенологическая симптоматика хронического артрита височно-нижнечелюстного сустава:**

- 1) изменений нет;
- 2) расширение суставной щели,
- 3) сужение суставной щели;
- 4) расширение или сужение суставной щели, остеопороз.

Правильный ответ: 4

**9. Артриты у детей возникают чаще на почве:**

- 1) одонтогенных кист нижней челюсти;
- 2) остеомиелитов ветви нижней челюсти,
- 3) опухолей нижней челюсти;
- 4) лимфаденитов околоушно-жевательной области.

Правильный ответ: 2

**10. Могут ли хрящевые элементы сустава погибать при возникновении вторичных артритов у детей:**

- 1) нет, не погибают;
- 2) крайне редко погибают;
- 3) могут погибать;
- 4) практически погибают всегда.

Правильный ответ: 3

**11. При фиброзном анкилозе височно-нижнечелюстного сустава рентгенологически суставная щель:**

- 1) неразличима;

- 2) едва различима;
  - 3) резко расширена.
- Правильный ответ: 2

**12. При костном анкилозе височно-нижнечелюстного сустава рентгенологически суставная щель:**

- 1) неразличима;
- 2) едва различима;
- 3) резко расширена.

Правильный ответ: 1

**13. Укорочение и утолщение шейки нижней челюсти наблюдается при следующих заболеваниях ВНЧС:**

- 1) остром артрите;
- 2) хроническом артрите;
- 4) вторичном артрите;
- 5) артрозе;
- 6) ревматоидном артрите.

Правильный ответ: 4

**14. Неоартроз - это:**

- 1) злокачественная опухоль в области височно-нижнечелюстного сустава;
- 2) доброкачественная опухоль в области височно-нижнечелюстного сустава;
- 3) патологическое сочленение, выполняющее роль сустава;
- 4) внутрисуставной костный анкилоз;
- 5) внутрисуставной фиброзный анкилоз;
- 6) внесуставной анкилоз.

Правильный ответ: 3

**15. Анкилоз - это:**

- 1) стойкое ограничение движения в суставе;
- 2) отсутствие движения в суставе;
- 3) периодически появляющаяся боль и ограничение движения в суставе.

Правильный ответ: 2

**16. Контрактура - это:**

- 1) стойкое ограничение движения в суставе;
- 2) отсутствие движения в суставе;
- 3) периодически появляющаяся боль и ограничение движения в суставе.

Правильный ответ: 1

**17. Анкилоз бывает:**

- 1) только внутрисуставной;
- 2) внутри- и внесуставной;
- 3) только внесуставной.

Правильный ответ: 2

**18. Внутрисуставной анкилоз ВНЧС бывает:**

- 1) только фиброзным,
- 2) только костным;
- 3) фиброзным и костным.

Правильный ответ: 3

**19. При лечении вывиха и подвывиха можно использовать следующие аппараты:**

- 1) Петросова;
- 2) Померанцевой–Урбанской;
- 3) Ядровой;
- 4) все перечисленные.

Правильный ответ: 4

**20. Контрактура обусловлена:**

- 1) внесуставными изменениями;
- 2) внутрисуставными изменениями;
- 3) как вне-, так и внутрисуставными изменениями.

Правильный ответ: 1

**21. От чего зависят особенности лечения артрита?:**

- 1) от формы клинического течения;
- 2) от этиологии (причины);
- 3) от наличия жевательных зубов на нижней челюсти;
- 4) от формы клинического течения и причины заболевания;
- 5) от всех ранее перечисленных факторов.

Правильный ответ: 4

**22. Ограничитель открывания рта применяется для лечения:**

- 1) мышечно-суставной дисфункции
- 2) привычного вывиха ВНЧС
- 3) хронического артрита
- 4) артроза ВНЧС

Правильный ответ: 2

**23. Причиной щелчка в височно-нижнечелюстном суставе в начальной фазе открывания рта является:**

- 1) вывих и подвывих височно-нижнечелюстного сустава
- 2) гипертонус медиальной крыловидной мышцы
- 3) снижение высоты нижнего отдела лица и дистальное смещение головок нижней челюсти
- 4) деформация межсуставного диска

Правильный ответ: 3

**24. Основными принципами ортопедического лечения привычных вывихов и подвывихов нижней челюсти являются:**

- 1) лечение основного заболевания
- 2) нормализация высоты нижнего отдела лица или межальвеолярного расстояния при его нарушениях
- 3) протезирование полости рта
- 4) вправление вывиха и создание препятствия для широкого открывания рта протезирование полости рта

Правильный ответ: 4

**25. Для чего накладывается резиновая прокладка при создании покоя в височно-нижнечелюстном суставе у больных с артритами?**

- 1) для профилактики вывиха;
- 2) для профилактики подвывиха;
- 3) для профилактики контрактуры;
- 4) для профилактики анкилоза;

5) для уменьшения боли и отека.

Правильный ответ: 4

**Ситуационные задачи**  
**Компетенции: УК-1, УК-2, ПК-1, ПК-2, ПК-5, ПК-6,**  
**ПК-9, ПК-10, ПК-11, ПК-12**

**Ситуационная задача № 1**

Больной, 20 лет, обратился с жалобами на невозможность открывания рта, постепенно развивающегося с детского возраста, когда перенес отит. С 13-14 лет заметил асимметрию лица. Болели зубы, стоматолог отказывался лечить из-за невозможности открыть рот.

**Вопросы и задания:**

1. О каком заболевании можно думать на основании жалоб и анамнеза?
2. Какие дополнительные методы обследования необходимо использовать для постановки диагноза и составления плана лечения?
3. Проведите дифференциальную диагностику.
4. Опишите клинико-рентгенологическую картину.
5. Методы лечения в данном случае?

**Ответ**

1. На основании жалоб и анамнеза можно предположить у больного анкилоз ВНЧС.
2. Для постановки диагноза и составления плана лечения необходимо провести рентгенологическое обследование ВНЧС, компьютерную томографию лицевого черепа, а также линейные измерения размеров тела и ветви нижней челюсти сравнительно справа и слева.
3. Необходимо проводить дифференциальную диагностику с мышечной контрактурой, деформирующим артрозом и анкилозом ВНЧС.
4. Клинически отмечается искривление нижнего отдела лица за счет деформации и уменьшения в размерах правой половины нижней челюсти. Средняя линия подбородка смещена вправо. На коже щечной и поднижнечелюстной областей ряд втянутых рубцов. При обследовании движений головок ВНЧС через наружные слуховые проходы слева отмечаются слабые движения, справа - движения отсутствуют. Прикус перекрестный. При рентгенологическом обследовании ВНЧС справа и слева (для сравнения), слева отмечается суставная головка, суставная впадина и суставной бугорок хорошо контурированы. Справа суставная головка, суставная впадина и суставной бугорок слиты в единый костный массив, полулунная вырезка ветви нижней челюсти резко сужена, ветвь челюсти укорочена, угол челюсти деформирован в виде шпоры.
5. Консервативное лечение – механотерапия, физиолечение с гидрокортизоном и лидазой. Хирургическое лечение – остеотомия в области шейки суставного отростка или верхней трети ветви н/ч с интерпозицией между фрагментами мягких тканей с целью формирования ложного сустава, артропластика ортотопическим гомотрансплантатом или имплантатом.

**Ситуационная задача № 2**

Больной, 18 лет, обратился с жалобами на резкое ограничение открывания рта. Стоматолог не может производить санацию полости рта. В раннем детстве перенес остеомиелит тела нижней челюсти. В настоящее время выражена деформация нижнего отдела лица. Прикус перекрестный.

**Вопросы и задания:**

1. О каких видах патологии ВНЧС можно думать?
2. Перечислите методы обследования, необходимые для уточнения диагноза.
3. Опишите возможные варианты лечения.

4. В какой последовательности должна проводиться санация полости рта?
5. Какой вид обезболивания можно применить при оперативном лечении в данном случае?

**Ответ**

1. На основании жалоб и анамнеза можно предположить у больного анкилоз ВНЧС.
2. Рентгенологическое обследование ВНЧС, компьютерную томографию лицевого черепа, а также линейные измерения размеров тела и ветви нижней челюсти сравнительно справа и слева.
3. При лечении фиброзного анкилоза ВНЧС возможны варианты:
4. Консервативного лечения - активная механотерапия аппаратами типа Дарсисака, физиолечение с гидрокортизоном или лидазой, но эта попытка может быть малоэффективной. Необходимы хирургические методы лечения. Выбор хирургического метода лечения зависит степени и возможности открывания рта, характера деформации и размеров нижней челюсти. Мы стремимся к созданию нового или ложного сустава ближе к естественному, а также восстановлению нормального прикуса. Для этого осуществляется остеотомия в области шейки суставного отростка или верхней трети ветви нижней челюсти с интерпозицией между фрагментами мягких тканей круглого стебельчатого лоскута (его соединительнотканной основы - метод Лимберга), интерпозиция с помощью колпачков, обработка концов фрагментов по Великановой. Однако методом выбора в настоящее время является артропластика ортотопическим гомотрансплантатом нижней челюсти - суставной головки вместе с ветвью челюсти, что позволяет одномоментно восстановить сустав и удлинить ветвь челюсти (по Н.А.Плотникову):

- хирургическое лечение анкилоза ВНЧС,
- консультация ортодонта,
- терапевтическое и хирургическое лечение зубов,
- ортодонтическое и (или) ортопедическое лечение.

Проводниковая анестезия внеротовым доступом или общее обезболивание

### **Ситуационная задача № 3**

Больной К., 52 лет, обратилась с жалобами на боли в ВНЧС справа, которая возникла 3 недели назад после гриппа. Сначала возникло щелканье, затем боль. Объективно; гиперемия, отек в области сустава справа. Региональные лимфатические узлы увеличены и болезненны. На томограмме костные структуры без изменения, суставная щель справа расширена.

**Задания:**

1. Поставьте диагноз.
2. Проведите дополнительные лабораторные методы обследования.
3. Предложите план лечения.
4. Назначьте медикаментозное лечение.
5. Показана ли физиотерапия этой больной?

**Ответ**

1. Острый артрит ВНЧС справа.
2. Рентгенография ВНЧС, анализ крови на наличие ревматоидных факторов
3. Для снятия воспалительных явлений назначается антибактериальная терапия, после стихания воспалительных явлений физиотерапия. Щадящая диета.
4. Противовоспалительная, антибактериальная, антигистаминная медикаментозная терапия.
5. Не показана. Физиотерапевтическое лечение возможно проводить после стихания острых воспалительных процессов.

### **Ситуационная задача № 4**

Больная П., 23 лет поступила с жалобами на боли, тугоподвижность и щелканье в ВНЧС с двух сторон. Утром открывание рта ограничено. Из анамнеза 12 месяцев назад проводилось лечение по поводу ревматоидного артрита коленных суставов. Состав крови в пределах нормы. Объективно: наблюдается отечность и гиперемия в области суставов. На томограмме суставные щели расширены.

**Задания:**

1. Поставьте предварительный диагноз.
2. Какие дополнительные методы обследования необходимо провести?
3. Консультация какого смежного специалиста необходима пациентке?
4. Предложите план лечения.
5. Назовите возможные осложнения заболевания.

**Ответ**

1. Хронический двусторонний ревматоидный артрит в стадии обострения.
2. Анализ крови на наличие ревматоидных факторов. Рентгенография ВНЧС.
3. Необходима консультация ревматолога.
4. Противовоспалительная терапия (НПВС), физиотерапия, мазовые повязки.
5. При отсутствии лечения возможно возникновение анкилоза ВНЧС.

**Ситуационная задача № 5**

Больная А. 1978 г.р., обратилась с жалобами на боли в области правого височно-нижнечелюстного сустава (ВНЧС), затруднение открывания рта.

An. morbi: Больна около недели когда появились боли при открывании рта и боли иррадирующие по ходу нижнечелюстного нерва, обратилась в поликлинику по месту жительства, где с целью санации удалены зубы 48 и 44. Улучшения не наступало.

St. praesens communis: Кожа и видимые слизистые чистые, обычной окраски. Тоны сердца приглушены, ритмичные. АД – 120/80 мм рт. ст. Пульс – 80 уд. в мин. Дыхание везикулярное ЧДД – 16 в мин. Живот мягкий, безболезненный. Печень не увеличена. Селезенка не пальпируется. Симптом поколачивания с обеих сторон отрицательный. Стул и диурез не нарушены.

St. localis: Контуры лица не изменены. Открывание рта затруднено, болезненно. Пальпация в области правого ВНЧС, болезненная. При движениях н/челюсти отмечается «хруст» и пощелкивание в области правого ВНЧС. В полости рта отмечается частичная вторичная адентия нижней и верхней челюсти.

**Задание:**

- 1) оцените общее состояние больного,
- 2) какое дообследование необходимо провести?
- 3) поставьте диагноз,
- 4) обоснуйте диагноз,
- 5) назначьте лечение.

**Ответ:**

1. Состояние удовлетворительное;
2. Рентген, томограмма ВНЧС, ОАК, аксиография;
3. Обострение хронического артрита ВНЧС справа;
4. Жалобы на боли в области правого ВНЧС, затруднение открывания рта. Пальпация в области правого ВНЧС болезненна. При движениях н/ч отмечается «хруст» и пощелкивание в области правого ВНЧС, в полости рта отмечается частичная вторичная адентия н/ч и в/ч;
5. Противовоспалительная терапия (АБ, салицилаты, антигистамин), санация полости рта, протезирование

**Тема 6: «Челюстно-лицевая ортопедия»**



### Цель и задачи:

**Цель:** Уяснить основные положения о челюстно-лицевой ортопедии.

**Задачи:**

Обучающая:

- расширение образовательного пространства в области современных представлений об ортопедической стоматологии.
- формирование профессиональных умений и навыков по определению, обработке и анализу сведений о морфологии заболевания, вопросах общей патологии и современных теоретических концепциях и направлениях в медицине; правильная интерпретация и анализ полученных Правильная интерпретация и анализ полученных результатов.

Развивающая:

- способствовать развитию познавательного интереса по предложенной теме;
- создание условий для актуализации и применения знаний по предмету в профессиональной деятельности;
- развитие навыка логического мышления и аргументации самостоятельных решений и выводов;

Воспитательная:

- формирование потребности и способности к последующему самообразованию в профессиональном плане;
- формирование научного мировоззрения по специальности подготовки.
- формирование роли медицинского работника в ряду других сфер деятельности.

**Оснащение занятия:** мультимедийный комплекс

**Место проведения:** учебная комната (аудитория).

**Время проведения внеаудиторной работы обучающихся:** 4 часа

**Виды самостоятельной работы обучающихся:**

1. Решение тестовых заданий
2. Подготовка презентаций на тему
3. Решение ситуационных задач

**Контрольные вопросы:**

1. Классификация переломов верхней челюсти, нижней челюсти. Механизм смещения фрагментов при переломах нижней челюсти.
2. Классификация ортопедических аппаратов, применяемых для лечения переломов челюстей.
3. Алгоритм оказания первой помощи при переломах верхней челюсти. Алгоритм оказания первой помощи при переломах нижней челюсти.
4. Ортопедическое лечение переломов верхней челюсти при помощи аппарата Збаржа, аппарата Шура
5. Методика ортопедического лечения переломов челюстей при помощи шины Гардашниковой. Показания к ее использованию.
6. Ортопедическое лечение переломов нижней челюсти за пределами зубного ряда.
7. Методика изготовления и наложения бимаксиллярной назубной шины с зацепными петлями по Тигерштедту.
8. Классификации ложных суставов (Оксман, Курляндский).
9. Типы шарнирных соединений (Оксман, Гаврилов, Копп, Вайнштейн, Курляндский).
10. Ортопедическое лечение пациентов с неправильно сросшимися переломами челюстей при полностью сохранившихся зубных рядах.
11. Непосредственное протезирование при односторонней резекции верхней челюсти.
12. Отдаленное протезирование после односторонней резекции верхней челюсти
13. Протезирование больных после резекции подбородочного отдела нижней челюсти.

14. Протезирование больных после резекции половины нижней челюсти.
15. Протезирование больных после удаления всей нижней челюсти.
16. Протезирование больных с полной потерей зубов при микростомии.
17. Особенности получения оттиска и определения центрального соотношения у больных с микростомией.
18. Протезирование больных со срединными дефектами твердого неба на беззубой верхней челюсти.
19. Протезирование больных с дефектами мягкого неба. Протезирование больных с врожденными дефектами твердого и мягкого неба.
20. Методика получения гипсовой маски лица.
21. Ортопедическое лечение при дефекте носа, при дефектах глаза, ушной раковины.
22. Протезирование при переднем и боковом дефекте твердого неба.
23. Протезирование при неправильно сросшихся переломах.
24. Протезирование после резекции альвеолярного отростка верхней челюсти.
25. Показания и этапы изготовления протеза с дублированным зубным рядом.
26. Протезирование при срединном дефекте твердого неба при наличии зубов.
27. Протезирование после резекции верхней челюсти.
28. Протез по Оксману при «ложном суставе». Пластиночный протез по Вайнштейну при «ложном суставе»
29. Протезирование со срединным дефектом твердого неба при полной адентии.
30. Патогенез контрактур.
31. Протезирование после односторонней резекции верхней челюсти при наличии зубов.
32. Защитные пластинки при операциях на небе.
33. Классификация, причины образования врожденных дефектов неба.
34. Отдаленное протезирование челюстно-лицевых больных. Особенности клинических этапов протезирования челюстно-лицевых больных
35. Изготовление мостовидного протеза при «ложном суставе».
36. Непосредственное протезирование при резекции подбородочного отдела нижней челюсти (по Оксману).
37. Протезирование после удаления всей нижней челюсти.
38. Изготовление замещающего протеза по методу Збаржа, по методу Вареса, по методу Оксмана.
39. Изготовление каппы при неправильно сросшихся переломах челюстей.
40. Изготовление протеза при «ложном суставе» с шарниром Гаврилова. Изготовление протеза при «ложном суставе» с шарниром Курляндского.
41. Аппарат Сюерсена.
42. Аппарат Кеца (плавающий obturator).
43. Последствия челюстно-лицевых травм.
44. Формирующие аппараты. Назначение.
45. Лечение переломов челюстей при смещении отломков в вертикальном направлении.
46. Лечение сочетанных переломов верхней и нижней челюстей.
47. Лечение переломов челюстей со смещением в трансверзальном направлении.
48. Этапы изготовления боксерской шины.
49. Проволочные шины внелабораторного изготовления.
50. Лигатурное связывание зубов.
51. Съёмные внелабораторные шины.
52. Репонирующие аппараты. Характеристика.
53. Лечение переломов верхней челюсти.
54. Паяная зубная шина Лимберга
55. Челюстно-лицевая гимнастика.
56. Шинирование переломов беззубой челюсти.
57. Классификация ортопедических аппаратов для лечения челюстно-лицевых травм.

58. Гнутые проволочные шины.
59. Аппарат Бетельмана при костной пластике.
60. Аппарат Рудько при остеопластике лицевой области.
61. Проволочные шины Тигерштедта.
62. Шина Гуннинга – Порта.
63. Этапы изготовления шины Ванкевич.
64. Аппарат Оксмана при костной пластике нижней челюсти с беззубыми отломками.
65. Зубодесневая шина Вебера.
66. Каппово-штанговый аппарат Грозовского.
67. Формирующий аппарат Бетельмана.
68. Основы механотерапии.
69. Классификация переломов по Le Fort.
70. Направление смещения отломков при переломах в пределах зубного ряда.
71. Классификация неогнестрельных переломов на нижней челюсти по Лукомскому.  
Классификация огнестрельных переломов верхней челюсти, переломов нижней челюсти
72. Правила ухода и транспортировки челюстно-лицевых раненых.

### **Примеры тестовых заданий**

**Компетенции: УК-1, УК-2, ПК-1, ПК-2, ПК-5, ПК-6, ПК-9, ПК-10, ПК-11, ПК-12**

Выберите один или несколько правильных ответов.

**1. Положение лигатуры, укрепляющей на зубном ряду шину Тигерштедта:**

- 1) выше экватора;
- 2) на уровне экватора;
- 3) ниже экватора;
- 4) у шейки зуба.

Правильный ответ: 4

**2. Через какой срок после травмы возникает оссифицирующий миозит?**

- 1) 1-2 недели;
- 2) 1 месяц;
- 3) 1,5-2 месяца;
- 4) не ранее, чем через 6 месяцев;
- 5) не ранее, чем через 1 год;
- 6) через 2 и более года.

Правильный ответ: 3

**3. Дополнительные методы исследования для диагностики переломов верхней челюсти:**

- 1) ЭОД
- 2) биопсия
- 3) рентгенография
- 4) радиоизотопное исследование
- 5) цитологическое исследование

Правильный ответ: 3

**4. Под действием тяги мышц смещение верхней челюсти при суборбитальном переломе происходит:**

- 1) книзу и кзади
- 2) вверх и вперед
- 3) медиально и вперед

- 4) латерально и кверху
  - 5) сагиттально и кверху
- Правильный ответ: 1

**5. Под действием тяги жевательных мышц смещение малого фрагмента нижней челюсти при ангулярном переломе происходит:**

- 1) книзу и кзади
  - 2) кверху и вперед
  - 3) медиально и вперед
  - 4) латерально и кверху
  - 5) сагиттально и вниз
- Правильный ответ: 4

**6. Под действием тяги мышц смещение центрального фрагмента нижней челюсти при двустороннем ангулярном переломе происходит:**

- 1) книзу и кзади
  - 2) кверху и вперед
  - 3) медиально и вперед
  - 4) латерально и кверху
  - 5) сагиттально и вниз
- Правильный ответ: 1

**7. Удлинение и уплощение средней зоны лица свидетельствует о:**

- 1) переломе нижней челюсти
  - 2) суббазальном переломе верхней челюсти
  - 3) суборбитальном переломе верхней челюсти
  - 4) переломе альвеолярного отростка верхней челюсти
  - 5) переломе костей носа
- Правильный ответ: 2

**8. Перелом костей основания черепа, как правило, происходит при:**

- 1) отрыве альвеолярного отростка
  - 2) суббазальном переломе верхней челюсти
  - 3) суборбитальном переломе верхней челюсти
  - 4) переломе мышцелкового отростка
  - 5) переломе костей носа
- Правильный ответ: 2

**9. Когда применяется шина Порта?**

- 1) при переломах челюстей с недостаточным количеством зубов;
  - 2) суббазальных переломах в/ч со смещением;
  - 3) при переломах беззубых челюстей без смещения.
- Правильный ответ: 3

**10. Обязательным симптомом перелома основания черепа является:**

- 1) ликворея
  - 2) кровотечение из носа
  - 3) патологическая подвижность нижней челюсти
  - 4) патологическая подвижность верхней челюсти
  - 5) кровотечение из наружного слухового прохода
- Правильный ответ: 1

**11. Осложнение воспалительного характера при переломах челюстей:**

- 1) периостит
- 2) фурункулез
- 3) рожистое воспаление
- 4) нагноение костной раны
- 5) актиномикоз

Правильный ответ: 4

**12. Характерный симптом при одностороннем переломе мышцелкового отростка нижней челюсти:**

- 1) открытый прикус
- 2) кровотечение из носа
- 3) разрыв слизистой альвеолярного отростка
- 4) изменение прикуса моляров со стороны перелома
- 5) изменение прикуса моляров с противоположной стороны от перелома

Правильный ответ: 5

**13. Характерный симптом при двустороннем переломе мышцелкового отростка нижней челюсти:**

- 1) открытый прикус
- 2) кровотечение из носа
- 3) разрыв слизистой альвеолярного отростка
- 4) изменение прикуса моляров со стороны перелома
- 5) изменение прикуса моляров с противоположной стороны от перелома

Правильный ответ: 1

**14. Какими аппаратами можно провести репозицию отломков?**

- 1) стандартный аппарат Збаржа;
- 2) шина Тигерштедта с зацепными петлями;
- 3) гладкая проволочная шина;
- 4) шина Васильева;
- 5) всеми перечисленными.

Правильный ответ: 5

**15. После наложения бимаксиллярных шин с зацепными петлями резиновые кольца (тягу) меняют:**

- 1) ежедневно
- 2) ежемесячно
- 3) еженедельно
- 4) 3 раза в месяц
- 5) 2 раза в неделю

Правильный ответ: 3

**16. Когда применяется зубнадесневая шина Вебера**

- 1) при переломах н/ч со смещением отломков и наличием 2–3 устойчивых зубов на отломках;
- 2) при переломах н/челюсти в пределах зубного ряда без смещения, для долечивания переломов при снятии межчелюстной тяги;
- 3) при переломах нижней челюсти со смещением и наличии 4–5 устойчивых зубов на отломках

Правильный ответ: 2

**17. Основной симптом перелома костей носа:**

- 1) гематома

- 2) подкожная эмфизема
  - 3) затруднение носового дыхания
  - 4) патологическая подвижность костей носа
  - 5) кровотечение из носовых ходов
- Правильный ответ: 4

**18. Симптомы перелома скуловой кости:**

- 1) гематома скуловой области
  - 2) деформация носа, гематома
  - 3) симптом «ступени», диплопия
  - 4) кровоизлияние в нижнее веко
  - 5) кровотечение из носа, головокружение
- Правильный ответ: 3

**19. Причина затруднения открывания рта при переломе скуловой кости:**

- 1) гематома
  - 2) смещение отломков
  - 3) воспалительная реакция
  - 4) травма жевательных мышц
  - 5) артрит височно-нижнечелюстного сустава
- Правильный ответ: 2

**20. Причина возникновения диплопии при переломе скуловой кости:**

- 1) травма глазного яблока
  - 2) воспалительная реакция
  - 3) смещение глазного яблока
  - 4) травма зрительного нерва
  - 5) интраорбитальная гематома
- Правильный ответ: 3

**21. Когда применяется шина Гунинга**

- 1) при переломах беззубых челюстей;
  - 2) переломах челюстей с одиночно стоящими зубами без смещения;
  - 3) при двухсторонних переломах челюстей с достаточным количеством опорных зубов.
- Правильный ответ: 2

**22. Иммобилизация отломков лицевого скелета у больных с сочетанными кранио-фациальными повреждениями необходимо проводить:**

- 1) как можно раньше после травмы;
  - 2) не ранее, чем через 3-4 дня после травмы,
  - 3) не ранее, чем через 7 дней после травмы;
  - 4) не ранее, чем через 14 дней после травмы
- Правильный ответ: 1

**23. С какой целью применяется нёбная пластинка при оперативных вмешательствах пластики нёба**

- 1) с целью защиты раневой поверхности от внутрибольничной инфекции;
  - 2) для удержания тампонов, используемых после оперативного вмешательства;
  - 3) для защиты раны и перемещенных лоскутов нёба от влияния среды полости рта и прижатия лоскутов нёба к его костям, а также для формирования нёбного свода.
- Правильный ответ: 3

**24. Для профилактики стойкой контрактуры жевательных мышц в комплекс лечения больных с переломами челюстей включают:**

- 1) антибиотикотерапию;
- 2) витаминотерапию,
- 3) иммунотерапию
- 4) лечебную физкультуру;
- 5) дыхательные упражнения.

Правильный ответ: 4

**25. Основная задача доврачебной медицинской помощи раненым в челюстно-лицевую область**

- 1) напоить раненого
- 2) наложить повязку
- 3) перенести в укрытие
- 4) оформить медицинскую карточку
- 5) временная остановка кровотечения

Правильный ответ: 5

### Ситуационные задачи

**Компетенции: УК-1, УК-2, ПК-1, ПК-2, ПК-5, ПК-6, ПК-9, ПК-10, ПК-11, ПК-12**

#### Ситуационная задача №1.

В клинику обратился больной 28 лет с жалобами на боль в области тела нижней челюсти справа, усиливающиеся при ее движении, жевании, неправильное смыкание зубов.

Из анамнеза: 5 часов назад избит неизвестными, сознание не терял, рвоты, тошноты не было, ретроградной амнезии не определяется.

Общее состояние больного удовлетворительное, АД 120/80 мм рт. ст., пульс 76 ударов в минуту. Дыхание везикулярное, живот мягкий, безболезненный при пальпации. Травматических повреждений опорно-двигательного аппарата не выявлено.

При наружном осмотре челюстно-лицевой области определяется нарушение конфигурации лица, за счет травматического отека мягких тканей в области тела нижней челюсти справа. При открывании рта подбородок смещается вправо от средней линии.

При осмотре полости рта обнаружен разрыв слизистой оболочки альвеолярного отростка между 46 и 45. 45 розового цвета, перкуссия резко болезненна. Перелом коронки 44 со вскрытием полости зуба, пульпа зияет, резкая боль при зондировании. Бугорковый контакт жевательных зубов нижней челюсти справа, в центральном отделе нижней челюсти контакт между зубами антагонистами отсутствует.

Зубная формула

18	17	16	15	14	13	12	11	21	22	23	24	25	26	27	28
48	47	46	45	44	43	42	41	31	32	33	34	35	36	37	38
	С		Р											П	

На ОПГ определяется линия просветления тела нижней челюсти между 46 и 45, и линия просветления в косом направлении корня 44.

- 1.Поставьте развернутый стоматологический диагноз.
- 2.За счет каких мышц произошло смещение отломков?
- 3.Назовите консервативные методы иммобилизации отломков.
- 4.Определите объем стоматологического вмешательства.
- 5.Укажите оптимальные сроки и метод протезирования.

**Ответ.**

1. Перелом тела нижней челюсти справа между 46 и 45. Косой перелом корня, острый травматический периодонтит 45. Перелом коронки, острый травматический пульпит 44
2. Меньший отломок смещается вверх под действием мышц, поднимающих нижнюю челюсть, и внутрь за счет медиальной крыловидной мышцы. Большой отломок сместится вниз под действием мышц, опускающих нижнюю челюсть, и собственной массы и в сторону перелома под действием одностороннего сокращения латеральной крыловидной мышцы и частично медиальной, а также мышц дна полости рта.
3. Назубные шины: гнутые проволочные шины Тигерштедта, ленточная шина Васильева. Назубно-десневые шины.
4. Местное обезболивание, удаление 45, депульпирование 44, шинирование.
5. После консолидации отломков костной ткани в области перелома изготовить мостовидный протез с опорой на коронку 46 и штифтовую вкладку 44.

### Ситуационная задача №2.

Больной 65 лет после длительного лечения зуба под анестезией не может закрыть рот. Из анамнеза: направлен на депульпирование 27 при подготовке к протезированию. После анестезии долго сидел с широко открытым ртом, так как хотел закончить лечение в одно посещение. При попытке закрыть рот появилась резкая боль в височно-нижнечелюстных суставах.

При пальпации переднего края ветви нижней челюсти со стороны полости рта пальпируется сместившийся кпереди венечный отросток. Прикус открытый. На боковой рентгенограмме черепа определяются головки нижней челюсти, расположенные на переднем скате суставного бугорка.

Зубная формула:

О	О										О	О			О
18	17	16	15	14	13	12	11	21	22	23	24	25	26	27	28
48	47	46	45	44	43	42	41	31	32	33	34	35	36	37	38
О	О						О	О					О	О	О

27 выдвинут, на жевательной поверхности трепанационное отверстие, в полости зуба – тампон с запахом гвоздичного масла, раскрыты устья каналов. На внутриротовой рентгенограмме щечные корни 27 искривлены, каналы облитерированы в околоверхушечной трети.

1. Поставьте развернутый стоматологический диагноз.
2. В чем тактическая ошибка врача?
3. Окажите неотложную помощь.
4. Как спланировать лечение 27?
5. Выберите рациональные ортопедические конструкции.

**Ответ.**

1. Двусторонний передний вывих нижней челюсти. Феномен Попова – Годона 27.
2. С учетом возраста и состояния зубо-челюстного аппарата (отсутствие жевательных зубов) врач не должен был перегружать ВНЧС, спланировать лечение 27 поэтапно.
3. Вправление вывиха методом Гиппократова, подбородочная праща на 2-3 недели. Щадящий режим откусывания и жевания. Согревающие компрессы на область суставов с 3-х суток. При повторных вывихах применение ортопедических аппаратов, ограничивающих открывание рта (Петросова, Бургундского и Ходоровича и др.)
4. 1 посещение: обезболивание, трепанация, ампутация пульпы. Раскрытие устьев каналов, девитализация корневой пульпы. Повязка. 2 посещение: удаление повязки, хемомеханическое прохождение, расширение каналов, трансканальный электрофорез с препаратами йода при неполной проходимости каналов. Пломбирование проходимой части каналов, повязка. Рентгенологический контроль. 3 посещение: замена повязки на пломбу.



5. Изготовление коронок на опорные зубы, бюгельных протезов на верхнюю и нижнюю челюсти.

### **Ситуационная задача №3.**

Больная б. 38 лет. Жалобы: на боль в области правой половины нижней челюсти. Из анамнеза: боль появилась после падения и удара. Объективно: открывание рта болезненно, окклюзионные соотношения нарушены. При пальпации альвеолярного отростка в области дефекта зубного ряда 44, 45 отмечается незначительная подвижность отломков. На рентгенограмме определяется линия перелома в области дефекта зубного ряда между 44, 45.

#### **Задания**

1. Укажите шину, которую необходимо использовать в данном случае?
2. Опишите конструкционные особенности шины.
3. Каковы особенности гигиены полости рта при шинировании.

#### **Ответ:**

1. Шина Тигерштедта с распоркой.
2. Проволочная шина с распоркой используется при линейных переломах нижней челюсти, расположенных в пределах зубного ряда (от центральных резцов до премоляров), при переломах альвеолярного отростка верхней и нижней челюстей (на неповрежденном участке челюсти должно быть не менее 3-х устойчивых зубов с каждой стороны), при переломах и вывихах зубов. Она ставится, если в районе травмы коронки не сохранились, а сам перелом проходит по альвеолярной части. Особенностью постановки этой шины является расположение распорки в участке перелома. Распорочный изгиб располагается всегда только в участке перелома челюсти. Края распорочного изгиба упираются в соседние зубы (во избежание смещения отломков), а глубина его должна соответствовать ширине боковой поверхности зуба, расположенного по краю дефекта.
3. Больного надо обучить уходу за полостью рта.
  - пациент должен полоскать рот антисептиками не только после каждого приема пищи, но и в промежутках между едой и перед сном. Больной может самостоятельно несколько раз в сутки промывать и орошать полость рта антисептиками с помощью ирригатора.
  - больной должен чистить зубы зубной пастой и щеткой, с помощью ёршика извлекать оставшиеся после чистки щеткой остатки пищи. Кроме того, указательным пальцем пациент должен несколько раз в сутки массировать десны. Отсутствие неприятного запаха изо рта является признаком правильного гигиенического ухода.

### **Ситуационная задача №4.**

Больной о. 26 лет обратился за помощью в клинику ортопедической стоматологии. Диагноз: перелом альвеолярного отростка без смещения в области 14, 15, 16. Объективно: зубные ряды интактны, зубы устойчивы.

#### **Задания:**

1. Укажите шину, которую рационально использовать в данном случае.
2. Опишите методику изготовления шины, показания к её использованию.
3. Назовите правила наложения шин и критерии правильности их установки.

#### **Ответ:**

1. Шина Тигерштедта с зацепными петлями
2. Шина с зацепными петлями производят под углом 90 или 45 градусов. Этот метод позволяет устранить перелом нижней челюсти со смещением и без. Если нарушается целостность верхней челюсти, возникает необходимость ношения повязки (пращевидной). На шине делают пять или шесть петель, длина которых составляет от 3 до 4 мм. Их располагают на четных зубных единицах. На крючки надевают резиновые трубки, которые меняют каждые шесть дней. Лигатуры подтягивают периодически с интервалом 2 дня.

3. Наложение ортопедических конструкций, независимо от их вида, происходит с соблюдением следующих правил:

- манипуляцию проводят после введения местных анестезирующих средств;
- для уменьшения выработки слюны выполняется подкожная инъекция Атропина;
- конструкцию начинают изгибать с левой стороны;
- конструкция изгибается вне ротовой полости;
- по врачебной договорённости лигатурную проволоку скручивают только по часовой стрелке. Основные критерии, которые свидетельствуют, что ортопедическая конструкция установлена правильно:
- имеет расположение на шейке;
- соприкасается с каждым зубом (хотя бы в одной точке);
- повторяет очертания зубного ряда; не пружинит;
- несмотря на контакт с десневыми сосочками, они не травмируются.

#### **Ситуационная задача №5.**

Больной 50 лет. Диагноз: срединный перелом нижней челюсти с образованием ложного сустава. Объективно: дефекты зубных рядов в областях 38, 32, 31, 41, 42, 48. Остальные зубы интактны, устойчивы. Видимого смещения отломков не наблюдается. На рентгенограмме дефекты костной ткани до 1 см.

#### **Задания:**

1. Укажите протез, показанный в данном случае для лечения.
2. Укажите конструкционные особенности протеза.

#### **Ответ:**

1. Пластиночный протез с шарниром Оксмана.
2. И. М. Оксман предложил конструкции пластиночных протезов с одно- и двусуставным соединением частей. Протез с одно-суставным соединением изготавливают следующим образом: на отломки готовят протезы с кламмерами, а затем в области дефекта укрепляют шарнирное приспособление. Оно состоит из стержня, укрепленного одним концом в часть протеза на большом отломке. На противоположном конце стержня припаивают шарик. После введения частей протеза в полость рта шарик на стержне попадает в соответствующее ложе, заполненное амальгамой на противоположном протезе. После этого больного просят двигать челюстью в разные стороны. Во время этих движений формируется адекватное ложе для шарика. Заканчивают изготовление протеза после затвердения амальгамы.

## МЕТОДИЧЕСКАЯ РАЗРАБОТКА ДЛЯ ОБУЧАЮЩЕГОСЯ

### 1. Деятельность обучающихся по формированию и развитию навыков учебной самостоятельной работы по дисциплине

В процессе самостоятельной работы обучающийся приобретает необходимые для будущей специальности компетенции, навыки самоорганизации, самоконтроля, самоуправления, саморефлексии и становится активным самостоятельным субъектом учебной деятельности.

### 2. Методические рекомендации для обучающихся по отдельным формам самостоятельной работы.

#### Правила самостоятельной работы с литературой.

Самостоятельная работа с учебниками и книгами (а также самостоятельное теоретическое исследование проблем, обозначенных преподавателем на лекциях) – это важнейшее условие формирования у себя научного способа познания.

Выделяют **четыре основные установки в чтении научного текста:**

1. информационно-поисковый (задача – найти, выделить искомую информацию)
2. усваивающая (усилия читателя направлены на то, чтобы как можно полнее осознать и запомнить как сами сведения излагаемые автором, так и всю логику его рассуждений)
3. аналитико-критическая (читатель стремится критически осмыслить материал, проанализировав его, определив свое отношение к нему)
4. творческая (создает у читателя готовность в том или ином виде – как отправной пункт для своих рассуждений, как образ для действия по аналогии и т.п. – использовать суждения автора, ход его мыслей, результат наблюдения, разработанную методику, дополнить их, подвергнуть новой проверке).

С наличием различных установок обращения к научному тексту связано существование и нескольких **видов чтения:**

1. библиографическое – просматривание карточек каталога, рекомендательных списков, сводных списков журналов и статей за год и т.п.;

2. просмотровое – используется для поиска материалов, содержащих нужную информацию, обычно к нему прибегают сразу после работы со списками литературы и каталогами, в результате такого просмотра читатель устанавливает, какие из источников будут использованы в дальнейшей работе;

3. ознакомительное – подразумевает сплошное, достаточно подробное прочтение отобранных статей, глав, отдельных страниц, цель – познакомиться с характером информации, узнать, какие вопросы вынесены автором на рассмотрение, провести сортировку материала;

4. изучающее – предполагает доскональное освоение материала; в ходе такого чтения проявляется доверие читателя к автору, готовность принять изложенную информацию, реализуется установка на предельно полное понимание материала;

5. аналитико-критическое и творческое чтение – два вида чтения близкие между собой тем, что участвуют в решении исследовательских задач. Первый из них предполагает направленный критический анализ, как самой информации, так и способов ее получения и подачи автором; второе – поиск тех суждений, фактов, по которым или в связи с которыми, читатель считает нужным высказать собственные мысли.

Из всех рассмотренных видов чтения основным для обучающихся является изучающее – именно оно позволяет в работе с учебной литературой накапливать знания в различных областях. Вот почему именно этот вид чтения в рамках учебной деятельности должен быть освоен в первую очередь. Кроме того, при овладении данным видом чтения формируются основные приемы, повышающие эффективность работы с научным текстом.

1. утверждений автора без привлечения фактического материала;
2. Цитирование – дословное выписывание из текста выдержек, извлечений, наиболее существенно отражающих ту или иную мысль автора;
3. Конспектирование – краткое и последовательное изложение содержания прочитанного.

Конспект – сложный способ изложения содержания книги или статьи в логической последовательности. Конспект аккумулирует в себе предыдущие виды записи, позволяет всесторонне охватить содержание книги, статьи. Поэтому умение составлять план, тезисы, делать выписки и другие записи определяет и технологию составления конспекта.

#### **Методические рекомендации по составлению конспекта:**

1. Внимательно прочитайте текст. Уточните в справочной литературе непонятные слова. При записи не забудьте вынести справочные данные на поля конспекта;
2. Выделите главное, составьте план;
3. Кратко сформулируйте основные положения текста, отметьте аргументацию автора;
4. Законспектируйте материал, четко следуя пунктам плана. При конспектировании старайтесь выразить мысль своими словами. Записи следует вести четко, ясно.
5. Грамотно записывайте цитаты. Цитируя, учитывайте лаконичность, значимость мысли.

В тексте конспекта желательно приводить не только тезисные положения, но и их доказательства. При оформлении конспекта необходимо стремиться к емкости каждого предложения. Мысли автора книги следует излагать кратко, заботясь о стиле и выразительности написанного. Число дополнительных элементов конспекта должно быть логически обоснованным, записи должны распределяться в определенной последовательности, отвечающей логической структуре произведения. Для уточнения и дополнения необходимо оставлять поля.

Овладение навыками конспектирования требует от обучающегося целеустремленности, повседневной самостоятельной работы.

#### **Практические занятия.**

Для того чтобы практические занятия приносили максимальную пользу, необходимо помнить, что упражнение и решение задач проводятся по вычитанному на лекциях материалу и связаны, как правило, с детальным разбором отдельных вопросов лекционного курса. Следует подчеркнуть, что только после усвоения лекционного материала с определенной точки зрения (а именно с той, с которой он излагается на лекциях) он будет закрепляться на практических занятиях как в результате обсуждения и анализа лекционного материала, так и с помощью решения проблемных ситуаций, задач. При этих условиях обучающийся не только хорошо усвоит материал, но и научится применять его на практике, а также получит дополнительный стимул (и это очень важно) для активной проработки лекции.

При самостоятельном решении задач нужно обосновывать каждый этап решения, исходя из теоретических положений курса. Если обучающийся видит несколько путей решения проблемы (задачи), то нужно сравнить их и выбрать самый рациональный. Полезно до начала вычислений составить краткий план решения проблемы (задачи). Решение проблемных задач или примеров следует излагать подробно, вычисления располагать в строгом порядке, отделяя вспомогательные вычисления от основных. Решения при необходимости нужно сопровождать комментариями, схемами, чертежами и рисунками.

Следует помнить, что решение каждой учебной задачи должно доводиться до окончательного логического ответа, которого требует условие, и по возможности с выводом. Полученный ответ следует проверить способами, вытекающими из существа данной задачи. Полезно также (если возможно) решать несколькими способами и сравнить полученные результаты. Решение задач данного типа нужно продолжать до приобретения твердых навыков в их решении.

#### **Самопроверка.**

После изучения определенной темы по записям в конспекте и учебнику, а также решения достаточного количества соответствующих задач на практических занятиях и самостоятельно обучающемуся рекомендуется, используя лист опорных сигналов, воспроизвести по памяти определения, выводы формул, формулировки основных положений и доказательств.

В случае необходимости нужно еще раз внимательно разобраться в материале.

Иногда недостаточность усвоения того или иного вопроса выясняется только при изучении дальнейшего материала. В этом случае надо вернуться назад и повторить плохо усвоенный материал. Важный критерий усвоения теоретического материала - умение решать задачи или пройти тестирование по пройденному материалу. Однако следует помнить, что правильное решение задачи может получиться в результате применения механически заученных формул без понимания сущности теоретических положений.

#### **Консультации**

Если в процессе самостоятельной работы над изучением теоретического материала или при решении задач у обучающегося возникают вопросы, разрешить которые самостоятельно не удастся, необходимо обратиться к преподавателю для получения у него разъяснений или указаний. В своих вопросах обучающийся должен четко выразить, в чем он испытывает затруднения, характер этого затруднения. За консультацией следует обращаться и в случае, если возникнут сомнения в правильности ответов на вопросы самопроверки.

#### **Подготовка к экзаменам и зачетам.**

Изучение многих общепрофессиональных и специальных дисциплин завершается экзаменом. Подготовка к экзамену способствует закреплению, углублению и обобщению знаний, получаемых, в процессе обучения, а также применению их к решению практических задач. Готовясь к экзамену, обучающийся ликвидирует имеющиеся пробелы в знаниях, углубляет, систематизирует и упорядочивает свои знания. На экзамене обучающийся демонстрирует то, что он приобрел в процессе обучения по конкретной учебной дисциплине.

Экзаменационная сессия - это серия экзаменов, установленных учебным планом. Между экзаменами интервал 3-4 дня. Не следует думать, что 3-4 дня достаточно для успешной подготовки к экзаменам.

В эти 3-4 дня нужно систематизировать уже имеющиеся знания. На консультации перед экзаменом обучающихся познакомят с основными требованиями, ответят на возникшие у них вопросы. Поэтому посещение консультаций обязательно.

Требования к организации подготовки к экзаменам те же, что и при занятиях в течение семестра, но соблюдаться они должны более строго. Во-первых, очень важно соблюдение режима дня; сон не менее 8 часов в сутки, занятия заканчиваются не позднее, чем за 2-3 часа до сна. Оптимальное время занятий, особенно по математике - утренние и дневные часы. В перерывах между занятиями рекомендуются прогулки на свежем воздухе, неустойчивые занятия спортом. Во-вторых, наличие хороших собственных конспектов лекций. Даже в том случае, если была пропущена какая-либо лекция, необходимо во время ее восстановить (переписать ее на кафедре), обдумать, снять возникшие вопросы для того, чтобы запоминание материала было осознанным. В-третьих, при подготовке к экзаменам у обучающегося должен быть хороший учебник или конспект литературы, прочитанной по указанию преподавателя в течение семестра. Здесь можно эффективно использовать листы опорных сигналов.

Вначале следует просмотреть весь материал по сдаваемой дисциплине, отметить для себя трудные вопросы. Обязательно в них разобраться. В заключение еще раз целесообразно повторить основные положения, используя при этом листы опорных сигналов.

Систематическая подготовка к занятиям в течение семестра позволит использовать время экзаменационной сессии для систематизации знаний.

#### **Правила подготовки к зачетам и экзаменам:**

- Лучше сразу сориентироваться во всем материале и обязательно расположить весь материал согласно экзаменационным вопросам (или вопросам, обсуждаемым на семинарах), эта работа может занять много времени, но все остальное – это уже технические детали (главное – это ориентировка в материале!).

- Сама подготовка связана не только с «запоминанием». Подготовка также предполагает и переосмысление материала, и даже рассмотрение альтернативных идей.

- Готовить «шпаргалки» полезно, но пользоваться ими рискованно. Главный смысл подготовки «шпаргалок» – это систематизация и оптимизация знаний по данному предмету, что само по себе прекрасно – это очень сложная и важная для обучающегося работа, более сложная и важная, чем простое поглощение массы учебной информации. Если обучающийся самостоятельно подготовил такие «шпаргалки», то, скорее всего, он и экзамены сдавать будет более уверенно, так как у него уже сформирована общая ориентировка в сложном материале.

- Как это ни парадоксально, но использование «шпаргалок» часто позволяет отвечающему обучающемуся лучше демонстрировать свои познания (точнее – ориентировку в знаниях, что намного важнее знания «запомненного» и «тут же забытого» после сдачи экзамена).

- Сначала обучающийся должен продемонстрировать, что он «усвоил» все, что требуется по программе обучения (или по программе данного преподавателя), и лишь после этого он вправе высказать иные, желательно аргументированные точки зрения.

### **3. Самостоятельная работа обучающихся по дисциплине**

## **Тема 1: «Пропедевтика в ортопедической стоматологии»**

### **В результате освоения темы**

#### **Обучающийся должен знать:**

- нормативные правовые акты, регулирующие деятельность врача - стоматолога-ортопеда;
- современные методы лечения, диагностики и лекарственного обеспечения больных;
- теоретические основы по избранной специальности;
- топографическую анатомию челюстно-лицевой области, особенности кровоснабжения, иннервацию и лимфоток, строение зубов и челюстей, зубочелюстно-лицевые аномалии;
- основные вопросы нормальной и патологической физиологии зубочелюстной системы, ее взаимосвязь с функциональным состоянием других систем организма и уровни их регуляции;
- биомеханику жевания, возрастные изменения в челюстно-лицевой области, особенности воздействия на нее внешней и внутренней среды;
- роль гигиенического состояния полости рта и предупреждение развития заболеваний зубов и пародонта, методы и средства гигиены полости рта;
- этиологию и патогенез основных стоматологических заболеваний, их влияние на органы и системы организма, факторы риска возникновения злокачественных опухолей;
- организацию диспансеризации;
- формы и методы санитарно-просветительной работы.
- вопросы асептики и антисептики;
- основы медико-социальной экспертизы;
- вопросы организации и деятельности медицинской службы гражданской обороны;
- правила действий при обнаружении больного с признаками особо опасных инфекций, ВИЧ-инфекции;
- порядок взаимодействия с другими врачами-специалистами, службами, организациями, в том числе страховыми компаниями, ассоциациями врачей и т.п.; основы функционирования бюджетно-страховой медицины и добровольного медицинского страхования, обеспечения санитарно-профилактической и лекарственной помощи населению;
- медицинскую этику; психологию профессионального общения;
- основы трудового законодательства; правила внутреннего трудового распорядка; правила по охране труда и пожарной безопасности.

#### **должен уметь:**

- провести диспансеризацию больных;
- оформить медицинскую документацию, предусмотренную законодательством по специальности;
- соблюдать правила охраны труда и техники безопасности;
- провести санитарно-просветительную работу.

#### **должен владеть:**

- оформления медицинской документации
- реабилитации ортопедических больных.

**Оснащение занятия:** мультимедийный комплекс

**Место проведения:** учебная комната (аудитория).

**Время проведения внеаудиторной работы обучающихся:** 4 часа

#### **Виды самостоятельной работы обучающихся:**

4. Решение тестовых заданий
5. Подготовка презентаций на тему
6. Решение ситуационных задач

### **Контрольные вопросы:**

1. Организация отделения (кабинета) ортопедической стоматологии. Задачи ортопедического отделения. Рабочее место врача-стоматолога-ортопеда и медперсонала.
2. Оборудование и инструментарий ортопедического стоматологического кабинета. Техника безопасности врача-стоматолога-ортопеда на рабочем месте.
3. Структура стоматологической поликлиники. Ортопедическое отделение: врачебные кабинеты и зуботехническая лаборатория. Современное оборудование и оснащение.
4. Взаимоотношение между зубными рядами (прикус). Виды физиологических прикусов, их характеристика.
5. Виды прикусов, их характеристика. Признаки смыкания, относящиеся к боковым и фронтальным зубам.
6. Артикуляция, окклюзия, определение, ее значение при лечении ортопедических больных.
7. Биомеханика движений нижней челюсти.
8. Функциональные и анатомические особенности строения височно-нижнечелюстного сустава.
9. Абсолютная сила жевательных мышц. Жевательное давление, методы его определения.
10. Асептика, антисептика и дезинфекция на ортопедическом приеме.
11. Функциональные жевательные пробы по Христиансену, Гельману, Рубинову.
12. Статические методы определения жевательной эффективности по Агапову Н.И. Оксману И.М. Одонтопародонтограмма по В.Ю. Курляндскому.
13. Методы обследования больных в клинике ортопедической стоматологии (основные и дополнительные).
14. Методы обследования зуба, зубного ряда, челюстей, височно-нижнечелюстного сустава, диагностика.
15. Обследование полости рта (степень открывания рта, состояние слизистой оболочки полости рта и пародонта зубов, обследование зубных рядов).
16. Рентгенологические методы обследования в клинике ортопедической стоматологии (внутриротовая близкофокусная, контактная вприкус, компьютерная, панорамная, ортопантомография, томография)
17. Обследование мышц зубочелюстной системы (электромиография, миотонометрия).
18. Методы лечения заболеваний зубочелюстной системе в клинике ортопедической стоматологии (ортодонтические, ортопедические, предварительная подготовка).
19. Оттиски и оттискные материалы. Требования, предъявляемые к оттискным материалам

### **Тема 2: «Ортопедическое лечение дефектов коронок зубов»**

#### **В результате освоения темы**

#### **Обучающийся должен знать:**

- современные методы лечения, диагностики и лекарственного обеспечения больных;
- теоретические основы по избранной специальности;
- топографическую анатомию челюстно-лицевой области, особенности кровоснабжения, иннервацию и лимфоток, строение зубов и челюстей, зубочелюстно-лицевые аномалии;
- основные вопросы нормальной и патологической физиологии зубочелюстной системы, ее взаимосвязь с функциональным состоянием других систем организма и уровни их регуляции;
- биомеханику жевания, возрастные изменения в челюстно-лицевой области, особенности воздействия на нее внешней и внутренней среды;
- роль гигиенического состояния полости рта и предупреждение развития заболеваний

зубов и пародонта, методы и средства гигиены полости рта;

- этиологию и патогенез основных стоматологических заболеваний, их влияние на органы и системы организма, факторы риска возникновения злокачественных опухолей;
- клинику и методы ортопедического лечения патологии твердых тканей зуба, заболеваний пародонта, патологической стираемости, патологии височно-нижнечелюстного сустава, дефектов зубных рядов;
- методы ортопедического и комплексного лечения беззубого рта, классификацию беззубых челюстей, методики получения слепков, методы фиксации и стабилизации протезов, методики постановки;
- ортопедические методы лечения с использованием имплантатов, диагностику, клинические показания, конструктивные особенности имплантатов и зубных протезов;
- классификацию материалов, применяемых в ортопедической стоматологии, основные и вспомогательные материалы;
- основы фармакотерапии в стоматологии
- принципы профилактики, диагностики и лечения при зубочелюстных деформациях и аномалиях зубов и челюстей;
- показания и противопоказания к применению рентгенологического и других методов специального обследования;
- показания к зубному протезированию, принципы подготовки полости рта и зубочелюстного аппарата к ортопедическим вмешательствам;
- методы подготовки больного к протезированию;
- принципы, приемы и методы обезболивания в ортопедической стоматологии, интенсивную терапию и реанимацию у взрослых и подростков;
- морфологические изменения в зубочелюстной системе при ортопедическом и ортодонтическом вмешательствах; механизм действия, принципы конструирования и особенности технологии изготовления ортодонтических и ортопедических аппаратов и протезов;
- адаптацию к зубным протезам и протезам-аппаратам и принципы осуществления эстетической и фонетической коррекции;
- применение физиотерапии и миотерапии в ортопедической стоматологии;
- принципы диетотерапии при заболеваниях зубов полости рта;
- организацию диспансеризации;
- формы и методы санитарно-просветительной работы.
- вопросы асептики и антисептики;
- основы медико-социальной экспертизы;
- вопросы организации и деятельности медицинской службы гражданской обороны;
- правила действий при обнаружении больного с признаками особо опасных инфекций, ВИЧ-инфекции;
- порядок взаимодействия с другими врачами-специалистами, службами, организациями, в том числе страховыми компаниями, ассоциациями врачей и т.п.; основы функционирования бюджетно-страховой медицины и добровольного медицинского страхования, обеспечения санитарно-профилактической и лекарственной помощи населению;
- медицинскую этику; психологию профессионального общения;
- основы трудового законодательства; правила внутреннего трудового распорядка; правила по охране труда и пожарной безопасности.

**должен уметь:**

- собрать информацию о заболевании, выявить общие и специфические признаки заболевания, в случаях, требующих неотложной помощи и интенсивной терапии, оказать необходимую срочную помощь больному (искусственное дыхание, массаж сердца, остановка кровотечения, перевязка и тампонада ран, транспортная иммобилизация, промывание желудка при отравлении, срочная трахеостомия);
- заполнять одонтопародонтограмму с последующим её анализом;



- проводить визуально-клиническое изучение диагностических моделей;
- проводить изучение модели в параллеломере;
- определить необходимость специальных методов исследования (лабораторных, рентгенологических и др.) и интерпретировать их;
- описывать рентгенограммы;
- интерпретировать результаты лабораторных и функциональных методов исследования, таких как: анализ крови и мочи, электрокардиография, рН ротовой жидкости, разность потенциалов в полости рта, реопародонтография, аллергические пробы, пробы микробной флоры полости рта;
- провести дифференциальную диагностику основных стоматологических заболеваний у взрослых и детей, обосновать клинический диагноз;
- выполнять местное (инфильтрационное и проводниковое) обезболивание, новокаиновые блокады и определять показания к общему обезболиванию; снимать чувствительность зуба при его препарировании;
- провести подготовку к зубному протезированию и суметь осуществить его при дефектах и аномалиях зубов и челюстей, выбирая методы лечения и конструкции протезов;
- проводить избирательное пришлифовывание зубов;
- препарировать зубы под: штампованные коронки, эстетические коронки на основе штампованного колпачка, пластмассовые коронки, цельнолитые коронки, металлокерамические и металлопластмассовые коронки;
- препарировать полости под вкладки различного типа (инлей, онлей, оверлей, пинлей);
- подготавливать корни под штифтовые «культевые» конструкции;
- определять центральное соотношение и центральную окклюзию при частичном и полном отсутствии зубов;
- изготовить индивидуальные ложки, базисы, каппы, временные шины;
- снимать оттиски: анатомические, функциональные, двойные уточненные;
- изготавливать гипсовые модели челюстей;
- изготавливать временные пластмассовые коронки клиническим методом;
- изготавливать: вкладки (прямым методом), штифтово-культевые конструкции (прямым методом);
- припасовывать: вкладки, штифтово-культевые конструкции, штампованные коронки, пластмассовые коронки и мостовидные протезы, штампованно-паяные мостовидные протезы, цельнолитые каркасы несъемных протезов, металлокерамические и металлопластмассовые протезы, цельнолитые каркасы съемных протезов (бюгельных), индивидуальные ложки; производить проверку восковых конструкций съемных протезов;
- проводить коррекцию и различных зубных протезов (коронки, вкладок, штифтовых зубов, частичных и полных съемных протезов и протезов-аппаратов);
- фиксировать: вкладки, штифтово-культевые конструкции, штампованные коронки, эстетические коронки на основе штампованного колпачка, металлокерамические и металлопластмассовые протезы, пластмассовые коронки и мостовидные протезы, штампованно-паяные мостовидные протезы, цельнолитые коронки и мостовидные протезы, цельнолитые бюгельные протезы, паяные бюгельные протезы, съемные пластиночные протезы при частичном и полном отсутствии зубов, съемные шины-протезы;
- снимать несъемные протезы, накладывать лигатуры и резиновые тяги;
- провести диспансеризацию больных;
- оформить медицинскую документацию, предусмотренную законодательством по специальности;
- соблюдать правила охраны труда и техники безопасности;
- провести санитарно-просветительную работу.

**должен владеть:**

- методикой постановки диагноза и назначения лечения и профилактики

### **Частичное отсутствие зубов:**

- несъемное протезирование;
- а) мостовидными протезами с опорными штампованными коронками;
- съемное протезирование;
- а) бюгельными протезами;
- б) имедиат протезирование.

**Оснащение занятия:** мультимедийный комплекс

**Место проведения:** учебная комната (аудитория).

**Время проведения внеаудиторной работы обучающихся:** 4 часа

### **Виды самостоятельной работы обучающихся:**

1. Решение тестовых заданий
2. Подготовка презентаций на тему
3. Решение ситуационных задач

### **Контрольные вопросы:**

1. Этиология, патогенез, клиника частичного разрушения клинической коронки зуба. Особенности обследования данной патологии, диагностика, лечение.
2. Клиника и протезирование дефектов коронки зуба в зависимости от степени разрушения.
3. Временная и постоянная защита зубов после препарирования.
4. Показания к лечению патологии твердых тканей зубов искусственными коронками. Подготовка пациента к препарированию зуба.
5. Методика описания рентгенограммы (последовательность описания).
6. Показания к депульпированию зубов при изготовлении металлокерамических коронок. Зоны безопасности по Аболмасову А.А. и Ключеву Н.В.
7. Методика препарирования коронковой части фронтального зуба верхней и нижней челюсти под штампованную коронку.
8. Припасовка различных конструкций искусственных коронок на жевательные и фронтальные зубы в зависимости от материала изготовления. Наложение и методика фиксации коронки на цемент.
9. Особенности препарирования опорных зубов под безметалловую конструкцию мостовидного протеза.
10. Мостовидные протезы, их виды, показания к применению, основы выбора опорных элементов и промежуточной части мостовидного протеза в зависимости от топографии дефекта.
11. Клинико-лабораторные этапы лечения цельнолитыми мостовидными протезами. Особенности препарирования опорных зубов для их изготовления.
12. Особенности обследования при частичном дефекте в зубном ряду для протезирования мостовидными протезами. Обоснование выбора опорных элементов и промежуточной части мостовидного протеза.
13. Особенности препарирования зубов под пластмассовые, металлокерамические коронки.
14. Особенности препарирования опорных зубов под фарфоровые, безметалловые мостовидные протезы. Особенности препарирования зубов под металлокерамические протезы. Виды уступов под металлокерамические протезы.
15. Показания к применению системы Targis-Vectris. Керомеры, их характеристика, клинические этапы изготовления.
16. Фарфоровые мостовидные протезы. Клинические этапы изготовления. Особенности препарирования опорных зубов под данные конструкции.

17. Клинико-лабораторные этапы изготовления мостовидных протезов из пластмассы. Методика фиксации на цемент, материалы для фиксации, их характеристика.
18. Методика припасовки и наложение литого мостовидного протеза. Критерии качества. Методика фиксации их на зубы. Профилактика осложнений.
19. Показания к депульпированию зубов при изготовлении металлокерамических коронок. Зоны безопасности. Препарирование зуба под металлокерамическую коронку.
20. Клинико-лабораторные этапы изготовления мостовидных протезов из биокерамики.
21. Припасовка каркаса металлокерамического мостовидного протеза. Методика коррекции каркаса маркировкой. Определение цвета. Проверка конструкции металлокерамического протеза перед глазурированием.
22. Ошибки, допущенные на этапе выбора конструкции мостовидного протеза, и осложнения, возникающие впоследствии.
23. Клинико-лабораторные этапы изготовления паяного мостовидного протеза при различных опорных элементах.
24. Показания к лечению патологий твердых тканей зубов винирами. Методика препарирования зуба под виниры. Особенности проведения клинических этапов.
25. Методика препарирования полостей под вкладки различных классов с учетом зон безопасности по Буассону-Аболмасову.
26. Классификация полостей в коронках зуба по Блеку. ИРОПЗ по Миликевичу В.Ю. Протезирование дефектов коронок зубов вкладками прямым и косвенным методом.
27. Показания к лечению патологии твердых тканей штифтовыми зубами, методика препарирования корня зуба. Особенности клинических этапов изготовления штифтового зуба по Ричмонду, по Копейкину, по Ахмедову..
28. Классификация, симптоматология заболеваний пародонта. Методы обследования больных с заболеваниями пародонта. Цель и задачи ортопедического лечения в общем комплексе лечения больных с заболеваниями пародонта.
29. Гингивит, клиника, методы профилактики в ортопедической стоматологии.
30. Очаговый пародонтит, этиология, клиника. Значение ортопедических мероприятий в возникновении очагового пародонтита.
31. Генерализованный пародонтит, этиология, клиника, дифференциальная диагностика.
32. Избирательное пришлифовывание зубов, цели и задачи. Показания к избирательному пришлифовыванию зубов.
33. Методика избирательного пришлифовывания зубов, окклюзиограмма. Ошибки и осложнения при проведении избирательного пришлифовывания зубов.
34. Показания к ортодонтическому лечению при заболеваниях пародонта. Особенности ортодонтического лечения больных пародонтозом и пародонтитом.
35. Клинико-лабораторные этапы изготовления небной пластинки с вестибулярной дугой.
36. Временное шинирование при заболеваниях пародонта. Цели и задачи. Показания к временному шинированию. Требования, предъявляемые к временным шинам.
37. Клинические этапы изготовления временных, лигатурных шин и комбинированных шин. Клинико-лабораторные этапы изготовления временных пластмассовых шин (Новотного, Збаржа, Пашковской) и капповой шины В.Ю. Курляндского.
38. Ортопедические методы лечения очагового пародонтита при сохранении зубных рядов. Особенности ортопедического лечения при очаговом пародонтите и частичном отсутствии зубов.
39. Несъемные конструкции аппаратов и шин, применяемых для лечения локализованного пародонтита

40. Клинико-лабораторные этапы изготовления кольцевой, полукольцевой, полукоронковой, коронковой, колпачковой шины.
41. Клинико-лабораторные этапы изготовления внутрикорневых шин (Мамлок и его модификации).
42. Виды стабилизации групп зубов и зубного ряда при пародонтите и пародонтозе.
43. Ортопедическое лечение, показания и его задачи при генерализованном пародонтите и пародонтозе.
44. Особенности применения постоянных шинирующих аппаратов при генерализованном пародонтите и пародонтозе с сохранением целостности зубного ряда.
45. Непосредственное протезирование. Показания и противопоказания к непосредственному протезированию.
46. Клинико-лабораторные этапы изготовления непосредственного протеза (Соснин, Котляр, Оксман, Шитова).
47. Влияние непосредственного и раннего протезирования на заживление послеоперационной раны.
48. Непосредственное протезирование при удалении всех зубов.
49. Правила и последовательность препарирования твердых тканей зубов под металлическую штампованную коронку. Оценка качества культы зуба после препарирования.
50. Дефекты твердых тканей зуба: этиология, клиника.
51. Классификация полостей /Блек, Курляндский, ВОЗ, Куриленко и др.
52. Вкладки и полукоронки, показания к их применению. Методы изготовления вкладок и полукоронок.
53. Восстановление дефектов твердых тканей искусственными коронками. Классификация искусственных коронок.
54. Показания и требования, предъявляемые к зубу под искусственные штампованные коронки. Клинико-лабораторные этапы изготовления штампованной металлической коронки.
55. Фарфоровые и пластмассовые коронки. Показания и противопоказания к изготовлению фарфоровых и пластмассовых коронок. Клинико-лабораторные этапы изготовления.
56. Комбинированные штампованные коронки. Показания и противопоказания к протезированию комбинированными штампованными коронками.
57. Клинико-лабораторные этапы изготовления комбинированных штампованных коронок.
58. Штифтовые зубы, показания к применению. Требования, предъявляемые к опорному зубу. Виды штифтовых зубов

### **Тема 3: «Дефекты зубных рядов. Бюгельное протезирование»**

#### **В результате освоения темы**

#### **Обучающийся должен знать:**

- современные методы лечения, диагностики и лекарственного обеспечения больных;
- теоретические основы по избранной специальности;
- топографическую анатомию челюстно-лицевой области, особенности кровоснабжения, иннервацию и лимфоток, строение зубов и челюстей, зубочелюстно-лицевые аномалии;
- основные вопросы нормальной и патологической физиологии зубочелюстной системы, ее взаимосвязь с функциональным состоянием других систем организма и уровни их регуляции;
- биомеханику жевания, возрастные изменения в челюстно-лицевой области, особенности воздействия на нее внешней и внутренней среды;
- роль гигиенического состояния полости рта и предупреждение развития заболеваний зубов и пародонта, методы и средства гигиены полости рта;

- этиологию и патогенез основных стоматологических заболеваний, их влияние на органы и системы организма, факторы риска возникновения злокачественных опухолей;
- клинику и методы ортопедического лечения патологии твердых тканей зуба, заболеваний пародонта, патологической стираемости, патологии височно-нижнечелюстного сустава, дефектов зубных рядов;
- методы ортопедического и комплексного лечения беззубого рта, классификацию беззубых челюстей, методики получения слепков, методы фиксации и стабилизации протезов, методики постановки;
- ортопедические методы лечения с использованием имплантатов, диагностику, клинические показания, конструктивные особенности имплантатов и зубных протезов;
- классификацию материалов, применяемых в ортопедической стоматологии, основные и вспомогательные материалы;
- основы фармакотерапии в стоматологии
- принципы профилактики, диагностики и лечения при зубочелюстных деформациях и аномалиях зубов и челюстей;
- показания и противопоказания к применению рентгенологического и других методов специального обследования;
- показания к зубному протезированию, принципы подготовки полости рта и зубочелюстного аппарата к ортопедическим вмешательствам;
- методы подготовки больного к протезированию;
- принципы, приемы и методы обезболивания в ортопедической стоматологии, интенсивную терапию и реанимацию у взрослых и подростков;
- морфологические изменения в зубочелюстной системе при ортопедическом и ортодонтическом вмешательствах; механизм действия, принципы конструирования и особенности технологии изготовления ортодонтических и ортопедических аппаратов и протезов;
- адаптацию к зубным протезам и протезам-аппаратам и принципы осуществления эстетической и фонетической коррекции;
- применение физиотерапии и миотерапии в ортопедической стоматологии;
- принципы диетотерапии при заболеваниях зубов полости рта;
- организацию диспансеризации;
- формы и методы санитарно-просветительной работы.
- вопросы асептики и антисептики;
- основы медико-социальной экспертизы;
- вопросы организации и деятельности медицинской службы гражданской обороны;
- правила действий при обнаружении больного с признаками особо опасных инфекций, ВИЧ-инфекции;
- порядок взаимодействия с другими врачами-специалистами, службами, организациями, в том числе страховыми компаниями, ассоциациями врачей и т.п.; основы функционирования бюджетно-страховой медицины и добровольного медицинского страхования, обеспечения санитарно-профилактической и лекарственной помощи населению;
- медицинскую этику; психологию профессионального общения;
- основы трудового законодательства; правила внутреннего трудового распорядка; правила по охране труда и пожарной безопасности.

**должен уметь:**

- собрать информацию о заболевании, выявить общие и специфические признаки заболевания, в случаях, требующих неотложной помощи и интенсивной терапии, оказать необходимую срочную помощь больному (искусственное дыхание, массаж сердца, остановка кровотечения, перевязка и тампонада ран, транспортная иммобилизация, промывание желудка при отравлении, срочная трахеостомия);
- определить необходимость специальных методов исследования (лабораторных, рентгенологических и др.) и интерпретировать их;

- описывать рентгенограммы;
- интерпретировать результаты лабораторных и функциональных методов исследования, таких как: анализ крови и мочи, электрокардиография, рН ротовой жидкости, разность потенциалов в полости рта, реопародонтография, аллергические пробы, пробы микробной флоры полости рта;
- провести дифференциальную диагностику основных стоматологических заболеваний у взрослых и детей, обосновать клинический диагноз;
- выполнять местное (инфильтрационное и проводниковое) обезболивание, новокаиновые блокады и определять показания к общему обезболиванию; снимать чувствительность зуба при его препарировании;
- провести подготовку к зубному протезированию и суметь осуществить его при дефектах и аномалиях зубов и челюстей, выбирая методы лечения и конструкции протезов;
- поводить избирательное шлифование зубов;
- препарировать зубы под: штампованные коронки, эстетические коронки на основе штампованного колпачка, пластмассовые коронки, цельнолитые коронки, металлокерамические и металлопластмассовые коронки;
- препарировать полости под вкладки различного типа (инлей, онлей, оверлей, пинлей);
- подготавливать корни под штифтовые «культевые» конструкции;
- определять центральное соотношение и центральную окклюзию при частичном и полном отсутствии зубов;
- изготовить индивидуальные ложки, базисы, каппы, временные шины;
- снимать оттиски: анатомические, функциональные, двойные уточненные;
- изготавливать гипсовые модели челюстей;
- изготавливать временные пластмассовые коронки клиническим методом;
- изготавливать: вкладки (прямым методом), штифтово-культевые конструкции (прямым методом);
- припасовывать: вкладки, штифтово-культевые конструкции, штампованные коронки, пластмассовые коронки и мостовидные протезы, штампованно-паяные мостовидные протезы, цельнолитые каркасы несъемных протезов, металлокерамические и металлопластмассовые протезы, цельнолитые каркасы съемных протезов (бюгельных), индивидуальные ложки; производить проверку восковых конструкций съемных протезов;
- проводить коррекцию и различных зубных протезов (коронки, вкладки, штифтовых зубов, частичных и полных съемных протезов и протезов-аппаратов);
- фиксировать: вкладки, штифтово-культевые конструкции, штампованные коронки, эстетические коронки на основе штампованного колпачка, металлокерамические и металлопластмассовые протезы, пластмассовые коронки и мостовидные протезы, штампованно-паяные мостовидные протезы, цельнолитые коронки и мостовидные протезы, цельнолитые бюгельные протезы, паяные бюгельные протезы, съемные пластиночные протезы при частичном и полном отсутствии зубов, съемные шины-протезы;
- снимать несъемные протезы, накладывать лигатуры и резиновые тяги;
- провести диспансеризацию больных;
- оформить медицинскую документацию, предусмотренную законодательством по специальности;
- соблюдать правила охраны труда и техники безопасности;
- провести санитарно-просветительную работу.

**должен владеть:**

- методикой постановки диагноза и назначения лечения и профилактики при следующих заболеваниях:

**Частичное отсутствие зубов:**

- несъемное протезирование;

а) мостовидными протезами с опорными штампованными коронками;

- съемное протезирование;
- а) бюгельными протезами;
- б) имедиат протезирование.

- **Навыками**

- определения степени подвижности зубов;
- определения податливости и подвижности слизистой оболочки полости рта;
- зондирования зубо-десневых карманов;
- электроодонтодиагностики;
- местной инфильтрационной анестезии;
- проводниковой анестезии;
- получения оттисков с челюстей гипсом, эластическими массами, получения двухслойных оттисков;
- предортопедической подготовки больных (лечение кариеса, пульпита, периодонтита, гингивита, пародонтоза, заболеваний слизистой оболочки рта, удаление зубов и корней зубов); гингивотомия и кортикотомия;
- препарирования зубов;
- подготовки коронок зубов и корней зубов к протезированию;
- припасовки фиксации штампованных, пластмассовых и цельнолитых коронок;
- протезирования штифтовыми конструкциями;
- протезирования вкладками из различных материалов;
- изготовления и накладывания временных шин, проволочных, из пластмасс, композиционных материалов;

**Оснащение занятия:** мультимедийный комплекс

**Место проведения:** учебная комната (аудитория).

**Время проведения внеаудиторной работы обучающихся:** 4 часа

**Виды самостоятельной работы обучающихся:**

1. Решение тестовых заданий
2. Подготовка презентаций на тему
3. Решение ситуационных задач

**Контрольные вопросы:**

1. Показания и противопоказания к применению частичных съемных пластиночных протезов.
2. Базис протеза и факторы, определяющие его форму и размеры.
3. Обоснование выборы количества зубов для фиксации протеза удерживающими кламмерами и закономерности их расположения в базисе протеза.
4. Границы базиса частичного съемного пластиночного протеза на верхней челюсти. Границы базиса частичного съемного пластиночного протеза на нижней челюсти.
5. Способы фиксации съемных протезов. Механические способы фиксации частичных съемных пластиночных протезов. Классификация кламмеров.
6. Удерживающие кламмеры, их виды. Основные части и требования, предъявляемые к ним. Опорно-удерживающие кламмеры, их виды. Основные части опорно-удерживающего кламмера. Требования, предъявляемые к ним.
7. Выбор опорных зубов под фиксирующие элементы протеза. Кламмерные линии. Методы соединения кламмеров с базисом протеза.
8. Телескопические, замковые, балочные крепления и магнитные фиксаторы в частичных съемных протезах.
9. Моделирование базиса частичного съемного пластиночного протеза и изготовление фиксирующих элементов.
10. Постановка искусственных зубов. Искусственные зубы, их характеристика.

11. Припасовка и наложение протеза. Нормализация окклюзии. Методы адаптации к частичному съемному пластиночному протезу. Правила пользования частичными съемными пластиночными протезами.
12. Клинико-анатомическое обоснование расположения бюгельного протеза на верхней челюсти. Клинико-анатомическое обоснование расположения бюгельного протеза на нижней челюсти.
13. Коррекция частичных съемных протезов при травмах слизистой оболочки полости рта. Клинический метод перебазировки частичного съемного протеза. Клинико-лабораторный метод перебазировки частичного съемного протеза.
14. Причины поломки съемных протезов (базиса, зубов, кламмеров, дуги и др.). Методы починки съемных протезов быстротвердеющей и базисной пластмассой. Этапы.
15. Показания к применению съемных протезов при частичной потере зубов, виды. Конструкционные элементы съемных протезов при частичной потере зубов.
16. Границы базиса съемного протеза при частичной потере зубов верхней челюсти. Границы базиса съемного протеза при частичной потере зубов нижней челюсти.
17. Виды фиксирующих элементов в съемных протезах при частичной потере зубов. Показания к их применению.
18. Кламмерная система фиксации съемных протезов, виды кламмеров, понятие о кламмерной линии. Требования, предъявляемые к кламмерам, функции кламмеров.
19. Понятие о кламмерной системе фирмы Нея. Виды кламмеров, конструкционные особенности, показания к применению.
20. Назначение и устройство параллелометра. Понятие о межевой линии и пути введения протеза.
21. Планирование конструкции съемного протеза в параллелометре. Произвольный метод. Метод Новака. Метод выбора.
22. Методики определения центрального соотношения челюстей и центральной окклюзии при частичной потере зубов.
23. Технология изготовления прикусных шаблонов с окклюзионными валиками при определении центральной окклюзии и центрального соотношения.
24. Показания к протезированию съемными дугowymi протезами при частичной потере зубов. Составные элементы протеза.
25. Особенности конструирования дуги в съемных дугowych протезах на верхней и нижней челюстях.
26. Бюгельные протезы, составные конструкционные элементы, их назначение и расположение по отношению к тканям протезного ложа. Показания к протезированию бюгельными протезами
27. Кламмерная фиксация бюгельного протеза. Виды кламмеров. Основы конструирования каркаса бюгельного протеза.
28. Клинико-лабораторные этапы изготовления бюгельного протеза. Особенности их проведения. Профилактика осложнений на различных этапах.
29. Определение и фиксация центральной окклюзии при наличии зубов-антагонистов.
30. Последовательность этапа припасовки каркаса бюгельного протеза на нижнюю челюсть, оценка критериев качества.
31. Частичные пластиночные протезы. Конструкционные элементы, их назначение, характеристика. Показания к протезированию.
32. Клинико-лабораторные этапы изготовления частичного пластиночного протеза. Особенности снятия оттисков. Профилактика осложнений на различных этапах.

#### **Тема 4: «Клиническая картина и протезирование при полном отсутствии зубов»**

##### **В результате освоения темы**



**Обучающийся должен знать:**

- Конституцию Российской Федерации; законы и иные нормативные правовые акты
- нормативные правовые акты, регулирующие деятельность врача - стоматолога-ортопеда;
- современные методы лечения, диагностики и лекарственного обеспечения больных;
- теоретические основы по избранной специальности;
- топографическую анатомию челюстно-лицевой области, особенности кровоснабжения, иннервацию и лимфоток, строение зубов и челюстей, зубочелюстно-лицевые аномалии;
- основные вопросы нормальной и патологической физиологии зубочелюстной системы, ее взаимосвязь с функциональным состоянием других систем организма и уровни их регуляции;
- биомеханику жевания, возрастные изменения в челюстно-лицевой области, особенности воздействия на нее внешней и внутренней среды;
- роль гигиенического состояния полости рта и предупреждение развития заболеваний зубов и пародонта, методы и средства гигиены полости рта;
- этиологию и патогенез основных стоматологических заболеваний, их влияние на органы и системы организма, факторы риска возникновения злокачественных опухолей;
- клинику и методы ортопедического лечения патологии твердых тканей зуба, заболеваний пародонта, патологической стираемости, патологии височно-нижнечелюстного сустава, дефектов зубных рядов;
- методы ортопедического и комплексного лечения беззубого рта, классификацию беззубых челюстей, методики получения слепков, методы фиксации и стабилизации протезов, методики постановки;
- ортопедические методы лечения с использованием имплантатов, диагностику, клинические показания, конструктивные особенности имплантатов и зубных протезов;
- классификацию материалов, применяемых в ортопедической стоматологии, основные и вспомогательные материалы;
- основы фармакотерапии в стоматологии
- принципы профилактики, диагностики и лечения при зубочелюстных деформациях и аномалиях зубов и челюстей;
- показания и противопоказания к применению рентгенологического и других методов специального обследования;
- показания к зубному протезированию, принципы подготовки полости рта и зубочелюстного аппарата к ортопедическим вмешательствам;
- методы подготовки больного к протезированию;
- принципы, приемы и методы обезболивания в ортопедической стоматологии, интенсивную терапию и реанимацию у взрослых и подростков;
- морфологические изменения в зубочелюстной системе при ортопедическом и ортодонтическом вмешательствах; механизм действия, принципы конструирования и особенности технологии изготовления ортодонтических и ортопедических аппаратов и протезов;
- адаптацию к зубным протезам и протезам-аппаратам и принципы осуществления эстетической и фонетической коррекции;
- применение физиотерапии и миотерапии в ортопедической стоматологии;
- принципы диетотерапии при заболеваниях зубов полости рта;
- организацию диспансеризации;
- формы и методы санитарно-просветительной работы.
- вопросы асептики и антисептики;
- основы медико-социальной экспертизы;
- вопросы организации и деятельности медицинской службы гражданской обороны;
- правила действий при обнаружении больного с признаками особо опасных инфекций,

ВИЧ-инфекции;

- порядок взаимодействия с другими врачами-специалистами, службами, организациями, в том числе страховыми компаниями, ассоциациями врачей и т.п.; основы функционирования бюджетно-страховой медицины и добровольного медицинского страхования, обеспечения санитарно-профилактической и лекарственной помощи населению;
- медицинскую этику; психологию профессионального общения;
- основы трудового законодательства; правила внутреннего трудового распорядка; правила по охране труда и пожарной безопасности.

**должен уметь:**

- описывать рентгенограммы;
- интерпретировать результаты лабораторных и функциональных методов исследования, таких как: анализ крови и мочи, электрокардиография, рН ротовой жидкости, разность потенциалов в полости рта, реопародонтография, аллергические пробы, пробы микробной флоры полости рта;
- провести дифференциальную диагностику основных стоматологических заболеваний у взрослых и детей, обосновать клинический диагноз;
- выполнять местное (инфильтрационное и проводниковое) обезболивание, новокаиновые блокады и определять показания к общему обезболиванию; снимать чувствительность зуба при его препарировании;
- провести подготовку к зубному протезированию и суметь осуществить его при дефектах и аномалиях зубов и челюстей, выбирая методы лечения и конструкции протезов;
- изготавливать гипсовые модели челюстей;
- проводить коррекцию и различных зубных протезов (коронки, вкладок, штифтовых зубов, частичных и полных съемных протезов и протезов-аппаратов);
- снимать несъемные протезы, накладывать лигатуры и резиновые тяги;
- провести диспансеризацию больных;
- оформить медицинскую документацию, предусмотренную законодательством по **должен владеть:**

- методикой постановки диагноза и назначения лечения и профилактики при следующих заболеваниях:

**Полное отсутствие зубов:**

- съемные зубные протезы с пластмассовыми и фарфоровыми зубами

• **Навыками**

- получения оттисков с челюстей гипсом, эластическими массами, получения двухслойных оттисков;
- получения функциональных оттисков при значительной и полной потере зубов;
- эстетического и фонетического моделирования протезов;
- коррекции зубных протезов в период адаптации к зубным протезам;
- реабилитации ортопедических больных.

**Оснащение занятия:** мультимедийный комплекс

**Место проведения:** учебная комната (аудитория).

**Время проведения внеаудиторной работы обучающихся:** 4 часа

**Виды самостоятельной работы обучающихся:**

1. Решение тестовых заданий
2. Подготовка презентаций на тему
3. Решение ситуационных задач

**Контрольные вопросы:**

1. Полное отсутствие зубов, особенности обследования больного, клиника, диагностика, лечение. Способы фиксации и стабилизации полного съемного протеза.
2. Функциональные оттиски, методика снятия. Пробы Гербста. Материалы для снятия функциональных оттисков, их характеристика.
3. Определение и фиксация центрального соотношения при полном отсутствии зубов.
4. Проверка восковой конструкции полного съемного протеза. Возможные ошибки, обнаруживаемые на данном этапе, тактика врача при их исправлении.
5. Проверка правильности определения центрального соотношения челюстей и правильности определения высоты прикуса на этапе проверки восковой конструкции полного съемного протеза.
6. Съемные пластиночные протезы при частичной потере зубов. Показания к применению, конструкционные особенности.
7. Клинико-лабораторные этапы протезирования съемными пластиночными протезами.
8. Методы постановки искусственных зубов в съемных пластиночных протезах. Особенности коррекции и починки съемных пластиночных протезов.
9. Съемные протезы с металлическим базисом: показания к применению, составные элементы.
10. Виды металлического базиса съемных протезов. Планирование конструкции металлического базиса съемного протеза
11. Клинико-лабораторные этапы протезирования съемными протезами с металлическим базисом при частичной потере зубов.
12. Ошибки при протезировании съемными протезами при частичной потере зубов
13. Осложнения при протезировании съемными протезами при частичной потере зубов
14. Особенности снятия функциональных оттисков при частичной потере зубов.
15. Строение слизистой оболочки челюстей. Классификация по Суппле.
16. Строение слизистой оболочки полости рта. Подвижная и неподвижная слизистая оболочка. Нейтральная зона. Вертикальная податливость.
17. Советы больному о правилах пользования съемными протезами.
18. Пути передачи жевательного давления на челюсти и череп.
19. Прямой, обратный и комбинированный способы гипсовки при изготовлении съемных протезов. Проверка восковой конструкции съемных протезов при полной потере зубов.
20. Причины перелома пластмассового базиса съемного протеза.
21. Понятие о внутренних напряжениях в акриловых пластмассах. Методы починки перелома базиса протеза.
22. Правила наложения съемных протезов при полной потере зубов.
23. Постановка искусственных зубов в съемных протезах при полной потере зубов.
24. Понятие о протезном поле и ложе. Влияние протеза на ткани протезного ложа.
25. Полимеризация пластмассы. Виды пористости и способы её предупреждения.
26. Старческая прогения.
27. Теория буферных зон. Границы протезного ложа на в/ч и на н/ч.
28. Определение центрального соотношения челюстей при полной потере зубов.
29. Определение центрального соотношения челюстей при нефиксированной межальвеолярной высоте.
30. Методы фиксации съемных протезов при полной потере зубов.
31. Методы постановки искусственных зубов в съемных протезах (на искусственной десне и на приточке). Показания и правила.
32. Методика получения функциональных оттисков при полной потере зубов по Гербсту.
33. Классификация по Оксману, по Шредеру, по Келлеру.
34. Клиническая перебазировка протезов при полной потере зубов материалом Уфигель СЦ

35. Оклюзия, виды окклюзий. Кривая Шпее. Кривая Уилсона. Основные понятия и определения.

### **Тема 5: «Заболевания височно-нижнечелюстного сустава и их ортопедическое лечение»**

**в результате освоения темы**

**Обучающийся должен знать:**

- современные методы лечения, диагностики и лекарственного обеспечения больных;
- теоретические основы по избранной специальности;
- топографическую анатомию челюстно-лицевой области, особенности кровоснабжения, иннервацию и лимфоток, строение зубов и челюстей, зубочелюстно-лицевые аномалии;
- основные вопросы нормальной и патологической физиологии зубочелюстной системы, ее взаимосвязь с функциональным состоянием других систем организма и уровни их регуляции;
- биомеханику жевания, возрастные изменения в челюстно-лицевой области, особенности воздействия на нее внешней и внутренней среды;
- роль гигиенического состояния полости рта и предупреждение развития заболеваний зубов и пародонта, методы и средства гигиены полости рта;
- этиологию и патогенез основных стоматологических заболеваний, их влияние на органы и системы организма, факторы риска возникновения злокачественных опухолей;
- ортопедические методы лечения с использованием имплантатов, диагностику, клинические показания, конструктивные особенности имплантатов и зубных протезов;
- классификацию материалов, применяемых в ортопедической стоматологии, основные и вспомогательные материалы;
- ти рта;
- организацию диспансеризации;
- формы и методы санитарно-просветительной работы.
- вопросы асептики и антисептики;
- основы медико-социальной экспертизы;
- вопросы организации и деятельности медицинской службы гражданской обороны;
- правила действий при обнаружении больного с признаками особо опасных инфекций, ВИЧ-инфекции;
- порядок взаимодействия с другими врачами-специалистами, службами, организациями, в том числе страховыми компаниями, ассоциациями врачей и т.п.; основы функционирования бюджетно-страховой медицины и добровольного медицинского страхования, обеспечения санитарно-профилактической и лекарственной помощи населению;
- медицинскую этику; психологию профессионального общения;
- основы трудового законодательства; правила внутреннего трудового распорядка; правила по охране труда и пожарной безопасности.

**должен уметь:**

- заполнять одонтопародонтограмму с последующим её анализом;
- проводить визуально-клиническое изучение диагностических моделей;
- проводить изучение модели в параллелометре;
- определить необходимость специальных методов исследования (лабораторных, рентгенологических и др.) и интерпретировать их;
- описывать рентгенограммы;
- интерпретировать результаты лабораторных и функциональных методов исследования, таких как: анализ крови и мочи, электрокардиография, рН ротовой жидкости, разность потенциалов в полости рта, реопародонтография, аллергические пробы, пробы микробной флоры полости рта;
- провести диспансеризацию больных;

- оформить медицинскую документацию, предусмотренную законодательством по специальности;
- соблюдать правила охраны труда и техники безопасности;
- провести санитарно-просветительную работу.

**должен владеть:**

- методикой постановки диагноза и назначения лечения и профилактики при следующих заболеваниях:

***Заболевание височно-нижнечелюстного сустава:***

- ортопедическое лечение;
- ортодонтическое лечение;
- физиотерапевтическое лечение;
- медикаментозное лечение.
- Методикой оказания необходимой помощи при
  - остром сосудистом коллапсе;
  - острой сердечной и дыхательной недостаточности;
  - шоке.
- Методикой ведения медицинской, учетной и отчетной документации.
- Методикой выявления в ходе оказания медицинской помощи населению при стоматологических заболеваниях симптомов онкологического заболевания
- реабилитации ортопедических больных.

**Оснащение занятия:** мультимедийный комплекс

**Место проведения:** учебная комната (аудитория).

**Время проведения внеаудиторной работы обучающихся:** 4 часа

**Виды самостоятельной работы обучающихся:**

1. Решение тестовых заданий
2. Подготовка презентаций на тему
3. Решение ситуационных задач

**Контрольные вопросы:**

1. Классификации парафункций жевательных мышц. Основные клинические формы.
2. Клиника и дифференциальная диагностика бруксизма. Современные представления о патогенезе.
3. Ортопедическое лечение парафункций жевательных мышц. Особенности и современные методы. Современные методы диагностики парафункций жевательных мышц. Методы и аппаратура.
4. Роль парафункций жевательных мышц в клинике хронического генерализованного пародонтита и мышечно-суставной дисфункции ВНЧС.
5. Этиология и клиника заболеваний ВНЧС. Классификации заболеваний ВНЧС
6. Анатомия и физиология височно-нижнечелюстного сустава. Биомеханика и функция ВНЧС.
7. Мышечно-суставная дисфункция ВНЧС. Этиология и патогенез. Рентген-диагностика заболеваний ВНЧС. Методы визуализации ВНЧС, преимущества и недостатки методов.
8. Ортопедическое лечение мышечно-суставной дисфункции. Современные концепции.
9. Методы лечения заболеваний ВНЧС. Особенности лечения при болевом синдроме в ВНЧС.

**Тема 6: «Челюстно-лицевая ортопедия»**

**В результате освоения темы**

**Обучающийся должен знать:**

- современные методы лечения, диагностики и лекарственного обеспечения больных;
- теоретические основы по избранной специальности;
- топографическую анатомию челюстно-лицевой области, особенности кровоснабжения, иннервацию и лимфоток, строение зубов и челюстей, зубочелюстно-лицевые аномалии;
- основные вопросы нормальной и патологической физиологии зубочелюстной системы, ее взаимосвязь с функциональным состоянием других систем организма и уровни их регуляции;
- биомеханику жевания, возрастные изменения в челюстно-лицевой области, особенности воздействия на нее внешней и внутренней среды;
- роль гигиенического состояния полости рта и предупреждение развития заболеваний зубов и пародонта, методы и средства гигиены полости рта;
- этиологию и патогенез основных стоматологических заболеваний, их влияние на органы и системы организма, факторы риска возникновения злокачественных опухолей;
- клинику и методы ортопедического лечения патологии твердых тканей зуба, заболеваний пародонта, патологической стираемости, патологии височно-нижнечелюстного сустава, дефектов зубных рядов;
- методы ортопедического и комплексного лечения беззубого рта, классификацию беззубых челюстей, методики получения слепков, методы фиксации и стабилизации протезов, методики постановки;
- ортопедические методы лечения с использованием имплантатов, диагностику, клинические показания, конструктивные особенности имплантатов и зубных протезов;
- классификацию материалов, применяемых в ортопедической стоматологии, основные и вспомогательные материалы;
- основы фармакотерапии в стоматологии
- принципы профилактики, диагностики и лечения при зубочелюстных деформациях и аномалиях зубов и челюстей;
- показания и противопоказания к применению рентгенологического и других методов специального обследования;
- показания к зубному протезированию, принципы подготовки полости рта и зубочелюстного аппарата к ортопедическим вмешательствам;
- методы подготовки больного к протезированию;
- принципы, приемы и методы обезболивания в ортопедической стоматологии, интенсивную терапию и реанимацию у взрослых и подростков;
- морфологические изменения в зубочелюстной системе при ортопедическом и ортодонтическом вмешательствах; механизм действия, принципы конструирования и особенности технологии изготовления ортодонтических и ортопедических аппаратов и протезов;
- адаптацию к зубным протезам и протезам-аппаратам и принципы осуществления эстетической и фонетической коррекции;
- применение физиотерапии и миотерапии в ортопедической стоматологии;
- принципы диетотерапии при заболеваниях зубов полости рта;
- организацию диспансеризации;
- формы и методы санитарно-просветительной работы.
- вопросы асептики и антисептики;
- основы медико-социальной экспертизы;
- вопросы организации и деятельности медицинской службы гражданской обороны;
- правила действий при обнаружении больного с признаками особо опасных инфекций, ВИЧ-инфекции;
- порядок взаимодействия с другими врачами-специалистами, службами, организациями, в том числе страховыми компаниями, ассоциациями врачей и т.п.; основы функционирования бюджетно-страховой медицины и добровольного медицинского страхования, обеспечения санитарно-профилактической и лекарственной помощи населению;

- медицинскую этику; психологию профессионального общения;
- основы трудового законодательства; правила внутреннего трудового распорядка; правила по охране труда и пожарной безопасности.

**должен уметь:**

- собрать информацию о заболевании, выявить общие и специфические признаки заболевания, в случаях, требующих неотложной помощи и интенсивной терапии, оказать необходимую срочную помощь больному (искусственное дыхание, массаж сердца, остановка кровотечения, перевязка и тампонада ран, транспортная иммобилизация, промывание желудка при отравлении, срочная трахеостомия);
- провести обследование челюстно-лицевой области: мягких тканей лица, височно-нижнечелюстного сустава, слюнных желез и региональных лимфатических узлов, степень подвижности и зондирования зубов, патологических зубо-десневых карманов, свищей и протоков слюнных желез; произвести оценку окклюзионных контактов; электро- и термоодонтодиагностику, окклюзиографию, определить степень подвижности и податливости слизистой полости рта;
- пальпировать мягкие ткани лица и костной основы;
- пальпировать височно-нижнечелюстной сустав;
- определять высоту нижнего отдела лица в состоянии физиологического покоя;
- определять тип прикуса;
- оценивать состояние зубных рядов;
- определять глубину карманов градуированным зондом;
- заполнять одонтопародонтограмму с последующим её анализом;
- проводить визуально-клиническое изучение диагностических моделей;
- проводить изучение модели в параллелометре;
- определить необходимость специальных методов исследования (лабораторных, рентгенологических и др.) и интерпретировать их;
- описывать рентгенограммы;
- интерпретировать результаты лабораторных и функциональных методов исследования, таких как: анализ крови и мочи, электрокардиография, рН ротовой жидкости, разность потенциалов в полости рта, реопародонтография, аллергические пробы, пробы микробной флоры полости рта;
- провести дифференциальную диагностику основных стоматологических заболеваний у взрослых и детей, обосновать клинический диагноз;
- выполнять местное (инфильтрационное и проводниковое) обезболивание, новокаиновые блокады и определять показания к общему обезболиванию; снимать чувствительность зуба при его препарировании;
- провести подготовку к зубному протезированию и суметь осуществить его при дефектах и аномалиях зубов и челюстей, выбирая методы лечения и конструкции протезов;
- проводить избирательное пришлифовывание зубов;
- препарировать зубы под: штампованные коронки, эстетические коронки на основе штампованного колпачка, пластмассовые коронки, цельнолитые коронки, металлокерамические и металлопластмассовые коронки;
- препарировать полости под вкладки различного типа (инлей, онлей, оверлей, пинлей);
- подготавливать корни под штифтовые «культевые» конструкции;
- определять центральное соотношение и центральную окклюзию при частичном и полном отсутствии зубов;
- изготовить индивидуальные ложки, базисы, каппы, временные шины;
- снимать оттиски: анатомические, функциональные, двойные уточненные;
- изготавливать гипсовые модели челюстей;
- изготавливать временные пластмассовые коронки клиническим методом;

- изготавливать: вкладки (прямым методом), штифтово-культевые конструкции (прямым методом);
- припасовывать: вкладки, штифтово-культевые конструкции, штампованные коронки, пластмассовые коронки и мостовидные протезы, штампованно-паяные мостовидные протезы, цельнолитые каркасы несъемных протезов, металлокерамические и металлопластмассовые протезы, цельнолитые каркасы съемных протезов (бюгельных), индивидуальные ложки; производить проверку восковых конструкций съемных протезов;
- проводить коррекцию и различных зубных протезов (коронки, вкладок, штифтовых зубов, частичных и полных съемных протезов и протезов-аппаратов);
- фиксировать: вкладки, штифтово-культевые конструкции, штампованные коронки, эстетические коронки на основе штампованного колпачка, металлокерамические и металлопластмассовые протезы, пластмассовые коронки и мостовидные протезы, штампованно-паяные мостовидные протезы, цельнолитые коронки и мостовидные протезы, цельнолитые бюгельные протезы, паяные бюгельные протезы, съемные пластиночные протезы при частичном и полном отсутствии зубов, съемные шины-протезы;
- снимать несъемные протезы, накладывать лигатуры и резиновые тяги;
- провести диспансеризацию больных;
- оформить медицинскую документацию, предусмотренную законодательством по специальности;
- соблюдать правила охраны труда и техники безопасности;
- провести санитарно-просветительную работу.

**должен владеть:**

- методикой постановки диагноза и назначения лечения и профилактики при следующих заболеваниях:
- Методикой оказания необходимой помощи при
  - остром сосудистом коллапсе;
  - острой сердечной и дыхательной недостаточности;
  - шоке.
- Методикой ведения медицинской, учетной и отчетной документации.
- Методикой выявления в ходе оказания медицинской помощи населению при стоматологических заболеваниях симптомов онкологического заболевания
- **Навыками**
  - определения степени подвижности зубов;
  - определения податливости и подвижности слизистой оболочки полости рта;
  - зондирования зубо-десневых карманов;
  - электроодонтодиагностики;
  - местной инфильтрационной анестезии;
  - проводниковой анестезии;
  - получения оттисков с челюстей гипсом, эластическими массами, получения двухслойных оттисков;
  - предортопедической подготовки больных (лечение кариеса, пульпита, периодонтита, гингивита, пародонтоза, заболеваний слизистой оболочки рта, удаление зубов и корней зубов); гингивотомия и кортикотомия;
  - препарирования зубов;
  - подготовки коронок зубов и корней зубов к протезированию;
  - припасовки фиксации штампованных, пластмассовых и цельнолитых коронок;
  - протезирования штифтовыми конструкциями;
  - протезирования вкладками из различных материалов;
  - изготовления и накладывания временных шин, проволочных, из пластмасс, композиционных материалов;
  - конструирования и фиксирование мостовидных протезов с опорными штампованными



- коронками, экваторными коронками, вкладками;
- припасовка и фиксация цельных мостовидных протезов;
  - припасовка и фиксация мостовидных и съемных протезов;
  - определения и фиксирования центральной окклюзии;
  - получения функциональных оттисков при значительной и полной потере зубов;
  - эстетического и фонетического моделирования протезов;
  - коррекции зубных протезов в период адаптации к зубным протезам;
  - реабилитации ортопедических больных.

**Оснащение занятия:** мультимедийный комплекс

**Место проведения:** учебная комната (аудитория).

**Время проведения внеаудиторной работы обучающихся:** 4 часа

**Виды самостоятельной работы обучающихся:**

1. Решение тестовых заданий
2. Подготовка презентаций на тему
3. Решение ситуационных задач

**Контрольные вопросы:**

1. Классификация переломов верхней челюсти, нижней челюсти. Механизм смещения фрагментов при переломах нижней челюсти.
2. Классификация ортопедических аппаратов, применяемых для лечения переломов челюстей.
3. Алгоритм оказания первой помощи при переломах верхней челюсти. Алгоритм оказания первой помощи при переломах нижней челюсти.
4. Ортопедическое лечение переломов верхней челюсти при помощи аппарата Збаржа, аппарата Шура
5. Методика ортопедического лечения переломов челюстей при помощи шины Гардаш-никова. Показания к ее использованию.
6. Ортопедическое лечение переломов нижней челюсти за пределами зубного ряда.
7. Методика изготовления и наложения бимаксиллярной назубной шины с зацепными петлями по Тигерштедту.
8. Классификации ложных суставов (Оксман, Курляндский).
9. Типы шарнирных соединений (Оксман, Гаврилов, Копп, Вайнштейн, Курляндский).
10. Ортопедическое лечение пациентов с неправильно сросшимися переломами челюстей при полностью сохранившихся зубных рядах.
11. Непосредственное протезирование при односторонней резекции верхней челюсти.
12. Отдаленное протезирование после односторонней резекции верхней челюсти
13. Протезирование больных после резекции подбородочного отдела нижней челюсти.
14. Протезирование больных после резекции половины нижней челюсти.
15. Протезирование больных после удаления всей нижней челюсти.
16. Протезирование больных с полной потерей зубов при микростомии.
17. Особенности получения оттиска и определения центрального соотношения у больных с микростомией.
18. Протезирование больных со срединными дефектами твердого неба на беззубой верхней челюсти.
19. Протезирование больных с дефектами мягкого неба. Протезирование больных с врожденными дефектами твердого и мягкого неба.
20. Методика получения гипсовой маски лица.
21. Ортопедическое лечение при дефекте носа, при дефектах глаза, ушной раковины.
22. Протезирование при переднем и боковом дефекте твердого неба.
23. Протезирование при неправильно сросшихся переломах.

24. Протезирование после резекции альвеолярного отростка верхней челюсти.
25. Показания и этапы изготовления протеза с дублированным зубным рядом.
26. Протезирование при срединном дефекте твердого нёба при наличии зубов.
27. Протезирование после резекции верхней челюсти.
28. Протез по Оксману при «ложном суставе». Пластиночный протез по Вайнштейну при «ложном суставе»
29. Протезирование со срединным дефектом твердого нёба при полной адентии.
30. Патогенез контрактур.
31. Протезирование после односторонней резекции верхней челюсти при наличии зубов.
32. Защитные пластинки при операциях на нёбе.
33. Классификация, причины образования врожденных дефектов нёба.
34. Отдаленное протезирование челюстно-лицевых больных. Особенности клинических этапов протезирования челюстно-лицевых больных
35. Изготовление мостовидного протеза при «ложном суставе».
36. Непосредственное протезирование при резекции подбородочного отдела нижней челюсти (по Оксману).
37. Протезирование после удаления всей нижней челюсти.
38. Изготовление замещающего протеза по методу Збаржа, по методу Вареса, по методу Оксмана.
39. Изготовление каппы при неправильно сросшихся переломах челюстей.
40. Изготовление протеза при «ложном суставе» с шарниром Гаврилова. Изготовление протеза при «ложном суставе» с шарниром Курляндского.
41. Аппарат Сюерсена.
42. Аппарат Кеца (плавающий obturator).
43. Последствия челюстно-лицевых травм.
44. Формирующие аппараты. Назначение.
45. Лечение переломов челюстей при смещении отломков в вертикальном направлении.
46. Лечение сочетанных переломов верхней и нижней челюстей.
47. Лечение переломов челюстей со смещением в трансверзальном направлении.
48. Этапы изготовления боксерской шины.
49. Проволочные шины внелабораторного изготовления.
50. Лигатурное связывание зубов.
51. Съёмные внелабораторные шины.
52. Репонирующие аппараты. Характеристика.
53. Лечение переломов верхней челюсти.
54. Паяная зубная шина Лимберга
55. Челюстно-лицевая гимнастика.
56. Шинирование переломов беззубой челюсти.
57. Классификация ортопедических аппаратов для лечения челюстно-лицевых травм.
58. Гнутые проволочные шины.
59. Аппарат Бетельмана при костной пластике.
60. Аппарат Рудько при остеопластике лицевой области.
61. Проволочные шины Тигерштедта.
62. Шина Гуннинга – Порта.
63. Этапы изготовления шины Ванкевич.
64. Аппарат Оксмана при костной пластике нижней челюсти с беззубыми отломками.
65. Зубодесневая шина Вебера.
66. Каппово-штанговый аппарат Грозовского.
67. Формирующий аппарат Бетельмана.
68. Основы механотерапии.
69. Классификация переломов по Le Fort.
70. Направление смещения отломков при переломах в пределах зубного ряда.

71. Классификация неогнестрельных переломов на нижней челюсти по Лукомскому.  
Классификация огнестрельных переломов верхней челюсти, переломов нижней челюсти
72. Правила ухода и транспортировки челюстно-лицевых раненых.