

Электронная цифровая подпись



Утверждено 25 мая 2023 г.
протокол № 5

председатель Ученого Совета Прохоренко И.О.

ученый секретарь Ученого Совета Бунькова Е.Б.

**МЕТОДИЧЕСКАЯ РАЗРАБОТКА К САМОСТОЯТЕЛЬНОЙ РАБОТЕ ПО ДИСЦИПЛИНЕ
«ФАКУЛЬТЕТСКАЯ ТЕРАПИЯ»**

**Специальность 31.05.01 Лечебное дело
(уровень специалитета)**

Направленность: Лечебное дело

Квалификация (степень) выпускника: Врач –лечебник

Форма обучения: очная

Срок обучения: 6 лет

МЕТОДИЧЕСКАЯ РАЗРАБОТКА ДЛЯ ПРЕПОДАВАТЕЛЯ

1. Самостоятельная работа как важнейшая форма учебного процесса по дисциплине «ФАКУЛЬТЕТСКАЯ ТЕРАПИЯ»

Самостоятельная работа - планируемая учебная, учебно-исследовательская, научно-исследовательская работа студентов, выполняемая во внеаудиторное (аудиторное) время по заданию и при методическом руководстве преподавателя, но без его непосредственного участия (при частичном непосредственном участии преподавателя, оставляющем ведущую роль за работой студентов).

Самостоятельная работа студентов в ВУЗе является важным видом учебной и научной деятельности студента. Самостоятельная работа студентов играет значительную роль в рейтинговой технологии обучения. В связи с этим, обучение в ВУЗе включает в себя две, практически одинаковые по объему и взаимовлиянию части – процесса обучения и процесса самообучения. Поэтому СРС должна стать эффективной и целенаправленной работой студента.

Концепцией модернизации российского образования определены основные задачи высшего образования - "подготовка квалифицированного работника соответствующего уровня и профиля, конкурентоспособного на рынке труда, компетентного, ответственного, свободно владеющего своей профессией и ориентированного в смежных областях деятельности, способного к эффективной работе по специальности на уровне мировых стандартов, готового к постоянному профессиональному росту, социальной и профессиональной мобильности".

Решение этих задач невозможно без повышения роли самостоятельной работы студентов над учебным материалом, усиления ответственности преподавателей за развитие навыков самостоятельной работы, за стимулирование профессионального роста студентов, воспитание творческой активности и инициативы.

К современному специалисту в области медицины общество предъявляет достаточно широкий перечень требований, среди которых немаловажное значение имеет наличие у выпускников определенных

Навыков (компетенций) и умения самостоятельно добывать знания из различных источников, систематизировать полученную информацию, давать оценку конкретной профессиональной ситуации. Формирование такого умения происходит в течение всего периода обучения через участие студентов в практических занятиях, выполнение контрольных заданий и тестов, написание курсовых и выпускных квалификационных работ. При этом самостоятельная работа студентов играет решающую роль в ходе всего учебного процесса.

2. Компетенции, вырабатываемые в ходе самостоятельной работы обучающихся по дисциплине «ФАКУЛЬТЕТСКАЯ ТЕРАПИЯ»

Код компетенции	Содержание компетенции
ОПК-4	Способен применять медицинские изделия, предусмотренные порядком оказания медицинской помощи, а также проводить обследования пациента с целью установления диагноза
иОПК-4.1.	Демонстрирует применение медицинских технологий, медицинских изделий, при решении профессиональных задач
иОПК-4.2.	Демонстрирует умение применять диагностические инструментальные методы обследования с целью установления диагноза
ПК-1	Оказание медицинской помощи пациенту в неотложной или экстренной формах
иПК-1.2.	Распознавание состояний, возникающих при внезапных острых заболеваниях, обострении хронических заболеваний без явных признаков угрозы жизни пациента и требующих оказания медицинской помощи в неотложной форме
иПК-1.3.	Оказание медицинской помощи в неотложной форме пациентам при внезапных острых заболеваниях, состояниях, обострении хронических заболеваний без явных признаков угрозы жизни пациента
ПК-2	Проведение обследования пациента с целью установления диагноза
иПК-2.1.	Сбор жалоб, анамнеза жизни и заболевания пациента
иПК-2.2.	Проведение полного физикального обследования пациента (осмотр, пальпация, перкуссия, аускультация)
иПК-2.3.	Формулирование предварительного диагноза и составление плана лабораторных и инструментальных обследований пациента

иПК-2.4.	Направление пациента на лабораторное обследование при наличии медицинских показаний в соответствии с действующими порядками оказания медицинской помощи, клиническими рекомендациями (протоколами лечения) по вопросам оказания медицинской помощи с учетом стандартов медицинской помощи
иПК-2.5.	Направление пациента на инструментальное обследование при наличии медицинских показаний в соответствии с действующими порядками оказания медицинской помощи, клиническими рекомендациями (протоколами лечения) по вопросам оказания медицинской помощи с учетом стандартов медицинской помощи
иПК-2.6.	Направление пациента на консультацию к врачам-специалистам при наличии медицинских показаний в соответствии с действующими порядками оказания медицинской помощи, клиническими рекомендациями (протоколами лечения) по вопросам оказания медицинской помощи с учетом стандартов медицинской помощи
иПК-2.7.	Направление пациента для оказания специализированной медицинской помощи в стационарных условиях или в условиях дневного стационара при наличии медицинских показаний в соответствии с действующими порядками оказания медицинской помощи, клиническими рекомендациями (протоколами лечения) по вопросам оказания медицинской помощи с учетом стандартов медицинской помощи
иПК-2.8.	Проведение дифференциальной диагностики с другими заболеваниями/состояниями, в том числе неотложными Установление диагноза с учетом действующей международной статистической классификации болезней и проблем, связанных со здоровьем (МКБ)
ПК-3	Назначение лечения и контроль его эффективности и безопасности у конкретного больного, в том числе с сочетанной патологией
иПК-3.1.	Разработка плана лечения заболевания или состояния с учетом диагноза, возраста и клинической картины в соответствии с действующими порядками оказания медицинской помощи, клиническими рекомендациями (протоколами лечения) по вопросам оказания медицинской помощи с учетом стандартов медицинской помощи
иПК-3.2.	Назначение лекарственных препаратов, медицинских изделий и лечебного питания с учетом диагноза, возраста и клинической картины болезни и в соответствии с действующими порядками оказания медицинской помощи, клиническими рекомендациями (протоколами лечения) по вопросам оказания медицинской помощи с учетом стандартов медицинской помощи
иПК-3.3.	Назначение немедикаментозного лечения с учетом диагноза, возраста и клинической картины болезни в соответствии с действующими порядками оказания медицинской помощи, клиническими рекомендациями (протоколами лечения) по вопросам оказания медицинской помощи с учетом стандартов медицинской помощи
иПК-3.4.	Оценка эффективности и безопасности применения лекарственных препаратов, медицинских изделий, лечебного питания и иных методов лечения
иПК-3.6.	Организация персонализированного лечения пациента, в том числе беременных женщин, пациентов пожилого и старческого возраста, оценка эффективности и безопасности лечения

3. Цели и основные задачи СРС

Ведущая цель организации и осуществления СРС должна совпадать с целью обучения студента – подготовкой специалиста (или бакалавра) с высшим образованием. При организации СРС важным и необходимым условием становятся формирование умения самостоятельной работы для приобретения знаний, навыков и возможности организации учебной и научной деятельности.

Целью самостоятельной работы студентов является овладение фундаментальными знаниями, профессиональными умениями и навыками деятельности по профилю (компетенциями), опытом творческой, исследовательской деятельности. Самостоятельная работа студентов способствует развитию самостоятельности, ответственности и организованности, творческого подхода к решению проблем учебного и профессионального уровня.

Задачами СРС в плане формирования вышеуказанных компетенций являются:

- систематизация и закрепление полученных теоретических знаний и практических умений студентов;
- углубление и расширение теоретических знаний;
- формирование умений использовать нормативную, правовую, справочную документацию и специальную литературу;
- развитие познавательных способностей и активности студентов: творческой инициативы, самостоятельности, ответственности и организованности;
- формирование самостоятельности мышления, способностей к саморазвитию, самосовершенствованию и самореализации;

- развитие исследовательских умений;
- использование материала, собранного и полученного в ходе самостоятельных занятий на семинарах, на практических и лабораторных занятиях, при написании контрольных (и выпускной квалификационной работ), для эффективной подготовки к итоговым зачетам, экзаменам, государственной итоговой аттестации и первичной аккредитации специалиста

4. Виды самостоятельной работы

В образовательном процессе по дисциплине «**ФАКУЛЬТЕТСКАЯ ТЕРАПИЯ**»

выделяется два (один) вид(а) самостоятельной работы – аудиторная, под руководством преподавателя, и внеаудиторная.

Внеаудиторная самостоятельная работа выполняется студентом по заданию преподавателя, но без его непосредственного участия.

Основными видами самостоятельной работы студентов без участия преподавателей являются:

4.1. Написание доклада/устного реферативного сообщения, реферата/презентации по темам:

1. Медикаментозная терапия ОРЛ. (тема 1)\
2. Ревматический эндокардит, миокардит, перикардит, полиартрит. Клиника. Принципы лечения (тема 1)
3. Миокардит: классификация, клиническая картина.
4. Диагностика и лечение миокардитов. (тема 2)
5. Классификация, клиническая картина перикардитов. (тема 3)
6. Диагностика и лечение перикардитов. (тема 3)
7. Классификация и клиническая картина гипертонической болезни. (тема 4)
8. Диагностика, персонализированное лечение пациентов с гипертонической болезнью. (тема 4)
9. Почечные гипертензии: клиника, диагностика, лечение. (тема 5)
10. Эндокринные гипертензии: клиника, диагностика, лечение. (тема 5)
11. Гемодинамические гипертензии: клиника, диагностика, лечение. (тема 5)
12. Клинико-диагностические критерии атеросклероза различной локализации. (тема 6)
13. Методы и принципы лечения атеросклероза (тема 6)
14. Ишемическая болезнь сердца: клиника, диагностика.(тема 7)
15. Стабильная стенокардия: клиника, диагностика, лечение (тема 7)
16. Острый коронарный синдром без подъема сегмента ST. Клиника, диагностика, исходы, лечение (тема 8)
17. Острый коронарный синдром с подъемом сегмента ST. Клиника, диагностика, исходы, лечение (тема 8)
18. Инфаркт миокарда: клиника, диагностика, лечение (тема 8)
19. Нарушения проводимости сердца: виды, ЭКГ-критерии, лечение. (тема 9)
20. Наджелудочковые нарушения ритма сердца: виды, клинико-диагностические критерии, лечение (тема 9)
21. Желудочковые нарушения ритма сердца: виды, клинико-диагностические критерии, лечение (тема 9)
22. Хроническая сердечная недостаточность: клиническая картина, диагностика (тема 10)
23. Медикаментозное и хирургическое лечение больных с ХСН (тема 10)
24. Левосердечные пороки сердца: виды, клиническая картина, диагностика, лечение (тема 11)
25. Правосердечные пороки сердца: виды, клиническая картина, диагностика, лечение (тема 11)
26. Острый гломерулонефрит: этиология, клинико-диагностические критерии, лечение (тема 12)
27. Хронический гломерулонефрит: варианты течения, клинико-диагностические критерии, осложнения, лечение (тема 13)
28. Острая и хроническая болезнь почек (ХБП), основные клинические синдромы ХБП. Диагностика. (тема 14)
29. Уремия – терминальная стадия ХБП, методы лечения, показания к хроническому гемодиализу. (тема 14)

30. Бронхиальная астма: классификация, клиническая картина, диагностика, принципы терапии. (тема 17)
31. Астматический статус: клиника, диагностика, лечение. (тема 18)
32. Ступенчатая терапия бронхиальной астмы с учетом стандартов медицинской помощи (тема 18).
33. ХОБЛ: классификация, клиническая картина, диагностика, лечение. (тема 19)
34. Легочное сердце: механизмы развития, клиника, лечение (тема 19)
35. Пневмония: этиология, классификация, клиническая картина, диагностика, лечение. (тема 20)
36. ТЭЛА: этиология, классификация, клиническая картина, диагностические критерии. (тема 21)
37. ТЭЛА: разработка плана лечения с учетом стандартов медицинской помощи (тема 21)
38. Гастриты: этиология, классификация, клиническая картина, диагностические критерии. (тема 22)
39. Гастриты: разработка плана лечения с учетом стандартов медицинской помощи (тема 22)
40. Язвенная болезнь желудка, двенадцатиперстной кишки: этиология, классификация, клиническая картина, диагностические критерии (тема 23)
41. Язвенная болезнь желудка, двенадцатиперстной кишки: разработка плана лечения с учетом стандартов медицинской помощи (тема 23)
42. Холецистит: классификация, клиническая картина, диагностика, лечение. (тема 24)
43. Холецистит: лечение с учетом стандартов медицинской помощи (тема 24)
44. Доброкачественные билирубинемии клиническая картина, диагностика, лечение. (тема 25)
45. Хронический панкреатит, клиничко-диагностические критерии (тема 26)
46. Хронический панкреатит- разработка плана лечения с учетом стандартов медицинской помощи (тема 26)
47. Хронический гепатит этиология, классификация, клиническая картина, диагностические критерии . (тема 27)
48. Хронический гепатит - лечение с учетом стандартов медицинской помощи. (тема 27)
49. Цирроз печени: клинические синдромы, диагностика (тема 27)
50. Цирроз печени: - лечение с учетом стандартов медицинской помощи (тема 27)
51. Желудочно-кишечные кровотечения: причины, клиническая картина, диагностика, лечение (тема 29)
52. Печеночная кома: причины, стадии, клиническая картина, диагностика (тема 30)
53. Печеночная кома: лечение с учетом стандартов медицинской помощи (тема 30)

Темы рефератов/презентаций, докладов/устных реферативных сообщений могут быть предложены преподавателем из вышеперечисленного списка, а также обучающимся в порядке личной инициативы по согласованию с преподавателем

4.2 Написание истории болезни/фрагмента истории болезни

4.3 Решение ситуационных задач по темам:

Тема №1: «Острая ревматическая лихорадка»

Ситуационная задача 1

Мужчина 39 лет на приеме у врача-терапевта участкового предъявляет жалобы на одышку, сердцебиение, кашель. Небольшую одышку и периодические сердцебиения отмечает в течение 5 лет. Около недели назад заболел ангиной с появлением высокой температуры, кашля. В ночь перед обращением к врачу не мог спать из-за выраженной одышки, усиливающейся в горизонтальном положении. В подростковом возрасте были частые ангины, на фоне которых беспокоили боли в крупных суставах. Наблюдался у невропатолога по поводу хореи.

Объективно: ортопноэ, акроцианоз, ЧДД - 28 в минуту, отёки нижних конечностей, приподнимающий верхушечный толчок. Пульс слабого наполнения, аритмичен, 96 ударов в минуту. ЧСС по данным аускультации - 110 в минуту. Артериальное давление - 100/60 мм.рт.ст., температура тела - 37,4°C. Печень увеличена, слегка болезненна при пальпации. При перкуссии сердце увеличено влево и вправо. В нижних отделах лёгких мелкопузырчатые хрипы. При аускультации сердца – аритмия с отсутствием периодов

правильного ритма. На верхушке трёхчленная мелодия с низким глухим дополнительным компонентом, акцент II тона на лёгочной артерии. Трёхчленная мелодия выслушивается в точке Боткина. Систолический и протодиастолический шум на верхушке. Систолический шум на верхушке усиливается на выдохе, проводится в аксиллярную область.

Вопросы:

1. Сформулируйте предварительный диагноз.
2. Какие жалобы и данные анамнеза подтверждают диагноз?
3. Перечислите данные физикального осмотра, подтверждающие диагноз
4. Какие осложнения основного заболевания Вы предполагаете?
5. Какое инструментальное обследование необходимо провести пациенту в соответствии с действующими порядками оказания медицинской помощи
6. Консультация какого врача-специалиста показана пациенту в соответствии с действующими порядками оказания медицинской помощи?
7. Назначьте лекарственные препараты с учетом диагноза, возраста и клинической картины

Эталон ответа:

1. Хроническая ревматическая болезнь сердца, активная фаза, активность II ст. Рецидивирующий ревмокардит. Комбинированный митральный порок сердца: стеноз и недостаточность митрального клапана. Фибрилляция предсердий с тахисистолией желудочков. Хроническая сердечная недостаточность IIБ стадии IV функционального класса. Сердечная астма.

2. одышка, усиливающаяся в горизонтальном положении, сердцебиение, кашель. Болен 5 лет. Обострение после ангины. В подростковом возрасте были частые ангины, на фоне которых беспокоили боли в крупных суставах. Наблюдался у невропатолога по поводу хореи.

3. ортопноэ, акроцианоз, отёки нижних конечностей, приподнимающий верхушечный толчок, пульс слабого наполнения, аритмичен, 96 ударов в минуту, ЧСС по данным аускультации - 110 в минуту. Артериальное давление - 100/60 мм.рт.ст., температура тела - 37,4°C. Печень увеличена, слегка болезненна при пальпации. При перкуссии сердце увеличено влево и вправо. В нижних отделах лёгких мелкопузырчатые хрипы. При аускультации сердца – аритмия с отсутствием периодов правильного ритма. На верхушке трёхчленная мелодия с низким глухим дополнительным компонентом, акцент II тона на лёгочной артерии. Трёхчленная мелодия выслушивается в точке Боткина. Систолический и протодиастолический шум на верхушке. Систолический шум на верхушке усиливается на выдохе, проводится в аксиллярную область.

Данные объективного обследования и аускультации сердца свидетельствуют о формировании комбинированного митрального порока сердца: стеноз и недостаточность митрального клапана. Характер пульса, наличие дефицита пульса свидетельствуют о фибрилляции предсердий. Наличие проявлений бивентрикулярной сердечной недостаточности характерно для IIБ стадии и соответствует IV функциональному классу.

4. Фибрилляция предсердий с тахисистолией желудочков. Хроническая сердечная недостаточность IIБ ст., IV функционального класса. Сердечная астма.

5. Пациенту рекомендована

- трансторакальная эхокардиография для определения характера органического поражения митрального клапана, оценки степени митрального стеноза и митральной недостаточности, характера ремоделирования левого желудочка, левого предсердия, правого желудочка и правого предсердия методом

- чреспищеводная эхокардиография для исключения тромбов в предсердиях

- рентгенологическое исследование органов грудной клетки.

6. Консультация кардиохирурга. Хирургическое лечение – протезирование митрального клапана – показано после стихания активности ревматического процесса и уменьшения степени недостаточности кровообращения.

7. Антибактериальная терапия. Нестероидные противовоспалительные средства. Для контроля ЧСС – Дигоксин. При снижении фракции выброса – Биспролол или Карведилол, Спиринолактон, ингибиторы АПФ (Эналаприл или Лизиноприл), петлевой диуретик (Торасемид или Фуросемид). Для купирования сердечной астмы – внутривенное введение нитратов.

Ситуационная задача 2

Женщина 25 лет, учитель, предъявляет жалобы на затруднение вдоха при ходьбе, подъеме на 2-й этаж, сухой кашель, повышение температуры до 38,6°C, сердцебиение, слабость. Два года назад, после ангины, возникли колющие боли в области верхушки сердца без связи с физической нагрузкой, различной длительности и интенсивности; появились летучие боли в коленных и плечевых суставах. За медицинской помощью не обращалась. Ухудшение 3 недели, лечилась амбулаторно по поводу ОРВИ (принимала Парацетамол). Несмотря на проводимое лечение, сохранялись слабость, кашель, колебания температуры в течение суток. При осмотре: кожа и видимые слизистые бледные, чистые, цианоз губ, кончика носа, цианотический румянец. Отёков нет. Периферические лимфоузлы не увеличены. Дыхание везикулярное, влажные незвучные мелкопузырчатые хрипы в нижних отделах. Пульс малый, ослаблен на левой лучевой артерии, 90 ударов в минуту. АД - 110/70 мм.рт.ст. Границы относительной сердечной тупости: правая - 2 см вправо от правого края грудины, верхняя – нижний край II ребра, левая – на 0,5 см кнутри от левой среднеключичной линии. Тоны сердца ритмичные, трёхчленный ритм, на верхушке сердца – хлопающий I тон, диастолический шум, во втором межреберье слева от грудины – акцент II тона, над мечевидным отростком – ослабление I тона. Живот симметричный, мягкий, безболезненный во всех отделах. Печень не увеличена. Симптом поколачивания отрицательный с обеих сторон.

Лабораторно. Общий анализ крови: гемоглобин - 130 г/л, эритроциты - $4,2 \times 10^{12}$ /л, лейкоциты - $12,1 \times 10^9$ /л, эозинофилы - 3%, палочкоядерные нейтрофилы - 8%, сегментоядерные нейтрофилы - 53%, лимфоциты - 30%, моноциты - 6%, СОЭ - 37 мм/час. Общий анализ мочи: относительная плотность - 1019, белок – нет, лейкоциты – 3-4, эпителий - 1-2 в поле зрения. Биохимический анализ крови: фибриноген - 6,2 г/л, общий белок – 57 г/л, альбумины – 34%, глобулины: α_1 – 6%, α_2 – 14%, β – 18%, γ – 28%, СРБ – 7,5 мг/л (N - 1-6 мг/л).

Вопросы:

- 1 Сформулируйте предварительный диагноз.
- 2.Какие жалобы и данные анамнеза подтверждают диагноз?
- 3.Перечислите данные физикального осмотра, подтверждающие диагноз
4. Какое инструментальное обследование необходимо провести пациенту в соответствии с действующими порядками оказания медицинской помощи
6. Консультация какого врача-специалиста показана пациенту в соответствии с действующими порядками оказания медицинской помощи?
7. Назначьте лекарственные препараты с учетом диагноза, возраста и клинической картины

Эталон ответа

1.Диагноз «Хроническая ревматическая болезнь сердца с формированием порока сердца»

2. жалобы на затруднение вдоха при ходьбе, подъеме на 2-й этаж (ФК II), сухой кашель, повышение температуры до 38,6°C (Активная фаза), сердцебиение, слабость.

Ревматическая атака в анамнезе - Больна 2 года. После ангины - возникли колющие боли в области верхушки сердца без связи с физической нагрузкой, различной длительности и интенсивности; появились летучие боли в коленных и плечевых суставах.

3. При осмотре: цианоз губ, кончика носа, цианотический румянец. влажные незвучные мелкопузырчатые хрипы в нижних отделах. Пульс малый, ослаблен на левой лучевой артерии, 90 ударов в минуту. Границы относительной сердечной тупости: правая - 2 см вправо от правого края грудины, верхняя – нижний край II ребра, левая – на 0,5 см кнутри от левой среднеключичной линии. Тоны сердца ритмичные, трёхчленный ритм, на верхушке сердца – хлопающий I тон, диастолический шум, во втором межреберье слева от грудины – акцент II тона, над мечевидным отростком – ослабление I тона (признаки митрального стеноза). Печень не увеличена. Симптом поколачивания отрицательный с обеих сторон.

4. Пациенту рекомендовано:

Эхо-КГ (визуализация полостей и клапанов сердца);

ЭКГ (состояние миокарда, выявление нарушений ритма).

5.Консультация кардиохирурга. Абсолютно показана хирургическая коррекция порока.

6.Этиотропная терапия (пенициллины, в т. ч. защищенные, или макролиды, или линкозамиды) – при положительной БГСА-культуре из зева.НПВП (Мовалис, Напроксен, Нимесулид).

ГК (при наличии выраженного кардита и/или полисерозита).

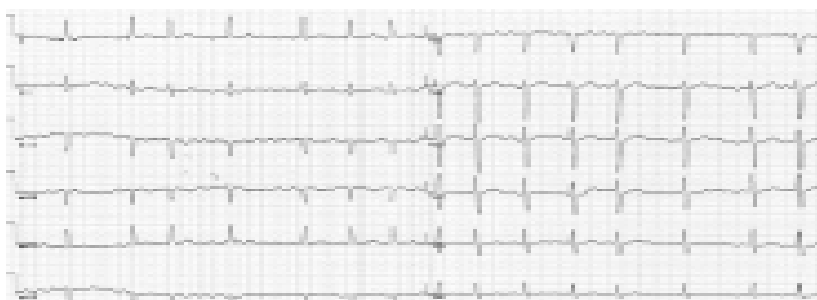Лечение ХСН (диуретики, ингибиторы АПФ или БРА, адrenomоделаторы). **Тема №2:**

«Миокардит»

Ситуационная задача 1

Больная Б. 38 лет поступила в клинику в связи с развитием около 5 дней назад одышки при обычных физических нагрузках, учащённого неритмичного сердцебиения. В детстве страдала частыми ангинами, которые прекратились в подростковом возрасте; тонзиллэктомия не проводилась. Ежегодно переносит острую респираторную вирусную инфекцию (ОРВИ), неоднократно отмечала появление герпетической сыпи на губах. За месяц до появления указанных жалоб перенесла опоясывающий герпес, по поводу которого проводилась симптоматическая терапия. Физические нагрузки переносила хорошо.

При осмотре: состояние относительно удовлетворительное. Температура тела 37,2°C, озноба нет. Конституция нормостеническая. Кожные покровы чистые. Отёков нет. ЧД - 22 в минуту, дыхание жёсткое в базальных отделах, хрипов нет. ЧСС - 115 ударов в минуту, ритм неправильный, дефицит пульса - до 10 в минуту. АД - 110/70 мм рт. ст. Живот мягкий, безболезненный, печень и селезёнка не увеличены. В анализах крови: СРБ - 5,6 мг/л, АСЛО - 125 МЕ/л (норма 0-125 МЕ/л). ЭКГ.



Вопросы:

1. Сформулируйте предварительный диагноз.
2. Какие жалобы и данные анамнеза подтверждают диагноз?
3. Перечислите данные физикального осмотра, подтверждающие диагноз
4. Какое лабораторное обследование необходимо провести пациенту в соответствии с действующими порядками оказания медицинской помощи
5. Какое инструментальное обследование необходимо провести пациенту в соответствии с действующими порядками оказания медицинской помощи
6. Назначьте лекарственные препараты с учетом диагноза, возраста и клинической картины
7. Расшифровать ЭКГ, указать какие изменения Вы видите у пациентки на ЭКГ.

Эталон ответа

1. Наиболее вероятный диагноз - «неревматический (инфекционно-аллергический) миокардит».
2. одышка при обычных физических нагрузках, учащённого неритмичного сердцебиения, сохраняющийся субфебрилитет.

В детстве страдала частыми ангинами, которые прекратились в подростковом возрасте. Ежегодно переносит острую респираторную вирусную инфекцию (ОРВИ), неоднократно отмечала появление герпетической сыпи на губах. За месяц до появления указанных жалоб перенесла опоясывающий герпес, по поводу которого проводилась симптоматическая терапия. В пользу наличия у больной неревматического миокардита говорит связь развития аритмии с опоясывающим герпесом, возбудитель которого обладает кардиотропным действием.

3. Температура тела 37,2°C. ЧСС - 115 ударов в минуту, ритм неправильный, дефицит пульса - до 10 в минуту.

4. Пациентке рекомендовано определение уровня антинуклеарных антител и антител к миокардиоцитам в крови. Выявление в крови повышенного в 3-4 раза титра антител к миокарду является основным лабораторным методом диагностики инфекционно-иммунного миокардита. Посев крови необходим для исключения инфекционного эндокардита, который уже отвергнут на основании полученных ранее данных.

5. Пациентке рекомендовано

- проведение сцинтиграфии щитовидной железы,
- ЭхоКГ,
- чреспищеводной ЭхоКГ.

Сцинтиграфия щитовидной железы показана для исключения тиреотоксической аденомы («горячего узла») даже при нормальном уровне гормонов в однократном анализе. ЭхоКГ

позволяет определить такие признаки тиреотоксического сердца и миокардита, как диффузное снижение сократимости и расширение полостей сердца; для верификации миокардита диагностически значимым является также обнаружение сопутствующего выпота в полости перикарда, субклинической клапанной регургитации, которая обусловлена нарушениями в работе подклапанных структур. Чреспищеводная ЭхоКГ показана для исключения внутри -предсердного тромбоза как возможного противопоказания к восстановлению синусового ритма.

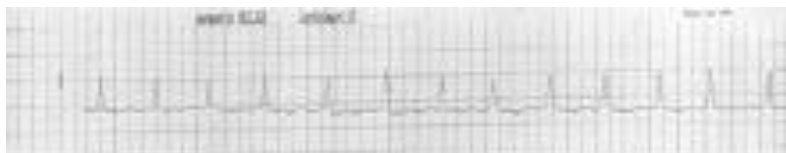
6.Первоочередные лечебные мероприятия включают: назначение β -адреноблокаторов и назначение антикоагулянтной терапии. Назначение β -адреноблокаторов показано с целью урежения желудочкового ответа и облегчения переносимости аритмии. Показаний к экстренной электроимпульсной терапии (ЭИТ) (выраженной гемодинамической нестабильности) также нет. Поскольку давность развития мерцательной аритмии неизвестна, попытка восстановления синусового ритма может быть предпринята только после плановой подготовки антикоагулянтами, немедленное введение Новокаинамида с этой целью противопоказано в связи с опасностью тромбоэмболических осложнений.

7.Фибрилляция предсердий (мерцательная аритмия). О наличии мерцательной аритмии свидетельствуют отсутствие зубца Р и неправильный ритм (непостоянство интервалов RR) - последнее обстоятельство исключает диагноз АВ узловой тахикардии. Положительная полярность комплекса QRS в отведениях I и aVF свидетельствует о нормальном расположении ЭОС.

Ситуационная задача 2

Больная 38 лет, инженер, обратилась к врачу-терапевту участковому с жалобами на повторные приступы сердцебиения, возникающие без всяких причин, без какой-либо связи с движением, волнениями, приёмом пищи, сопровождающиеся стеснением в груди, нехваткой воздуха, дрожанием всего тела. Приступы купируются самостоятельно. После купирования одного из приступов сердцебиения была кратковременная потеря сознания. Вне приступа беспокоит слабость, быстрая утомляемость, головокружение. Больной считает себя в течение года. Началось все с недомогания, длительного субфебрилитета, артралгий, перебоев в работе сердца. Ставился диагноз миокардита, лечилась в стационаре. При выписке врачи рекомендовали принимать препараты белладонны, т. к. была постоянная склонность к брадикардии - частота пульса была в пределах 50-55 в минуту.

Три месяца назад возник первый приступ сердцебиения, затем он повторился через три недели, а в последнее время приступы бывают по 3-4 раза в неделю. ЭКГ картина во время приступа:




Анамнез жизни: в прошлом практически здорова, серьезных заболеваний не было, всегда была физически активна, ходила на лыжах, посещала бассейн. Гинекологический анамнез без особенностей, роды 1 без осложнений.

Объективно: в момент осмотра состояние больной удовлетворительное. Пульс - 48 в минуту, неритмичный (5-7 выпадений, или пауз, в минуту). АД - 130/70 мм рт. ст. Границы относительной сердечной тупости в V межреберье по среднеключичной линии.

В лёгких везикулярное дыхание, хрипов нет. Живот мягкий, безболезненный при пальпации, печень не увеличена. Отёков нет.

На ЭКГ сразу после осмотра больной:



Вопросы:

- 1 Сформулируйте предварительный диагноз.
- 2.Какие жалобы и данные анамнеза подтверждают диагноз?
- 3.Перечислите данные физикального осмотра, подтверждающие диагноз
4. Какое инструментальное обследование необходимо провести пациенту в соответствии с действующими порядками оказания медицинской помощи
5. Какую специализированную медицинскую помощь необходимо оказать пациенту в стационарных условиях в соответствии с клиническими рекомендациями?

6. Назначьте лекарственные препараты с учетом диагноза, возраста и клинической картины

7. Расшифровать ЭКГ, указать какие изменения Вы видите у пациентки на ЭКГ.

Эталон ответа

Миокардитический кардиосклероз. Синдром слабости синусового узла: синдром тахикардии-брадикардии. Фибрилляция предсердий, пароксизмальная форма. Синоатриальная блокада 2 степени. Синдром Морганьи-Адамса-Стокса.

на повторные приступы сердцебиения, сопровождающиеся стеснением в груди, нехваткой воздуха, дрожанием всего тела, эпизоды кратковременной потери сознания.

Больной считает себя в течение года. Началось все с недомогания, длительного субфебрилитета, артралгий, перебоев в работе сердца. Ставился диагноз миокардита, была постоянная склонность к брадикардии - частота пульса была в пределах 50-55 в минуту.

Пульс - 48 в минуту, неритмичный (5-7 выпадений, или пауз, в минуту). Границы относительной сердечной тупости в V межреберье по среднеключичной линии.

- чреспищеводная электрокардиостимуляция с медикаментозной денервацией.

При проведении последней наиболее важные показатели – время восстановления функции СУ (интервал от последнего электрического стимула при прекращении ЭКС до первого самостоятельного синусового сокращения) и скорректированное время восстановления функции СУ (разница между временем восстановления функции СУ и R-R интервалом, предшествующим ЭКС). Значение первого из них не должно превышать 1500 мс, а второго – 525 мс как на фоне исходного ритма, так и после медикаментозной денервации.

показана имплантация антиаритмического устройства – кардиовертера в условиях специализированного отделения.

Синдром слабости синусового узла с нарушениями ритма является абсолютным показанием к постоянной электрокардиостимуляции.

У больной с миокардитом в анамнезе имеют место комбинированные нарушения ритма и проводимости: пароксизмальная фибрилляция предсердий (ЭКГ1) и стойкая синусовая брадикардия, синоатриальная блокада 2 степени (ЭКГ 2), что является проявлением синдрома тахикардии-брадикардии (синдром Шорта) как одно из клинических проявлений синдрома слабости синусового узла на фоне органического поражения миокарда вследствие миокардитического кардиосклероза.

Тема №3: «Перикардит»

Ситуационная задача 1

Больной 42 лет жалуется на выраженную слабость, головокружение, одышку при малейшей физической нагрузке. Около 2 недель назад 3 дня находился на больничном листе с диагнозом «острая респираторная вирусная инфекция». 5 дней назад вновь повысилась температура до субфебрильных цифр, потом появились постоянные боли за грудиной средней интенсивности, облегчающиеся в вертикальном положении и приёме анальгина. Последние 2 дня боли не беспокоят, но появилось ощущение тяжести в правом подреберье, пастозность стоп и голеней. Сегодня утром по совету тётки принял 2 таблетки Фуросемида, выделил около 1,5 литров мочи. Состояние резко ухудшилось, одышка усилилась, при попытке встать кратковременная потеря сознания. Вызвана бригада скорой медицинской помощи. При осмотре состояние средней тяжести. В сознании. Лежит низко.

Голеней пастозны. В лёгких везикулярное дыхание, хрипов нет. Частота дыхательных движений - 22 в минуту, шейные вены набухшие. Верхушечный толчок не определяется. Тоны сердца глухие, частота сердечных сокращений - 128 в минуту. Ритм правильный, АД - 110/70 мм рт. ст., при обычных цифрах - 130/80 мм рт. ст. На вдохе величина систолического давления снижается на 15 мм рт. ст. Печень + 4 см, чувствительна при пальпации. На ЭКГ синусовая тахикардия. Амплитуда желудочкового комплекса во всех отведениях снижена, зубец T во всех отведениях сглажен.

Вопросы:

1. Сформулируйте предварительный диагноз и составьте план обследования.

2. Какие жалобы и данные анамнеза подтверждают диагноз?

3. Перечислите данные физикального осмотра, подтверждающие диагноз

4. Назначьте лекарственные препараты с учетом диагноза, возраста и клинической картины

Эталон ответа

1. Острый экссудативный перикардит. Тампонада сердца. НК IIБ стадии.

Общий анализ крови, мочи. Биохимический анализ крови: общий белок, белковые фракции, серомукоид, фибриноген, СРБ, АСТ, АЛТ, АСЛ-О. Рентгенологическое исследование грудной клетки. ЭКГ. ЭХОКГ. Диагностическая пункция перикарда.

2. Боли в сердце. Одышка, которая уменьшается при наклонах тела вперед. Появляется сухой кашель, иногда рвота вследствие давления экссудата на трахею, бронхи и диафрагмальный нерв.

3. Симптомы тампонады сердца: значительное расширение тени сердца, резкое повышение венозного давления (набухание шейных вен, особенно заметное в горизонтальном положении), снижение артериального давления, появление парадоксального пульса

4. Антибактериальная терапия (цефалоспорины), иммуносупрессивная терапия (Преднизолон 20-30 мг/сут). Лечение недостаточности кровообращения: диуретики, ингибиторы ангиотензин-превращающего фермента. Пункция перикарда с удалением жидкости.

Ситуационная задача 2

Больной, 25 лет, обратился к участковому врачу с жалобами на боли давящего характера в области сердца, продолжающиеся в течение 2 сут, усиливающиеся при дыхании и лежа в постели на спине, повышение температуры тела до 38 °С, озноб, потливость, слабость.

Около 2 недель назад до появления вышеописанных жалоб после переохлаждения появился кашель, насморк, к врачу не обращался, работал.

Состояние больного средней тяжести. Кожные покровы и видимые слизистые обычной окраски, зев чистый, гиперемии нет, миндалины не увеличены. Периферические лимфоузлы не увеличены. Дыхание через нос свободное. ЧД -20 в минуту. При перкуссии легких - ясный легочный звук. При аускультации - дыхание везикулярное, хрипов нет.

Область сердца не изменена. Правая граница сердца - у правого края грудины, левая - на 1,5 см кнутри от среднеключичной линии, верхняя - треть межреберья. Тоны сердца ясные, в четвертом межреберье слева по парастеральной линии прослушивается на ограниченном участке «скребущий» шум, усиливающийся на вдохе и при надавливании стетоскопом. Пульс - 128 в минуту, ритм правильный. АД - 90/60 мм рт.ст. Живот мягкий, безболезненный при пальпации. Печень не увеличена, селезенка не пальпируется. Отеков нет.

Вопросы:

1. Сформулируйте предварительный диагноз и составьте план обследования.

2. Какие жалобы и данные анамнеза подтверждают диагноз?

3. Перечислите данные физикального осмотра, подтверждающие диагноз

4. Назначьте лекарственные препараты с учетом диагноза, возраста и клинической картины

Эталон ответа

1. Острый фибринозный перикардит.

Общий анализ крови, биохимический анализ крови (КФК, КФК МВ, ЛДГ, тропонин), ЭКГ, ЭхоКГ, рентгенография органов грудной клетки.

В анализе крови возможен лейкоцитоз, сдвиг влево, ускорение СОЭ. Исследование ферментов крови проводится для исключения поражения миокарда.

На ЭКГ, учитывая ранний срок заболевания, вероятно, будет наблюдаться конкордантный подъем сегмента ST в основных, возможно, грудных отведениях. Рентгенологические и ЭхоКГ-признаки при остром и сухом перикардите отсутствуют.

2. Характерным в данном случае является связь заболевания с переохлаждением, длительный характер болей в сердце, связанный с актом дыхания и изменением положения тела. Среди общих симптомов отмечается лихорадка, озноб, потливость

3. Патогномоничный признак - шум трения перикарда, для которого характерна ограниченная локализация, «скребущий» звук, отсутствие иррадиации, усиление на высоте вдоха и при надавливании грудной клетки стетоскопом.

4. Назначение НПВС, при отсутствии эффекта - преднизолон.

Тема №4: «Гипертоническая болезнь (ГБ)»

Ситуационная задача 1

Пациент А.Т. 49 лет, инженер, обратился к участковому терапевту с жалобами на эпизодическое повышение АД до 150/90-160/95 мм рт. ст., сопровождающееся головными болями в затылочной области. По совету своих знакомых при плохом самочувствии, связанном с высоким АД, принимает эналаприл по 10 мг. Кроме того, в последние 2-3 мес. стал отмечать появление ноющих болей в области икроножных мышц при ходьбе на расстоянии 250-300 метров, купирующихся в покое. Считает себя больным около 2-х лет, когда впервые появились вышеуказанные жалобы. Ранее не обследовался.

Систематической терапии не получает. Максимальные цифры АД – 170/100 мм рт.ст. Около 10 лет назад была выявлена язвенная болезнь 12-перстной кишки, после курса консервативной терапии обострений больше не было. Другие хронические заболевания отрицает. Курит около ½ пачки в день – 30 лет. Алкоголь употребляет умеренно. Семейный анамнез: мать страдает ИБС, ГБ; отец умер в возрасте 62 лет от инфаркта миокарда. Операций, травм не было. При физикальном осмотре состояние удовлетворительное. Кожные покровы и видимые слизистые не изменены. Рост 172 см, вес 80 кг, ИМТ – 27 кг/м² Периферические л/узлы не увеличены. Щитовидная железа б/о. При сравнительной перкуссии в симметричных участках грудной клетки звук ясный лёгочный. Топографическая перкуссия – границы лёгких в пределах нормы. ЧДД – 18 в минуту. При аускультации лёгких везикулярное дыхание, хрипов нет. Границы сердца не изменены. Тоны сердца ясные, акцент 2-го тона над аортой. Ритм сердца правильный, прерываемый единичными экстрасистолами. ЧСС – 70 уд/мин, АД – 150/90 мм рт.ст. Живот при пальпации мягкий, безболезненный. Печень не пальпируется. Поколачивание области почек безболезненное с обеих сторон. Дизурических явлений нет.

Вопросы:

1. Сформулируйте диагноз с учетом действующей международной статистической классификации болезней (МКБ).
2. Обоснуйте поставленный Вами диагноз, основываясь на жалобах, данных анамнеза.
3. Обоснуйте поставленный Вами диагноз, основываясь на данных физикального исследования
4. Назначьте персонализированное лечение пациенту. Какие комбинации групп гипотензивных препаратов противопоказаны данному больному.

Эталон ответа

1. Гипертоническая болезнь II стадии. Степень АГ 2. Риск 3 (высокий). ХСН 0 ст., ФК 0. Атеросклероз артерий нижних конечностей.

2. Диагноз «гипертоническая болезнь» установлен на основании жалоб больного на эпизодическое повышение АД до 150/90-160/95 мм рт. ст., сопровождающееся головными болями в затылочной области.

Облитерирующий атеросклероз артерий нижних конечностей установлен на основании данных анамнеза (в последние 2-3 месяца стал отмечать появление ноющих болей в области икроножных мышц при ходьбе на расстоянии 250-300 метров, купирующиеся в покое);

3. установление степени АГ основано на цифрах АД, измеренных во время приёма.

Стадия АГ установлена на основании наличия поражения органов-мишеней - системный атеросклероз.

4. Ингибиторы АПФ или антагонисты рецепторов к ангиотензину II.

Гипотензивная терапия (возможно назначение ИАПФ, БРА-блокаторы рецепторов альдостерона, АК-антагонисты кальция, диуретики). Например, Периндоприл 2,5 мг 1 раз в день, или Амлодипин 5 мг 1 раз в день, после достижения целевых цифр АД - дезагреганты (Аспирин 75 мг/сут).

Противопоказаны комбинации β- адреноблокаторов (БАБ) +антагонисты кальция (недигидропиридинового ряда) – биспролол+верапамил – усиление кардиодепрессивного эффекта.

Ситуационная задача 2

Больная 72 лет, пенсионерка, обратилась к врачу-терапевту с жалобами на бессонницу, снижение памяти, повышение АД до 160-170/65-70 мм рт. ст. Из анамнеза известно о повышении АД до макс. 180/80 мм рт.ст. в течение 20 лет, когда впервые был установлен диагноз ГБ. Назначенную врачом-терапевтом терапию проводила нерегулярно. Ситуационно при повышении АД свыше 180 мм.рт.ст. принимает каптоприл. Менопауза более 20 лет. Гиподинамия после прекращения работы 6 лет назад. Вредных привычек нет. Из семейного анамнеза установлено, что наследственность по ССЗ не отягощена. При осмотре состояние удовлетворительное. Рост 162 см, масса тела 46 кг, ИМТ 17,7 кг/м²; ОТ 98 см. Кожные покровы чистые, нормальной окраски, тургор снижен. Периферических отёков нет. Дыхание везикулярное над всей поверхностью лёгких, хрипов нет. ЧД – 18 в 1 мин. Тоны сердца приглушены, ритмичны, акцент II тона над аортой. АД – 162/62 мм рт. ст. Пульс 76 в 1 мин., ритмичный. Живот мягкий, безболезненный. Печень и селезёнка не увеличены. Поколачивание в проекции почек безболезненно с обеих сторон.

Через 6 месяцев регулярной антигипертензивной терапии (препараты из группы антигипертензивных лекарственных средств, выбранные в прошлом вопросе) + розувастатин 10

мг/сутки + соблюдение диеты – АД находится в пределах 140-150/65 мм рт.ст., ОХС 5,6; ХС ЛПВП 1,14; ТГ 1,9 ммоль/л, ЛПНП 3,6 ммоль/л, СКФ 63 мл/мин, сахар натощак 5,2 ммоль/л. АЛТ 50 Ед/л, АСТ 38 Ед/л, КФК 121 Ед/л.

Вопросы:

1. Сформулируйте диагноз с учетом действующей международной статистической классификации болезней (МКБ).
2. Обоснуйте поставленный Вами диагноз, основываясь на жалобах, данных анамнеза.
3. Обоснуйте поставленный Вами диагноз, основываясь на данных физикального исследования
- 3 Назначьте персонализированное лечение пациенту. Какие комбинации групп гипотензивных препаратов противопоказаны данному больному.
4. Оцените эффективность применения проводимой терапии

Эталон ответа

1. Гипертоническая болезнь (ГБ) II стадии, изолированная систолическая артериальная гипертензия (ИСАГ), риск ССО 3. Цереброваскулярная болезнь: дисциркуляторная энцефалопатия I степени.
2. Диагноз «артериальная гипертензия» (АГ) установлен на основании указаний на повышение АД; установление ИСАГ основано на цифрах АД. Диагноз «цереброваскулярная болезнь (ЦВБ), дисциркуляторная энцефалопатия I степени» обоснован указаниями на снижение памяти у пациентки с длительным стажем ГБ.
3. Стадия АГ установлена на основании наличия поражения органов-мишеней, а именно значения пульсового АД (ПАД). ПАД равно или превышающее 60 мм рт. ст. у пациентов пожилого и старческого возраста рассматривается как проявление повышенной ригидности и жесткости сосудистой стенки. Уровень ПАД равен: $162 - 62 = 100$ мм рт. ст. Степень риска ССО поставлена на основании поражения органов мишеней.
4. Наиболее предпочтительными для лечения пожилых пациентов ИСАГ, с точки зрения действующих национальных рекомендаций по АГ, являются сочетания блокаторов кальциевых каналов + тиазидный диуретик. При плохой переносимости блокаторов кальциевых каналов, как периферических вазодилаторов, рекомендовано использовать в лечении ИАПФ или АРА. Пациентке также показана гиполипидемическая терапия. С учётом того, что пациентка пожилого возраста с дефицитом массы тела, назначение статинов сопряжено с риском развития миопатии, рабдомиолиза. С точки зрения безопасности лицам пожилого возраста начинать лечение статинами необходимо с минимальной дозы, предпочтение следует отдавать гидрофильным статинам (розувастатин).
5. Гипотензивный эффект от проводимого лечения может быть расценён как положительный. Целевое систолическое АД у пожилых пациентов - 140-150 мм рт. ст. - достигнуто. Гиполипидемическую терапию следует продолжать, однако, в связи с недостаточным эффектом, может быть рекомендовано повышение дозы статина, под контролем АЛТ, АСТ, КФК через 4-6 недель после повышения дозы или комбинация с ингибитором обратного всасывания холестерина – Эзетимибом в дозе 10 мг.

Тема №5: «Симптоматические артериальные гипертензии»

Ситуационная задача 1

Больная А. 38 лет поступила по скорой помощи в приёмное отделение стационара с жалобами на пульсирующую головную боль, сопровождающуюся чувством сдавления головы, сердцебиением, потливостью, ознобом. За последние 6 месяцев отмечает похудание на 4 кг. Измеряла АД нерегулярно. В анамнезе за последние 8 месяцев - частые гипертонические кризы, купированные врачами скорой помощи (препараты не помнит). Постоянно гипотензивной терапии не принимала, но при повышении АД свыше 170/100 мм рт. ст. принимала Каптоприл 25 мг внутрь без выраженного эффекта. При осмотре: АД – 220/130 мм рт. ст., ЧСС – 180 ударов в минуту. Температура тела - 37,8°C, бледность кожных покровов, тремор, похолодание кистей рук, светобоязнь. Отмечалось кратковременное синкопальное состояние. Проведена терапия внутривенным медленным введением препарата Урапидил со снижением АД в течение часа до 160/90 мм рт. ст.

Вопросы:

1. Установите предварительный диагноз и составьте плана лабораторных и инструментальных обследований пациента
2. Опишите признаки состояния (гипертонического криза), требующего оказания медицинской помощи в неотложной форме.

3 Определите план лечения с учетом диагноза, возраста и клинической картины

Эталон ответа

1. Феохромоцитома. Кризовая форма. Криз.

Пациентке рекомендовано: ОАК, сахар крови натощак, ЭКГ, УЗИ надпочечников, почек, грудного и брюшного отделов аорты, МСКТ почек и надпочечников, исследование мочи на количественное содержание норадреналина, адреналина, ванилилминдальной кислоты, проба с тропафеном.

2. жалобы на пульсирующую головную боль, сопровождающуюся чувством сдавления головы, сердцебиением, потливостью, ознобом. АД – 220/130 мм рт. ст., ЧСС – 180 ударов в минуту. Температура тела - 37,8°C, бледность кожных покровов, тремор, похолодание кистей рук, светобоязнь, кратковременное синкопальное состояние.

3. Альфа-адреноблокаторы, при необходимости комбинация с бета-адреноблокаторами, антагонистами кальциевых каналов, ингибиторами АПФ. В плановом порядке - оперативное лечение (адреналэктомия).

Ситуационная задача 2

Больной Л. 16 лет предъявляет жалобы на головные боли, носовые кровотечения, боли в ногах после длительной ходьбы. При осмотре отмечается гиперстеническая конституция больного, развитый плечевой пояс, гиперемия лица. Пульс на лучевой артерии напряжён, ритмичный с частотой 64 в минуту, симметрично с обеих сторон. Левая граница сердца на 2 см кнаружи от левой срединно-ключичной линии. Тоны сердца звучные, ясные, на всех точках аускультации выслушивается грубый систолический шум, проводящийся на сосуды шеи и в межлопаточное пространство, акцент II тона на аорте. АД на плечевой артерии - 170/110 мм рт. ст., на бедренной артерии - 150/80 мм рт. ст. с обеих сторон.

Вопросы:

1. Установите предварительный диагноз и составьте плана лабораторных и инструментальных обследований пациента

2. Определите план лечения с учетом диагноза, возраста и клинической картины

Эталон ответа

1. Коарктация аорты.

Пациенту рекомендовано: общий анализ крови, СРБ, АСЛ-О, фибриноген, ЭКГ, ЭХО-КГ, аортография, ультразвуковое исследование почек.

2. Лечение хирургическое, симптоматическая антигипертензивная терапия (ингибиторы АПФ, блокаторы рецепторов ангиотензина II, антагонисты кальциевых каналов).

Тема №6: «Атеросклероз»

Ситуационная задача 1

Женщина 75 лет 21.05.2016 обратилась к врачу с жалобами на сердцебиение. Из анамнеза известно, что 3 месяца назад пациентка перенесла острый нижний инфаркт миокарда с подъемом сегмента ST; пациентке была выполнена коронарография – выявлен стеноз огибающей ветви 85%, (ПМЖВ стеноз 45%, ОВ 45%), в связи с чем проводились трансбаллонная ангиопластика и стентирование ПКА стентом с лекарственным покрытием. В течение трех лет у пациентки верифицирована постоянная форма фибрилляции предсердий. У пациентки в анамнезе были 2 попытки восстановления ритма с помощью электроимпульсной терапии, которые оказались безуспешными. При осмотре: состояние средней тяжести. Кожные покровы чистые, обычной окраски. В лёгких дыхание везикулярное, хрипов нет. Тоны сердца приглушены, аритмичные. ЧСС – 140 уд. в мин., пульс – 110 уд. в мин. АД – 110/80 мм рт.ст. Живот мягкий, при пальпации безболезненный во всех отделах. Печень и селезёнка не увеличены. Дизурии нет. Симптом поколачивания по поясничной области отрицательный.

Вопросы:

1. Сформулируйте диагноз с учетом действующей международной статистической классификации болезней (МКБ).

2. Обоснуйте поставленный Вами диагноз, основываясь на жалобах, данных анамнеза.

3. Назначьте персонализированное лечение пациенту. Какие комбинации групп гипотензивных препаратов противопоказаны данному больному.

Эталон ответа

1. Основной: ИБС. Постинфарктный кардиосклероз. Атеросклероз коронарных сосудов. Транслуминальная ангиопластика (ТЛАП) и стентирование правой коронарной артерии (ПКА) от 21.02.2016 г. Дислипидемия IIb типа.

Осложнения: постоянная форма фибрилляции предсердий, тахисистолическая форма.

2. Диагноз «ИБС» выставлен в связи с наличием у пациентки в анамнезе инфаркта миокарда.

Диагноз «постинфарктный кардиосклероз» выставлен учитывая сроки после инфаркта миокарда (более 28 дней).

Дислипидемия IIb тип по Фредриксону выставлена в связи с повышением уровня общего холестерина, триглицеридов (целевой уровень <1,7), ЛПНП (целевой уровень <1,8),

Диагноз «фибрилляции предсердий» выставлен, так как у пациентки в течение 3 лет на ЭКГ регистрируется фибрилляция предсердий. Постоянная форма фибрилляции предсердий выставлена в связи с наличием в течение 3 лет фибрилляции предсердий, неуспешными попытками восстановления ритма.

3. 1) Ингибиторы АПФ или антагонисты рецепторов к ангиотензину II (предотвращение ремоделирования сердца, улучшение прогноза, уменьшение смертности) постоянно.

2) Статины в высоких дозах (снижение уровня холестерина - замедление атеросклероза) постоянно.

3) Бета-адреноблокаторы (уменьшение ЧСС, снижение потребности миокарда в кислороде, улучшение перфузии миокарда за счёт удлинения диастолы) постоянно.

4) Тройная антитромботическая терапия: ацетилсалициловая кислота + клопидогрель + пероральный антикоагулянт-варфарин (до 6 месяцев после инфаркта миокарда тройная, год двойная, далее монотерапия пероральным антикоагулянтом), при высоком риске кровотечений тройная терапия уменьшена до 1 месяца (цель – профилактика тромбозов).

Ситуационная задача 2

Мужчина 56 лет пришел на осмотр, ранее наблюдался у другого врача. Страдает артериальной гипертензией, по поводу которой получает индапамид 2,5 мг ежедневно. Также он время от времени принимает аспирин в низкой дозе, так как видел рекламу и решил, что ему он будет полезен. Анамнез жизни без особенностей, наличие иных хронических заболеваний отрицает. Пациент не курит, эпизодически употребляет алкогольные напитки и не занимается физическими упражнениями. Отец умер в возрасте 60 лет от инфаркта миокарда, мать умерла в возрасте 72 лет от злокачественного новообразования, есть две младшие сестры, обе не страдают хроническими заболеваниями. При физикальном исследовании рост 173 см, масса тела 92 кг, окружность талии 106 см. ЧСС – 75 ударов в минуту, АД – 130/80 мм.рт.ст. По органам и системам без отклонений от нормы. В лабораторных анализах липидного спектра: общий холестерин 6,23 ммоль/л, холестерин липопротеидов высокой плотности (ЛПВП) 1,2 ммоль/л, холестерин липопротеидов низкой плотности 4,03 ммоль/л, триглицериды 1,56 ммоль/л.

При физикальном исследовании рост 173 см, масса тела 92 кг, окружность талии 106 см. ЧСС – 75 ударов в минуту, АД – 130/80 мм.рт.ст. По органам и системам без отклонений от нормы.

Вопросы:

1. Сформулируйте диагноз с учетом действующей международной статистической классификации болезней (МКБ).

2. Обоснуйте поставленный Вами диагноз, основываясь на жалобах, данных анамнеза.

3. Обоснуйте поставленный Вами диагноз, основываясь на данных физикального исследования

4. Какое лабораторное исследование необходимо провести пациенту с учетом стандартов медицинской помощи?

5. Какие нефармакологические методы лечения следует рекомендовать пациенту?

Эталон ответа

1. Гипертоническая болезнь I стадии, медикаментозно достигнутая нормотензия, риск 2 (умеренный); ожирение I степени, абдоминальное ожирение; гиперхолестеринемия, дислипидемия

2. У данного пациента отсутствуют признаки поражения органов-мишеней и ассоциированные клинические состояния, поэтому стадия гипертонической болезни оценивается как I. У пациента на фоне медикаментозной терапии АД находится ниже целевого уровня 140/90 мм рт. ст., что позволяет указать отсутствие артериальной гипертензии (нормотензию). У пациента имеется не менее 5 установленных дополнительных факторов кардиоваскулярного риска: мужской пол, возраст старше 55 лет, дислипидемия, ожирение и абдоминальное ожирение. При наличии 3 и более факторов риска на фоне нормотензии риск оценивается от низкого до умеренного,

абсолютный риск (SCORE) для данного пациента составляет 4%, что в сочетании с большим числом дополнительных факторов риска позволяет оценить риск как умеренный. Гиперхолестеринемия установлена по превышению порогового значения общего холестерина в 4,9 ммоль/л, дислипидемия – на основании гиперхолестеринемии в сочетании с превышением порогового уровня холестерина ЛПНП в 3,0 ммоль/л.

3. Ожирение устанавливается по ИМТ=30,7 кг/м²(значения ИМТ выше 30 – ожирение, от 30 до 34,9 – ожирение 1 степени). Абдоминальное ожирение установлено по окружности талии = 106 см, что превышает порог в 102 см для муж чин европеоидной расы (в ряде рекомендаций указывается пороговое значение 94 см).

4. Определение микроальбуминурии, содержание в плазме крови глюкозы (натощак), уровень креатинина крови и расчет скорости клубочковой фильтрации (СКФ), содержание в сыворотке крови мочевой кислоты, содержание в сыворотке крови калия и натрия, содержание в сыворотке крови билирубина, АЛТ, АСТ, щелочной фосфатазы, γ -глутамил-транспептидазы («печеночные пробы»), уровень тиреотропного гормона (ТТГ).

5. Нормализация массы тела для достижения ИМТ <25 кг/м², и уменьшение объема талии до менее 102 см (по некоторым рекомендациям менее 94 см).

Ограничить потребление алкогольных напитков менее 20-30 г/сут в пересчете на чистый алкоголь.

Регулярная аэробная (динамическая) физическая нагрузка по 30–40 мин 5-7 раз в неделю (ходьба, бег, езда на велосипеде или плавание) на фоне ЧСС = 65-70% от максимальной для данного возраста. Максимальная ЧСС рассчитывается по формуле: 220 – возраст (лет).

Снижение потребления поваренной соли до 5-6 г/сут.

Изменение режима питания с увеличением потребления растительной пищи, молочных продуктов низкой жирности, увеличением в рационе калия, кальция (содержатся в овощах, фруктах, зерновых) и магния (содержится в молочных продуктах), а также уменьшением потребления животных жиров. Рекомендуемое потребление общих жиров составляет 25-35% от общей калорийности. Количество насыщенных жиров не более 7% от общей калорийности.

Продукты, богатые транс-жирами и насыщенными жирами (маргарины, пальмовые масла, жирное мясо, конфеты, сливки, сливочное масло, жирные сыры) следует заменить мононенасыщенными жирами (нерафинированное оливковое масло) и полиненасыщенными жирами (растительное масло) с целью ограничения транс-жиров не более 1% от общей калорийности рациона. Потребление углеводов может варьировать от 45 до 55% от общей калорийности рациона. Простые углеводы рекомендуется заменить сложными, т. е. продуктами, богатыми клетчаткой и имеющие низкий гликемический индекс (овощи, бобовые, фрукты, орехи, зерновые злаки). Общее количество фруктов и овощей в ежедневном рационе должно быть не менее 300-400 г. Не менее 2 раз в неделю в рацион рекомендуется включать рыбу (скумбрия, палтус, сардины, тунец, лосось, сельдь), богатую омега-3 полиненасыщенными жирными кислотами.

Тема №7: «Ишемическая болезнь сердца»

Ситуационная задача 1

Больной 47 лет поступил в стационар с амбулаторного приёма в поликлинике, куда обратился с жалобами на сжимающие боли за грудиной, возникающие при ходьбе в среднем темпе через 500 м или при подъёме по лестнице на 3 этаж, проходящие через 1-2 мин покоя. Впервые боли за грудиной появились 2 года назад, но больной их появление не связывал с заболеванием сердца, к врачам не обращался. Настоящее ухудшение наступило в течение недели, когда приступы загрудинных болей участились, стали возникать при меньших нагрузках – при спокойной ходьбе через 50-100 м, появились приступы сжимающих болей в покое. Из анамнеза известно, что больной страдает артериальной гипертензией с максимальными цифрами АД – 170/100 мм рт. ст. Курит до 1 пачки сигарет в день в течение 20 лет. Мать и отец больного страдают артериальной гипертензией, имеются случаи внезапной смерти среди родственников.

Вопросы:

1. Установите предварительный диагноз и составьте плана лабораторных и инструментальных обследований пациента
2. Обоснуйте поставленный Вами диагноз, основываясь на жалобах, данных анамнеза. Разработайте план лечения заболевания с учетом стандартов медицинской помощи

3 Какие нефармакологические методы лечения следует рекомендовать пациенту?

Эталон ответа

1. ИБС: прогрессирующая стенокардия.

Липидограмма; ЭКГ; ЭХО-КГ; СМЭКГ по Холтеру; тредмилл-тест; стресс-ЭХОКГ.

2. Диагноз поставлен на основании жалоб на сжимающие боли за грудиной, возникающие при ходьбе в среднем темпе через 500 м или при подъёме по лестнице на 3 этаж, проходящие через 1-2 мин покоя; данных анамнеза: страдает артериальной гипертензией с максимальными цифрами АД 170/100 мм рт. ст., курит до 1 пачки сигарет в день в течение 20 лет; данных осмотра: приступы загрудинных болей участились, стали возникать при меньших нагрузках - при спокойной ходьбе через 50-100 м, появились приступы сжимающих болей в покое.

3. медикаментозная терапия (антиагреганты; β-адреноблокаторы; статины; иАПФ; блокаторы кальциевых каналов); хирургическое лечение (БАП-стентирование – АКШ)..

4. модификация образа жизни, отказ от курения);

Ситуационная задача 2

Больной К. 48 лет, экономист. Обратился к врачу-терапевту участковому с жалобами на сжимающие боли за грудиной и в области сердца, иррадиирующие в левое плечо, возникающие при ходьбе через 100 метров, иногда в покое, купирующиеся приёмом 1-2 таблетками нитроглицерина через 2-3 минуты, одышку, сердцебиение при незначительной физической нагрузке. Боли в сердце впервые появились около 5 лет назад. Принимает Нитроглицерин для купирования болей, Кардикет 20 мг 2 раза в день – для профилактики болей в сердце, Аспирин 100 мг на ночь. Принимал статины около двух лет, последние два года не принимает. За последние полгода снизилась переносимость физической нагрузки. Больной курит около 20 лет, по 1 пачке в день. Наследственность: отец умер в возрасте 62 лет от инфаркта миокарда. Общее состояние удовлетворительное. Нормостенической конституции.

Периферических отёков нет. ЧДД - 18 в минуту, в лёгких дыхание везикулярное, хрипов нет. Границы сердца при перкуссии: правая - правый край грудины IV межреберье, верхняя – III межреберье, левая – на 1,0 см кнутри от левой среднеключичной линии V межреберье. Тоны сердца приглушены, ритм правильный, акцент II тона над аортой. ЧСС – 82 удара в мин. АД - 135/80 мм рт. ст. Печень и селезёнка не пальпируются. Симптом поколачивания по поясничной области отрицательный. Липиды крови: общий холестерин - 6,8 ммоль/л; триглицериды – 1,7 ммоль/л; холестерин липопротеинов высокой плотности – 0,9 ммоль /л. ЭКГ в покое: ритм - синусовый, ЧСС – 80 ударов в минуту. ЭОС не отклонена.

Единичная желудочковая экстрасистола. Эхо-КГ: уплотнение стенок аорты. Толщина задней стенки левого желудочка (ТЗСЛЖ) – 1,0 см; толщина межжелудочковой перегородки (ТМЖП) - 1,0 см. Камеры сердца не расширены. Фракция выброса левого желудочка (ФВ) - 57%. Нарушения локальной и глобальной сократимости левого желудочка не выявлено.

ВЭМ-проба: при выполнении первой ступени нагрузки появилась сжимающая боль за грудиной, сопровождающаяся появлением депрессии сегмента ST до 3 мм в I, II, V2-V6, исчезнувших в восстановительном периоде. Коронароангиография: стеноз в/3 левой коронарной артерии - 80%, с/3 огибающей артерии - 80%.

Общее состояние удовлетворительное. Нормостенической конституции.

Периферических отёков нет. ЧДД - 18 в минуту, в лёгких дыхание везикулярное, хрипов нет. Границы сердца при перкуссии: правая - правый край грудины IV межреберье, верхняя – III межреберье, левая – на 1,0 см кнутри от левой среднеключичной линии V межреберье. Тоны сердца приглушены, ритм правильный, акцент II тона над аортой. ЧСС – 82 удара в мин. АД - 135/80 мм рт. ст. Печень и селезёнка не пальпируются. Симптом поколачивания по поясничной области отрицательный.

Вопросы:

1. Сформулируйте диагноз с учетом действующей международной статистической классификации болезней (МКБ).

2. Обоснуйте поставленный Вами диагноз, основываясь на жалобах, данных анамнеза.

3. Есть ли показания для направления пациента для оказания специализированной хирургической медицинской помощи в стационарных условиях с учетом стандартов медицинской помощи?

4. Назначьте лекарственные препараты с учетом диагноза, возраста и клинической картины болезни и в соответствии со стандартами оказания медицинской помощи

5. Какие нефармакологические методы лечения следует рекомендовать пациенту?

Эталон ответа

1. ИБС: Стенокардия напряжения III ФК. ХСН I ст. II ФК.
 2. Диагноз «ИБС: Стенокардия напряжения III ФК» поставлен на основании: характера боли – сжимающая, локализации боли – за грудиной, иррадиации – в левое плечо, условий возникновения боли – связь с физической нагрузкой (боли возникают при ходьбе до 500 м, иногда в покое – это характерно для III ФК стенокардии), купирование болей Нитроглицерином – в течение 2-3 минут. Боли в сердце отмечает в течение 5 лет, последние полгода – снижение переносимости физической нагрузки, следовательно, стенокардия стабильная. Диагноз «ХСН I ст. II ФК» поставлен на основании того, что симптомы ХСН (одышка, сердцебиение) появляются при умеренной физической нагрузке; в покое гемодинамика не нарушена.
 3. Показания к хирургическому лечению у данного больного имеются. Об этом свидетельствуют данные коронарографии: стеноз в/3 левой коронарной артерии – 80%, с/3 огибающей артерии – 80%. При одно-двухсосудистом поражении с нормальной фракцией выброса левого желудочка показаны чрезкожная транслюминальная коронарная ангиопластика и стентирование. Нитроглицерин – для купирования приступа стенокардии + 1) препараты, улучшающие качество жизни: антиангинальная терапия: а) препараты первой линии: β -адреноблокаторы, блокаторы медленных кальциевых каналов; б) препараты второй линии: нитраты пролонгированного действия (Кардикет 20 мг 2 раза в день, Моночиннкверетард 50 мг 1 раз в день), блокаторы If каналов (Кораксан 5 мг 2 раза в день), активаторы калиевых каналов (Никорандил 10-20 мг 3 раза в день), цитопротекторы (Триметазидин 7 мг 2 раза в день), блокаторы медленного натриевого тока (Ранолазин 5000 мг 2 раза в день); 2) препараты, улучшающие прогноз заболевания: антиагреганты (Ацетилсалициловая кислота 75-100 мг в сутки), гиполипидемические препараты (Розувастатин 10 мг 1 раз в день или Аторвастатин 20 мг 1 раз в день), и-АПФ (Периндоприл – 8 мг 1 раз в день).
- воздействие на факторы риска -гипохолестериновая диета, прекращение курения, достаточная физическая активность.

Тема №8: «Острый коронарный синдром (ОКС)»

Ситуационная задача 1

Мужчина 57 лет вызвал врача на дом. Предъявляет жалобы на интенсивные давящие загрудинные боли с иррадиацией в левую руку, левую лопатку. Вышеописанная симптоматика появилась около 2 часов назад после интенсивной физической нагрузки. Самостоятельно принял 2 таблетки нитроглицерина – без эффекта. Ранее боли подобного характера никогда не беспокоили.

В анамнезе артериальная гипертензия в течение последних 10 лет с максимальными цифрами артериального давления 200/100 мм рт.ст. Регулярно лекарственные препараты не принимал. Курит по 1 пачке сигарет в день в течение 30 лет. Газоэлектросварщик. Аллергические реакции отрицает.

При объективном обследовании: кожные покровы влажные. В легких перкуторный звук лёгочный, дыхание везикулярное, хрипов нет. Тоны сердца ослаблены, ритм правильный, АД – 160/100 мм рт. ст., ЧСС – 88 в мин. Живот мягкий, безболезненный. Физиологические отправления в норме.

На ЭКГ зарегистрировано: синусовый ритм, подъем сегмента ST > 0,2 мВ в отведениях II, III, aVF. Транспортная доступность до стационара неотложной кардиологии, располагающего возможностью проведения первичного ЧКВ – 30 мин.

Вопросы:

1. Сформулируйте диагноз с учетом действующей международной статистической классификации болезней (МКБ). Достаточно ли данных для постановки диагноза –инфаркт миокарда?
- 2.Обоснуйте поставленный Вами диагноз, основываясь на жалобах, данных анамнеза.
- 3.Данные инструментального обследования, подтверждающие диагноз
3. Есть ли показания для направления пациента для оказания специализированной медицинской помощи в стационарных условиях с учетом стандартов медицинской помощи?
- 4.Назначьте лекарственные препараты с учетом диагноза, возраста и клинической картины болезни и в соответствии со стандартами оказания медицинской помощи на догоспитальном этапе и этапе скорой медицинской помощи

Эталон ответа

1. Острый коронарный синдром с подъёмом сегмента ST в нижней стенке левого желудочка. Артериальная гипертензия III стадии, III степени, риск 4.

Данных недостаточно. «Золотым стандартом» диагностики инфаркта миокарда является обнаружение в крови кардиоспецифических ферментов.

Диагноз может быть установлен на госпитальном этапе при обнаружении в крови наиболее специфических маркеров некроза миокарда - КФК-МВ, сердечных тропонинов.

2. Диагноз «ОКС» поставлен на основании жалоб пациента на типичные ангинозные боли, продолжающиеся около 2 часов, не купирующиеся приёмом Нитроглицерина; Диагноз «артериальная гипертензия» (АГ) установлен на основании данных анамнеза (повышение АД в последние 10 лет), стадия АГ установлена на основании наличия ОКС, свидетельствующего о заболевании сердца как ассоциированном клиническом состоянии.

Постановка постпрандиальный дистресс-синдром в анамнезе и при объективном осмотре.

Риск ССО определён в соответствии со степенью повышения АД и наличия ассоциированного клинического состояния.

подъём сегмента ST > 0,2 м в более чем в двух смежных отведениях для мужчины старше 40 лет.

3. Пациенту требуется экстренная госпитализация в специализированное отделение стационара. Необходим вызов бригады скорой медицинской помощи - бригады интенсивной терапии. Учитывая то, что транспортная доступность до стационара неотложной кардиологии составляет менее 120 минут с момента первого медицинского контакта, наиболее целесообразной тактикой является выполнение первичного ЧКВ - чрезкожное коронарное вмешательство.

4. На догоспитальном этапе (на этапе поликлиники, на дому): повторно - Нитроглицерин, Аспирин 500 мг разжевать.

На этапе скорой медицинской помощи: купирование болевого синдрома - Нитроглицерин в/в, при неэффективности - Морфин в/в дробно. Антитромботическая терапия: Аспирин 250 мг разжевать, нагрузочная доза Клопидогрела - 300 мг внутрь, прямые антикоагулянты в/в болюсно - Гепарин. Кислородотерапия.

Ситуационная задача 2

Больной Р. 59 лет, водитель такси. В понедельник вечером шёл с автостоянки домой, когда отметил появление выраженных болей за грудиной с иррадиацией в нижнюю челюсть и левую верхнюю конечность. Дома по совету жены пытался купировать болевой синдром Нитроглицерином без значимого эффекта. Суммарная продолжительность болевого синдрома более 20 минут, пациент вызвал скорую медицинскую помощь.

Из анамнеза известно, что в течение последних 10 лет у пациента повышается артериальное давление, максимально до 170 и 90 мм рт. ст. Курит 20 сигарет в сутки в течение последних 20 лет. В течение месяца впервые отметил появление загрудинных болей после интенсивной физической нагрузки и проходящих в покое. Не обследовался, лечение не получал. Наследственность: мать – 76 лет, страдает артериальной гипертензией, перенесла инфаркт миокарда, отец – умер в 55 лет от инфаркта миокарда. При осмотре: состояние средней степени тяжести. Кожные покровы бледные. Рост – 168 см, вес – 90 кг, ИМТ – 32 кг/м². Тоны сердца приглушены, выслушивается акцент второго тона на аорте, ритм правильный. АД – 160 и 90 мм рт. ст. ЧСС – 92 ударов в минуту. Дыхание везикулярное, побочных дыхательных шумов нет. ЧДД – 22 в минуту. Живот мягкий, безболезненный. Размеры печеночной тупости по Курлову - 11×9×8 см. Периферических отёков нет. В анализах: общий холестерин – 6,7 ммоль/л, ТГ – 2,8 ммоль/л, ХС-ЛПВП – 0,62 ммоль/л; глюкоза натощак – 5,2 ммоль/л; креатинин – 124 мкмоль/л, СКФ (по формуле СКД-ЕП) = 54,5 мл/мин/1,73 м² (по амбулаторной карте снижение СКФ до 55 мл/мин/1,73 м² также регистрировалась 4 месяца назад), альбуминурия – 40 мг/сутки.

На ЭКГ зарегистрирован синусовый ритм с ЧСС – 92 в минуту, элевация сегмента ST до 4 ммI, AVL, V1-5, депрессия сегмента ST до 2 ммII, III, AVF.

Вопросы:

1. Какую медицинскую помощь в неотложной форме необходимо оказать пациенту?
2. Сформулируйте диагноз с учетом действующей международной статистической классификации болезней (МКБ). Достаточно ли данных для постановки диагноза – инфаркт миокарда?
3. Обоснуйте поставленный Вами диагноз, основываясь на жалобах, данных анамнеза.
4. Данные инструментального обследования, подтверждающие диагноз
5. Назначьте лекарственные препараты с учетом диагноза, возраста и клинической картины болезни и в соответствии со стандартами оказания медицинской помощи на догоспитальном этапе и этапе скорой медицинской помощи

Эталон ответа

1. Госпитализация в сосудистый центр, проведение экстренной ЧКВ, Предпочтительная стратегия реперфузии – чрескожные коронарные вмешательства (ЧКВ). В условиях, когда первичное ЧКВ не может быть вовремя проведено, следует рассмотреть реперфузию с помощью тромболитика, который, в частности, может быть начат уже догоспитально в течение первых 120 минут от начала симптоматики. В этом случае после тромболитика должна следовать немедленная транспортировка в ЧКВ -центр для рутинной коронарографии.

2. ИБС. Острый коронарный синдром с элевацией сегмента ST передней перегородки, верхушки, боковой стенки левого желудочка. KILLIP класс тяжести.

Гипертоническая болезнь III стадии, артериальная гипертензия 2 степени, риск 4. ХБПС3аА1.

3. Диагноз «острый коронарный синдром» установлен на основании жалоб, анамнеза (наличие боли или других неприятных ощущений (дискомфорта) в грудной клетке) 2) Класс тяжести по KILLIP установлен на основании умеренной одышки, синусовой тахикардии при отсутствии III тона и хрипов в лёгких. 3) Стадия гипертонической болезни соответствует III, так как у пациента имеет место сердечно-сосудистые заболевания (ИБС). 4) Учитывая наличие клинически-манифестного сердечно-сосудистого заболевания (ИБС, острый коронарный синдром), риск сердечно-сосудистых событий расценён как очень высокий (4).

5) Диагноз «ХБП» установлен на основании стойкого снижения скорости клубочковой фильтрации менее 60 мл/мин/1,73м², повышенной альбуминурии, данные симптомы персистируют более 3 месяцев.

4. стойкий подъёмы сегмента ST или «новая», впервые возникшая, или предположительно впервые возникшая ПБЛНПГ на ЭКГ

5. Пероральная доза Ацетилсалициловой кислоты 150-300 мг с переходом на 75-100 мг перорально ежедневно. Предпочтительные блокаторы P2Y12 рецепторов -Тикагрелор (нагрузочная доза 180 мг с последующим 90 мг 2 раза в сутки). Используется двойная антиагрегантная терапия, так как она уменьшает частоту неблагоприятных коронарных событий за счёт блокады альтернативных путей активации тромбоцитов.

Тема №9: «Нарушения ритма (аритмии) и проводимости»

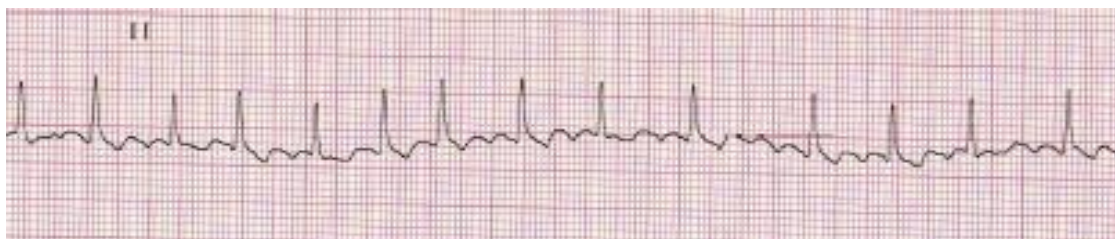
Ситуационная задача I

Пациент К. 50 лет обратился к участковому врачу в связи с впервые возникшим приступом сердцебиения, сопровождающимся мышечной дрожью, слабостью, незначительным затруднением дыхания. Приступ возник около 2 часов назад при сильном эмоциональном стрессе. Ранее при регулярной диспансеризации никаких заболеваний выявлено не было, АД было всегда в пределах нормы. На ранее снятых ЭКГ без патологических изменений. Весьма значительные физические нагрузки переносит хорошо.

При осмотре: сознание ясное. Кожные покровы обычной окраски и влажности. В лёгких везикулярное дыхание, ЧДД - 18 в минуту. Границы относительной сердечной тупости в пределах нормы. Тоны сердца аритмичные, шумов нет, ЧСС - 144 удара в минуту, пульс - 108 в минуту. АД - 130/80 мм рт. ст. Печень не увеличена.

Периферические отёки отсутствуют. Температура тела 36,9°C.

Представлена ЭКГ отведение II (скорость 25 мм/с):



Вопросы:

1. Установите предварительный диагноз. Какой синдром является ведущим в клинической картине данного заболевания?
2. Данные инструментального обследования, подтверждающие диагноз. Назовите отклонения от нормы, видимые на представленной ЭКГ
3. Среди каких сходных состояний требуется провести дифференциальную диагностику?
4. С введения каких препаратов следует начинать купирование данного неотложного состояния?

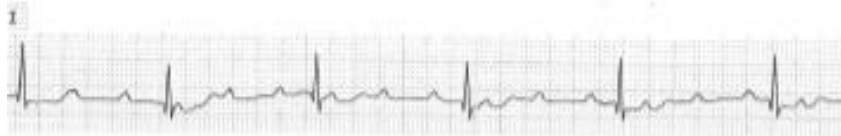Эталон ответа

1. Идиопатическая пароксизмальная фибрилляция предсердий (допускается формулировка «мерцательная аритмия»), тахисистолическая форма, гемодинамически незначимый пароксизм. Ритм нерегулярный, ЧСС повышена, отсутствуют зубцы Р, волны f.
2. Заключение: фибрилляция предсердий, тахисистолическая форма. Синдром нарушения ритма сердца.
3. Другие пароксизмальные тахикардии с «узкими» комплексами QRS (трепетание предсердий, предсердные тахикардии, атриовентрикулярные тахикардии), синусовая тахикардия.
4. Новокаиномид 1000 мг внутривенно капельно или Амиодарон 300 мг внутривенно капельно или Пропафенон 450-600 мг внутрь.

Ситуационная задача 2

Больной 75 лет на приеме у врача-терапевта участкового предъявляет жалобы на приступы головокружения, иногда с кратковременной потерей сознания, учатившиеся в течение последнего месяца. Кроме этого, имеется одышка при незначительной физической нагрузке и отеки на ногах, которые появились также около месяца назад и в последующем усиливались. Анамнез: больным себя считает около 10 лет, когда впервые появились сжимающая боль в области сердца и одышка при ходьбе до 200 м, боль эффективно купируется Нитроглицерином. Год назад впервые возник приступ потери сознания в течение нескольких минут, сопровождавшийся непроизвольным мочеиспусканием. В последний месяц аналогичные приступы участились, появилось повышение АД. Объективно: сознание ясное. Выраженный цианоз губ, граница относительной сердечной тупости сердца смещена влево на 2 см. Тоны сердца глухие, ритмичные. Временами выслушивается громкий (пушечный) I тон. ЧСС - 34 удара в минуту. АД -180/100 мм рт.ст. В лёгких жёсткое дыхание, хрипов нет. Печень выступает из-под рёберной дуги на 5 см, край её плотный, чувствительный при пальпации. Симметричные отеки на ногах до верхней трети голеней.

Представлена ЭКГ (скорость 25 мм/с):



Вопросы:

1. Установите предварительный диагноз. Какой синдром является ведущим в клинической картине данного заболевания?
2. Данные инструментального обследования, подтверждающие диагноз. Назовите отклонения от нормы, видимые на представленной ЭКГ
3. Среди каких сходных состояний требуется провести дифференциальную диагностику?
4. С введения каких препаратов следует начинать купирование данного неотложного состояния?

Эталон ответа

1. ИБС. Стенокардия напряжения, функциональный класс II. Полная атриовентрикулярная блокада. Приступы Морганьи-Адамса-Стокса. НШБ, функциональный класс IV. Симптоматическая артериальная гипертензия III степени, риск 4.
2. Полная атриовентрикулярная блокада, замещающий ритм АВ-соединения. Заключение: полная атриовентрикулярная блокада (III степени).
Нарушение проводимости
3. Обмороки при синдроме слабости синусового узла, при пароксизмальных тахикардиях, при транзиторных ишемических атаках, при эпилепсии.
4. Временная электрокардиостимуляция с трансвенозной (допускается формулировка «эндокардиальной») установкой электрода.

Тема №10: Хроническая сердечная недостаточность.

Ситуационная задача 1

Пациент 69 лет направлен врачом-терапевтом участковым в клинику с жалобами на выраженную одышку при незначительной физической нагрузке, приступы удушья по ночам. Ухудшение состояния наблюдается около недели до госпитализации. Из анамнеза: 6 лет назад

диагностирована дилатационная кардиомиопатия. Больной постоянно получал подобранное лечение: Гипотиазид - 12,5 мг в сутки, Фозиноприл - 20 мг ежедневно, Карведилол - 12,5 мг 2 раза в день. Наблюдалась слабость при физической нагрузке. Пациент сообщил, что несколько дней назад после переохлаждения появился кашель, повышалась температура тела до 37,4°C. Вследствие нарастания слабости, прекратил приём Карведилола, использовал обильное питьё, витамины. Состояние ухудшилось. Объективно: вес - 76 кг, рост - 168 см. Цианоз. При аускультации: застойные хрипы в легких с двух сторон; тоны сердца глухие, ритмичные, протодиастолический ритм галопа. ЧСС - 105 ударов в минуту. АД - 105/70 мм рт. ст. Симметричные отёки нижних конечностей. В анализах крови: натрий - 138 ммоль/л, калий - 3,9 ммоль/л. ЭКГ: синусовый ритм, блокада левой ножки пучка Гиса, желудочковые экстрасистолы. QRS 0,13 сек. ЭхоКГ: диффузная гипокинезия стенок левого желудочка, фракция выброса - 36%, конечный диастолический размер левого желудочка - 69 мм.

Вопросы:

1. Установите предварительный диагноз и составьте плана лабораторных и инструментальных обследований пациента
2. Обоснуйте поставленный Вами диагноз, основываясь на жалобах, данных анамнеза.
3. Обоснуйте поставленный Вами диагноз, основываясь на данных физикального обследования
4. Данные инструментального обследования, подтверждающие диагноз.
5. Разработайте плана лечения заболевания с учетом стандартов медицинской помощи

Эталон ответа

1. Дилатационная кардиомиопатия. Желудочковая экстрасистолия. Хроническая сердечная недостаточность II Б стадии ФК III.

Кроме общеклинических исследований (общий анализ крови, общий анализ мочи, биохимическое исследование крови) необходимо провести рентгенологическое исследование органов грудной клетки для исключения пневмонии, инфильтративных заболеваний лёгких (у больного отмечалось повышение температуры тела, кашель) с целью выявления признаков кардиомегалии, признаков венозного застоя в лёгких, наличия выпота в плевральной полости; суточное мониторирование ЭКГ по Холтеру с целью выявления нарушений ритма и проводимости сердца.

2. Согласно анамнеза диагноз «дилатационная кардиомиопатия» был выставлен больному 6 лет назад (при ЭХО-КГ имеется дилатация левого желудочка, гипокинезия стенок левого желудочка).

В настоящее время тяжесть состояния обусловлена явлениями сердечной недостаточности, декомпенсации которой способствовали: вирусная инфекция, обильный приём жидкости и отмена лекарственных препаратов.

Диагноз ХСН и её стадия выставлены на основании жалоб (одышка, удушье), объективных данных (цианоз, отёки нижних конечностей, хрипы в лёгких, протодиастолический ритм галопа), результатов ЭХО-КГ (низкая фракция выброса левого желудочка, дилатация левого желудочка).

3. Диагноз ХСН и её стадия выставлены на основании объективных данных (цианоз, отёки нижних конечностей, хрипы в лёгких, протодиастолический ритм галопа).

4. данных ЭХО-КГ (низкая фракция выброса левого желудочка, дилатация левого желудочка)

5. Основные группы препаратов для лечения этого больного: ингибиторы АПФ, селективные в-блокаторы, диуретики (Верошпирон, Гипотиазид, Фуросемид), сердечные гликозиды - Дигоксин (в связи с декомпенсацией, большими размерами сердца и низкой фракцией выброса левого желудочка), дезагреганты (для профилактики тромбозомболических осложнений). Ингибитор АПФ фозиноприл должен быть оставлен больному в лечении, но дозу его нужно уменьшить в связи с низкими цифрами АД. В-блокатор Карведилол должен быть вновь назначен этому пациенту.

Ситуационная задача 2

Вызов врача-терапевта участкового на дом. Больной М 66 лет. Диагноз «ИБС, стенокардия напряжения ФК III. Постинфарктный кардиосклероз (инфаркт миокарда в 2013 году), коронаросклероз (коронарография в 2013 г., 2014 г.). Постоянная форма фибрилляции предсердий. Гипертоническая болезнь III ст. Риск ССО4. ХСН II Б, ФК III». Жалобы на одышку при обычной физической нагрузке и в покое, кашель, преимущественно в горизонтальном положении и ночью,

отёки нижних конечностей. При осмотре АД 120/70 мм рт.ст., PS - 60 уд/мин, при аускультации лёгких отмечаются влажные хрипы с обеих сторон, отёки стоп и голеней. ЭКГ: фибрилляция предсердий, ЧСС - 65 уд/мин, отклонение ЭОС влево, признаки рубцовых изменений левого желудочка (инфаркт миокарда в анамнезе). ЭХО-КГ: Общая сократимость миокарда левого желудочка снижена (ФВ=30%). Биохимия крови: АСАТ - 45 ед/л, АЛАТ - 39 ед/л, креатинин - 98 мкмоль/л, ОХС -4,5 ммоль/л, ТГ - 1,4 ммоль/л, ЛВП - 1,0 ммоль/л, глюкоза - 4,5 ммоль/л, К⁺ - 4,0 ммоль/л. На момент осмотра пациент получает: - Верошпирон 25 мг 1 раз в день; - Бисопролол 5 мг 1 раз в сутки; - Аторвастатин 40 мг вечером; - Дигоксин 0,125 мг 1 раз в день; - Варфарин 5 мг 1 раза в день. Больной госпитализирован.

Вопросы:

1 Оцените эффективность проводимой терапии

Эталон ответа

1. Недостаточная доза верошпирона (25 мг/сут) на фоне клинических проявлений ХСН ПБ. Для достижения эффективного диуреза необходима комбинированная диуретическая терапия - сочетание спиронолактона с петлевыми диуретиками (фуросемид или торасемид).

При эффективной диуретической терапии должна быть положительная динамика клинических данных (уменьшение отёков, одышки), снижение веса, положительный суточный баланс жидкости.

Тема №11: «Пороки сердца»

Ситуационная задача 1

Мужчина 24 лет предъявляет жалобы на повышение температуры до 40°C, сопровождавшееся ознобом; инспираторную одышку при небольшой физической нагрузке; боли в области сердца, не связанные с физической нагрузкой, умеренной интенсивности, длительные.

Из анамнеза известно, что употребляет героин в течение 4 лет (инъекции в локтевые вены, область паха). За 2 недели до госпитализации отметил повышение температуры до 40°C. В качестве жаропонижающих больной принимал нестероидные противовоспалительные препараты. Через 3 суток температура снизилась до 37,2–37,4°C, самочувствие несколько улучшилось. Однако через 10 дней лихорадка возобновилась, в связи с чем пациент был госпитализирован.

При осмотре: кожа бледная, чистая. Периферические лимфатические узлы не увеличены. ИМТ – 18 кг/м². Температура тела – 38,9°C. В лёгких дыхание везикулярное, проводится во все отделы. ЧДД – 18 в минуту. Тоны сердца ясные, на основании мечевидного отростка – систолический шум, усиливающийся на высоте вдоха с задержкой дыхания. Акцент 2-го тона на а. pulmonalis. АД – 110/60 мм рт. ст., ЧСС – 100 ударов в мин. Живот мягкий, при пальпации безболезненный. Печень выступает на 2 см из-под края рёберной дуги, край печени гладкий. Отёки стоп и голеней. Симптом поколачивания отрицательный с обеих сторон. Мочеиспускание не нарушено. В анализах: эритроциты – $3,3 \times 10^{12}$ /л, гемоглобин – 126 г/л, лейкоциты – $15,8 \times 10^9$ /л, палочкоядерные нейтрофилы – 15%, СОЭ – 42 мм/ч, альбумина сыворотки крови - 29 г/л, креатинин - 66 мкмоль/л, СКФ – 92 мл/мин/1,73м², СРБ – 120 мг/л (в норме – до 5 мг/л). В общем анализе мочи: удельный вес – 1016, эритроциты – 0-1 в поле зрения.

При посеве крови на стерильность дважды выделен *S. aureus*, чувствительный к оксациллину, цефтриаксону. Данные ЭхоКГ: размеры камер сердца не увеличены. Митральный клапан: створки уплотнены, характер движения створок разнонаправленный. Трикуспидальный клапан: створки уплотнены, утолщены, визуализируются средней эхоплотности структуры на средней и передней створках размерами 1,86 и 1,11×0,89 см; характер движения створок разнонаправленный, трикуспидальная регургитация III–IV степени.

Вопросы:

1. Установите предварительный диагноз и составьте плана лабораторных и инструментальных обследований пациента
2. Обоснуйте поставленный Вами диагноз, основываясь на жалобах, данных анамнеза, физикального обследования.
3. Обоснуйте поставленный Вами диагноз, основываясь на данных лабораторного обследования
4. На консультацию к какому врачу-специалисту необходимо направить пациента с учетом стандартов медицинской помощи
5. Назначьте лекарственные препараты с учетом диагноза, возраста и клинической картины болезни и в соответствии со стандартами оказания медицинской помощи

Эталон ответа

1. Первичный острый стафилококковый инфекционный эндокардит. Недостаточность трикуспидального клапана 3 степени. ХСН IIА, ФК 3 по NYHA.

Пациенту рекомендовано: проведение повторного общего анализа крови и посева крови, общего анализа мочи, анализа мочи по Нечипоренко, биохимических анализов крови (функциональные пробы печени, электролиты крови, железо, ферритина), маркеров вирусных гепатитов, ВИЧ-инфекции; рентгенография грудной клетки, ЭКГ, ЭхоКГ в динамике; УЗИ-исследование почек;

2. Диагноз основного заболевания не вызывает сомнений: наблюдались 2 больших (трикуспидальная недостаточность, вегетации на трикуспидальном клапане и положительная гемокультура) и 2 малых (фебрильная лихорадка, «входные ворота» в виде в/в употребления наркотиков)

3. лабораторные признаки синдрома системного воспалительного ответа, анемия, свойственные трикуспидальной локализации инфекционного эндокардита.

4. С учётом патологии клапанов показана консультация кардиохирурга - есть показания к оперативному лечению - выполнение операции протезирования трикуспидального клапана.

Кроме этого показана консультация нарколога.

5. Применение антибактериальной терапии острого инфекционного эндокардита, вызванного оксациллинчувствительным штаммом золотистого стафилококка (OSSA). Пациенту должна быть назначена антибактериальная терапия в соответствии с существующими рекомендациями при стафилококковом инфекционном эндокардите: Цефтриаксон в дозе 2 г/сутки в/в в сочетании с Амикацином –1 г/сут в течение 10 дней. В последующем - лечение Цефтриаксоном в указанной дозировке продолжать до 6 недель.

Ситуационная задача 2

Больная Б. 38 лет предъявляет жалобы на одышку при незначительной физической нагрузке, быструю утомляемость, слабость, эпизоды удушья, возникающие в горизонтальном положении, отёки голеней и стоп. В возрасте 17 лет был выявлен ревматический порок сердца - недостаточность митрального клапана. При осмотре: состояние тяжелое. Акроцианоз. Отёки голеней и стоп. ЧДД - 24 в минуту. При сравнительной перкуссии лёгких справа ниже угла лопатки отмечается притупление перкуторного звука. При аускультации ослабленное везикулярное дыхание, в нижних отделах - небольшое количество влажных мелкопузырчатых хрипов. Левая граница сердца - на 3 см кнаружи от среднеключичной линии в VI межреберье. Аускультативная картина соответствует имеющемуся пороку. Ритм сердечных сокращений неправильный, ЧСС - 103 удара в минуту. АД - 110/65 мм рт. ст. Живот увеличен в объёме за счёт ненапряжённого асцита, мягкий, безболезненный. Размеры печени по Курлову - 13×12×10 см. Печень выступает из-под края рёберной дуги на 3 см, край её закруглён, слегка болезненный. На ЭКГ ритм неправильный, зубцы Р отсутствуют.

Вопросы:

1. Установите предварительный диагноз и составьте плана лабораторных и инструментальных обследований пациента

2. На консультацию к какому врачу-специалисту необходимо направить пациента с учетом стандартов медицинской помощи

3. Сформулируйте диагноз с учетом действующей международной статистической классификации болезней (МКБ).

5. Назначьте лекарственные препараты с учетом диагноза, возраста и клинической картины болезни и в соответствии со стандартами оказания медицинской помощи

Эталон ответа

1. Синдром хронической сердечной недостаточности по большому и малому кругам кровообращения.

3. Пациенту рекомендовано:

-ОАК,

-ОАМ,

-ЭКГ,

-Эхо-кардиография,

-Р-графия органов грудной клетки.

2. Хроническая ревматическая болезнь сердца: ревматический порок сердца - недостаточность митрального клапана.

Фибрилляция предсердий, постоянная форма. ХСН II Б стадия, ФКIV.

3. Необходимо направить больную на консультацию к врачу-кардиохирургу для обсуждения хирургической коррекции порока.

4. Ингибиторы АПФ, Дигоксин, бета-адреноблокаторы, диуретики.

Тема №12: «Острый гломерулонефрит»

Ситуационная задача 1

Пациент Е. 23 лет, автомеханик. Заболел две недели назад после переохлаждения.

Врачом по месту жительства диагностирован острый тонзиллит. Была рекомендована терапия Амоксициллином курсом 10 дней, однако через 3 дня в связи со значительным улучшением самочувствия и нормализацией температуры тела лечение пациент прекратил. Через две недели после указанных событий больной отметил появление отёков на лице, общую слабость и недомогание, снизился аппетит, появилась головная боль, также моча стала тёмно-красного цвета и уменьшилось её количество. Наряду с вышеперечисленными симптомами пациента беспокоили боли в животе и пояснице. При измерении артериального давления – АД 140/90 мм рт. ст. При осмотре: кожные покровы бледные. При аускультации лёгких дыхание везикулярное, побочных дыхательных шумов нет, ЧДД – 17 в минуту. Тоны сердца приглушены, ритм правильный. АД – 140 и 90 мм рт. ст. ЧСС – 90 ударов в минуту. Живот мягкий, безболезненный. Размеры печёночной тупости по Курлову – 11×9×8 см. Диурез – 700 мл в сутки. Проведено лабораторное исследование.

Общий анализ крови: гемоглобин – 136 г/л, лейкоциты – $10,8 \times 10^9$ /л, СОЭ – 70 мм/час;

Общий анализ мочи: относительная плотность – 1025, протеинурия – 1,5 г/л, лейкоциты – 14-15 в поле зрения, эритроциты – сплошь покрывают все поле зрения;

Биохимический анализ крови: общий белок – 62 г/л, альбумин – 39 г/л, холестерин – 4,5 ммоль/л, мочевины – 5,6 ммоль/л, креатинин – 110 мкмоль/л, СКФ – 79,4 мл/мин/1,73 м² по СКД-ЕР1, титр АСЛ-О – 1:1000. УЗИ почек: почки увеличены в размерах, контуры ровные, расположение типичное; дифференцировка слоёв паренхимы нарушена, эхогенность паренхимы умеренно повышена; чашечно-лоханочная система без деформаций и эктазий.

Вопросы:

1. Сформулируйте диагноз с учетом действующей международной статистической классификации болезней (МКБ) и обоснуйте его
2. Какое лабораторное обследование необходимо пациенту с учетом стандартов медицинской помощи.
3. Какие инструментальные исследования необходимы пациенту с учетом стандартов медицинской помощи.
4. Разработайте план лечения заболевания с учетом стандартов медицинской помощи
5. Оцените эффективность применения лекарственных препаратов.

Эталон ответа

1. Острый постстрептококковый гломерулонефрит. Нефритический синдром. Артериальная гипертензия 1 степени, риск 3.

Диагноз «острый постстрептококковый гломерулонефрит» (ОПСГН) устанавливают при выявлении клинико-лабораторных признаков острого гломерулонефрита, развившихся через 1-6 недель после перенесенной инфекции, вызванной β-гемолитическим стрептококком группы А. У пациента характерные изменения в анализе мочи, есть указания на предшествующую стрептококковую инфекцию, характерна динамика антистрептококковых антител.

2. 1) Титр антистрептококковых антител (АСЛ-О, антистрептогиалуронидаза, антистрептокиназа, анти-ДНК-аза В, анти-НАД), СРБ, уровень комплемента сыворотки крови, антитела к ДНК. 2) Анализ мочи по Нечипоренко, анализ мочи по Зимницкому.

3) Биопсию почки, как правило, проводят при нетипичном течении ОПСГН для исключения других возможных заболеваний, а также при позднем начале болезни без четкой связи с недавно перенесенной стрептококковой инфекцией. 4) Поиск очагов инфекции.

3. Биопсию почки, как правило, проводят при нетипичном течении ОПСГН для исключения других возможных заболеваний, а также при позднем начале болезни без четкой связи с недавно перенесенной стрептококковой инфекцией.

4. Режим – постельный при выраженных отёках, макрогематурии, умеренной/тяжелой АГ, сердечной недостаточности (обычно в первые 3-4 недели). При улучшении состояния режим

постепенно расширяют. Диета: с ограничением потребления соли (до 1-2 г/сут) и жидкости в острый период болезни, особенно при быстром нарастании отёков, олигурии и АГ. Объём жидкости рассчитывают, исходя из диуреза за предыдущий день с учётом внепочечных потерь, приём жидкости не должен превышать диуреза более чем на 200 мл с ограничением белка до 0,5 г/кг/сут при снижении функции почек менее 60 мл/мин (до нормализации СКФ и уровня креатинина в крови, но не длительнее 2-4 недель). При выраженном отёчном синдроме - терапия диуретиками. При выраженной гиперкоагуляции - терапия антикоагулянтами. При быстро прогрессирующем течении ОПСГН и/или выявлении более 30% полулуний в биоптате почки предлагается проведение «пульс-терапии» Метилпреднизолоном. При сохраняющемся более 2 недель нефротическом синдроме, стабильно повышенном уровне креатинина (без тенденции к дальнейшему нарастанию и нормализации) и при невозможности проведения биопсии почки рекомендуется терапия Преднизолоном внутрь в дозе 1 мг/кг/сут в течение 1-2 месяцев.

5. При правильно назначенной терапии отмечается положительная динамика показателей мочи. Гематурия, как правило, исчезает через 3-6 месяцев. Протеинурия снижается медленнее; у 15% следовая протеинурия может сохраняться более года. Более медленное по сравнению с темпами исчезновения гематурии и восстановлением функции почек снижение протеинурии объясняется более длительным сохранением иммунных депозитов в клубочке, особенно субэпителиальной локализации. Так как персистирующая протеинурия не достигает нефротического уровня показаний для назначения ГКС нет, необходимо продолжить динамическое наблюдение, через год на основании анализов повторно рассмотреть вопрос о назначении стероидов.

Ситуационная задача 2

Больная А. 18 лет, студентка, обратилась к врачу приёмного отделения с жалобами на общее недомогание, слабость, боли в поясничной области с двух сторон, сильную постоянную головную боль, красноватый цвет мочи. Мочеиспускание безболезненное. Считает себя больной около 3 недель: после сильного переохлаждения повысилась температура тела до 38,0°C, появились боли в горле при глотании. Обратилась в поликлинику по месту жительства, где была диагностирована лакунарная ангина и назначена антибактериальная терапия. На седьмой день симптомы ангины были купированы, но сохранялась общая слабость. 5 дней назад на фоне повышенной утомляемости появились ноющие боли в поясничной области, головная боль, повышение температуры тела до 37,5°C. 2 дня назад уменьшилось количество мочи, которая приобрела красноватый цвет.

При осмотре: состояние средней степени тяжести, температура тела 37°C. Рост - 158 см, вес - 72 кг. Кожные покровы и видимые слизистые бледные, чистые, обычной влажности. Лицо одутловатое, на верхних и нижних конечностях плотные отёки, кожа над ними тёплая, бледная. Периферические лимфоузлы не увеличены. Грудная клетка нормостеничная, симметричная, равномерно участвует в дыхании. ЧД - 22 в минуту.

Перкуторно над лёгкими ясный лёгочный звук. Дыхание везикулярное, хрипов нет. Пульс ритмичный, 98 в минуту, АД - 160/100 мм рт. ст. Верхушечный толчок визуально и пальпаторно не определяется. Границы относительной сердечной тупости: правая - по правому краю грудины, верхняя - нижний край III ребра, левая - на 1 см кнутри от среднеключичной линии. Аускультативно: тоны сердца глухие, ритмичные, ЧСС - 78 в минуту. Живот симметричный, мягкий, болезненный в проекции почек. Размеры печени по Курлову - 9×8×7 см. Пальпация правого подреберья безболезненна, край печени не пальпируется. Симптом поколачивания положительный с обеих сторон.

В анализах. Общий анализ крови: гемоглобин - 105 г/л, эритроциты - $3,2 \times 10^{12}$ /л, цветовой показатель - 0,9; тромбоциты - 270×10^9 /л, лейкоциты - $10,7 \times 10^9$ /л, эритроциты - 4%, палочкоядерные нейтрофилы - 9%, сегментоядерные нейтрофилы - 70%, лимфоциты - 11%, моноциты - 6%. СОЭ - 23 мм/ч.

Общий анализ мочи: цвет «мясных помоев», мутная, pH - кислая, удельный вес - 1008; белок - 3,5 г/л, сахар - нет, лейкоциты - 1-2 в поле зрения, эпителий почечный - 12-20 в поле зрения, эритроциты - большое количество, цилиндры: гиалиновые - 10-12, зернистые - 6-8 в поле зрения, соли - нет.

Суточная протеинурия - 7,3 г/л, суточный диурез - 650 мл.

Биохимическое исследование крови: билирубин общий - 12,4 мкмоль/л, прямой - 3,2, не прямой - 9,2 мкмоль/л, креатинин - 0,96 ммоль/л, глюкоза - 4,3 ммоль/л, холестерин - 8,0

ммоль/л, калий - 3,9 ммоль/л, общий белок - 56 г/л, альбумины - 35%, α_1 - 3,5%, α_2 -10,5%, β - 13,6% γ - 27,4%, фибриноген - 4,2 г/л.

ЭКГ: ритм синусовый, ЧСС - 64 удара в минуту. Электрическая ось отклонена влево. Диффузно дистрофические изменения миокарда левого желудочка.

Рентгенография органов грудной клетки: без патологии.

Вопросы:

1. Сформулируйте диагноз с учетом действующей международной статистической классификации болезней (МКБ) и обоснуйте его
2. Какое лабораторное обследование необходимо пациенту с учетом стандартов медицинской помощи.
3. Какие инструментальные исследования необходимы пациенту с учетом стандартов медицинской помощи.
4. Разработайте план лечения заболевания с учетом стандартов медицинской помощи

Эталон ответа

1. Острый постстрептококковый гломерулонефрит, симптоматическая артериальная гипертензия, 2 степени, риск 4. Острая почечная недостаточность.

Возникновение поражения почек вскоре после переохлаждения и ангины (10 дней), отсутствие указаний в анамнезе на наличие других причин. Сочетание АГ, макрогематурии и нефротического синдрома (отеки, суточная протеинурия - 7,3 г/л, гиперхолестеринемия - 8,0 ммоль/л, гипоальбуминемия - 35%). ОПН: признаки олигоурии, азотемии: креатинин - 0,96 ммоль/л.

2. Пациенту рекомендовано: определение СКФ по креатинину и отношения альбумина к креатинину; анализ мочи по Нечипоренко для уточнения клеточного состава осадка мочи, иммунограмма для уточнения аутоиммунного процесса; LE-клетки в крови, антинуклеарные антитела АТ к ДНК и Sm - антигену для исключения поражения почек при СКВ; АТ к антигенам стрептококка для подтверждения этиологии заболевания и определения тактики лечения;

3. УЗИ органов брюшной полости и почек; биопсия почки для подтверждения и определения формы гломерулонефрита.

4. Режим строгий постельный на 2-4 недели до ликвидации отеков и снижения АД. Ограничение жидкости и поваренной соли, ограничение белка. Этиотропное лечение: антибактериальная терапия - при доказанной связи ОГН со стрептококковой инфекцией и (или) наличия явных очагов хронической инфекции: (цефалоспорины, при аллергии - фторхинолоны). Устранение отеков: мочегонные - Фуросемид, Диурер. Гипотензивные препараты (при неэффективности постельного режима, ограничения воды и соли): Гипотиазид 25 мг в сутки, Лозартан 25 мг 2 раза в сутки, Дилтиазем 40 мг 2 раза в сутки. Противовоспалительная и иммуносупрессивная терапия: глюкокортикоиды (Преднизолон) 40 мг в сутки; при неэффективности иммунодепрессанты (Циклофосфамид 150 мг в сутки). Улучшение микроциркуляции и профилактика тромбообразования: Гепарин, Курантил.

Тема №13: «Хронический гломерулонефрит. Нефротический синдром»

Ситуационная задача 1

Больной 23 лет обратился к врачу-терапевту участковому с жалобами на отеки лица, век, туловища, конечностей, снижение количества выделяемой за сутки мочи, слабость, головную боль. Из анамнеза известно, что страдает хроническим тонзиллитом. Подобные симптомы впервые появились 2 года назад, длительно лечился в нефрологическом отделении, получал преднизолон с положительным эффектом, выписан из стационара в удовлетворительном состоянии. После выписки у врача не наблюдался, не лечился, хотя

отмечал периодически отеки на лице. 2 недели назад переболел ангиной, после этого состояние резко ухудшилось, появились вышеуказанные жалобы. При осмотре АД -150/95 мм рт. ст., ЧСС - 92 удара в минуту, ЧДД - 22 в мин. Данные обследования. Общий анализ крови: эритроциты - $3,4 \times 10^{12}$ /л, гемоглобин - 124 г/л, цветовой показатель - 0,89, лейкоциты - $5,4 \times 10^9$ /л, лейкоцитарная формула - в норме, СОЭ - 42 мм/ч. Биохимическое исследование: общий белок крови - 35,6 г/л, альбумины - 33%, холестерин крови - 9 ммоль/л. Общий анализ мочи: удельный вес - 1012, белок - 5,4 г/л, эритроциты выщелоченные - 20-25 в поле зрения, восковидные цилиндры - 9-10 в поле зрения.

Вопросы:

1. Установите предварительный диагноз и составьте плана лабораторных и инструментальных обследований пациента

2. На консультацию к какому врачу-специалисту необходимо направить пациента с учетом стандартов медицинской помощи
3. Лечебная тактика, выбор препаратов

Эталон ответа

1. Хронический гломерулонефрит, нефротическая форма, стадия обострения. Проведение УЗИ органов брюшной полости и почек, ЭКГ, ЭхоКГ, рентгенография органов грудной клетки, определение креатинина, мочевины, электролитов, тромбоцитов, коагулограмма, время свёртываемости крови, расчёт СКФ, определение суточной протеинурии, пункционная биопсия почек.
2. Консультация окулиста - исследование глазного дна
3. Пациенту показана диета № 7. Основное лечение состоит из четырёхкомпонентной схемы, включающей в себя глюкокортикостероиды (Преднизолон в дозе 1 мг/кг/сут); цитостатики (Циклофосфан 100-200 мг/сут); антикоагулянты (Гепарин 10 тыс. ЕД/сут); антиагреганты (Курантил 300-400 мг/сут). Дополнительно: диуретики, ингибиторы АПФ / блокаторы рецепторов ангиотензина II, блокаторы кальцевых каналов, статины под контролем липидного спектра.

Ситуационная задача 2

Больной М. 24 лет обратился к врачу-терапевту участковому с жалобами на головную боль, общую слабость и утомляемость, снижение аппетита. Из анамнеза известно, что в возрасте 14 лет после перенесенного ОРЗ у пациента появились отёки лица, сохранялась субфебрильная температура в течение 3-4 месяцев, были изменения в моче. Лечился у педиатра около года «от нефрита», получал Преднизолон. Последний год чувствовал себя хорошо, заметных отёков не было. Во время медосмотра выявлено повышение АД - 140/90 мм рт. ст. и пастозность лица. Было рекомендовано обратиться в поликлинику по месту жительства для обследования и верификации диагноза. При осмотре: нормального телосложения, ИМТ = 21 кг/м², кожа бледная, сухая, имеются следы расчесов на руках, пояснице, туловище, отёки лица и кистей рук. Язык сухой, с коричневатым налетом. В лёгких дыхание везикулярное, хрипов нет. Границы относительной сердечной тупости расширены влево на 1,5 см от срединно-ключичной линии. Пульс - 76 ударов в минуту, высокий. АД - 140/90 мм рт. ст. Живот мягкий, безболезненный при пальпации во всех отделах. Печень и селезёнка не увеличены. Симптом поколачивания по поясничной области отрицательный. Отмечает уменьшение выделяемой мочи. Отёков на нижних конечностях нет.

Общий анализ крови: эритроциты - $3,2 \times 10^{12}/л$, гемоглобин - 105 г/л, лейкоциты - $5,2 \times 10^9/л$, палочкоядерные нейтрофилы - 4%, сегментоядерные нейтрофилы - 65%, эозинофилы - 3%, моноциты - 5%, лимфоциты - 23%, СОЭ - 12 мм/ч. Биохимические исследования крови: общий холестерин - 7 ммоль/л, креатинин крови - 170 мкмоль/л, мочевина крови - 11 ммоль/л. В анализах мочи: удельный вес - 1009, белок - 1,1%, лейкоциты - 2-4 в поле зрения, эритроциты выщелочные - 7-10 в поле зрения, гиалиновые цилиндры - 2-3 в поле зрения. Альбуминурия - 250 мг/сут. СКФ (по формуле СКД-ЕРІ) - 55 мл/мин.

Вопросы:

1. Сформулируйте диагноз с учетом действующей международной статистической классификации болезней (МКБ) и обоснуйте его
2. Какое лабораторное обследование необходимо пациенту с учетом стандартов медицинской помощи.
3. Какие инструментальные исследования необходимы пациенту с учетом стандартов медицинской помощи.
2. На консультацию к какому врачу-специалисту необходимо направить пациента с учетом стандартов медицинской помощи
4. Лечебная тактика, выбор препаратов

Эталон ответа

1. Хронический гломерулонефрит, латентная форма, ремиссия. ХБП 3а, А2 Симптоматическая артериальная гипертензия 1 ст., риск 3. Анемия 1 ст. Диагноз «хронический гломерулонефрит» предположен на основании анамнестических данных (10 лет назад лечился по поводу гломерулонефрита), характерного мочевого синдрома у больного (протеинурия, эритроцитурия), отёчного и гипертонического синдрома. Диагноз «хроническая болезнь почек (ХБП)» определён по наличию признаков поражения

почек (альбуминурия) на протяжении 3 и более месяцев (анамнестические данные) и снижения СКФ.

Для установки диагноза «ХБП» необходимо наличие следующих критериев: выявление любых клинических маркеров повреждения почек, подтверждённых на протяжении периода длительностью не менее 3 месяцев; наличие маркеров необратимых структурных изменений органа, выявленных однократно при прижизненном морфологическом исследовании органа или при его визуализации; снижение скорости клубочковой фильтрации (СКФ) < 60 мл/мин/1,73 м², сохраняющееся в течение трёх и более месяцев, вне зависимости от наличия других признаков повреждения почек.

2. У больного выявлена сниженная скорость клубочковой фильтрации (СКФ) до 30–60 мл/мин впервые, поэтому следует оценить стабильность нарушения функции почек на протяжении периода длительностью не менее 3 месяцев;

Повторное обследование проводится через 2–4 недели и далее через 3–6 месяцев: СКФ и креатинин крови, липидный профиль, глюкоза, общий анализ крови (гемоглобин), калий, натрий, кальций, фосфор, мочевиная кислота, общий анализ мочи, суточная альбуминурия (протеинурия), при стабильном течении (снижение СКФ менее 2 мл/мин за 6 мес.) – ежегодно.

В связи с этим для того, чтобы подтвердить диагноз «ХБП» необходимо провести повторно все обследования через 3 месяца (в условии задачи нет данных о наличии снижения СКФ и альбуминурии в течение 3 и более месяцев).

3. Целесообразно сделать УЗИ почек.

4. консультация окулиста - осмотр глазного дна

5. Ингибиторы АПФ или антагонисты рецепторов к ангиотензину II. Данные группы антигипертензивных препаратов являются «золотым стандартом» при лечении пациентов с ХБП стадий С1-3. Наиболее доказанными нефропротективными свойствами из группы ингибиторов АПФ обладает рамиприл, из группы антагонистов рецепторов к ангиотензину II – лозартан.

Тема №14: «Острая почечная недостаточность и хроническая болезнь почек (ХБП)»

Ситуационная задача 1.

Мужчина 37 лет, шахтёр, жалуется на изжогу, тошноту, периодически рвоту, отсутствие аппетита, кожный зуд, слабость, головокружение, похудание, ночное мочеиспускание до 4-5 раз.

Вышеперечисленные симптомы беспокоят около 2 месяцев. Считает себя больным более 6 лет, когда после перенесенной ангины в анализе мочи выявлены изменения (белок, эритроциты). Амбулаторно диагностирован хронический пиелонефрит. На момент постановки диагноза пациента беспокоили периодические отёки век по утрам, повышение АД до 150/90 мм рт. ст., после чего не обследовался и не лечился. Заболевания ЖКТ отрицает. Биопсия почки не проводилась. Наследственность не отягощена. При осмотре: состояние средней степени тяжести. Рост – 176 см. Вес - 64 кг. Кожные покровы бледные, сухие, со следами расчёсов. Пастозность голеней. ЧД - 18 в минуту. В лёгких дыхание везикулярное, хрипов нет. АД - 160/100 мм рт. ст. Границы относительной сердечной тупости: правая - на 1,5 см от правого края грудины, верхняя - нижний край 3 ребра, левая – 1,5 см снаружи от среднеключичной линии. Тоны сердца приглушены, ритмичные, ЧСС - 106 в минуту, акцент II тона над аортой; в области верхушки сердца и во II межреберье справа - мягкий систолический шум. Живот симметричный, мягкий, безболезненный во всех отделах. Край печени не пальпируется. Селезёнка не увеличена. Почки не пальпируются. Симптом поколачивания отрицательный с обеих сторон.

В анализах. Общий анализ крови: эритроциты - $2,1 \times 10^{12}/л$, гемоглобин - 85 г/л, цветовой показатель – 0,8, гематокрит - 20%, лейкоциты – $7,2 \times 10^9/л$, эозинофилы - 1%, палочкоядерные нейтрофилы – 5%, сегментоядерные нейтрофилы – 60%, лимфоциты – 24%, моноциты - 10%, СОЭ - 15 мм/ч.

Биохимическое исследование крови: глюкоза - 4,2 ммоль/л, мочевиная - 28,2 ммоль/л, креатинин - 0,59 ммоль/л, общий белок - 64 г/л, К⁺ - 6,2 ммоль/л, Na⁺ - 138 ммоль/л, P - 1,9 ммоль/л, Са - 2,0 ммоль/л, холестерин - 4,2 ммоль/л.

Общий анализ мочи: удельный вес - 1008, белок - 0,4 г/л, лейкоциты и эритроциты - единичные в поле зрения.

В суточной моче: диурез - 2400 мл/сут., белок – 1,3 г/л.

Проба Зимницкого: дневной диурез - 1060 мл, ночной - 1400 мл, колебания относительной плотности мочи - от 1006 до 1008. УЗИ почек: правая почка 80×36 мм, паренхима - 10 мм, левая почка - 84×44 мм, паренхима - 9 мм. Паренхима обеих почек диффузно-неоднородная. Лоханки, чашечки не изменены. Конкременты, объёмные образования не выявлены. Мочевой пузырь без особенностей.

Вопросы:

1. Сформулируйте диагноз с учетом действующей международной статистической классификации болезней (МКБ) и обоснуйте его
2. Какое лабораторное обследование необходимо пациенту с учетом стандартов медицинской помощи.
3. Какие инструментальные исследования необходимы пациенту с учетом стандартов медицинской помощи.
4. На консультацию к какому врачу-специалисту необходимо направить пациента с учетом стандартов медицинской помощи
5. Разработайте план лечения заболевания с учетом стандартов медицинской помощи

Эталон ответа

1. Основной: хронический гломерулонефрит, гипертоническая форма, активная фаза. Артериальная гипертония 2 степени, очень высокий риск. Осложнения: ХБП – С5 стадия. Анемия (нефрогенная), средней степени тяжести.

Хронический гломерулонефрит – протеинурия, эритроцитурия в анамнезе, гипостенурия, нефросклероз почек. Гипертоническая форма – в клинической картине ведущий синдром артериальной гипертензии (повышение АД, акцент II тона над аортой). ХПН: гиперкалиемия, диспепсический синдром, кожный зуд, уровень креатинина - 0,59 ммоль/л. ХБП – 5 стадия, по СКФ = 13,79 мл/мин.

Анемия средней степени тяжести гемоглобин – 85 г/л.

2. железистый комплекс для уточнения генеза анемии; группа крови и Rh + фактор для гемотрансфузии эритроцитарной массы при наличии показаний

3. Пациенту рекомендовано:

УЗДГ сосудов почек для исключения вазоренальной гипертензии;

ЭХО-КГ для оценки толщины стенок миокарда, диастолической и систолической функции;

ФГДС для исключения эрозивного поражения слизистой и кровотечения на фоне ХПН;

биопсия почек для подтверждения диагноза.

4. консультация окулиста и осмотр глазного дна для исключения офтальмопатии;

5. Ограничение соли, белков животного происхождения (0,6 г/кг/сут.).

Кетостерил 12 таб/сутки: (1 таб. на 5 кг веса в сутки) с целью коррекции гипоальбуминемии. Нефропротекция – ингибиторы АПФ (лизиноприл) либо БРА (при непереносимости и АПФ; Лозартан).

Гипотензивные препараты (блокаторы кальциевых каналов, β-блокаторы), возможно диуретики.

Эритропозтин п/к до 6000 МЕ в неделю (до достижения нормальных значений Hb и Ht) с целью коррекции анемии.

При дефиците железа: Венофер в/в либо Сорбифер внутрь. Прокинетики, антациды, ИПП с целью купирования диспептического синдрома. Симптоматическая терапия.

Ситуационная задача 2.

Больная А. 18 лет, студентка, обратилась к врачу приёмного отделения с жалобами на общее недомогание, слабость, боли в поясничной области с двух сторон, сильную постоянную головную боль, красноватый цвет мочи. Мочеиспускание безболезненное. Считает себя больной около 3 недель: после сильного переохлаждения повысилась температура тела до 38,0°C, появились боли в горле при глотании. Обратилась в поликлинику по месту жительства, где была диагностирована лакунарная ангина и назначена антибактериальная терапия. На седьмой день симптомы ангины были купированы, но сохранялась общая слабость. 5 дней назад на фоне повышенной утомляемости появились ноющие боли в поясничной области, головная боль, повышение температуры тела до 37,5°C. 2 дня назад уменьшилось количество мочи, которая приобрела красноватый цвет.

При осмотре: состояние средней степени тяжести, температура тела 37°C. Рост -158 см, вес - 72 кг. Кожные покровы и видимые слизистые бледные, чистые, обычной влажности. Лицо одутловатое, на верхних и нижних конечностях плотные отёки, кожа над ними тёплая, бледная. Периферические лимфоузлы не увеличены. Грудная клетка нормостеничная, симметричная, равномерно участвует в дыхании. ЧД - 22 в минуту. Перкуторно над лёгкими ясный лёгочный звук. Дыхание везикулярное, хрипов нет. Пульс ритмичный, 98 в минуту, АД - 160/100 мм рт. ст. Верхушечный толчок визуально и пальпаторно не определяется. Границы относительной сердечной тупости: правая - по правому краю грудины, верхняя - нижний край III ребра, левая - на 1 см кнутри от среднеключичной линии. Аускультативно: тоны сердца глухие, ритмичные, ЧСС - 78 в минуту. Живот симметричный, мягкий, болезненный в проекции почек. Размеры печени по Курлову - 9×8×7 см. Пальпация правого подреберья безболезненна, край печени не пальпируется. Симптом поколачивания положительный с обеих сторон.

В анализах. Общий анализ крови: гемоглобин - 105 г/л, эритроциты - $3,2 \times 10^{12}$ /л, цветовой показатель - 0,9; тромбоциты - 270×10^9 /л, лейкоциты - $10,7 \times 10^9$ /л, эритроциты - 4%, палочкоядерные нейтрофилы - 9%, сегментоядерные нейтрофилы - 70%, лимфоциты - 11%, моноциты - 6%. СОЭ - 23 мм/ч.

Общий анализ мочи: цвет «мясных помоев», мутная, pH - кислая, удельный вес - 1008; белок - 3,5 г/л, сахар - нет, лейкоциты - 1-2 в поле зрения, эпителий почечный - 12-20 в поле зрения, эритроциты - большое количество, цилиндры: гиалиновые - 10-12, зернистые - 6-8 в поле зрения, соли - нет.

Суточная протеинурия - 7,3 г/л, суточный диурез - 650 мл.

Биохимическое исследование крови: билирубин общий - 12,4 мкмоль/л, прямой - 3,2, непрямой - 9,2 мкмоль/л, креатинин - 0,96 ммоль/л, глюкоза - 4,3 ммоль/л, холестерин - 8,0 ммоль/л, калий - 3,9 ммоль/л, общий белок - 56 г/л, альбумины - 35%, α_1 - 3,5%, α_2 -10,5%, β - 13,6% γ - 27,4%, фибриноген - 4,2 г/л.

ЭКГ: ритм синусовый, ЧСС - 64 удара в минуту. Электрическая ось отклонена влево. Диффузно дистрофические изменения миокарда левого желудочка.

Рентгенография органов грудной клетки: без патологии.

Вопросы:

1. Сформулируйте диагноз с учетом действующей международной статистической классификации болезней (МКБ) и обоснуйте его
2. Какое лабораторное обследование необходимо пациенту с учетом стандартов медицинской помощи.
3. Какие инструментальные исследования необходимы пациенту с учетом стандартов медицинской помощи.
4. Разработайте план лечения заболевания с учетом стандартов медицинской помощи

Эталон ответа

1. Острый постстрептококковый гломерулонефрит, симптоматическая артериальная гипертензия, 2 степени, риск 4. Острая почечная недостаточность.

Возникновение поражения почек вскоре после переохлаждения и ангины (10 дней), отсутствие указаний в анамнезе на наличие других причин. Сочетание АГ, макрогематурии и нефротического синдрома (отеки, суточная протеинурия - 7,3 г/л, гиперхолестеринемия - 8,0 ммоль/л, гипоальбуминемия - 35%). ОПН: признаки олигоурии, азотемии: креатинин - 0,96 ммоль/л.

2. Пациенту рекомендовано:

определение рСКФ по креатинину и отношения альбумина к креатинину;

анализ мочи по Нечипоренко для уточнения клеточного состава осадка мочи,

иммунограмма для уточнения аутоиммунного процесса;

LE-клетки в крови, антинуклеарные антитела АТ к ДНК и Sm - антигену для исключения поражения почек при СКВ;

АТ к антигенам стрептококка для подтверждения этиологии заболевания и определения тактики лечения;

3. УЗИ органов брюшной полости и почек; биопсия почки для подтверждения и определения формы гломерулонефрита.

4. Режим строгий постельный на 2-4 недели до ликвидации отеков и снижения АД. Ограничение жидкости и поваренной соли, ограничение белка.

Этиотропное лечение: антибактериальная терапия - при доказанной связи ОГН со стрептококковой инфекцией и (или) наличия явных очагов хронической инфекции: (цефалоспорины, при аллергии - фторхинолоны).

Устранение отеков: мочегонные – Фуросемид, Диувер.

Гипотензивные препараты (при неэффективности постельного режима, ограничения воды и соли):

Гипотиазид 25 мг в сутки, Лозартан 25 мг 2 раза в сутки, Дилтиазем 40 мг 2 раза в сутки.

Противовоспалительная и иммуносупрессивная терапия: глюкокортикоиды (Преднизолон) 40 мг в сутки; при неэффективности иммунодепрессанты (Циклофосфамид 150 мг в сутки).

Улучшение микроциркуляции и профилактика тромбообразования: Гепарин, Курантил.

Тема №17: «Бронхиальная астма»

Ситуационная задача 1

Больной 25 лет, водитель, обратился к участковому терапевту с жалобами на появление эпизодов удушья с затрудненным выдохом, кашель с трудно отделяемой мокротой практически ежедневно. Приступы удушья возникают 2-3 раза в неделю чаще ночью и проходят спонтанно через час с исчезновением всех симптомов. Незначительная одышка при физической нагрузке. Лекарства не принимал. Считает себя больным около 3 мес. За медицинской помощью обратился впервые. С детства частые бронхиты с обострениями в весенне-осенний периоды. Другие хронические заболевания отрицает. Операций, травм не было. Курит по 1,5 пачки в день 5 лет. У матери бронхиальная астма, у отца гипертоническая болезнь.

Аллергологический анамнез не отягощён. Профессиональных вредностей не имеет. При физикальном осмотре: состояние больного лёгкой степени тяжести. Температура тела 36,7°C. Кожные покровы чистые, влажные. Рост 175 см, вес 81 кг. Периферические л/узлы не увеличены. Щитовидная железа не увеличена. Грудная клетка нормостеническая. При пальпации грудная клетка безболезненна. ЧД – 18 в минуту. При перкуссии – ясный лёгочный звук. Границы относительной тупости сердца: в пределах нормы. При аускультации – дыхание везикулярное, проводится во все отделы, выслушивается небольшое количество сухих, рассеянных, высокодискантных хрипов. Тоны сердца ясные, ритмичные. Пульс 80 уд/мин удовлетворительного наполнения и напряжения. АД – 120/80 мм рт.ст. При пальпации живот мягкий, безболезненный. Размеры печени по Курлову: 10x9x7 см. Дизурических явлений нет.

Вопросы:

1. Сформулируйте диагноз с учетом действующей международной статистической классификации болезней (МКБ).
2. Какое лабораторное обследование необходимо пациенту с учетом стандартов медицинской помощи.
3. Какие инструментальные исследования необходимы пациенту с учетом стандартов медицинской помощи.
4. На консультацию к какому врачу-специалисту необходимо направить пациента с учетом стандартов медицинской помощи
5. Разработайте план лечения заболевания с учетом стандартов медицинской помощи
6. Оцените эффективность проводимой терапии

Эталон ответа

1. Бронхиальная астма, неаллергическая форма, среднетяжёлое течение, впервые выявленная, неконтролируемая. Дыхательная недостаточность 1 степени.
2. -ОАК;
-Общий анализ мокроты;
- 3.-ЭКГ,
-спирометрия;
-рентгенография органов грудной клетки в двух проекциях;
4. консультация врача-пульмонолога.
5. План лечения: отказ от курения;
с целью купирования приступа ингаляционно применять β₂-адреномиметики короткого действия (Сальбутамол). Для постоянного приёма - комбинация низких доз ингаляционных ГКС (Флутиказон 100-250 мкг/сут, Будесонид 200-400 мкг/сут или Беклометазон дипропионат 200-500 мкг/сут) с длительно действующими β₂-агонистами (Салметерол 100 мкг/сут или Формотерол 9-18 мкг/сут)- форадил комби 12/200 мкг, симбикорт 4,5/160 мкг. Обучение навыкам самоведения бронхиальной астмы.

6. Неудовлетворительный ответ на лечение (ОФВ1 < 50% от должного после применения бронходилататоров). Симптомы обострения астмы нарастают, отсутствует положительная динамика в течение 3 часов с момента начала неотложных лечебных мероприятий.

Не наблюдается улучшения в течение 4-6 часов после начала лечения системными глюкокортикостероидами.

Ситуационная задача 2

Женщина 34 лет страдающая бронхиальной астмой, пришла на очередной диспансерный осмотр к участковому терапевту. В течение последних 4 месяцев состояние больной стабильное, получает базисную терапию: низкие дозы ингаляционных ГКС и длительно действующий β_2 -агонист (флутиказона пропионат 100 мкг + сальметерол 50 мкг (в виде комбинированного ингалятора) 2 раза в день), по потребности сальбутамол 1 раз в 2-3 недели. Жалоб не предъявляет, приступы астмы редкие (1 раз в 2-3 недели), ночных приступов нет, ограничения физической активности не отмечает. При осмотре: состояние удовлетворительное, телосложение нормостеническое. ИМТ – 22 кг/м². Кожные покровы чистые, обычной окраски. В лёгких – дыхание везикулярное, хрипов нет. ЧДД – 16 в минуту. Тоны сердца ясные, ритмичные. ЧСС – 72 в минуту, АД – 120/80 мм рт. ст. Живот мягкий, безболезненный. Печень и селезёнка не увеличены. Дизурии нет. Симптом поколачивания по поясничной области отрицательный. Периферических отёков нет. Общий анализ крови – без патологии. При спирометрии – ОФВ1=85%.

Вопросы:

1. Сформулируйте диагноз с учетом действующей международной статистической классификации болезней (МКБ) и обоснуйте его..
2. Разработайте план лечения заболевания с учетом стандартов медицинской помощи

Эталон ответа

1. Бронхиальная астма, смешанная форма, среднетяжёлое течение, контролируемая. Диагноз «бронхиальная астма» у больной установлен по анамнезу (она состоит на диспансерном учёте по этому заболеванию, принимает контролирующую терапию). Степень тяжести установлена на основании того, что у пациентки астма контролируется на фоне терапии в объёме 3-й ступени (низкие дозы ингаляционных глюкокортикоидов в комбинации с длительно действующими β_2 -агонистами). Можно отметить, что в последних международных рекомендациях определение степени тяжести на фоне терапии не рассматривается. Уровень контроля определён на основании следующих критериев: симптомы астмы возникают менее 2 раз в неделю, ночных симптомов нет, использование препаратов для неотложной помощи (Сальбутамол) менее 2 раз в неделю, активность не нарушена.
2. Больной рекомендовано уменьшить объём контролирующей терапии, перейти на 2-ю ступень в связи с тем, что контроль над астмой сохраняется в течение более 3 месяцев. Предпочтительным является уменьшение кратности приема Флутиказона и Сальметерола до 1 раза в сутки, полная отмена длительно действующих β_2 -агонистов сопряжена с более высоким риском декомпенсации бронхиальной астмы. Контрольный осмотр после изменения терапии через 1 месяц.

Тема №18: «Ступенчатая терапия бронхиальной астмы»

Ситуационная задача 1

Женщина 32 лет обратилась к врачу-терапевту участковому с жалобами на учатившиеся в течение последнего месяца приступы удушья, они сопровождаются слышимыми на расстоянии хрипами, кашлем с выделением небольшого количества вязкой мокроты, после чего наступает облегчение. Подобные состояния беспокоят около 2 лет, не обследовалась. В анамнезе аллергический ринит. Ухудшение состояния связывает с переходом на новую работу в библиотеку. В течение последнего месяца симптомы возникают ежедневно, ночью 3 раза в неделю, нарушают активность и сон. Объективно: общее состояние удовлетворительное. Нормостенической конституции. Кожные покровы бледно-розового цвета, высыпаний нет. Периферические отёки отсутствуют. Над лёгкими дыхание жёсткое, выслушиваются рассеянные сухие свистящие хрипы. ЧДД - 18 в минуту. Тоны сердца ясные, ритм правильный, ЧСС – 72 удара в минуту. АД – 120/80 мм рт. ст. Живот при пальпации мягкий, безболезненный. Общий анализ крови: эритроциты - $4,2 \times 10^{12}/л$, гемоглобин - 123 г/л, лейкоциты - $4,8 \times 10^9/л$, эозинофилы - 16%, сегментоядерные нейтрофилы - 66%, лимфоциты -

18%, моноциты - 2%, СОЭ - 10 мм/ч. Анализ мокроты общий: слизистая, лейкоциты - 5-7, плоский эпителий - 7-10 в поле зрения, детрит в небольшом количестве, спирали Куршманна. Рентгенограмма легких. Инфильтративных теней в лёгких не определяется. Диафрагма, тень сердца, синусы без особенностей. Спиротест. Исходные данные: ЖЕЛ - 82%, ОФВ1 - 62%, ФЖЕЛ - 75%. Через 15 минут после ингаляции 800 мкг Сальбутамола: ОФВ1 - 78%.

Вопросы:

1. Сформулируйте диагноз с учетом действующей международной статистической классификации болезней (МКБ) и обоснуйте его..
2. Какое лабораторное обследование необходимо пациенту с учетом стандартов медицинской помощи.
3. Какие инструментальные исследования необходимы пациенту с учетом стандартов медицинской помощи.
4. Назначение лекарственных препаратов с учетом стандартов медицинской помощи.

Эталон ответа

1. Бронхиальная астма, смешанная, персистирующая, средней степени тяжести, неконтролируемая.

Степень тяжести бронхиальной астмы (персистирующая, средней тяжести) выставляется на основании количества дневных приступов (в данном случае ежедневно), ночных симптомов (3 раза в неделю).

2. Определение специфических IgE для оценки аллергологического статуса,

3.- Спирометрия с использованием ингаляционного бронхолитика быстрого действия.

Критерием обратимости бронхиальной обструкции служит прирост ОФВ1 $\geq 15\%$. У данной пациентки обструкция является обратимой.

- рентгенография лёгких.

4. Медикаментозное лечение начинаем с 3 ступени.

Для быстрого снятия симптомов используются бронходилататоры ингаляционные короткого действия: Сальбутамол, Фенотерол или комбинированный препарат Беродуал (Фенотерол + Ипратропия бромид).

Для контроля бронхиальной астмы - низкие дозы ингаляционных глюкокортикостероидов + В2 агонист длительного действия.

Ситуационная задача 2

Больной Б. 35 лет доставлен в клинику машиной скорой помощи с жалобами на чувство стеснения в груди, затруднённое дыхание, особенно выдох, мучительный кашель. Болен 10 лет бронхиальной астмой. До этого – несколько лет наблюдался с диагнозом «хронический бронхит». 5 лет принимал Преднизолон 2 таблетки в сутки и ингаляции Беротека при удушье. Обострения бронхиальной астмы 3-4 раза в год, часто требующие госпитализации в стационар. Настоящее ухудшение состояния связывает с отменой неделю назад Преднизолона. Аллергоанамнез – спокойный. Приступам удушья предшествует короткий эпизод мучительного кашля, в конце приступа он усиливается, и начинает выделяться в небольшом количестве тягучая слизистая мокрота.

Объективно: состояние тяжёлое, при осмотре кожные покровы больного бледные, с синюшным оттенком. Больной сидит в положении «ортопноэ». Больной повышенного питания (прибавил в весе за 3 года 15 кг). «Кушингоидное лицо», стрии на бёдрах и животе. Разговаривает отдельными словами, возбуждён. Грудная клетка находится в положении глубокого вдоха. Мышцы брюшного пресса участвуют в акте дыхания. Дыхание резко ослаблено, небольшое количество сухих свистящих хрипов, 32 дыхательных движения в минуту. Перкуторно над лёгкими коробочный звук по всем лёгочным полям, особенно в нижних отделах. Тоны сердца ритмичные, приглушены.

Пульс - 120 ударов в минуту, ритмичный. АД - 140/90 мм рт. ст., SpO2 - 85%. В течение суток получил более 15 ингаляций Беротека. Врачом скорой помощи уже внутривенно введено 10,0 мл 2,4% раствора Эуфиллина, 60 мг Преднизолона.

Вопросы:

1. Сформулируйте диагноз с учетом действующей международной статистической классификации болезней (МКБ) и обоснуйте его.
2. Обоснуйте наличие астматического статуса, требующего оказания медицинской помощи в неотложной форме
3. Окажите медицинскую помощь в неотложной форме пациенту с астматическим статусом.

4. Какое лабораторное обследование необходимо пациенту с учетом стандартов медицинской помощи.
5. Какие инструментальные исследования необходимы пациенту с учетом стандартов медицинской помощи.
6. Оцените эффективность проводимой терапии.

Эталон ответа

1. Бронхиальная астма, эндогенная форма, тяжёлое персистирующее течение, обострение. Хронический бронхит. Пневмосклероз. Осл. Астматический статус I ст. ОДН II ст. Экзогенный гиперкортицизм.

Диагноз «бронхиальная астма, эндогенная форма, тяжёлое персистирующее течение» выставляется на основании жалоб на частые приступы удушья, частый кашель, чувство стеснения в груди; данных анамнеза (предшествующий хронический бронхит, эффект от лечения ГКС и бронхолитиками, частые обострения БА, требующие госпитализации в стационар). При этом отсутствие аллергоанамнеза.

2. У больного развилось тяжёлое осложнение БА – астматический статус I ст. (затянувшийся приступ БА, ортопноэ, тахипноэ, тахикардия, снижение сатурации крови кислородом, ослабленное дыхание в лёгких). SpO₂ - 85% указывает на ОДН II ст. Наличие ожирения, «кушингоидного лица», стрий на теле на фоне длительного приёма Преднизолона рер os свидетельствует об экзогенном гиперкортицизме. Ухудшение состояния больного связано скорее всего с полной отменой Преднизолона и отсутствием базисной терапии.

3. Ингаляции кислорода – 4 л/мин. Ингаляции Беродуала через небулайзер (лучше на O₂) 3 раза за 1 час, после - 1 раз в час до стабилизации состояния. Кортикостероиды внутривенно (Преднизолон 60-120 мг или Гидрокортизон 200 мг). Суточная доза ГКС в\в в пересчёте на Преднизолон (Метипред) до 600-700 мг. Препараты 2 линии – Эуфиллин в\в капельно, адреналин п\к, в\в, Сульфат магния в\в.

4. Общий анализ крови, мочи.

Глюкоза крови, СРБ.

Общий анализ мокроты,

микробиологическое исследование мокроты.

5. Пульсоксиметрия для уточнения тяжести дыхательной недостаточности (проводится ежедневно).

Спирография.

Пикфлоуметрия.

Рентгенография ОГК.

ЭКГ

6. За последние годы больной получал неправильную терапию: системные ГКС больным БА в качестве базисной терапии назначаться не должны. Больной вообще не получал препарата из основной группы базисной терапии – ингаляционные ГКС, а также пролонгированного бронхолитика. Наличие признаков экзогенного гиперкортицизма и объясняется длительным приёмом Преднизолона.

Больному необходимо назначить ингаляционные ГКС + бронхолитики длительного действия (β₂-агонисты), лучше фиксированные препараты (Симбикорт 160/4,5 по 2 вдоха 3 раза в день или Серетид 25/500 по 2 вдоха 2 раза в день). Учитывая тяжесть БА и наличие хронического бронхита к лечению добавить М-холинолитик длительного действия Тиотропия бромид (Спирива) 1 капсула (18 мкг) в сутки. При сохраняющейся одышке возможно добавить теофиллины (Теопек или Теотард). На фоне базисной терапии необходимо постепенное снижение дозы Преднизолона, по возможности до отмены или до минимальной дозы, при которой нет ухудшения состояния. Возможен пересмотр базисной терапии с учётом принципа ступенчатой терапии и состояния больного.

Тема №19: «ХОБЛ»

Ситуационная задача 1

Пациент 57 лет жалуется на кашель с выделением небольшого количества слизистой мокроты, одышку при незначительной физической нагрузке (подъём на 1 этаж, ходьба в умеренном темпе), сердцебиение, слабость, утомляемость. Выраженность симптомов по «Оценочному тесту по ХОБЛ» (САТ) 28 баллов. Курит по 1 пачке сигарет в день в течение 37 лет, индекс курильщика=37. Кашель в течение многих лет с мокротой по утрам. Часто отмечал субфебрильную температуру. 3 года назад появилась постепенно усиливающая одышка, отеки

на голенях. При усилении одышки применяет беродуал. В последние годы участились обострения в связи с простудой до 2-3 раз в год. В прошлом году один раз был госпитализирован в стационар с обострением.

Объективно: гиперстенического телосложения, повышенного питания. ИМТ – 29 кг/м². Выраженный диффузный цианоз. Грудная клетка обычной конфигурации. При перкуссии лёгочный звук, в нижних отделах с коробочным оттенком. Дыхание жёсткое, с удлиненным выдохом, рассеянные сухие свистящие хрипы. ЧД – 24 в минуту. Границы сердца расширены вправо, акцент 2 тона над легочной артерией. ЧСС – 86 ударов в минуту. АД 130/80 мм рт.ст. Шейные вены в положении лёжа набухают. Печень на 2 см ниже края реберной дуги. На ногах отеки. Общий анализ крови: эритроциты – $4,8 \cdot 10^9$ /л, Hb – 168 г/л, лейкоциты – $6,1 \cdot 10^9$ /л (лейкоцитарная формула – без особенностей), СОЭ – 15 мм/ч. Спирометрия: ОФВ1=30,0% от должного, ОФВ1/ФЖЕЛ=0,6. Пульсоксиметрия: SaO₂=87%. ЭКГ – признаки гипертрофии правого желудочка и правого предсердия. Рентгенография органов грудной клетки: лёгочный рисунок усилен, деформирован. Корни деформированы, уплотнены.

Вопросы:

1. Сформулируйте диагноз с учетом действующей международной статистической классификации болезней (МКБ) и обоснуйте его.
2. Назначение лекарственных препаратов с учетом стандартов медицинской помощи.

Эталон ответа

1.ХОБЛ, бронхитический тип, крайне тяжёлая бронхиальная обструкция (GOLD 4), с выраженными симптомами (САТ – 28), высокий риск обострений, (группа D). Хроническое лёгочное сердце. ДН 3 ст. ХСН IIБ, ФК III (NYHA).

Диагноз «ХОБЛ» установлен на основании жалоб на кашель с выделением мокроты и одышку, наличии в анамнезе фактора риска (курение), наличии признаков бронхиальной обструкции (сухие свистящие хрипы, снижение ОФВ1/ФЖЕЛ <0.7 и снижение ОФВ1), рентгенологических данных. Степень тяжести бронхиальной обструкции установлена на основании данных спирометрии (ОФВ1=30% от должных значений), риск обострений установлен данных спирометрии (ОФВ1=30% от должных значений) и анамнеза предшествующих обострений (1 госпитализация по поводу обострения в прошлом году). Совокупность этих признаков соответствует клинической группе D (выраженные симптомы, высокий риск).

Бронхитический тип установлен на основании жалоб и данных рентгенографии органов грудной клетки, характерных для хронического бронхита.

Диагноз «лёгочное сердце» поставлен на основании данных ЭКГ и клинических признаков правожелудочковой недостаточности (увеличение печени, отеки нижних конечностей, набухание шейных вен), стадия сердечной недостаточности – на основании симптомов (отёки на ногах, увеличение печени, набухание шейных вен), ЭКГ.

Степень дыхательной недостаточности определена на основании выраженности одышки (при незначительной физической нагрузке) и данных пульсоксиметрии.

2. Поскольку пациент относится к группе D, ему предпочтительно показан один из вариантов лечения:

1) комбинированная терапия ингаляционными глюкокортикоидами и длительно - действующими бета-агонистами

(например, Флутиказон 500 мкг + Сальметерол 50 мкг или Будесонид 320 мкг + Формотерол 9 мкг – по 2 ингаляции в сутки);

2) длительно-действующие антихолинергические препараты (например, Тиотропия бромид 18 мкг 1 ингаляция в сутки), либо

3) их комбинация. Альтернативной терапией является комбинация ингаляционного глюкокортикоида + длительно-действующего бета-агониста с ингибитором фосфодиэстеразы-4 (Рофлумиласт таблетки 0,5 мг 1 раз в день),либо комбинация длительно-действующего антихолинергического препарата с ингибитором фосфодиэстеразы-4,либо комбинация длительно-действующего антихолинергического препарата с длительно-действующим бета-агонистом.

Возможно назначение короткодействующих бронхолитиков бета-агонистов (например, Формотерол) или антихолинергических средств (например, Ипратропия бромид) по требованию.

Для лечения ХСН следует назначить ингибитор АПФ (например, Лизиноприл 5 мг/сут) или блокатор рецепторов ангиотензина (например, Кандесартан 8 мг/сут), бета-блокатор (один из

возможных препаратов – Метопролола сукцинат, Бисопролол, Карведилол или Небиволол в очень низких дозах, например, Бисопролол 1,25 мг/сут) и диуретики (Торасемид 2,5-5 мг/сут).

Ситуационная задача 2

К участковому терапевту обратился больной 52 лет с жалобами на систематический кашель с отделением скудного количества слизистой мокроты, преимущественно в утренние часы, одышку с затруднением выдоха, возникающую при обычной физической нагрузке, снижение массы тела. Курит с 20 лет (30 сигарет в день), работает наборщиком в типографии. В течение предшествующих 5 лет беспокоит хронический кашель, в последние 2 года присоединились прогрессирующая одышка при ходьбе, которая значительно ограничивает физическую работоспособность и снижение массы тела. Два месяца назад перенёс простудное заболевание, на фоне которого отметил значительное усиление кашля и одышки, амбулаторно принимал азитромицин. Самочувствие улучшилось, но сохраняется выраженная одышка, в связи с чем обратился в поликлинику. В течение последнего года подобных эпизодов простудных заболеваний с усилением кашля и одышки, кроме указанного, не отмечалось.

Перенесённые заболевания: правосторонняя пневмония в 40-летнем возрасте, аппендэктомия в детском возрасте. Аллергоанамнез не отягощён. Общее состояние удовлетворительное. Пониженного питания, рост 178 см, вес 56 кг. Кожные покровы обычной окраски, отёков нет. Грудная клетка бочкообразной формы, при перкуссии лёгких – коробочный звук, при аускультации – диффузно ослабленное везикулярное дыхание, частота дыханий – 18 в минуту, SpO₂96%. Тоны сердца ритмичные, пульс 88 в минуту, акцент II тона над лёгочной артерией. АД 130/80 мм рт.ст. Живот мягкий, безболезненный. Печень выступает из-под края рёберной дуги на 4 см.

Вопросы:

1. Сформулируйте диагноз с учетом действующей международной статистической классификации болезней (МКБ) и обоснуйте его.
2. Какие инструментальные исследования необходимы пациенту с учетом стандартов медицинской помощи.
3. Разработайте план лечения заболевания с учетом стандартов медицинской помощи

Эталон ответа

1. Хроническая обструктивная болезнь лёгких, преимущественно эмфизематозный фенотип, низкий риск обострений (для установления степени тяжести ограничения скорости воздушного потока и выраженности симптомов ХОБЛ необходимо дополнительное обследование).

Диагноз поставлен на основании:

- жалоб пациента на хронический кашель со скудной слизистой мокротой и прогрессирующую одышку экспираторного характера;
- наличия факторов риска развития ХОБЛ: длительного стажа табакокурения (индекс пачка/лет=48) и профессиональных факторов;
- признаков эмфиземы при осмотре: бочкообразная форма грудной клетки, коробочный звук при перкуссии лёгких, диффузное ослабление везикулярного дыхания;
- прогрессирующего снижения массы тела как системного проявления ХОБЛ.

2.

- спирометрия для выявления ограничения скорости воздушного потока и степени её тяжести;
- рентгенография органов грудной клетки для исключения альтернативного диагноза и серьезных сопутствующих заболеваний, выявления гиперинфляции;
- ЭКГ для исключения альтернативного диагноза, выявления признаков гипертрофии правого желудочка

3. -Отказ от курения для снижения темпов прогрессирования ХОБЛ.

-После проведения интегральной оценки симптомов, показателей спирометрии и риска обострений и установления группы, к которой относится пациент, назначить лекарственную терапию для предупреждения и контролирования симптомов, уменьшения частоты и тяжести обострений, улучшения состояния здоровья и переносимости физической нагрузки. Предпочтительным является назначение бронходилататоров длительного действия (учитывая степень выраженности одышки) – М-холинолитиков или бета2-агонистов.

-Ежегодная вакцинация от гриппа и пневмококковой инфекции для снижения риска обострений ХОБЛ.

-Включение в программу лёгочной реабилитации (физические тренировки, нутритивная поддержка) для уменьшения симптомов, улучшения качества жизни и повышения физического и эмоционального участия в повседневной жизни.

Тема №20: «Пневмония»

Ситуационная задача 1

Больной С. 50 лет обратился к терапевту поликлиники с жалобами на повышение температуры до 38°C, слабость, озноб, кашель со светлой мокротой. Анамнез: заболел остро, 3 дня назад повысилась температура до 38°C, отмечал общее недомогание, слабость, озноб. Лекарств не принимал. Вчера присоединился кашель со скудной светлой мокротой.

При осмотре: состояние больного средней тяжести. Температура тела 37,7°C. Кожные покровы обычной окраски, без высыпаний. Периферических отёков нет. Лимфоузлы не увеличены. Дыхание в лёгких везикулярное, ослаблено в нижней половине правого лёгкого, там же выслушивается крепитация, при перкуссии – притупление перкуторного звука. ЧД – 20 в мин. Границы сердца не изменены. Тоны сердца ритмичные, ясные. ЧСС=100 ударов в минуту. АД=110/70 мм рт. ст. Живот мягкий, безболезненный при пальпации. Печень, селезёнка не увеличены. Симптом поколачивания отрицательный с обеих сторон. Дизурии нет. Стул регулярный, оформленный.

Вопросы:

1. Сформулируйте диагноз с учетом действующей международной статистической классификации болезней (МКБ) и обоснуйте его.
2. Какое лабораторное обследование необходимо пациенту с учетом стандартов медицинской помощи.
3. Какие инструментальные исследования необходимы пациенту с учетом стандартов медицинской помощи.
4. Назначение лекарственных препаратов с учетом стандартов медицинской помощи.

Эталон ответа

1. Диагноз: нетяжёлая внебольничная правосторонняя нижнедолевая пневмония.

Диагноз «правосторонней пневмонии» поставлен на основании: жалоб (на повышение температуры до 38°C, слабость, озноб, кашель со светлой мокротой); анамнеза (острое начало заболевания); данных объективного исследования (дыхание ослаблено в нижней половине правого лёгкого, там же выслушивается крепитация, при перкуссии - притупление перкуторного звука).

Нетяжёлая пневмония установлена ввиду отсутствия критериев тяжести.

Внебольничная пневмония установлена на основании начала заболевания амбулаторно, за 3 дня поступления в стационар.

- 2.-ОАК (оценка воспалительной реакции);

-общий анализ мокроты (оценка выраженности местного воспалительного ответа, дифференциальная диагностика с аллергическими заболеваниями лёгких);

-бактериологическое исследование мокроты (для выделения возбудителя пневмонии);

- 3.рентгенография лёгких в прямой и правой боковой проекции (для подтверждения наличия инфильтративных изменений в правом лёгком).

4. Постельный режим, обильное питье. Антибиотики широкого спектра действия пенициллинового ряда (например, Амоксициллин 500 мг 3 раза в день внутрь). Муколитик (например, Амброксола гидрохлорид по 30 мг 3 раза в день внутрь). Жаропонижающие при температуре тела > 38°C (например, Парацетамол 500 мг внутрь не чаще 1 раза в 6 часов).

Ситуационная задача 2

Пациент А. 45 лет, инженер. Жалобы на озноб, повышение температуры тела до 39°C, одышку инспираторного характера при обычной физической нагрузке, сухой кашель, боль при глубоком дыхании и кашле справа в подлопаточной области, общую слабость, утомляемость, потливость в ночное время. Заболел остро три дня назад после переохлаждения, когда появились вышеуказанные жалобы. Принимал жаропонижающие препараты с незначительным эффектом. Обратился к врачу-терапевту участковому в поликлинику. В связи с тяжестью состояния и подозрением на пневмонию направлен в приёмный покой стационара по месту жительства. В анамнезе: работает 15 лет инженером на машиностроительном заводе. Не курит. Ранее у врача не наблюдался.

Объективно: общее состояние тяжёлое. Кожные покровы повышенной влажности. Цианоз губ. Рост - 175 см, вес - 72 кг. Окружность талии - 100. Периферических отёков нет.

Периферические лимфатические узлы не увеличены. Температура 39°C. Грудная клетка нормостеническая. При глубоком дыхании некоторое отставание в дыхании правой половины грудной клетки. ЧДД - 24 в минуту. Справа по лопаточной линии отмечается притупление перкуторного звука. При аускультации справа ниже угла лопатки выслушивается ослабленное везикулярное дыхание, звонкие мелкопузырчатые хрипы. Ритм сердца правильный, соотношение тонов в норме, шумов нет. ЧСС – 110 ударов в минуту. АД - 100/60 мм рт. ст. При поверхностной пальпации живот мягкий, безболезненный. Печень по Курлову - 9×8×7 см, при пальпации нижний край гладкий, безболезненный. Стул оформленный, без примесей. Мочеиспускание свободное, безболезненное.

Общий анализ крови: эритроциты - $4,08 \times 10^{12}/л$, гемоглобин - 120 г/л, лейкоциты - $13,2 \times 10^9/л$, юные - 2%, палочки - 12%, сегменты - 56%, лимфоциты - 27%, моноциты - 3%, СОЭ - 38 мм/ч. На обзорной рентгенографии грудной клетки в прямой и боковой проекциях: справа в нижней и средней доле затемнение в виде инфильтрата.

Вопросы:

1. Сформулируйте диагноз с учетом действующей международной статистической классификации болезней (МКБ) и обоснуйте его.
2. Какое лабораторное обследование необходимо пациенту с учетом стандартов медицинской помощи.
3. Какие инструментальные исследования необходимы пациенту с учетом стандартов медицинской помощи.
4. Назначение лекарственных препаратов с учетом стандартов медицинской помощи.
5. Оцените эффективность проводимой терапии.

Эталон ответа

1.

Заболевание возникло остро, среди полного здоровья внезапно появился озноб, отмечается повышение температуры тела 39°C, боли в грудной клетке при кашле, головная боль, сухой кашель, общая слабость. Отмечается одышка с ЧДД - 24 в 1 минуту, укорочение перкуторного звука, ослабление везикулярного дыхания справа в нижней доли, лейкоцитоз - более $13,2 \times 10^9/л$, палочкоядерный сдвиг влево до юных форм, рентгенологические признаки - инфильтрация лёгочной ткани.

2. -общий анализ крови с определением уровня эритроцитов, гематокрита, лейкоцитов, тромбоцитов, лейкоцитарной формулы: на 2-3 день и после окончания антибактериальной терапии;

-биохимический анализ крови (АЛТ, АСТ, билирубин, альбумин, глюкоза, электролиты, фибриноген, СРБ).

-общий анализ мокроты и бактериологическое исследование мокроты для определения возбудителя пневмонии и определения чувствительности последнего к антибактериальным препаратам;

-мокрота на кислотоустойчивые микроорганизмы.

3. - пульсоксиметрия при поступлении и в динамике;

-исследование газов артериальной крови: ежедневно до нормализации показателей;

-рентгенография органов грудной клетки: в динамике (при отсутствии эффективности стартовой антибактериальной пневмонии через 48-72 часа, через 3-4 недели

- оценка динамики разрешения пневмонии);

-электрокардиография в стандартных отведениях;

4. При тяжелой внебольничной пневмонии (ВП) назначение антибиотиков должно быть неотложным. Пациент без факторов риска инфицирования *P. aeruginosa* и аспирации. Препаратом выбора являются внутривенное введение препаратов (Цефтриаксон, Цефотаксим, Цефепим, Цефтазолин, Эртапенем или ингибиторзащищенные пенициллины (Амоксициллин/Клавуланат 1,2 г внутривенно капельно 3 раза в сутки)) в комбинации с внутривенными макролидами (Кларитромицин, Азитромицин), Азитромицин - 500 мг внутривенно капельно 1 раз в сутки 3 дня, через 3 дня при нормализации температуры переход на пероральный приём препарата этого же класса: Амоксициллин/Клавуланат 1 г 2 раза в сутки. - Амброгексал 0,3 г 3 раза в день перорально.

5. Антибактериальная терапия неэффективна. Требуется смена антибактериальной терапии на респираторные фторхинолоны. Из фторхинолонов предпочтение Левофлоксацину 500 мг 2 раза в день в/в капельно, Моксифлоксацину 400 мг в/в капельно.

Внеб

Первоначальная оценка эффективности стартового режима антибактериальной терапии должна проводиться через 48-72 часа после начала лечения. Критерии адекватности антибактериальной терапии: температура тела ниже 37,5°C; отсутствие интоксикации; отсутствие дыхательной недостаточности (ЧДД - менее 20 в минуту); отсутствие гнойной мокроты; количество лейкоцитов в крови - менее 10×10⁹/л, нейтрофилов - менее 80%, юных форм - менее 6%; отсутствие отрицательной динамики на рентгенограмме В случае неэффективности антибактериальной терапии провести обследование пациента для уточнения диагноза, выявления осложнений внебольничной пневмонии, оценить результаты микробиологических исследований.

Тема №21: «Тромбоз эмболия легочной артерии (ТЭЛА)»

Ситуационная задача 1

Больная 60 лет поступила в клинику с жалобами на одышку, боли в левой половине грудной клетки при кашле и дыхании, кровохарканье, повышение температуры до 38°C, слабость. Заболела остро 2 дня назад, когда внезапно возник приступ удушья, сопровождающийся болями в левой половине грудной клетки, сердцебиением; была кратковременная потеря сознания. Врачом неотложной помощи была предложена госпитализация, от которой больная отказалась. Сегодня приступ одышки повторился, появилось кровохарканье, госпитализирована. Состояние больной тяжёлое, кожные покровы бледно-цианотичные. Наблюдаются отёки нижних конечностей, больше левой, варикозное расширение вен, гиперемия кожи левой голени с цианотичным оттенком.

Частота дыханий - 26 в минуту. Пульс - 110 ударов в минуту, ритмичный, малого наполнения. АД - 90/60 мм рт. ст., I тон на верхушке сердца ослаблен, акцент II тона над лёгочной артерией. При перкуссии лёгких определяется притупление лёгочного звука в левой подлопаточной области, здесь же выслушивается шум трения плевры. На ЭКГ зарегистрировано увеличение зубцов Q в III отведении и S в I отведении, подъем сегмента ST и отрицательный зубец T в III отведении, блокада правой ножки пучка Гиса.

Вопросы:

1. Сформулируйте диагноз с учетом действующей международной статистической классификации болезней (МКБ)
2. Обоснуйте поставленный Вами диагноз, основываясь на жалобах, данных анамнеза.
3. Обоснуйте поставленный Вами диагноз, основываясь на данных физикального обследования
4. Данные инструментального обследования, подтверждающие диагноз
5. Есть ли показания для направления пациента для оказания специализированной медицинской помощи в стационарных условиях с учетом стандартов медицинской помощи?
3. Разработайте план лечения заболевания с учетом стандартов медицинской помощи

Эталон ответа

1. Тромбоз вен левой голени. Тромбоз эмболия лёгочной артерии.

2. жалоб на одышку, боли в левой половине грудной клетки при кашле и дыхании, кровохарканье, повышение температуры до 38°C, слабость; данных анамнеза: заболела остро 2 дня назад, когда внезапно возник приступ удушья, сопровождающийся болями в левой половине грудной клетки, сердцебиением, была кратковременная потеря сознания;

3. состояние больной тяжелое, кожные покровы бледно -цианотичные, отёки нижних конечностей, больше левой, варикозное расширение вен, гиперемия кожи левой голени с цианотичным оттенком, частота дыханий - 26 в минуту, пульс - 110 ударов в минуту, ритмичный малого наполнения, АД - 90/60 мм рт. ст., I тон на верхушке сердца ослаблен, акцент II тона над лёгочной артерией;

4. на ЭКГ зарегистрировано увеличение зубцов Q в III отведении и S в I отведении, подъем сегмента ST и отрицательный зубец T в III отведении, блокада правой ножки пучка Гиса.

5. - развитие острой массивной ТЭЛА;

При наличии противопоказаний к тромболитической терапии показано хирургическое лечение:

- постановка кавафилтра;
- клипирование нижней полой вены;
- эмболэктомия;
- эндоваскулярная катетерная тромбэктомия.

4. - При потере сознания, остановке кровообращения и/или дыхания проводят сердечно-лёгочную реанимацию.

- Коррекция гипоксии - оксигенотерапия.

- Купирование болевого синдрома.

- Тромболитическая и антикоагулянтная терапия.

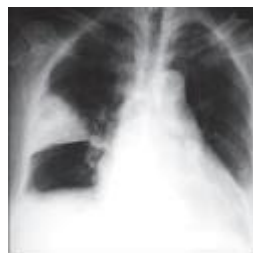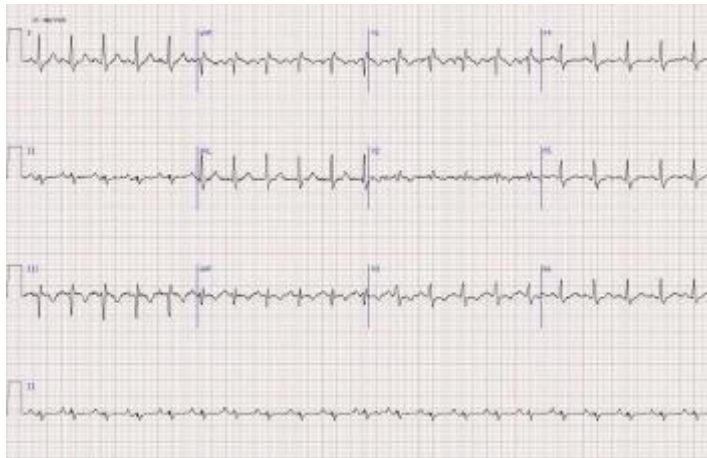Ситуационная задача 2

Больная Т. 35 лет, офис-менеджер, доставлена бригадой скорой медицинской помощи в приёмное отделение городской больницы в связи с внезапно начавшимся приступом одышки смешанного характера, сердцебиением, колющей болью в прекардиальной области, головокружением и общей слабостью. В анамнезе отмечено, что за 5 суток до приступа одышки у больной появились мягкий отёк правой нижней конечности от стопы до паховой складки, незначительный цианоз и умеренная болезненность конечности. В последующем указанные симптомы сохранялись, пыталась лечиться самостоятельно, используя различные мази с антибиотиками и спиртовые компрессы. Настоящий приступ одышки возник впервые в конце продолжительного рабочего дня на фоне полного благополучия. Из анамнеза жизни известно, что пациентка работает в офисе и проводит большую часть времени в положении сидя, ведет малоподвижный образ жизни, курит, применяет комбинированные оральные контрацептивы.

Объективно: состояние тяжёлое. Кожа и видимые слизистые бледные, чистые, видимая пульсация шейных вен. Отмечается отёк правой нижней конечности, мягкий и тёплый наощупь, распространяющийся от уровня стопы до верхней трети бедра со слабо выраженным цианозом, умеренной болезненностью при пальпации и сохранённой пульсацией на артериях стопы, подколенной и общей бедренной артериях. Суставы без патологии. Грудная клетка правильной формы. Перкуторно над лёгкими ясный лёгочный звук. Дыхание везикулярное, хрипов нет, частота дыхания - 25 в минуту. Пульс одинаковый на обеих лучевых артериях, слабого наполнения, 110 в минуту, АД - 90/65 мм.рт.ст. Акцент II-тона в точке выслушивания клапана лёгочной артерии. Шумов нет. Живот симметричный, мягкий, безболезненный во всех отделах при поверхностной и глубокой пальпации. Печень выступает из-под рёберной дуги на 1 см. Симптом поколачивания отрицательный. Индекс массы тела более 31 кг/м². Субфебрилитет. При лабораторных и инструментальных исследованиях выявлены следующие данные. Общий анализ крови: гемоглобин - 130 г/л, эритроциты - $4,1 \times 10^{12}/л$, лейкоциты - $5,7 \times 10^9/л$, эозинофилы - 1%, палочкоядерные нейтрофилы - 10%, сегментоядерные нейтрофилы - 50%, лимфоциты - 35%, моноциты - 4%; СОЭ - 24 мм/ч. Общий анализ мочи: соломенно-жёлтая, прозрачная, рН кислая, удельный вес - 1010, эпителий - 2-4 в поле зрения, эритроциты, цилиндры, соли не определяются. Биохимическое исследование крови: билирубин общий - 12,8 мкмоль/л, креатинин - 0,093 ммоль/л, глюкоза - 6,9 ммоль/л, холестерин - 6,2 ммоль/л, калий - 3,7 ммоль/л, общий белок - 75 г/л, фибриноген - 8,2 г/л, СРБ - 25 мг/л.

ЭКГ

Рентгенография ОГК



Вопросы:

1. Установите предварительный диагноз и составьте плана лабораторных и инструментальных обследований пациента
2. Обоснуйте наличие острого легочного сердца, требующего оказания медицинской помощи в неотложной форме
3. Разработайте план лечения заболевания с учетом стандартов медицинской помощи

Эталон ответа

1. Острый тромбоз общей бедренной вены справа. Массивная тромбоэмболия лёгочной артерии. Острое лёгочное сердце.

Рентгенография органов грудной клетки.

D-димер. Тропонины T и I.

Эхо-кардиография.

ЦДС вен нижних конечностей и таза.

Компьютерная томография органов грудной клетки.

Коронароангиография.

2. Ритм синусовый, тахикардия, острая перегрузка правых отделов сердца, симптом СИQIII-TIII, неполная блокада правой ножки пучка Гиса.

3. Проведение системного лекарственного тромболитика (Стрептокиназа 250 000 МЕ в качестве нагрузочной дозы за 30 минут, далее 100 000 МЕ/ч в течение 12 -24 часов, либо Альтеплаза 100 мг в/в в течение 2 часов), антикоагулянтная терапия (Нефракционированный гепарин - 5000-10000 ЕД в/в струйно, затем постоянная инфузия 10-15 Ед/кг/мин – 5-7 дней либо низкомолекулярный Гепарин – фраксипарин 0,1 мл на 10 кг массы в течение 10 дней; Варфарин –за 5 дней до отмены Гепарина под контролем МНО, в течение 6 -12 месяцев).Альтернативой комбинации парентеральных антикоагулянтов с Варфарином являются: Ривароксабан 15 мг 2 раза в день – 3 недели, затем 20 мг/сут или Апиксабан 10 мг 2 раза в день – 7 дней, затем 5 мг 2 раза в день. Инотропы (Добутамин 5-20 мкг/кг/мин или Допамин 5-30 мкг/кг/мин в/в инфузия),

-ингаляция кислородом (6-8 литров/мин),

-эластическая компрессия нижних конечностей,

-в подостром периоде физиопроцедуры, назначение НПВС, флеботоников.

-При наличии флотирующего тромба в просвете вены – установка съёмного кава-фильтра.

Тема №22: «Хронический гастрит»

Ситуационная задача 1

Больная Р. 45 лет обратилась к врачу с жалобами на чувство тяжести, переполнения в животе, возникающее через 40-50 минут после еды, тошноту. В течение 20 лет страдает хроническим гастритом, обострения 1-2 раза в год. Во время обострений обычно принимает ингибиторы протонной помпы, антациды. Эрадикационную терапию не получала. Настоящее ухудшение – в течение 2 недель на фоне погрешностей в диете. Самостоятельно принимала альмагель при возникновении неприятных ощущений. При осмотре: состояние удовлетворительное. Рост 166 см, вес 64 кг. Кожные покровы чистые, обычной окраски. В лёгких дыхание везикулярное, хрипов нет. Тоны сердца ясные, ритмичные. ЧСС – 70 уд. в мин., АД – 120/70 мм рт.ст. Живот мягкий, болезненный в эпигастрии и пилоро-дуоденальной зоне. Симптомы холецистита отрицательные. Печень не изменена. Дизурии нет. Симптом поколачивания по поясничной области отрицательный. Стул 1 раз в день, оформленный, без патологических примесей.

На фиброгастроскопии: пищевод свободно проходим, слизистая его не изменена. Кардия смыкается полностью. Слизистая оболочка желудка гиперемирована, с участками атрофии в антральном отделе, складки сглажены, расправляется воздухом хорошо. Привратник проходим. Слизистая луковицы двенадцатиперстной кишки и залуковичный отдел не изменены. Взят биоптат из антрального отдела желудка: быстрый уреазный тест положительный. Результат гистологического исследования биоптата: слизистая желудка с атрофией и хронической полиморфноклеточной инфильтрацией.

Вопросы:

1. Сформулируйте диагноз с учетом действующей международной статистической классификации болезней (МКБ) и обоснуйте его.

2. Какое лабораторное обследование необходимо пациенту с учетом стандартов медицинской помощи.

3. Какие инструментальные исследования необходимы пациенту с учетом стандартов медицинской помощи.

4. Назначение лекарственных препаратов с учетом стандартов медицинской помощи.

Эталон ответа

1. Хронический атрофический гастрит, ассоциированный с *Helicobacter pylori*, обострение.

Функциональная диспепсия: постпрандиальный дистресс-синдром.

Диагноз «хронический гастрит» поставлен на основании данных

анамнеза (страдает хроническим гастритом в течение 20 лет), данных осмотра (болезненность в эпигастрии и пилоро-дуоденальной зоне при пальпации), данных фиброгастроскопии (гиперемия слизистой желудка), гистологического исследования (полиморфноклеточная инфильтрация слизистой).

Атрофический гастрит ставится на основании данных эндоскопии, подтверждённых гистологическим исследованием биоптата слизистой.

Связь с хеликобактерной инфекцией - положительный быстрый уреазный тест.

Функциональная диспепсия: постпрандиальный дистресс-синдром поставлен на основании жалоб пациента на тяжесть, чувство переполнения в животе после еды, тошноту.

2. -Общий анализ крови,

-общий анализ мочи,

-биохимический анализ крови (билирубин, АЛТ, АСТ, амилаза, сахар),

-анализ кала

3 -рН-метрия желудка,

-УЗИ органов брюшной полости.

4. Прежде всего, необходимо назначение эрадикационной терапии. Рек-но применение терапии первой линии: ингибитор протонной помпы 2 раза в день (например, Омепрозол 20 мг 2 раза в день) вместе с Амоксицилином 1 г 2 раза в день и Кларитромицином 500 мг 2 раза в день продолжительностью 10-14 дней. Возможно добавление к этой схеме Висмута трикалия дицитрата 240 мг 2 раза в день и *Saccharomyces boulardii* (по 250 мг 2 раза в сутки) для повышения эффективности эрадикации.

Для купирования симптомов постпрандиального дистресс-синдрома назначают прокинетики, например, Итоприд (ганатон) 50 мг 3 раза в день на 3 недели.

Ситуационная задача 2

Больной М., 38 лет, жалуется на изжогу, кислую отрыжку, кислый привкус во рту, боль ноющего характера, почти постоянную, уменьшающуюся после еды.

Анамнез. Настоящее ухудшение самочувствия отмечает в течение 1,5 недель.

Имеет вредные привычки: курит более 15 лет, алкоголь употребляет часто. Работа связана с частыми командировками. Питается нерегулярно.

Объективно: состояние удовлетворительное. Питание снижено (рост 182 см, масса тела 68 кг). Язык густо обложен налетом желто-белого цвета. Живот мягкий, умеренно вздут, болезненный при глубокой пальпации в пилорoduоденальной зоне. Печень увеличена на 3,5 см, поверхность гладкая, несколько плотноватой консистенции, безболезненная. Селезенка не увеличена. Отрезки кишечника обычных пальпаторных свойств.

Дополнительные методы обследования:

1. Анализ крови: Hb - 118 г\л, ц.п. - 0,9, эр. - $3,2 \times 10^{12}$ \л, лейкоц. - $4,8 \times 10^9$ \л, СОЭ - 18 мм\ч.
2. Анализ мочи: уд.вес - 1014, реакция кислая, белок и сахар отсутствуют, лейкоц. - 1-2 в поле зрения.
3. ФГДС: слизистая оболочка желудка гиперемированная, отечная, покрыта слизью. Складки извиты, утолщены, с явлениями очаговой гиперплазии.
4. Де-нол - тест - положительный.
5. Ph - метрия - непрерывное кислотообразование средней степени интенсивности.
6. УЗИ органов брюшной полости: увеличение печени до 3 см. Диффузные изменения в печени и поджелудочной железе.
7. Флюорография - без патологии.
8. Биохимия крови: холестерин - 6,1 ммоль\л, общий билирубин - 28 мкмоль\л. АСТ - 55 ед, АЛТ - 78 ед. ПТИ - 68%. Сахар крови - 4,3 ммоль\л.
9. ЭКГ - синусовый ритм 72 в минуту, электрическая ось сердца не отклонена.

Вопросы:

1. Сформулируйте диагноз с учетом действующей международной статистической классификации болезней (МКБ) .
2. Какое лабораторное обследование необходимо пациенту с учетом стандартов медицинской помощи.
3. Какие инструментальные исследования необходимы пациенту с учетом стандартов медицинской помощи.
4. Назначение лекарственных препаратов с учетом стандартов медицинской помощи.

Эталон ответа

1. Хронический гастрит, ассоциированный с Нр в стадии обострения. Повышенная кислотообразующая функция желудка. Реактивный гепатит.
2. Дообследование:
 - 1) анализ крови общий
 - 2) анализ мочи общий
 - 3) копрограмма
 - 4) исследование функции печени (трансаминазы, билирубин, холестерин, протромбиновый индекс)
 - 5) анализ желудочного сока
3.
 - 1) рН-метрия
 - 2) рентген желудка
 - 3) ФГДС
 - 4) флюорография
 - 5) биопсия слизистой желудка с гистологическим исследованием
 - 6) с целью исключения хеликобактериоза исследования мазков - отпечатков, полученных из бопаатов
 - 7) УЗИ органов брюшной полости

4.

- диета (исключение продуктов с раздражающим влиянием на слизистую оболочку)
- подбор медикаментов по одной из трех схем:
 - «Двойная»-де-нол+метронидазол (де-нол + тетрациклин)
 - «Тройная»- де-нол + тетрациклин + метронидазол
 - «Четвертная» - к тройной добавляется омепразол.
- для подавления кислотопродукции - блокаторы H-2 рецепторов гистамина
- для снятия изжоги и боли - антациды, холинолитики периферического действия (метацин, платифиллин и т.д.)
- витаминотерапия,
- Гепатопротекторы

Тема №23«Язвенная болезнь желудка и двенадцатиперстной кишки (ЯБДПК) и желудка»

Ситуационная задача 1

Пациент 45 лет, по профессии программист, обратился к участковому врачу с жалобами на боли в эпигастральной области, преимущественно натощак и в ночное время, заставляющие его просыпаться, а также на почти постоянную изжогу, чувство тяжести и распирания в эпигастральной области после приёма пищи, изжогу, отрыжку кислым, тошноту. Из анамнеза известно, что пациент много курит, злоупотребляет кофе, питается нерегулярно. Часто бывают обострения хронического фарингита. Болен около трех лет. Не обследовался, лечился самостоятельно (принимал фитотерапию). При осмотре: состояние удовлетворительное. ИМТ 32,0 кг/м².

Кожные покровы чистые, обычной окраски. Температура тела нормальная. Зев – миндалины, задняя стенка глотки не гиперемированы. В лёгких дыхание везикулярное, хрипов нет. Тоны сердца приглушены, ритмичные, ЧСС – 70 уд.в мин., АД – 120/80 мм рт.ст. Живот участвует в акте дыхания, при пальпации мягкий, болезненный в эпигастральной области, напряжения мышц живота нет, симптом поколачивания по поясничной области отрицательный.

ЭФГДС: пищевод свободно проходим, утолщены продольные складки, очаговая гиперемия слизистой дистального отдела пищевода, кардия смыкается не полностью. В желудке

натощак содержится небольшое количество светлой секреторной жидкости и слизи. Складки слизистой оболочки желудка утолщены, извитые. Луковица 12-перстной кишки деформирована, на задней стенке выявляется дефект слизистой до 0,5 см в диаметре. Края дефекта имеют четкие границы, гиперемированы, отёчны. Дно дефекта покрыто фибринозными наложениями белого цвета. Постбульбарные отделы без патологии. Уреазный тест на наличие *H. pylori* положительный.

Вопросы:

1. Сформулируйте диагноз с учетом действующей международной статистической классификации болезней (МКБ) и обоснуйте его.
2. Какое лабораторное обследование необходимо пациенту с учетом стандартов медицинской помощи.
3. Какие инструментальные исследования необходимы пациенту с учетом стандартов медицинской помощи.
4. К каким врачам-специалистам необходимо направить пациента с учетом стандартов медицинской помощи?
5. Назначение лекарственных препаратов с учетом стандартов медицинской помощи.

Эталон ответа

1. Язвенная болезнь двенадцатиперстной кишки, ассоциированная с *Helicobacter pylori*. Гастроэзофагеальная рефлюксная болезнь (ГЭРБ). Хронический фарингит стадия ремиссии. Ожирение I ст.

ЯБДПК - Жалобы - голодные ночные боли, изжога. Данные ЭФГДС. Ассоциация с *Helicobacter pylori* - определена по положительному уреазному тесту.

ГЭРБ, I стадия выставлена на основании жалоб на изжогу, отрыжку кислым; наличия факторов риска: хронического фарингита (данные анамнеза), при обследовании выявлено ожирение I степени; данных ЭФГДС –кардия смыкается не полностью. ходим, утолщены продольные складки, очаговая гиперемия слизистой дистального отдела пищевода (изменения соответствуют I стадии ГЭРБ).

Ожирение I ст. - показатель индекса массы тела - 32,0 кг/м², который соответствует I ст. ожирения.

2. -ОАК;

- трансаминазы (АЛТ, АСТ),
сахар крови,
амилаза крови;

3. - ЭКГ для дифференциального диагноза с ИБС;

- УЗИ брюшной полости для исключения сопутствующей патологии;

- цитологическое и гистологическое исследование биоптата краёв язвы и слизистой в месте поражения пищевода, для уточнения степени воспаления и выявления метаплазии;

- суточная внутрипищеводная рН-метрия – кислотность;

4. консультация врача-хирурга - по показаниям (при наличии осложнения язвенной болезни), врача-онколога – при подозрении на злокачественный характер изъязвления.

Консультация врача-отоларинголога для уточнения стадии хронического фарингита.

5. Трёхкомпонентная схема эрадикации *Helicobacter pylori*: ИПП в стандартной дозе Омепразол – 20 мг, Кларитромицин - 500 мг; Амоксициллин - 1000 мг или Метронидазол (МТР) - 500 мг. Все препараты назначить 2 раза в день, длительностью не менее 10-14 дней. При неэффективности данной терапии назначается квадротерапия. Учитывая наличие ГЭРБ необходимо назначить прокинетики, которые стимулируют опорожнение желудка: Итоприда гидрохлорид (ганатон) Оказывает специфическое действие на верхний отдел ЖКТ, ускоряет транзит по желудку и улучшает его опорожнение. Назначается по 50 мг 3 раза до еды. Через 14 дней продолжить прием ИПП в стандартной дозе ещё 2-5 недель для эффективного заживления язвы под контролем ФГДС.

Тема №24: «Хронические холециститы и холангиты»

Ситуационная задача 1

Женщина 45 лет обратилась к врачу с жалобами на общую слабость, тупую, ноющую боль в правом подреберье, усиливающуюся после приёма жирной, жареной пищи, физической нагрузки; боль иррадирует в правое плечо, правую лопатку, правую половину шеи; отмечает горечь во рту, отрыжку воздухом, тошноту, неустойчивый стул, снижение аппетита. Из анамнеза. Считает себя больной в течение четырех лет, когда впервые появились общая слабость,

боль ноющего характера в области правого подреберья, усиливающаяся после погрешностей в диете, физической нагрузки, горечь во рту, отрыжка воздухом, неустойчивый стул (с тенденцией к запорам). За медицинской помощью не обращалась. При появлении болевого синдрома принимала аллохол, панкреатин, анальгин; отмечала временное улучшение самочувствия. Настоящее обострение в течение месяца, когда после употребления большого количества жирной пищи появились боли в области правого подреберья, горечь во рту, отрыжка воздухом. Операций, гемотрансфузий не было. Алкоголем не злоупотребляет. Из семейного анамнеза известно, что мать пациентки страдала желчнокаменной болезнью.

При осмотре: состояние удовлетворительное, рост 170 см, вес – 72 кг; ИМТ 24,9 кг/м². Кожные покровы чистые, обычной окраски. В лёгких дыхание везикулярное, хрипов нет, ЧД – 16 в мин. Тоны сердца ритмичные, приглушены. ЧСС – 72 в 1 мин; АД – 130/80 мм.рт.ст. Язык влажный, обложен белым налётом у корня. Живот мягкий, при пальпации умеренно болезненный в области правого подреберья. Размеры печени по Курлову: 9×8×7 см; пальпация печени затруднена из-за болезненности, преимущественно в точке желчного пузыря. Определяется болезненность в точке Маккензи, положительные симптомы Кера, Мерфи, Ортнера, Лепене, Мюсси-Георгиевского справа. Селезёнка не пальпируется. Дизурий нет. Симптом поколачивания по поясничной области отрицательный. Результаты исследований: Общий анализ крови: эритроциты – $4,6 \times 10^{12}/л$; лейкоциты – $11,2 \times 10^9/л$; нейтрофилы сегментоядерные – 75%; нейтрофилы палочкоядерные – 2%; лимфоциты – 19%; моноциты – 3%; эозинофилы – 1%; базофилы – 0%; Hb – 141 г/л; тромбоциты – $215 \times 10^9/л$; СОЭ – 19 мм/ч. Биохимия крови: общий билирубин – 18 мкмоль/л; непрямого билирубин – 16,0 мкмоль/л; прямой билирубин – 2,0 мкмоль/л; АЛТ – 28 ед/л; АСТ – 23 ед/л; ГГТП – 25 ед/л; ЩФ – 102 ед/л; глюкоза – 5,2 ммоль/л; креатинин – 64 мкмоль/л; мочевины – 3,2 ммоль/л; общий белок – 72 г/л; амилаза – 42 ед/л; ХС – 5,2 ммоль/л. При обзорной рентгенографии органов брюшной полости патологии не выявлено. При УЗИ органов брюшной полости: печень не увеличена, контуры ровные, эхогенность не повышена, структура не изменена. Желчный пузырь увеличен (до 3,5 см в поперечнике), деформирован, с перегибом в шейке; выявлено диффузное утолщение его стенок до 5 мм, их уплотнение. В просвете желчного пузыря визуализируется взесь («застойная желчь»). Ductuscholedochus 7 мм. Поджелудочная железа нормальных размеров и формы, эхогенность не повышена. Панкреатический проток не расширен. Дуоденальное зондирование (микроскопическое исследование желчи): в порции «В» выявлено скопление слизи, лейкоцитов, клеточного эпителия, кристаллы холестерина, билирубинат кальция. Общий анализ мочи: в пределах нормы. ЭКГ – без патологических изменений; эзофагогастродуоденоскопия – без патологических изменений; иммуноферментный анализ на выявление гельминтов: описторхоз, лямблиоз, аскаридоз, токсакароз – отрицательный. Кал на яйца глист (трижды) – отрицательный.

Вопросы:

1. Сформулируйте диагноз с учетом действующей международной статистической классификации болезней (МКБ) и обоснуйте его.
2. Какие инструментальные исследования необходимы пациенту с учетом стандартов медицинской помощи.
3. Назначение лекарственных препаратов и лечебного питания с учетом стандартов медицинской помощи.
4. Назначение немедикаментозного лечения с учетом диагноза, возраста и клинической картины болезни в соответствии с клиническими рекомендациями.

Эталон ответа

1. Хронический бескаменный холецистит бактериальной этиологии, фаза обострения. Диагноз «хронический бескаменный холецистит бактериальной этиологии, фаза обострения» установлен на основании жалоб больного на общую слабость, тупую, ноющую боль в правом подреберье, усиливающуюся после приема жирной, жареной пищи, иррадиирующую в правое плечо, правую лопатку; горечь во рту, отрыжку воздухом, тошноту, неустойчивый стул; (типичны для хронического холецистита).

Подтверждают диагноз «хронический холецистит» данные анамнеза, объективного осмотра (умеренная болезненность при пальпации в области правого подреберья, болезненность в точке Макензи, положительные симптомы Ортнера, Кера, Мерфи, Мюсси-Георгиевского справа).

В общем анализе крови выявлены воспалительные изменения: лейкоцитоз (до $11,2 \times 10^9/\text{л}$); повышение СОЭ - до 19 мм/ч.

При УЗИ органов брюшной полости визуализируется увеличенный до 3,5 см, деформированный желчный пузырь с перегибом в шейке, что свидетельствует о хроническом процессе. Выявлено утолщение (до 5 мм) и уплотнение стенок желчного пузыря, наличие «застойной» желчи, что характерно для хронического холецистита. Подтверждают диагноз «хронический холецистит» данные дуоденального зондирования (при микроскопии желчи определяются скопления слизи, лейкоцитов и клеточного эпителия). Исключена паразитарная этиология хронического холецистита: (иммуноферментный анализ на выявление гельминтов: описторхоз, лямблиоз, аскаридоз, токсокароз – отрицательный); а также отрицательный результат анализа кала на яйца глист (трижды).

2. В план обследования необходимо включить ультразвуковую холецистографию для уточнения функциональной способности желчного пузыря; бактериологическое исследование желчи для определения возбудителя хронического холецистита.

3. Рекомендовано соблюдение диеты (стол №5 по Певзнеру). Исключить алкоголь, жирное, жареное, острое, копченое, соленое, кофе, газированные напитки, какао, орехи. Показан частый дробный прием пищи (до 5-6 раз в день). Важным является снижение в пищевом рационе доли животных жиров и увеличение растительных. Для предупреждения застоя желчи и улучшения пассажа химуса по кишечнику блюда обогащаются пищевыми волокнами в виде пшеничных отрубей.

Пациентке показано назначение антибактериальных препаратов: фторхинолоны: Ципрофлоксацин по 500 мг два раза в сутки после еды в течение 7 дней. Коррекция антибактериальной терапии проводится после получения посева желчи на микрофлору и определения ее чувствительности к антибиотику. Для купирования болевого синдрома показано назначение селективного миотропного спазмолитика Мебеверина гидрохлорида (Дюспаталин) в дозе 200 мг 2 раза в сутки в течение 2-4 недель. С целью устранения диспепсических явлений рекомендовано назначение Домперидона (Мотилиум) в дозе 10 мг за 30 мин до еды 3 раза в сутки в течение 14 дней.

Показано назначение холекинетиков, которые усиливают мышечное сокращение желчного пузыря и поступление желчи в 12-перстную кишку (Сорбит, Ксилит, Сульфат магния, Карловарская соль, Холецистокинин, Холосас);- Холосас по 1 чайной ложке (5 мл) за 15 минут до еды 3 раза в сутки в течение 1 месяца.

4. В фазе ремиссии показана лечебная гимнастика, а также санаторно-курортное лечение, которое проводят в Ессентуках, Железноводске, Пятигорске, Трускавце, Белокурихе, Моршине, Джермуке и др.

Ситуационная задача 2

Больная Б., 35 лет, поступила с жалобами на тупые боли в правом подреберье, иррадиирующие в правую половину шеи, правое плечо, неприятный вкус во рту, тошноту, рвоту с примесью желчи, кожный зуд.

Из анамнеза заболевания известно, что в течение последних 5 лет отмечает частые приступы болей в правом подреберье, сопровождающиеся неприятным вкусом во рту, тошнотой, рвотой с примесью желчи, иногда повышением температуры тела до субфебрильных цифр. Боли, как правило, провоцировались приемом острой и жирной пищи. Настоящее ухудшение наблюдалось в течение последних 4 дней, когда вышеуказанные боли в правом подреберье участились, повысилась температура до фебрильных цифр и появился кожный зуд. В гинекологическом анамнезе у больной две беременности, двое родов.

При осмотре: состояние больной средней тяжести. Рост - 166 см, вес - 81 кг, ИМТ - $29,4 \text{ кг}/\text{м}^2$. Кожные покровы и видимые слизистые оболочки иктеричны, следы расчесов на коже. Температура тела $39,1 \text{ }^\circ\text{C}$. Перкуторно границы легких в пределах нормы. Аускультативно дыхание везикулярное, хрипов нет. Границы относительной сердечной тупости в пределах нормы. Тоны сердца нормальной звучности, шумы не выслушиваются. ЧСС - 96 в минуту, АД 130/75 мм рт.ст. Язык сухой, обложен белым налетом. Живот мягкий, болезненный в правом подреберье и в точке желчного пузыря. Отмечается усиление болевой чувствительности на вдохе при пальпации в области проекции желчного пузыря. Выявляется болезненность при надавливании между ножками правой грудино-ключично-сосцевидной мышцы у верхнего края ключицы. Размеры печени по Курлову: $9 \times 8 \times 6 \text{ см}$.

Лабораторно-инструментальные исследования.

Клинический анализ крови: гемоглобин - 137 г/л, лейкоциты - $14,9 \times 10^9$ /л, палочкоядерные нейтрофилы - 16 %, сегментоядерные нейтрофилы - 61 %, эозинофилы - 2 %, лимфоциты - 12 %, моноциты - 9 %. СОЭ - 25 мм/ч.

Биохимический анализ крови: общий билирубин - 53 ммоль/л, прямой билирубин - 38 ммоль/л, АСТ - 67 ЕД/л, АЛТ - 56 ЕД/л, холестерин - 7 ммоль/л, амилаза - 87 ЕД/л, ЩФ - 218 ЕД/л, холестерин ЛПНП - 4,9 г/л, глюкоза - 5,3 ммоль/л.

Вопросы:

1. Установите предварительный диагноз и составьте плана лабораторных и инструментальных обследований пациента
2. Назначьте лекарственные препараты и лечебное питание с учетом стандартов медицинской помощи.

Эталон ответа

1. Хронический некалькулезный (?) холецистит, часто рецидивирующего течения, средней степени тяжести, стадия обострения. Холангит? Холестатический синдром.

Вследствие того, что наблюдается клинически явная желтуха и отмечается повышение уровня общего и прямого билирубина, а также для решения вопроса о наличии или отсутствии камней в желчном пузыре и/или в желчевыводящих путях и определении причин холестаза, необходимо проведение

-УЗИ печени, желчного пузыря, желчевыводящих путей, поджелудочной железы
-эндоскопической ретроградной холангиопанкреатографии. Биохимические и ферментативные тесты дифференциально-диагностического значения в разграничении внепеченочного и внутрипеченочного холестаза не имеют. Только инструментальные методы обследования помогут дифференцировать внутрипеченочный (первичный) от внепеченочного (вторичного) холестаза. Эти методы позволяют установить уровень обтурации желчных протоков.

Определение антитимитохондриальных антител в крови позволит подтвердить или исключить хронический холестатический гепатит

2. Диета: частое, дробное питание с уменьшением калорийности пищи, исключают жареные, соленые и копченые блюда, яичные желтки, алкогольные напитки, животные жиры, наваристые мясные, рыбные и грибные бульоны;

Антибактериальные препараты: азитромицин 500 мг 2 р/сут, или кларитромицин 250 мг 2 р/сут, или рокситромицин 300 мг 2 р/сут, или доксициклин 100 мг 2 р/сут, или рифампицин по 150 мг 3 р/сут внутрь 7-10 дней. После 2-4-дневного перерыва целесообразно повторить лечение еще 7-8 дней.

Спазмолитики: бускопан по 10 мг 3 р/сут; или папаверин 2 мл, дротаверин 2 мл 2-3 р/сут внутримышечно или подкожно, при неэффективности баралгин 5 мл внутривенно или внутримышечно.

Прокинетики: метоклопрамид (церукал) по 10 мг 3-4 р/сут.

Тема №25. «Доброкачественные билирубинемии»

Ситуационная задача 1

Больной И., 18 лет, после лыжного пробега почувствовал слабость, тяжесть в правом подреберье, потемнела моча. На следующий день заметил пожелтение склер и обратился в поликлинику. При осмотре состояние удовлетворительное, склеры и кожные покровы слегка желтушны, язык обложен, печень выступает на 2 см из подреберья. Больной госпитализирован с подозрением на вирусный гепатит.

При обследовании в стационаре установлено билирубин связанный - 1 мкмоль/л, свободный - 42 мкмоль/л, АЛТ - 64 нмоль/с*л, АСТ - 80 нмоль/с*л, сулемовая проба - 2мл, тимоловая проба - 6 ЕД.

Вопросы.

1. Установите предварительный диагноз и составьте плана лабораторных и инструментальных обследований пациента
2. Какие данные анамнеза нужно уточнить у пациента для исключения гепатита?

Эталон ответа

1. Наиболее вероятный диагноз - синдром Жильбера, о чем свидетельствует связь заболевания с физической нагрузкой; увеличение печени, повышение уровня свободного билирубина, отсутствует преджелтушный период и биохимические признаки поражения паренхимы печени.

Нужны дополнительные исследования: гемоглобин, количество эритроцитов, осмотическая стойкость эритроцитов, наличие аутоантител против эритроцитов (проба Кумбса).

2. Необходимо уточнить анамнез: болел ли в прошлом вирусным гепатитом, были ли аналогичные заболевания в прошлом, а также у родственников; не имел ли контактов с гемолитическими ядами.

Ситуационная задача 2

Больной 18 лет. Со слов матери, страдает желтухой с раннего детства, а с 12 лет появились приступообразные боли в правом подреберье, сопровождающиеся усилением желтухи.

Объективно: общее состояние удовлетворительное. Субиктеричность склер и кожных покровов.

Органы грудной клетки без особенностей. Живот мягкий, безболезненный при пальпации. Печень и селезенка не увеличены.

Анализ крови и мочи без изменений. Билирубин – 32,1 ммоль/л, непрямой – 28,5 ммоль/л, АСТ 28 Ед/л. АЛТ 30 Ед/л.

Вопросы.

1. Сформулируйте диагноз с учетом действующей международной статистической классификации болезней (МКБ) и перечислите заболевания с которыми необходимо провести дифференциальную диагностику.

2. Разработайте план лечения заболевания с учетом стандартов медицинской помощи

Эталон ответа

1. Доброкачественная гипербилирубинемия – синдром Жильбера.

Дифференциальная диагностика с гемолитической желтухой (при надпечёночной желтухе: в общем анализе крови – ретикулоцитоз, осмотическая резистентность эритроцитов может быть снижена, железо сыворотки повышено; проба Кумбса при аутоиммунной гемолитической анемии – положительная; повышение в кале стеркобилина; спленомегалия преобладает над увеличением печени). Подпечёночная желтуха (при УЗИ органов брюшной полости – камни желчного пузыря и/или протоков).

2. Облегчённый режим, запрещается работа со значительной физической и психической нагрузкой, ограничение приёма лекарств, инсоляции. Диета: стол № 5, щадящий режим. Медикаментозно: витаминотерапия (витамины группы В, 20-дневными курсами – 1-2 раза в год парентерально), фенобарбитал, зиксорин.

При наличии инфекции в желчном пузыре – желчегонные препараты, лечебные дуоденальные зондирования и короткие курсы антибиотиков широкого спектра действия.

Тема №26: «Хронический панкреатит»

Ситуационная задача 1

Больная С. 47 лет на приеме терапевта по поводу постоянных, усиливающихся после погрешностей в диете болей в верхней половине живота, временами с иррадиацией в спину, похудание. В 40-летнем возрасте перенесла холецистэктомию по поводу калькулезного холецистита. Через полгода после операции появились почти постоянные, усиливающиеся после погрешностей в диете боли в верхней половине живота, временами с иррадиацией в спину. При применении спазмолитиков и при соблюдении диеты самочувствие лучшалось. Последние 1,5-2 года присоединился практически постоянный неоформленный стул, стала терять вес (похудела на 8 кг за 2 года). На протяжении этого же времени возникал зуд промежности, стала больше пить жидкости, участились мочеиспускания.

При осмотре состояние больной удовлетворительное. Телосложение правильное, незначительно повышенного питания. Рост – 175 см, вес – 90 кг, ИМТ – 29 кг/м². Голени пастозны. При сравнительной перкуссии лёгких определяется лёгочный звук. Аускультативно дыхание жёсткое, проводится во все отделы. Тоны сердца приглушены, ритмичные, шумы не выслушиваются. ЧСС=80 уд/мин, АД - 156/85 мм рт. ст. Язык влажный, у корня обложен белым налётом. При поверхностной пальпации живота отмечается некоторая болезненность в эпигастрии и в правом подреберье. Симптомов раздражения брюшины нет. При глубокой пальпации пальпируется сигмовидная кишка в виде умеренно подвижного безболезненного цилиндра, диаметром 1,5 см. Имеется болезненность в зоне Шоффара. Положительный симптом Керте, симптом Мейо-Робсона. При перкуссии живота — тимпанит. Размеры печени по Курлову – 15x13x11 см. Печень выступает из-под рёберной дуги на 3-4 см, край умеренной плотности, безболезненный. Симптом Пастернацкого отрицательный с обеих сторон.

Вопросы:

1. Установите предварительный диагноз и составьте плана лабораторных и инструментальных обследований пациента

2. В какое отделение показана госпитализация пациента с учетом стандартов оказания медицинской помощи?

3. Разработайте план лечения заболевания с учетом стандартов медицинской помощи

4. Какие осложнения основного заболевания Вы предполагаете?

Эталон ответа

1.

Хронический панкреатит, билиарозависимый, болевая форма, средней тяжести, часто рецидивирующее течение, обострение. Хронический реактивный персистирующий гепатит. Состояние после холецистэктомии (7 лет назад). Вторичный (панкреатогенный) сахарный диабет.

-Биохимический анализ крови: общий белок, белковые фракции, трансаминазы, амилаза, липаза, трипсин, антитрипсин, билирубин общий, прямой;

-анализ мочи на диастазу;

-исследование дуоденального содержимого;

-анализ кала: стеаторея, креаторея, амилорея;

-обзорная рентгенография брюшной полости;

-Ретроградная холангиопанкреатография (РХПГ);

-УЗИ поджелудочной железы и гепатобилиарной системы;

-гликемический и глюкозурический профиль.

2. Госпитализация в гастроэнтерологическое отделение

3. голодная диета, диета №16 панкреатическая, жидкая и полужидкая пища, 6-разовое питание на протяжении 3-6 дней; Н2-блокаторы (Ранитидин, Фамотидин) или ингибиторы протонной помпы (Омепразол); холинолитики (Платифиллин); спазмолитики (Дротаверин); обезболивающие; полиферментные препараты; лечение сахарного диабета (препараты Сульфанилмочевины).

4. -язвенная болезнь желудка и язвенная болезнь двенадцатиперстной кишки;

-хронический холецистит;

-хронический энтерит и колит;

-хронический абдоминальный ишемический синдром;

-рак поджелудочной железы.

Ситуационная задача 2

Мужчина 46 лет, водитель. Поступил в приёмное отделение стационара самостоятельно. Жалобы на резкую боль постоянного характера в эпигастральной области с иррадиацией в спину, в левую половину живота, тошноту, однократно рвоту съеденной пищей, не приносящую облегчения, умеренное вздутие живота, общую слабость, отсутствие аппетита на момент осмотра. Начало заболевания связывает с тем, что накануне вечером отмечал с друзьями праздник, были погрешности в диете – прием острой и жирной пищи, алкоголя. Подобные боли были около года назад, также возникли после погрешностей в диете, купировались после приёма Но-шпы. Часто ранее отмечал ощущение тяжести и вздутия в животе после приёма жирной пищи. В настоящее время отмечает тяжесть и ощущение «распирания» в животе, мазеобразный, с жирным блеском, зловонный стул 3 раза в течение последних суток. Диурез не нарушен. Со слов жены – злоупотребляет алкоголем на протяжении последних семи лет.

Объективно: состояние удовлетворительное, сознание ясное. Телосложение нормостеническое, пониженного питания. Кожные покровы верхней половины туловища гиперемированы, чистые. Язык суховат, обложен желтоватым налётом. В лёгких дыхание жестковатое, хрипов нет. ЧДД – 18 в мин. Тоны сердца приглушены, ритмичные. ЧСС – 92 удара в минуту. АД – 110/70 мм рт. ст. Печень при пальпации плотная, безболезненная, около края рёберной дуги. Размер по Курлову - 10×9×8 см. Селезёнка не пальпируется. Живот несколько вздут, участвует в акте дыхания, умеренно болезненный при пальпации в эпигастральной области. Симптомы раздражения брюшины - отрицательные. Лабораторные данные: Общий анализ крови: лейкоциты - $9,6 \times 10^9/\text{л}$, СОЭ – 16 мм/ч.

Общий анализ мочи: относительная плотность – 1022, белок – 0,033%, анализ кала – стеаторея, креаторея, амилорея.

УЗИ ОБП: печень увеличена, с перипортальными уплотнениями, желчный пузырь 75×35 мм, в просвете конкремент 8 мм в диаметре, с акустической дорожкой. Поджелудочная железа неоднородной структуры за счёт гипо- и гиперэхогенных очагов, немногочисленных кальцификатов, неравномерное расширение главного панкреатического протока, размеры головки увеличены до 5 см. Свободной жидкости в брюшной полости нет.

От ФГДС больной отказался.

Вопросы:

1. Сформулируйте диагноз с учетом действующей международной статистической классификации болезней (МКБ) и обоснуйте его.
2. Какое лабораторное обследование необходимо пациенту с учетом стандартов медицинской помощи.
3. Какие инструментальные исследования необходимы пациенту с учетом стандартов медицинской помощи.
4. Разработайте план лечения заболевания с учетом стандартов медицинской помощи

Эталон ответа

1. Хронический алкогольный панкреатит, обострение. Алкогольный стеатоз печени. ЖКБ, латентное течение.

1) Диагноз «хронический алкогольный панкреатит, ст. обострения» выставлен на основании жалоб (резкая боль постоянного характера в эпигастальной области с иррадиацией в спину, в левую половину живота, тошнота, рвота съеденной пищей, не приносящая облегчения, умеренное вздутие живота, общая слабость, отсутствие аппетита, мазеобразный, с жирным блеском, зловонный стул 2-3 раза в день); анамнеза (накануне были погрешности в диете – приём острой пищи, алкоголя; подобные боли были около года назад, также возникли после погрешностей в диете, купировались после приёма «Но-шпы», злоупотребляет алкоголем на протяжении последних семи лет); объективного обследования (живот несколько вздут, умеренно болезненный при пальпации в эпигастальной области); лабораторных данных (общий анализ крови: лейкоциты - $9,6 \times 10^9/\text{л}$, СОЭ - 16 мм/ч; анализ кала: стеаторея, креаторея, амилорея).

2) Диагноз «алкогольный стеатоз печени» выставлен на основании объективного обследования (печень при пальпации плотная, безболезненная, около края рёберной дуги, размер по Курлову $10 \times 9 \times 8$ см); УЗИ ОБП (печень увеличена, с перипортальными уплотнениями).

3) Диагноз «ЖКБ, латентное течение» выставлен на основании: УЗИ ОБП – желчный пузырь 75×35 мм, в просвете конкремент 8 мм в диаметре, с акустической дорожкой.

2. Биохимический анализ крови (глюкоза, липаза, трипсин, амилаза, АЛТ, АСТ, ГГТП, билирубин и его фракции, щелочная фосфатаза). Повторный анализ крови на наличие повышения глюкозы, при необходимости - гликемический профиль, гликированный гемоглобин (исключить сахарный диабет)

Копрограмма, анализ кала на D-эластазу для подтверждения внешнесекреторной недостаточности поджелудочной железы.

3.

-КТ брюшной полости (исключить наличие кисты панкреас, опухоли панкреас).

-ФГДС (исключить язвенную болезнь двенадцатиперстной кишки).

4.

1) Полный отказ от алкоголя. 2) Диета: стол № 5п по Певзнеру. 3) Спазмолитический препарат (например, Дротаверин 4 мл (80 мг) 2 раза в сутки в/м). 4) Анальгетики (например, Баралгин 250 мг внутрь 2 раза в сутки, Парацетамол) при болях. 5) Вне обострения: ферментные препараты с заместительной целью. 6) Коррекция гликемии в случае её выявления.

Тема №27: «Хронический гепатит»

Ситуационная задача 1

Мужчина 48 лет обратился к врачу с жалобами на общую слабость, повышенную утомляемость, тупые ноющие боли в области правого подреберья, тошноту, отрыжку воздухом, снижение аппетита, периодически возникающий кожный зуд. Из анамнеза известно, что пациент употребляет алкоголь (более 60 г этанола в сутки) в течение 13 лет. Два года назад появились боли ноющего характера в области правого подреберья, общая слабость, тошнота, периодически возникающий кожный зуд, усиливающийся в вечернее время. За медицинской помощью пациент не обращался. Периодически принимал баралгин, антигистаминные средства, ферментные препараты: креон по 25000 Ед. два раза в сутки; эффекта от принимаемых препаратов не отметил.

Настоящее обострение в течение последних трех недель, когда после употребления алкоголя появились слабость, почти постоянные тупые боли в области правого подреберья, тошнота,

отрыжка воздухом, снижение аппетита. Операций, гемотрансфузий не было. При осмотре: состояние удовлетворительное; рост 178 см, вес 79 кг, ИМТ 24,9 кг/м².

Кожные покровы желтушной окраски, склеры иктеричны; выявляются телеангиэктазии на груди, спине, плечах, «пальмарная» эритема. В лёгких дыхание везикулярное, хрипов нет. ЧД – 16 в мин. Тоны сердца приглушены, ритм правильный. ЧСС – 70 в 1 мин; АД 130/80 мм рт.ст. Язык влажный, обложен белым налётом у корня. Живот мягкий, при поверхностной пальпации умеренно болезненный в области правого подреберья. Размеры печени по Курлову: 9 (+2)×8×7 см; при глубокой пальпации печень плотноватой консистенции, определяется умеренная болезненность. Селезёнка не пальпируется. Дизурий нет. Симптом поколачивания по поясничной области отрицательный. Результаты исследований: Общий анализ крови: эритроциты – $4,4 \times 10^{12}/л$; лейкоциты – $6,3 \times 10^9/л$; нейтрофилы сегментоядерные – 64%; нейтрофилы палочкоядерные – 1%; лимфоциты – 28%; моноциты – 4%; эозинофилы – 2%; базофилы – 1%; Hb – 148 г/л; тромбоциты – $217 \times 10^9/л$; СОЭ – 18 мм/ч.

Биохимия крови: общий билирубин – 25 мкмоль/л; непрямой билирубин – 22,5 мкмоль/л; прямой билирубин – 2,5 мкмоль/л; АЛТ – 203 ед/л; АСТ – 214 ед/л; ГГТП – 89 ед/л; ЩФ – 298 ед/л; ТГ – 3,9 ммоль/л; ХС-ЛПНП – 2,8 ммоль/л; ХС-ЛПВП – 1,5 ммоль/л; глюкоза – 5,0 ммоль/л; креатинин – 62 мкмоль/л; мочевины – 2,8 ммоль/л; альбумин – 43 г/л; общий белок – 71,5 г/л; альфа-1-глобулины – 3,2 г/л; альфа-2-глобулины – 5,7 г/л; бета-глобулины – 7,1 г/л; γ-глобулины – 12,5 г/л; альфа-фетопроtein – 3,1 ед/л; ферритин – 54 мкг/л; трансферрин – 2,6 г/л; калий – 3,7 ммоль/л; Na – 137,5 ммоль/л; железо – 21,5 мкмоль/л; амилаза – 44 ед/л; ХС – 5,3 ммоль/л. ПТИ – 84%. Иммуноферментный анализ (исследование крови на маркёры гепатитов В, С): HBsAg (-); анти-HBs (-); анти-HBcIgG (-); HBeAg (-); анти-HBe (-); анти-HBcIgM (-); анти-HCV отриц. Эластометрия печени: определена стадия F2 (по шкале METAVIR), умеренный фиброз. Кал на скрытую кровь – отриц. Рентгенологическое исследование лёгких: без патологических изменений. ЭКГ – без патологических изменений. Общий анализ мочи: в пределах нормы.

Вопросы:

1. Сформулируйте диагноз с учетом действующей международной статистической классификации болезней (МКБ) и обоснуйте его.
2. Какие инструментальные исследования необходимы пациенту с учетом стандартов медицинской помощи.
3. Назначение лекарственных препаратов и лечебного питания с учетом диагноза, возраста и клинической картины болезни и в соответствии с клиническими рекомендациями

Эталон ответа

1. Хронический гепатит алкогольной этиологии, умеренной степени активности, стадия F2 (умеренный фиброз).

Диагноз «хронический алкогольный гепатит» установлен на основании жалоб больного на общую слабость, повышенную утомляемость, тупую ноющую боль в правом подреберье, тошноту, снижение аппетита, периодический кожный зуд; данных анамнеза (пациент злоупотребляет алкоголем в течение 13 лет); данных объективного осмотра (желтушность кожных покровов, иктеричность склер, наличие у больного телеангиэктазий, «пальмарной» эритемы, гепатомегалии). Подтверждают диагноз «хронический алкогольный гепатит» данные лабораторных исследований (повышение АЛТ, АСТ, ГГТП, общего билирубина, щелочной фосфатазы, а также повышение уровня триглицеридов). Исключена другая (вирусная) этиология хронического гепатита: исследование крови на маркеры гепатита В, С: HBsAg (-); анти-HBs (-); анти-HBcIgG (-); HBeAg (-); анти-HBe (-); анти-HBcIgM (-); анти-HCV – отрицательный. Степень активности хронического алкогольного гепатита определена на основании повышения уровня АЛТ и АСТ (в 5 раз по сравнению с нормой). Стадия хронического алкогольного гепатита F2 установлена на основании данных эластометрии печени (по шкале METAVIR), умеренный фиброз.

2.

-УЗИ органов брюшной полости и забрюшинного пространства (для исключения очаговых образований печени, признаков портальной гипертензии, сопутствующей патологии);

-ЭГДС – для выявления и/или определения состояния вен пищевода и/или желудка; дуплексное сканирование сосудов печеночно-селезеночного бассейна для выявления признаков портальной гипертензии.

3. Рекомендуется соблюдение диеты. Исключить алкоголь, жирное, жареное, острое, копченое, соленое, кофе, газированные напитки, какао. Целесообразно назначение диеты, богатой белками (не менее 1 г на 1 кг массы тела), с высокой энергетической ценностью (не менее 2000 ккал/сут), с достаточным содержанием витаминов (особенно группы В, фолиевой и липоевой кислот) и микроэлементов – цинка и селена, дефицит которых наиболее часто наблюдается при злоупотреблении алкоголем. Пациенту показано назначение Адеметионина (Гептрал) в дозе 1600 мг в сутки в течение 4-8 недель. Применение экзогенного адеметионина позволяет снизить накопление и отрицательное воздействие токсических метаболитов на гепатоциты, стабилизировать вязкость клеточных мембран, активизировать работу связанных с ними ферментов.

Ситуационная задача 2

Пациентка Д., 32 года, врач-стоматолог, жалуется на выраженную слабость, быструю утомляемость, снижение работоспособности. Указанные жалобы беспокоят в течение полутора лет, появились без видимой причины и постепенно нарастают.

Анамнестических данных об употреблении алкоголя и перенесенном вирусном гепатите не получено.

При осмотре: состояние средней тяжести. Температура тела 36,8 °С. Кожные покровы и слизистые бледные, иктеричные, сухие. ЧД - 16 в минуту. Перкуторно границы легких в пределах нормы. При аускультации легких дыхание везикулярное. Область сердца и крупных сосудов не изменена. Границы относительной тупости сердца в пределах нормы. При аускультации тоны сердца ясные, шумов нет. ЧСС - 80 в минуту, ритмичный, АД 120/60 мм рт.ст. Живот округлой формы, при пальпации - мягкий, чувствительный в правом подреберье. Размеры печени по Курлову: 10x9x8 см. Нижний край печени несколько закруглен, гладкий, мягкий, чувствительный. Селезенка не увеличена. Симптом поколачивания отрицательный с обеих сторон. Периферических отеков нет.

Общий анализ крови: уровень гемоглобина - 115 г/л, эритроциты - $3,9 \times 10^{12}$ /л, цветовой показатель - 0,88, лейкоциты - $8,8 \times 10^9$ /л, палочкоядерные нейтрофилы - 1 %, сегментоядерные нейтрофилы - 74 %, эозинофилы - 2 %, моноциты - 4 %, лимфоциты - 19 %.

СОЭ - 30 мм/ч.

Общий анализ мочи: без патологических изменений.

Биохимический анализ крови: общий белок - 70 г/л. Электрофорез белковых фракций: альбумины - 45 %, α_1 -глобулин - 5 %, α_2 -глобулин - 9 %, β -глобулин - 13 %, γ -глобулин - 28 %, креатинин - 135 мкмоль/л, мочевины сыворотки крови - 8,1 ммоль/л, калий - 4 экв/л, общий билирубин - 46 ммоль/л, прямой билирубин - 25 ммоль/л, АСТ - 62 ЕД/л, АЛТ - 84 ЕД/л, снижение уровня холинэстеразы. В крови определяются антитела к вирусу гепатита С.

По данным сцинтиграфии и УЗИ печени патологии не выявлено.

Вопросы:

Сформулируйте диагноз с учетом действующей международной статистической классификации болезней (МКБ) и выделите основные синдромы.

Эталон ответа

Хронический вирусный гепатит С, минимальной степени активности

Астеновегетативный синдром, синдром желтухи. Лабораторно: цитолитический синдром, синдром печеночно-клеточной недостаточности.

Тема №28: «Цирроз печени. Печеночная кома»

Ситуационная задача 1

Мужчина 49 лет обратился к врачу с жалобами на общую слабость, повышенную утомляемость, снижение работоспособности, почти постоянные тупые боли в области правого подреберья, тошноту. Из анамнеза. Считает себя больным в течение двух лет, когда впервые появились общая слабость, повышенная утомляемость, чувство тяжести в области правого подреберья. За медицинской помощью не обращался. Периодически принимал эссенциале форте по 2 капсулы три раза в день, ферментные препараты: креон по 25000 Ед. два раза в сутки; улучшения самочувствия не отметил. Настоящее обострение в течение месяца, когда после значительной физической нагрузки усилились боли в области правого подреберья, увеличилась общая слабость. Принимал баралгин, положительного эффекта не наблюдалось. Операций, гемотрансфузий не было. Алкоголем не злоупотребляет, гепатотоксичные лекарственные средства не принимал, был донором.

При осмотре: состояние удовлетворительное; рост-177 см, вес -79 кг, ИМТ 25,2кг/м².

Кожные покровы желтушной окраски, склеры иктеричны, выявляются телеангиэктазии на груди, плечах и спине. В лёгких дыхание везикулярное, хрипов нет. ЧД 16 в мин. Тоны сердца ритмичные, приглушены. ЧСС 72 в 1 мин; АД-130/80 мм рт.ст. Язык влажный, обложен белым налётом. Живот мягкий, при пальпации умеренно болезненный в области правого подреберья. Размеры печени по Курлову: 12 (+3)×8×7 см; при глубокой пальпации печень плотноватой консистенции, определяется умеренная болезненность при пальпации. Селезёнка не увеличена. Дизурии нет. Симптом поколачивания по поясничной области отрицательный. Результаты исследований: общий анализ крови: эритроциты – $4,5 \times 10^{12}/л$; лейкоциты – $6,5 \times 10^9/л$; нейтрофилы – $4,5 \times 10^9/л$; лимфоциты – $1,3 \times 10^9/л$; моноциты – $0,44 \times 10^9/л$; эозинофилы – $0,2 \times 10^9/л$; базофилы – $0,06 \times 10^9/л$; Hb – 145 г/л; тромбоциты – $232 \times 10^9/л$; СОЭ – 23 мм/ч. Биохимия крови: общий билирубин – 35 мкмоль/л; непрямого билирубин – 29,5 мкмоль/л; прямой билирубин – 5,5 мкмоль/л; АЛТ – 230 ед/л; АСТ – 155 ед/л; ГГТП – 83 ед/л; ЩФ – 143 ед/л; глюкоза – 5,1 ммоль/л; креатинин – 72 мкмоль/л; мочевины – 3,2 ммоль/л; альбумин – 39 г/л; общий белок – 71 г/л; альфа-1-глобулины – 3,0 г/л; альфа-2-глобулины – 5,5 г/л; бета-глобулины – 6,0 г/л; γ -глобулины – 17,5 г/л; ТТГ – 0,94 МЕ/л; альфа-фетопроtein – 3,2 ед/л; ферритин – 53 мкг/л; трансферрин – 2,5 г/л; калий – 3,9 ммоль/л; Na – 138 ммоль/л; амилаза – 43 ед/л; железо – 21,3 мкмоль/л; ХС – 5,0 ммоль/л; церулоплазмин – 185 мг/л. ПТИ – 55%. Иммуноферментный анализ (определение маркеров гепатитов В, С, D в сыворотке крови): HBsAg (+); анти-HBs (-); анти-HBcIgG (+); HBeAg (-); анти-HBe (+); анти-HBcIgM (-); анти-HDV (-); анти-HCV (-); анти-ВИЧ – отрицательный. Иммунологическое исследование: концентрация Ig класса Gv в сыворотке крови – 7,0 г/л; - молекулярно-биологические исследования: ПЦР: ДНК ВГВ – положительный; количественный анализ ДНК ВГВ – 61000 МЕ/мл. Кал на скрытую кровь – отриц. Общий анализ мочи: в пределах нормы. Эластометрия печени: определена стадия F4 (по шкале METAVIR), цирроз печени. При УЗИ органов брюшной полости выявлены гепатомегалия, диффузные дистрофические изменения паренхимы печени. Рентгенологическое исследование легких: без патологических изменений; ЭКГ – без патологических изменений; тест связи чисел – в пределах нормы.

Вопросы:

1. Сформулируйте диагноз с учетом действующей международной статистической классификации болезней (МКБ) и обоснуйте его.
2. Какие инструментальные исследования необходимы пациенту с учетом стандартов медицинской помощи.
3. Назначение лекарственных препаратов и лечебного питания с учетом диагноза, возраста и клинической картины болезни и в соответствии с клиническими рекомендациями

Эталон ответа

Цирроз печени, ассоциированный с HBV-инфекцией, класс А по Child-Pugh (компенсированный).

Диагноз «цирроз печени, ассоциированного с HBV-инфекцией, класс А по Child-Pugh» установлен на основании жалоб больного на общую слабость, повышенную утомляемость, снижение работоспособности, тупую боль в правом подреберье; данных анамнеза, объективного осмотра (желтушность кожных покровов, иктеричность склер, наличие у больного телеангиэктазий, гепатомегалии).

Подтверждают вирусную этиологию цирроза печени данные исследований: (выявление HBsAg; анти-HBcIgG; анти-HBe; ПЦР ДНК ВГВ - положительный, уровень ДНК ВГВ (61000 МЕ/мл); исключена другая этиология цирроза печени: (исследование крови на маркеры гепатита С, D: анти-HCV – отрицательный; анти-HDV - отрицательный), а также исключено злоупотребление алкоголем, приём гепатотоксичных лекарственных средств. Класс А ЦП установлен на основании классификации Child-Pugh.

Согласно классификационным критериям (печёночная энцефалопатия, асцит не определены, общий билирубин – 35 мкмоль/л, альбумин – 39 г/л, ПТИ – 55%) определено 5 баллов, что соответствует классу А по Child-Pugh. Диагноз цирроза печени подтверждается данными эластометрии печени: F4 (по шкале METAVIR), что соответствует циррозу печени. Зарегистрировано изменение биохимических показателей крови: повышение АЛТ, АСТ, общего билирубина, ГГТП, гамма-глобулинов, снижение ПТИ. При УЗИ органов брюшной полости выявлены гепатомегалия, диффузные дистрофические изменения паренхимы печени.

ЭГДС – для выявления и/или определения состояния вен пищевода и /или желудка;

- спиральная компьютерная томография (КТ) и магнитно-резонансная томография (МРТ) для получения более точной информации о форме, структуре и размерах печени. При использовании контрастного усиления возможно дифференцировать наиболее часто встречающуюся очаговую патологию печени (кисты, гемангиомы, метастазы);
- дуплексное сканирование сосудов печеночно-селезеночного бассейна для выявления портальной гипертензии.

Рекомендовано соблюдение диеты: исключить алкоголь, жирное, жареное, острое, копченое, солёное, кофе, газированные напитки, какао. Рекомендована противовирусная терапия (ПВТ), так как у больных циррозом печени В назначать ПВТ требуется при любом определяемом уровне виремии независимо от активности АлАТ. Среди аналогов нуклеозидов/нуклеотидов предпочтение следует отдавать Энтекавиру и Тенофовиру, поскольку они обладают высокой противовирусной активностью, и к ним редко развивается резистентность. Энтекавир (нуклеозидный аналог Гуанозина) внутрь в дозе 0,5 мг/сут в течение 48 недель. Активность АЛТ необходимо оценивать каждые 3 месяца в процессе лечения и после его окончания. При лечении аналогами нуклеозидов/нуклеотидов мониторинг уровня ДНК HBV должно проводиться 1 раз в 3 месяца как минимум в течение первого года лечения.

Ситуационная задача 2

Мужчина 48 лет обратился к врачу с жалобами на общую слабость, повышенную утомляемость, снижение работоспособности, почти постоянные тупые боли в области правого подреберья, тошноту, нарушение сна. Из анамнеза. Считает себя больным в течение двух лет, когда впервые появились общая слабость, повышенная утомляемость, чувство тяжести в области правого подреберья, периодическое повышение температуры до субфебрильных цифр. За медицинской помощью не обращался. При появлении болевого синдрома принимал эссенциале форте по 2 капсулы три раза в день, ферментные препараты: креон по 10000 Ед. два раза в сутки, но-шпу; улучшения самочувствия не отметил. Настоящее обострение в течение месяца, когда после перенесенного гриппа усилились боли в области правого подреберья, увеличилась общая слабость. Операций, гемотрансфузий не было. Алкоголем не злоупотребляет, гепатотоксичные лекарственные средства не принимал, был донором. При осмотре: состояние удовлетворительное. Рост – 165 см, вес – 70 кг, ИМТ – 25,7 кг/м². Кожные покровы желтушной окраски, склеры иктеричны, выявляются телеангиэктазии на груди, плечах и спине. В лёгких дыхание везикулярное, хрипов нет, ЧД=16 в мин. Тоны сердца ритмичные, приглушены. ЧСС = 74 в 1 мин; АД = 130/80 мм.рт.ст. Язык влажный, обложен белым налётом. Живот мягкий, при пальпации умеренно болезненный в области правого подреберья. Размеры печени по Курлову: 12 (+3)×8×7 см; при глубокой пальпации печень плотноватой консистенции, определяется умеренная болезненность при пальпации. Селезёнка не увеличена. Дизурии нет. Симптом поколачивания по поясничной области отрицательный.

Результаты исследований: общий анализ крови: эритроциты – $4,6 \times 10^{12}/л$; лейкоциты – $6,7 \times 10^9/л$; нейтрофилы – $4,4 \times 10^9/л$; лимфоциты – $1,5 \times 10^9/л$; моноциты – $0,46 \times 10^9/л$; эозинофилы – $0,28 \times 10^9/л$; базофилы – $0,06 \times 10^9/л$; Hb – 144г/л; тромбоциты – $242 \times 10^9/л$; СОЭ – 22 мм/ч.

Биохимия крови: общий билирубин – 36 мкмоль/л; непрямой билирубин – 30,5 мкмоль/л; прямой билирубин – 5,5 мкмоль/л; АЛТ – 218 ед/л; АСТ – 157 ед/л; ГГТП – 82 ед/л; ЩФ – 142 ед/л; глюкоза – 5,1 ммоль/л; креатинин – 64 мкмоль/л; мочевины – 3,2 ммоль/л; альбумин – 38 г/л; общий белок – 70,2 г/л; альфа-1-глобулины – 2,8 г/л; альфа-2-глобулины – 5,7 г/л; бета-глобулины – 6,7 г/л; γ -глобулины – 17 г/л; ТТГ – 0,94 МЕ/л; альфа-фетопроtein – 3,3 ед/л; ферритин – 55 мкг/л; трансферрин – 2,4 г/л; калий – 3,6 ммоль/л; Na–137 ммоль/л; амилаза – 42 ед/л; железо – 20,7 мкмоль/л; ХС – 5,2 ммоль/л; церулоплазмин – 188 мг/л. ПТИ – 57%.

Иммуноферментный анализ (исследование крови на маркеры гепатитов В, С): анти-HCV – положительный; HBsAg (-); анти-HBs (-); анти-HBcIgG (-); HBeAg (-); анти-HBe (-); анти-HBcIgM (-); анти-ВИЧ – отрицательный. Генотипирование HCV: генотип 1 – положительный. Иммунологическое исследование: концентрация Ig класса G_v в сыворотке крови – 7,2г/л. Молекулярно-биологические исследования: ПЦР: РНК ВГС – положительный; количественный анализ РНК ВГС – 31000 МЕ/мл. Эластометрия печени: определена стадия F4 (по шкале METAVIR), цирроз печени. При УЗИ органов брюшной полости выявлены гепатомегалия, диффузные

дистрофические изменения паренхимы печени. Анализ кала на скрытую кровь – отрицательный. Общий анализ мочи: в пределах нормы. Рентгенологическое исследование легких: без патологических изменений. ЭКГ – без патологических изменений.

Вопросы:

1. Сформулируйте диагноз с учетом действующей международной статистической классификации болезней (МКБ) и обоснуйте его.
2. Какие инструментальные исследования необходимы пациенту с учетом стандартов медицинской помощи.
3. Назначьте лекарственные препараты и лечебное питание с учетом диагноза, возраста и клинической картины болезни и в соответствии с клиническими рекомендациями

Эталон ответа

1. Цирроз печени, ассоциированный с HCV-инфекцией, класс А по Child-Pugh (компенсированный).

Диагноз «цирроз печени, ассоциированный с HCV-инфекцией, класс А по Child-Pugh» установлен на основании жалоб больного на общую слабость, повышенную утомляемость, снижение работоспособности, тупую боль в правом подреберье; данных анамнеза, объективного осмотра (желтушность кожных покровов, иктеричность склер, наличие у больного телеангиэктазий, гепатомегалии). Подтверждают диагноз «цирроз печени С» данные исследований (выявление анти-HCV; ПЦР: РНК HCV - положительный, уровень РНК ВГС (31000 МЕ/мл).

Исключена другая этиология цирроза печени: (исследование крови на маркеры гепатита В: HBsAg (-); анти-HBs (-); анти-HBcIgG (-); HBeAg (-); анти-HBe (-); анти-HBcIgM (-)), а также исключено злоупотребление алкоголем, приём гепатотоксичных лекарственных средств. Класс А ЦП установлен на основании классификации Child-Pugh. Согласно классификационным критериям (печёночная энцефалопатия, асцит не выявлены, общий билирубин – 36 мкмоль/л, альбумин – 38 г/л, ПТИ – 57%) определено 5 баллов, что соответствует классу А по Child-Pugh.

Диагноз «цирроз печени» подтверждается данными эластометрии печени: F4 (по шкале METAVIR), что соответствует циррозу печени. Зарегистрировано изменение биохимических показателей крови: повышение АЛТ, АСТ, общего билирубина, ГГТП, гамма-глобулинов, снижение ПТИ. При УЗИ органов брюшной полости выявлены гепатомегалия, диффузные дистрофические изменения паренхимы печени.

2. ЭГДС – для выявления и/или определения состояния вен пищевода и /или желудка; дуплексное сканирование сосудов печеночно-селезеночного бассейна для выявления портальной гипертензии.

3. Рекомендовано соблюдение диеты: исключить алкоголь, жирное, жареное, острое, копченое, соленое, кофе, газированные напитки, какао. Пациенту с циррозом печени С класс А по Child-Pugh, генотип 1 рекомендовано назначение тройной схемы противовирусной терапии (ПВТ) с включением ингибитора протеазы второй волны Симепревира. Симепревир назначают в дозе 150 мг 1 раз в сутки внутрь в комбинации с пегилированным интерфероном (ПЕГ/ИФН) альфа2а в дозе 180 мкг 1 раз в неделю подкожно и рибавирином в дозе 1000 мг в сутки ежедневно внутрь (при массе тела пациента 73 кг) в течение 12 недель; затем терапия ПЕГ/ИФН альфа2а и рибавирином должна быть продолжена в течение 12 недель (общая продолжительность терапии – 24 недели). Для оценки эффективности ПВТ используется определение уровня РНК ВГС после 4, 12, 24 недели терапии, а также через 24 недели после ее окончания.

Тема №29. «Неотложные состояния в гастроэнтерологии. Кровотечения: желудочно-кишечное, из расширенных вен пищевода»

Ситуационная задача 1

Больной С. 69 лет, пенсионер, обратился в поликлинику к терапевту с жалобами на тупые, ноющие малоинтенсивные боли и ощущение тяжести в подложечной области через 15-20 минут после еды, тошноту, изжогу. Болевые ощущения усиливаются при погрешностях в питании. Периодически беспокоят одышка, давящие боли за грудиной, возникающие при умеренных физических нагрузках (подъём на 2-й этаж), купируются приемом нитрамента и при прекращении нагрузки. Из анамнеза: боли в подложечной области беспокоят последние 4-5 недель, несколько уменьшаются после приёма нитроглицерина. Около недели назад пациент отметил эпизод появления чёрного стула в течение 2-х суток. В возрасте 49 лет диагностировали язвенную болезнь ДПК, лечился в стационаре, в последующем обострений заболевания никогда не фиксировалось. Последние 10 лет к врачам по этому поводу пациент не обращался. Больной страдает ИБС; 1,5 года назад перенёс инфаркт миокарда, 10 месяцев

назад проведена операция стентирования коронарных артерий (установлено 2 стента). Пациент получает медикаментозное лечение по поводу ИБС, в том числе, тромбоасс и клопидогрел, последние 5 месяцев прекратил приём крестора. При осмотре: состояние удовлетворительное, ИМТ – 27 кг/м², кожный покров и видимые слизистые бледно-розовой окраски. Голени пастозны. Дыхание везикулярное во всех отделах, хрипов нет. ЧД – 18 в 1 мин. Сердце – тоны приглушены, акцент 2 тона на аорте, ритм правильный. ЧСС – 92 в 1 мин. АД – 130/85 мм рт.ст. Живот участвует в дыхании, при пальпации мягкий, определяется умеренная болезненность в эпигастрии по средней линии тела и в пилоро-дуоденальной зоне, остальные отделы живота безболезненны. Пузырные симптомы отрицательные. Размеры печени и селезёнки по Курлову: 11х9х8 см и 6х4 см соответственно. Край печени плотно-эластической консистенции определяется на 2 см ниже реберной дуги, безболезненный. Пальпация отделов толстой кишки безболезненна. Симптом поколачивания в поясничной области отрицательный.

В анализах: эритроциты $3,11 \times 10^{12}$ /л, Hb 103 г/л, МСН - 22р/g, МСНС– 300 g/l, лейкоциты $5,6 \times 10^9$ /л. СОЭ 8 мм/час. Общий холестерин 7,8 ммоль/л, триглицериды 2,6 ммоль/л. ЭКГ: ритм синусовый, 72 в 1 мин; RI> RII> RIII, в I, avL, v1-4 отведениях зубец Q > 1/3 зубца R, зубец T отрицательный.

Вопросы:

1. Опишите признаки состояния, возникшего при обострении основного заболевания и требующего оказания медицинской помощи в неотложной форме
2. Сформулируйте диагноз с учетом действующей международной статистической классификации болезней (МКБ) и обоснуйте его.
3. Какое лабораторное обследование необходимо пациенту с учетом стандартов медицинской помощи.
4. Какие инструментальные исследования необходимы пациенту с учетом стандартов медицинской помощи.
5. Назначьте лекарственные препараты и лечебное питание с учетом диагноза, возраста и клинической картины болезни и в соответствии с клиническими рекомендациями

Эталон ответа

1. появления чёрного стула в течение 2–х суток (эпизод желудочно-кишечного кровотечения), наличие клинических признаков анемии (тахикардия, снижение уровня гемоглобина, эритроцитов, снижение показателей МСН и МСНС в общем анализе крови).

2. НПВП – ассоциированная гастропатия: эрозивно-язвенное поражение желудка, осложнившееся состоявшимся желудочно-кишечным кровотечением. Постгеморрагическая анемия легкой степени. ИБС: стабильная стенокардия II ФК, ПИКС по передней стенке и верхушке ЛЖ. Стентирование ЛКА, ПМЖА, ХСН III ФК (NYHA)

Пациент, страдающий ИБС и получающий двойную антитромбоцитарную терапию (ДАТТ): Аспирин и Клопидогрел, имеет несколько факторов риска развития у него НПВП - ассоциированной гастропатии (пожилой возраст, ИБС, наличие в анамнезе ЯБ ДПК, проведение в течение 1,5 лет ДАТТ, отсутствие указаний на применение антисекреторных средств на фоне ДАТТ).

НПВП – ассоциированная гастропатия представлена множественными гастродуоденальными эрозиями и/или язвами, характеризуется мало - или бессимптомным течением и высокой частотой манифестации с развития осложнений – кровотечений.

3.-диагностика наличия инфекции *H. pylori* морфологическим методом, либо выявление антигена *H. pylori* в кале методом ИФА, либо обнаружение ДНК *H. pylori* в кале методом ПЦР. Использование серологического метода нецелесообразно, т. к. неизвестно проводилась ли эрадикационная терапия ЯБ ДПК в прошлом.

-В соответствии со Стандартом оказания медицинской помощи при ЯБЖ и ЯБ ДПК рекомендуется анализ крови биохимический (билирубин, АЛТ, АСТ, глюкоза, а также железо сыворотки, общая железосвязывающая способность сыворотки, ферритин),

-анализ кала на скрытую кровь.

4. -проведение ФГДС с биопсией слизистой оболочки желудка из зоны поражения (язвенного дефекта) и стандартных зон биопсии с целью оценки стадии гастрита, уточнения характера поражения слизистой оболочки гастродуоденальной зоны;

-ультразвуковое исследование внутренних органов,

5. Выбор тактики лечения, в том числе решение вопроса о необходимости стационарного лечения, должен быть осуществлен с учетом результатов эндоскопического обследования пациента. Эталонем лечения НПВП - ассоциированных гастропатий является назначение антисекреторной терапии с целью коррекции факторов агрессии, воздействующих на слизистую оболочку желудка.

Препаратами выбора являются ингибиторы протонной помпы (ИПП), используемые в стандартных дозах в острой стадии патологического процесса в гастродуоденальной зоне и в поддерживающих дозах в качестве профилактического средства. Пациенту показана терапия ИПП в постоянном режиме в сочетании с постоянным приемом ДАТТ. В период острых проявлений НПВП-гастропатии в комбинации с ИПП показана терапия гастропротекторами (Висмута трикалия дицитрат, Ребамипид, Сукральфат) курсами не менее 4 недель. В случае выявления инфекции *H.pylori* пациенту показана эрадикация инфекции с целью снижения степени риска ulcerогенных воздействий на слизистую оболочку гастродуоденальной зоны при продолжающейся терапии аспирином и клопидогрелем.

Пациенту показана в постоянном режиме терапия ИБС: помимо ДАТТ рекомендуется прием гиполипидемического средства (Аторвастатина, Розувастатина), селективного β -блокатора (Бисопролола), мочегонного средства (Верошпирона, Торасемида), ингибитора АПФ в связи с наличием симптомов сердечной недостаточности и с учетом уровня артериального давления. В случае выявления сидеропении показана терапия препаратами железа до достижения уровня нормальных значений гемоглобина. Медикаментозная терапия должна проводиться на фоне использования диетотерапии.

Показана диета в рамках стола 1 в период обострения на 4-6 недель с последующим индивидуальным расширением в рамках стола 5п.

При выборе ИПП следует руководствоваться сведениями о лекарственном взаимодействии препаратов. С учетом необходимости использования комбинированной терапии, включающей Клопидогрел, следует выбирать ИПП с наименьшими лекарственными взаимодействиями: оптимальный выбор – Пантопразол 40 мг 2 раза в день или Рабепразол 20 мг 2 раза в день не менее 4 недель, далее препарат ИПП может применяться в половинной дозе. В качестве схемы эрадикации инфекции *H.pylori* возможно использование 10-дневной тройной терапии с добавлением Висмута трикалия дицитрата с последующей пролонгацией курса цитопротектора до 4 недель. 4-недельные курсы цитопротекторов (Ребамипид) целесообразно повторять 3-4 раза в год.

Ситуационная задача 2

Больная М. 50 лет обратилась к врачу-терапевту участковому с жалобами на тошноту, острые ночные и голодные боли в эпигастрии, уменьшающиеся после приёма пищи, тошноту, рвоту «кофейной гущей», однократно чёрный «дегтеобразный» стул. Лечится по поводу ревматоидного артрита, длительно (более 3 месяцев) принимала Индометацин по 1 таблетке 3 раза в день. Ранее данных жалоб не отмечала, к врачу не обращалась. Объективно: состояние средней тяжести. Кожные покровы бледные. Пониженного питания. Язык обложен белым налётом, влажный. В лёгких дыхание везикулярное, ЧД - 16 в мин. Тоны сердца ясные, ритмичные, ЧСС - 88 уд в мин, АД - 110/70 мм рт. ст. Живот напряжённый, резко болезненный локально в зоне Шофара. Симптомы раздражения брюшины отрицательные. Стул чёрный «дегтеобразный». Мочеиспускание не нарушено. Клинический анализ крови: гемоглобин - 100 г/л; эритроциты - $3,0 \cdot 10^{12}$ /л; лейкоциты $8,4 \cdot 10^9$ /л; палочкоядерные - 4%; сегментоядерные - 61%; эозинофилы - 1%; лимфоциты - 30%; моноциты - 4%; СОЭ - 20 мм/час.

Вопросы:

1. Опишите признаки состояния, возникшего при обострении основного заболевания и требующего оказания медицинской помощи в неотложной форме
2. Установите предварительный диагноз и составьте плана лабораторных и инструментальных обследований пациента
3. Назначьте лекарственные препараты с учетом диагноза, возраста и клинической картины болезни и в соответствии с клиническими рекомендациями

Эталон ответа

1. рвота «кофейной гущей», однократно чёрный «дегтеобразный» стул, данные анамнеза длительно (более 3 месяцев) принимала Индометацин; данные осмотра (живот напряжённый, резко болезненный локально в зоне Шофара, стул чёрный «дегтеобразный»); на основании анализа крови (гемоглобин 100 г/л).

2. Язвенная болезнь желудка, осложненная кровотечением на фоне приема НПВС.

Пациенту рекомендовано: проведение ЭГДС для выявления места кровотечения, консультация врача-хирурга для определения дальнейшей тактики лечения

3. Ингибиторы протонной помпы являются препаратами выбора при язве, вызванной НПВС Эзомепразол 40 мг 1 раз в день, так как у данного препарата лучше фармакокинетика и фармакодинамика, нет влияния генетического полиморфизма).

Продолжить противоязвенную терапию без изменений, определить наличие *H. pilory*; при положительном ответе - назначить антихеликобактерную схему лечения.

Тема №28: «Печеночная кома»

Ситуационная задача 1

Больной Т. 42 лет госпитализирован в стационар по направлению врача-терапевта участкового с жалобами на слабость, сонливость в дневное время, желтушность кожных покровов, чувство тяжести в правом подреберье, периодические носовые кровотечения после физической работы, увеличение живота в объёме, отёки на нижних конечностях в области стоп и голеней. В анамнезе: тяжесть в правом подреберье беспокоит в течение последних 3 месяцев. За последний месяц отметил нарастание общей слабости, увеличение живота и желтуху. Употребляет водку по 200 г ежедневно в течение последнего года, наблюдается у нарколога. Употребление наркотиков отрицает. Гемотрансфузий, оперативных вмешательств не было. Объективно: состояние средней тяжести. Сознание ясное. Тест связывания чисел –40 сек. Рост – 178 см, вес – 62 кг. Кожа обычной влажности, желтушная. В области груди и верхней части спины видны «сосудистые звездочки». Склеры глаз иктеричны. Отёки стоп и нижней трети голеней. В лёгких дыхание везикулярное, побочных дыхательных шумов нет. ЧДД – 18 в мин. При аускультации тоны сердца ритмичные, шумов нет. ЧСС –78 ударов в минуту. АД – 110/70 мм рт. ст. Язык влажный, малиновый, сосочки сглажены. Живот увеличен в объёме, пупок сглажен, на передней брюшной стенке радиально от пупка определяются расширенные, извитые вены. В положении лёжа живот распластан.

При пальпации мягкий, болезненный в правом подреберье. Размеры печени по Курлову – 15×15×13 см. Нижний край печени при пальпации плотный, бугристый. Стул оформленный, коричневый, без патологических примесей. Размеры селезёнки - 15×12. Мочевыделение свободное, безболезненное, моча тёмно-жёлтая. Общий анализ крови: эритроциты – $4,1 \times 10^{12}/л$; Hb – 122 г/л; цветовой показатель –0,9%; тромбоциты – $98 \times 10^9/л$, лейкоциты – $3,2 \times 10^9/л$, эозинофилы – 1%, палочкоядерные нейтрофилы – 4%, сегментоядерные нейтрофилы – 63%, лимфоциты – 29%, моноциты –3%, СОЭ – 22 мм/ч.

Биохимические анализы: общий билирубин – 130 мкмоль/л, прямой билирубин –100 мкмоль/л, АЛТ – 120 Ед/л, АСТ – 164 Ед/л. МНО – 2, альбумин – 28 г/л. Фиброгастроуденоскопия: варикозное расширение вен пищевода I ст. Ультразвуковое исследование брюшной полости: переднезадний размер правой доли печени – 170 мм, контуры чёткие и неровные. Паренхима неравномерно диффузно-повышенной эхогенности. Диаметр портальной вены – 16 мм. Желчный пузырь нормальных размеров, содержимое – желчь. Гепатикохоледох не расширен. Селезёнка расположена обычно, структура однородная, паренхима средней эхогенности. Площадь селезёнки – 36,1 см². Свободная жидкость в брюшной полости.

Вопросы:

1. Сформулируйте диагноз с учетом действующей международной статистической классификации болезней (МКБ) и обоснуйте его.
2. Какое лабораторное обследование необходимо пациенту с учетом стандартов медицинской помощи.
3. Какие инструментальные исследования необходимы пациенту с учетом стандартов медицинской помощи.
4. Назначьте лекарственные препараты и лечебное питание с учетом диагноза, возраста и клинической картины болезни и в соответствии с клиническими рекомендациями
5. Критерии эффективности назначения мочегонных препаратов

Эталон ответа

1. Цирроз печени алкогольной этиологии, класс С по Чайлду-Пью. Портальная гипертензия (асцит, спленомегалия, ВРВ пищевода I ст.). Гиперспленизм (тромбоцитопения). Печёночная энцефалопатия I ст.

У больного выявлены желтуха, цитолиз, «печёночные знаки»: малиновые ладони, «сосудистые звёздочки», синдром портальной гипертензии (гепатоспленомегалия, асцит, варикозное расширение вен пищевода, передней брюшной стенки, расширение портальной вены), признаки печёночной недостаточности (гипоальбуминемия, гипокоагуляция). По данным УЗИ – паренхима печени, неравномерно диффузно-повышенной эхогенности. Алкогольный анамнез свидетельствует о наиболее вероятной этиологии цирроза печени. Класс С выставлен согласно классификации Чайльд -Пью – 11 баллов. Снижение скорости теста связывания чисел свидетельствует о I степени печёночной энцефалопатии. Тромбоцитопения в данной ситуации связана с гиперспленизмом.

2 коагулограмма, общий белок, креатинин, мочевины, калий, натрий, ГГТ, ЩФ, амилаза, маркеры вирусных гепатитов HBsAg, антитела к HCV, ВИЧ-инфекции.

Общий анализ мочи, копрограмма.

3 ЭКГ. Рентген лёгких.

4 Отказ от алкоголя. Диета с содержанием белка 1,0 г/кг/сут. Калорийность пищи - 1800–2500 ккал/сут. Ограничение содержания соли до 5,2 г/сут. Санация кишечника с целью уменьшения эндотоксинемии. Лактулоза - 15-45 мл 2-3 раза в сутки (стул до 2-3 раз в сутки). Возможен приём невсасывающихся антибиотиков (Рифаксимин 1200 мг/сут. 7 -10 дней). Высокие очистительные клизмы. Уменьшение токсического действия аммиака. Орнитин-аспартат - 5 г по 1-2 пакетика гранул, растворённых в воде × 3 раза в день после еды. Мочегонная терапия. Спиринолактон - 50–200 мг/сут. Фуросемид - 40 мг/сут (повышение дозы на 40 мг каждые 7 дней до 160 мг/сут, Анаприлин - 40 мг 1 раза в сутки.

5. критерий эффективности мочегонной терапии - уменьшение массы тела на 2 кг/нед.). Снижение давления в портальной вены.

Ситуационная задача 2

Больной В., 19 лет, учащийся техникума, доставлен машиной «скорой помощи» в инфекционное отделение с синдромом желтухи в тяжёлом состоянии.

Из анамнеза: за 4 месяца до настоящего заболевания больной был выписан из хирургического отделения, где находился по поводу флегмонозного аппендицита, осложненного перитонитом. Аппендэктомия сопровождалась переливанием крови. После выписки и до настоящего заболевания злоупотреблял алкогольными напитками. Преджелтушный период протекал по смешанному типу (артралгический, диспепсический и астеновегетативный синдромы) в течение 3 дней.

При поступлении жаловался на головную боль, резкую слабость, «ощущение провала в пропасть».

При осмотре: больной вял, сонлив. Кожные покровы и слизистые интенсивно иктеричные. Тоны сердца приглушены. Пульс - 82/мин., ритмичен. Язык влажный. Живот мягкий, умеренно болезненный в эпигастрии и правом подреберье. Печень пальпируется до 1,0 см ниже реберной дуги, селезенка по краю реберной дуги. Билирубин крови 215,6 I мкмоль/л с преобладанием прямого. Активность аминотрансфераз незначительная.

На следующий день состояние больного ухудшилось: спутанное сознание, двигательное беспокойство, рвота «кофейной гущей», печеночный запах изо рта ощущается на расстоянии. Печень не пальпируется. Дыхание шумное.

Вопросы:

1. Опишите признаки состояния, возникшего при обострении основного заболевания и требующего оказания медицинской помощи в неотложной форме - ОПЭ, кома 1-2.
2. Сформулируйте диагноз с учетом действующей международной статистической классификации болезней (МКБ) и обоснуйте его.
3. Какое лабораторное обследование необходимо пациенту с учетом стандартов медицинской помощи.
4. Назначьте лекарственные препараты с учетом диагноза, возраста и клинической картины болезни и в соответствии с клиническими рекомендациями

Эталон ответа

1. нарушение сознания, двигательное беспокойство, рвота «кофейной гущей», «печеночного» запаха изо рта,

1. Острый вирусный гепатит В, желтушная форма, фульминантное течение, осложненное ОПЭ, кома 1-Пст.

Диагноз выставлен на основании эпиданамнеза (хирургическое вмешательство, гемотрансфузия), острого начала, смешанного варианта короткого преджелтушного периода, злокачественного течения заболевания (нарушение сознания, двигательное беспокойство, рвота «кофейной гущей», «печеночного» запаха изо рта, нарастания желтухи при сокращении размеров печени, тахикардия), билирубино-ферментной диссоциации в биохимическом анализе крови.

3 Маркеры на вирусные гепатиты В,Д,С - IgM к HBcor Ag, HBsAg, HBeAg, IgM к Ag HD V; ПЦР - РНК HС V.

4. Рифаксимин по 1200 мг/сут. 5–10 дней, ципрофлоксацин 1 г/сут., неомицин 4-6 г/сут., канамицин 1,5 г/сут.) для подавления микрофлоры кишечника и уменьшения образования кишечных токсинов.

Лактулоза: каждые 2 ч по 20–30 мл до появления первого жидкого стула. Далее доза подбирается с таким расчетом, чтобы 2 раза в сутки (до 4-х раз) был мягкий стул. В качестве альтернативы 20–30 мл лактулозы может быть добавлено в воду и выполнена высокая клизма.

Снижающие аммиак аминокислоты:

- L-орнитин-L-аспартат в/венно 20–40 мг в сут в течение 2 недель;

- ингибитор ГАМК-бензодиазепиновых рецепторов: флумазенил – начальная доза составляет 0,3 мг в 5 %-ном растворе глюкозы или 0,9 %-ном растворе хлорида натрия, затем титруется по 0,1 мг через 60 с, не превышая суммарную дозу 2 мг;

- растворы разветвленных аминокислот: аминостерил N-гепа внутривенно 5 и 8%-ный.

5. Организация СРС

Методика организации самостоятельной работы студентов зависит от структуры, характера и особенностей изучаемой дисциплины, объема часов на ее изучение, вида заданий для самостоятельной работы студентов, индивидуальных качеств студентов и условий учебной деятельности.

Процесс организации самостоятельной работы студентов включает в себя следующие этапы:

- подготовительный (определение целей, составление программы, подготовка методического обеспечения, подготовка оборудования);
- основной (реализация программы, использование приемов поиска информации, усвоения, переработки, применения, передачи знаний, фиксирование результатов, самоорганизация процесса работы);
- заключительный (оценка значимости и анализ результатов, их систематизация, оценка эффективности программы и приемов работы, выводы о направлениях оптимизации труда).

Организацию самостоятельной работы студентов обеспечивают: факультет, кафедра, учебный и методический отделы, преподаватель, библиотека, электронная информационно-образовательная среда ВУЗа и сам обучающийся.

6. Самостоятельная работа студентов по дисциплине «ФАКУЛЬТЕТСКАЯ ТЕРАПИЯ»

№ п/п	Название темы занятия	Вид СРС
1.	СРС (по видам учебных занятий) всего-96 часов	
1.	Острая ревматическая лихорадка	реферат/презентация, доклад/устное реферативное сообщение, ситуационные задачи
2.	Миокардит	реферат/презентация, доклад/устное реферативное сообщение, ситуационные задачи
3.	Перикардит	реферат/презентация, доклад/устное реферативное сообщение, ситуационные задачи
4.	Гипертоническая болезнь	реферат/презентация, доклад/устное реферативное сообщение, ситуационные задачи
5.	Симптоматические артериальные гипертензии	реферат/презентация, доклад/устное реферативное сообщение, ситуационные задачи
6.	Атеросклероз	реферат/презентация, доклад/устное реферативное сообщение, ситуационные задачи

7.	Ишемическая болезнь сердца. Стенокардия	реферат/презентация, доклад/устное реферативное сообщение, ситуационные задачи
8.	Острый коронарный синдром. Инфаркт миокарда и его осложнения	реферат/презентация, доклад/устное реферативное сообщение, ситуационные задачи
9.	Нарушения ритма (аритмии) и проводимости	реферат/презентация, доклад/устное реферативное сообщение, ситуационные задачи
10.	Хроническая сердечная недостаточность	реферат/презентация, доклад/устное реферативное сообщение, ситуационные задачи
11.	Пороки сердца	реферат/презентация, доклад/устное реферативное сообщение, ситуационные задачи
11.1	Симуляционный курс	Подготовка к отработке практических навыков
12.	Острый гломерулонефрит	реферат/презентация, доклад/устное реферативное сообщение, ситуационные задачи
13.	Хронический гломерулонефрит. Нефротический синдром	реферат/презентация, доклад/устное реферативное сообщение, ситуационные задачи
14.	Острая почечная недостаточность и хроническая болезнь почек (ХБП)	реферат/презентация, доклад/устное реферативное сообщение, ситуационные задачи
14.1	Итоговое занятие	Написание истории болезни/фрагмента истории болезни
15.	Бронхиальная астма	реферат/презентация, доклад/устное реферативное сообщение, ситуационные задачи
16.	Ступенчатая терапия бронхиальной астмы.	реферат/презентация, доклад/устное реферативное сообщение, ситуационные задачи
17.	ХОБЛ.	реферат/презентация, доклад/устное реферативное сообщение, ситуационные задачи
18.	Пневмонии	реферат/презентация, доклад/устное реферативное сообщение, ситуационные задачи
19.	Тромбоэмболия легочной артерии (ТЭЛА)	реферат/презентация, доклад/устное реферативное сообщение, ситуационные задачи
20.	Хронический гастрит	реферат/презентация, доклад/устное реферативное сообщение, ситуационные задачи
21.	Язвенная болезнь желудка и двенадцатиперстной кишки (ЯБДПК) и желудка	реферат/презентация, доклад/устное реферативное сообщение, ситуационные задачи
22.	Хронические холециститы и холангиты	реферат/презентация, доклад/устное реферативное сообщение, ситуационные задачи
23.	Доброкачественные билирубинемии	реферат/презентация, доклад/устное реферативное сообщение, ситуационные задачи
24.	Хронический панкреатит	реферат/презентация, доклад/устное реферативное сообщение, ситуационные задачи
25.	Хронический гепатит	реферат/презентация, доклад/устное реферативное сообщение, ситуационные задачи

26.	Цирроз печени. Печеночная кома	реферат/презентация, доклад/устное реферативное сообщение, ситуационные задачи
27.	Неотложные состояния в гастроэнтерологии	реферат/презентация, доклад/устное реферативное сообщение, ситуационные задачи
28.	Печеночная кома	реферат/презентация, доклад/устное реферативное сообщение, ситуационные задачи
28.1	Аттестация практических навыков	Теоретическая подготовка к аттестации
28.2	Итоговое тестирование	Теоретическая подготовка к тестированию
28.3	Симуляционный курс	Теоретическая подготовка к оказанию экстренной мед. помощи
2.	СРС по промежуточной аттестации (всего) -34 часа	подготовка к экзамену
3.	СРС (ИТОГО)-130 часов	

7. Критерии оценивания самостоятельной работы студентов по дисциплине «ФАКУЛЬТЕТСКАЯ ТЕРАПИЯ»

Для оценки решения ситуационной задачи:

Оценка «отлично» выставляется, если задача решена грамотно, ответы на вопросы сформулированы четко. Эталонный ответ полностью соответствует решению студента, которое хорошо обосновано теоретически.

Оценка «хорошо» выставляется, если задача решена, ответы на вопросы сформулированы не достаточно четко. Решение студента в целом соответствует эталонному ответу, но не достаточно хорошо обосновано теоретически.

Оценка «удовлетворительно» выставляется, если задача решена не полностью, ответы не содержат всех необходимых обоснований решения.

Оценка «неудовлетворительно» выставляется, если задача не решена или имеет грубые теоретические ошибки в ответе на поставленные вопросы

Для оценки рефератов:

Оценка «отлично» выставляется, если реферат соответствует всем требованиям оформления, представлен широкий библиографический список. Содержание реферата отражает собственный аргументированный взгляд студента на проблему. Тема раскрыта всесторонне, отмечается способность студента к интегрированию и обобщению данных первоисточников, присутствует логика изложения материала. Имеется иллюстративное сопровождение текста.

Оценка «хорошо» выставляется, если реферат соответствует всем требованиям оформления, представлен достаточный библиографический список. Содержание реферата отражает аргументированный взгляд студента на проблему, однако отсутствует собственное видение проблемы. Тема раскрыта всесторонне, присутствует логика изложения материала.

Оценка «удовлетворительно» выставляется, если реферат не полностью соответствует требованиям оформления, не представлен достаточный библиографический список. Аргументация взгляда на проблему не достаточно убедительна и не охватывает полностью современное состояние проблемы. Вместе с тем присутствует логика изложения материала.

Оценка «неудовлетворительно» выставляется, если тема реферата не раскрыта, отсутствует убедительная аргументация по теме работы, использовано не достаточное для раскрытия темы реферата количество литературных источников.

Для оценки доклада/ устного реферативного сообщения:

Оценка «отлично» выставляется, если реферативное сообщение/доклад соответствует всем требованиям оформления, представлен широкий библиографический список. Содержание отражает собственный аргументированный взгляд студента на проблему. Тема раскрыта всесторонне, отмечается способность студента к интегрированию и обобщению данных первоисточников, присутствует логика изложения материала. Имеется иллюстративное сопровождение текста.

Оценка «хорошо» выставляется, если реферативное сообщение/доклад соответствует всем требованиям оформления, представлен достаточный библиографический список. Содержание \ отражает аргументированный взгляд студента на проблему, однако отсутствует собственное видение проблемы. Тема раскрыта всесторонне, присутствует логика изложения материала.

Оценка «удовлетворительно» выставляется, если реферативное сообщение/доклад не полностью

соответствует требованиям оформления, не представлен достаточный библиографический список. Аргументация взгляда на проблему не достаточно убедительна и не охватывает полностью современное состояние проблемы. Вместе с тем присутствует логика изложения материала. Оценка «неудовлетворительно» выставляется, если тема реферативного сообщения/доклада не раскрыта, отсутствует убедительная аргументация по теме работы, использовано не достаточное для раскрытия темы реферативного сообщения количество литературных источников.

Для оценки презентаций:

Оценка «отлично» выставляется, если содержание является строго научным. Иллюстрации (графические, музыкальные, видео) усиливают эффект восприятия текстовой части информации. Орфографические, пунктуационные, стилистические ошибки отсутствуют. Наборы числовых данных проиллюстрированы графиками и диаграммами, причем в наиболее адекватной форме. Информация является актуальной и современной. Ключевые слова в тексте выделены.

Оценка «хорошо» выставляется, если содержание в целом является научным. Иллюстрации (графические, музыкальные, видео) соответствуют тексту. Орфографические, пунктуационные, стилистические ошибки практически отсутствуют. Наборы числовых данных проиллюстрированы графиками и диаграммами. Информация является актуальной и современной. Ключевые слова в тексте выделены.

Оценка «удовлетворительно» выставляется, если содержание включает в себя элементы научности. Иллюстрации (графические, музыкальные, видео) в определенных случаях соответствуют тексту. Есть орфографические, пунктуационные, стилистические ошибки. Наборы числовых данных чаще всего проиллюстрированы графиками и диаграммами. Информация является актуальной и современной. Ключевые слова в тексте чаще всего выделены.

Оценка «неудовлетворительно» выставляется, если содержание не является научным. Иллюстрации (графические, музыкальные, видео) не соответствуют тексту. Много орфографических, пунктуационных, стилистических ошибок. Наборы числовых данных не проиллюстрированы графиками и диаграммами. Информация не представляется актуальной и современной. Ключевые слова в тексте не выделены.

Для истории болезни/фрагмента истории болезни:

Оценка «отлично» выставляется, если все разделы учебной истории болезни раскрыты полностью, отсутствуют ошибки при постановке предварительного, клинического диагноза, дифференциальной диагностике.

Оценка «хорошо» выставляется, если в учебной истории болезни представлены все разделы, есть недостатки в интерпретации данных, отсутствуют ошибки при постановке предварительного, клинического диагноза, дифференциальной диагностике.

Оценка «удовлетворительно» выставляется если в учебной истории болезни представлены все разделы, есть негрубые ошибки при постановке предварительного, клинического диагноза, дифференциальной диагностике.

Оценка «неудовлетворительно» выставляется, если допущены грубые ошибки при постановке предварительного, клинического диагноза, проведении дифференциальной диагностики.

МЕТОДИЧЕСКАЯ РАЗРАБОТКА ДЛЯ ОБУЧАЮЩЕГОСЯ

1. Деятельность студентов по формированию и развитию навыков учебной самостоятельной работы по дисциплине «ФАКУЛЬТЕТСКАЯ ТЕРАПИЯ»

В процессе самостоятельной работы студент приобретает необходимые для будущей специальности компетенции, навыки самоорганизации, самоконтроля, самоуправления, саморефлексии и становится активным самостоятельным субъектом учебной деятельности.

Выполняя самостоятельную работу под контролем преподавателя студент должен:

освоить минимум содержания, выносимый на самостоятельную работу студентов и предложенный преподавателем и компетенциями в соответствии с Федеральным государственным образовательным стандартом высшего образования (ФГОС ВО) по дисциплине «ФАКУЛЬТЕТСКАЯ ТЕРАПИЯ»

- планировать самостоятельную работу в соответствии с графиком самостоятельной работы, предложенным преподавателем.
- самостоятельную работу студент должен осуществлять в организационных формах, предусмотренных учебным планом и рабочей программой преподавателя.
- выполнять самостоятельную работу и отчитываться по ее результатам в соответствии с графиком представления результатов, видами и сроками отчетности по самостоятельной работе студентов.

студент может:

сверх предложенного преподавателем (при обосновании и согласовании с ним) и минимума обязательного содержания, определяемого (ФГОС ВО) по данной дисциплине:

- самостоятельно определять уровень (глубину) проработки содержания материала;
- предлагать дополнительные темы и вопросы для самостоятельной проработки;
- в рамках общего графика выполнения самостоятельной работы предлагать обоснованный индивидуальный график выполнения и отчетности по результатам самостоятельной работы;
- предлагать свои варианты организационных форм самостоятельной работы;
- использовать для самостоятельной работы методические пособия, учебные пособия, разработки сверх предложенного преподавателем перечня;
- использовать не только контроль, но и самоконтроль результатов самостоятельной работы в соответствии с методами самоконтроля, предложенными преподавателем или выбранными самостоятельно.

Самостоятельная работа студентов должна оказывать важное влияние на формирование личности будущего специалиста, его компетентность. Каждый студент самостоятельно определяет режим своей работы и меру труда, затрачиваемого на овладение учебным содержанием по каждой дисциплине. Он выполняет внеаудиторную работу по личному индивидуальному плану, в зависимости от его подготовки, времени и других условий.

2. Методические рекомендации для студентов по отдельным формам самостоятельной работы.

С первых же сентябрьских дней на студента обрушивается громадный объем информации, которую необходимо усвоить. Нужный материал содержится не только в лекциях (запомнить его – это только малая часть задачи), но и в учебниках, книгах, статьях. Порой возникает необходимость привлекать информационные ресурсы Интернет, ЭИОС, ЭБС и др. ресурсы.

Система вузовского обучения подразумевает значительно большую самостоятельность студентов в планировании и организации своей деятельности. Вчерашнему школьнику сделать это бывает весьма непросто: если в школе ежедневный контроль со стороны учителя заставлял постоянно и систематически готовиться к занятиям, то в вузе вопрос об уровне знаний вплотную встает перед студентом только в период сессии. Такая ситуация оборачивается для некоторых соблазном весь семестр посвятить свободному времяпрепровождению («когда будет нужно – выучу!»), а когда приходит пора экзаменов, материала, подлежащего усвоению, оказывается так много, что никакая память не способна с ним справиться в оставшийся промежуток времени.

Работа с книгой.

При работе с книгой необходимо подобрать литературу, научиться правильно ее читать, вести записи. Для подбора литературы в библиотеке используются алфавитный и систематический каталоги.

Важно помнить, что рациональные навыки работы с книгой - это всегда большая экономия времени и сил.

Правильный подбор учебников рекомендуется преподавателем, читающим лекционный курс. Необходимая литература может быть также указана в методических разработках по данному курсу.

Изучая материал по учебнику, следует переходить к следующему вопросу только после правильного уяснения предыдущего, описывая на бумаге все выкладки и вычисления (в том числе те, которые в учебнике опущены или на лекции даны для самостоятельного вывода).

При изучении любой дисциплины большую и важную роль играет самостоятельная индивидуальная работа.

Особое внимание следует обратить на определение основных понятий курса. Студент должен подробно разбирать примеры, которые поясняют такие определения, и уметь строить аналогичные примеры самостоятельно. Нужно добиваться точного представления о том, что изучаешь. Полезно составлять опорные конспекты. При изучении материала по учебнику полезно в тетради (на специально отведенных полях) дополнять конспект лекций. Там же следует отмечать вопросы, выделенные студентом для консультации с преподавателем.

Выводы, полученные в результате изучения, рекомендуется в конспекте выделять, чтобы они при перечитывании записей лучше запоминались.

Опыт показывает, что многим студентам помогает составление листа опорных сигналов, содержащего важнейшие и наиболее часто употребляемые формулы и понятия. Такой лист помогает запомнить формулы, основные положения лекции, а также может служить постоянным справочником для студента.

Различают два вида чтения; первичное и вторичное. *Первичное* - это внимательное, неторопливое чтение, при котором можно остановиться на трудных местах. После него не должно остаться ни одного непонятого слова. Содержание не всегда может быть понятно после первичного чтения.

Задача *вторичного* чтения - полное усвоение смысла целого (по счету это чтение может быть и не вторым, а третьим или четвертым).

Правила самостоятельной работы с литературой.

Как уже отмечалось, самостоятельная работа с учебниками и книгами (а также самостоятельное теоретическое исследование проблем, обозначенных преподавателем на лекциях) – это важнейшее условие формирования у себя научного способа познания. Основные советы здесь можно свести к следующим:

- Составить перечень книг, с которыми Вам следует познакомиться; «не старайтесь запомнить все, что вам в ближайшее время не понадобится, – советует студенту и молодому ученому Г. Селье, – запомните только, где это можно отыскать» (Селье, 1987. С. 325).
- Сам такой перечень должен быть систематизированным (что необходимо для семинаров, что для экзаменов, что пригодится для написания курсовых и дипломных работ, а что Вас интересует за рамками официальной учебной деятельности, то есть что может расширить Вашу общую культуру...).
- Обязательно выписывать все выходные данные по каждой книге (при написании работ это позволит очень сэкономить время).
- Разобраться для себя, какие книги (или какие главы книг) следует прочитать более внимательно, а какие – просто просмотреть.
- При составлении перечней литературы следует посоветоваться с преподавателями и научными руководителями (или даже с более подготовленными и эрудированными сокурсниками), которые помогут Вам лучше сориентироваться, на что стоит обратить большее внимание, а на что вообще не стоит тратить время...
- Естественно, все прочитанные книги, учебники и статьи следует конспектировать, но это не означает, что надо конспектировать «все подряд»: можно выписывать кратко основные идеи автора и иногда приводить наиболее яркие и показательные цитаты (с указанием страниц).
- Если книга – Ваша собственная, то допускается делать на полях книги краткие пометки или же в конце книги, на пустых страницах просто сделать свой «предметный указатель», где отмечаются наиболее интересные для Вас мысли и обязательно указываются страницы в тексте автора (это очень хороший совет, позволяющий экономить время и быстро находить «избранные» места в самых разных книгах).
- Если Вы раньше мало работали с научной литературой, то следует выработать в себе способность «воспринимать» сложные тексты; для этого лучший прием – научиться «читать медленно», когда Вам понятно каждое прочитанное слово (а если слово незнакомое, то либо с помощью словаря, либо с помощью преподавателя обязательно его узнать), и это может занять

немалое время (у кого-то – до нескольких недель и даже месяцев); опыт показывает, что после этого студент каким-то «чудом» начинает буквально заглатывать книги и чуть ли не видеть «сквозь обложку», стоящая это работа или нет...

• «Либо читайте, либо перелистывайте материал, но не пытайтесь читать быстро... Если текст меня интересует, то чтение, размышление и даже фантазирование по этому поводу сливаются в единый процесс, в то время как вынужденное скорочтение не только не способствует качеству чтения, но и не приносит чувства удовлетворения, которое мы получаем, размышляя о прочитанном», – советует Г. Селье (Селье, 1987. – С. 325-326).

• Есть еще один эффективный способ оптимизировать знакомство с научной литературой – следует увлечься какой-то идеей и все книги просматривать с точки зрения данной идеи. В этом случае студент (или молодой ученый) будет как бы искать аргументы «за» или «против» интересующей его идеи, и одновременно он будет как бы общаться с авторами этих книг по поводу своих идей и размышлений... Проблема лишь в том, как найти «свою» идею...

Чтение научного текста является частью познавательной деятельности. Ее цель – извлечение из текста необходимой информации. От того насколько осознанна читающим собственная внутренняя установка при обращении к печатному слову (найти нужные сведения, усвоить информацию полностью или частично, критически проанализировать материал и т.п.) во многом зависит эффективность осуществляемого действия.

Выделяют **четыре основные установки в чтении научного текста**:

1. информационно-поисковый (задача – найти, выделить искомую информацию)
2. усваивающая (усилия читателя направлены на то, чтобы как можно полнее осознать и запомнить как сами сведения излагаемые автором, так и всю логику его рассуждений)
3. аналитико-критическая (читатель стремится критически осмыслить материал, проанализировав его, определив свое отношение к нему)
4. творческая (создает у читателя готовность в том или ином виде – как отправной пункт для своих рассуждений, как образ для действия по аналогии и т.п. – использовать суждения автора, ход его мыслей, результат наблюдения, разработанную методику, дополнить их, подвергнуть новой проверке).

С наличием различных установок обращения к научному тексту связано существование и нескольких **видов чтения**:

1. библиографическое – просматривание карточек каталога, рекомендательных списков, сводных списков журналов и статей за год и т.п.;
2. просмотровое – используется для поиска материалов, содержащих нужную информацию, обычно к нему прибегают сразу после работы со списками литературы и каталогами, в результате такого просмотра читатель устанавливает, какие из источников будут использованы в дальнейшей работе;
3. ознакомительное – подразумевает сплошное, достаточно подробное прочтение отобранных статей, глав, отдельных страниц, цель – познакомиться с характером информации, узнать, какие вопросы вынесены автором на рассмотрение, провести сортировку материала;
4. изучающее – предполагает доскональное освоение материала; в ходе такого чтения проявляется доверие читателя к автору, готовность принять изложенную информацию, реализуется установка на предельно полное понимание материала;
5. аналитико-критическое и творческое чтение – два вида чтения близкие между собой тем, что участвуют в решении исследовательских задач. Первый из них предполагает направленный критический анализ, как самой информации, так и способов ее получения и подачи автором; второе – поиск тех суждений, фактов, по которым или в связи с которыми, читатель считает нужным высказать собственные мысли.

Из всех рассмотренных видов чтения основным для студентов является изучающее – именно оно позволяет в работе с учебной литературой накапливать знания в различных областях. Вот почему именно этот вид чтения в рамках учебной деятельности должен быть освоен в первую очередь. Кроме того, при овладении данным видом чтения формируются основные приемы, повышающие эффективность работы с научным текстом.

1. Утверждений автора без привлечения фактического материала;
2. Цитирование – дословное выписывание из текста выдержек, извлечений, наиболее существенно отражающих ту или иную мысль автора;
3. Конспектирование – краткое и последовательное изложение содержания прочитанного.

Конспект – сложный способ изложения содержания книги или статьи в логической последовательности. Конспект аккумулирует в себе предыдущие виды записи, позволяет всесторонне охватить содержание книги, статьи. Поэтому умение составлять план, тезисы, делать выписки и другие записи определяет и технологию составления конспекта.

Методические рекомендации по составлению конспекта:

1. Внимательно прочитайте текст. Уточните в справочной литературе непонятные слова. При записи не забудьте вынести справочные данные на поля конспекта;
2. Выделите главное, составьте план;
3. Кратко сформулируйте основные положения текста, отметьте аргументацию автора;
4. Законспектируйте материал, четко следуя пунктам плана. При конспектировании старайтесь выразить мысль своими словами. Записи следует вести четко, ясно.
5. Грамотно записывайте цитаты. Цитируя, учитывайте лаконичность, значимость мысли.

В тексте конспекта желательно приводить не только тезисные положения, но и их доказательства. При оформлении конспекта необходимо стремиться к емкости каждого предложения. Мысли автора книги следует излагать кратко, заботясь о стиле и выразительности написанного. Число дополнительных элементов конспекта должно быть логически обоснованным, записи должны распределяться в определенной последовательности, отвечающей логической структуре произведения. Для уточнения и дополнения необходимо оставлять поля.

Овладение навыками конспектирования требует от студента целеустремленности, повседневной самостоятельной работы.

Практические занятия.

Для того чтобы практические занятия приносили максимальную пользу, необходимо помнить, что упражнение и решение задач проводятся по вычитанному на лекциях материалу и связаны, как правило, с детальным разбором отдельных вопросов лекционного курса. Следует подчеркнуть, что только после усвоения лекционного материала с определенной точки зрения (а именно с той, с которой он излагается на лекциях) он будет закрепляться на практических занятиях как в результате обсуждения и анализа лекционного материала, так и с помощью решения проблемных ситуаций, задач. При этих условиях студент не только хорошо усвоит материал, но и научится применять его на практике, а также получит дополнительный стимул (и это очень важно) для активной проработки лекции.

При самостоятельном решении задач нужно обосновывать каждый этап решения, исходя из теоретических положений курса. Если студент видит несколько путей решения проблемы (задачи), то нужно сравнить их и выбрать самый рациональный. Полезно до начала вычислений составить краткий план решения проблемы (задачи). Решение проблемных задач или примеров следует излагать подробно, вычисления располагать в строгом порядке, отделяя вспомогательные вычисления от основных. Решения при необходимости нужно сопровождать комментариями, схемами, чертежами и рисунками.

Следует помнить, что решение каждой учебной задачи должно доводиться до окончательного логического ответа, которого требует условие, и по возможности с выводом. Полученный ответ следует проверить способами, вытекающими из существа данной задачи. Полезно также (если возможно) решать несколькими способами и сравнить полученные результаты. Решение задач данного типа нужно продолжать до приобретения твердых навыков в их решении.

Самопроверка.

После изучения определенной темы по записям в конспекте и учебнику, а также решения достаточного количества соответствующих задач на практических занятиях и самостоятельно студенту рекомендуется, используя лист опорных сигналов, воспроизвести по памяти определения, выводы формул, формулировки основных положений и доказательств.

В случае необходимости нужно еще раз внимательно разобраться в материале.

Иногда недостаточность усвоения того или иного вопроса выясняется только при изучении дальнейшего материала. В этом случае надо вернуться назад и повторить плохо усвоенный материал. Важный критерий усвоения теоретического материала - умение решать задачи или пройти тестирование по пройденному материалу. Однако следует помнить, что правильное решение задачи может получиться в результате применения механически заученных формул без понимания сущности теоретических положений.

Консультации

Если в процессе самостоятельной работы над изучением теоретического материала или при решении задач у студента возникают вопросы, разрешить которые самостоятельно не удается,

необходимо обратиться к преподавателю для получения у него разъяснений или указаний. В своих вопросах студент должен четко выразить, в чем он испытывает затруднения, характер этого затруднения. За консультацией следует обращаться и в случае, если возникнут сомнения в правильности ответов на вопросы самопроверки.

Подготовка к экзаменам и зачетам.

Изучение многих общепрофессиональных и специальных дисциплин завершается экзаменом. Подготовка к экзамену способствует закреплению, углублению и обобщению знаний, получаемых, в процессе обучения, а также применению их к решению практических задач. Готовясь к экзамену, студент ликвидирует имеющиеся пробелы в знаниях, углубляет, систематизирует и упорядочивает свои знания. На экзамене студент демонстрирует то, что он приобрел в процессе обучения по конкретной учебной дисциплине.

Экзаменационная сессия - это серия экзаменов, установленных учебным планом. Между экзаменами интервал 3-4 дня. Не следует думать, что 3-4 дня достаточно для успешной подготовки к экзаменам.

В эти 3-4 дня нужно систематизировать уже имеющиеся знания. На консультации перед экзаменом студентов познакомят с основными требованиями, ответят на возникшие у них вопросы. Поэтому посещение консультаций обязательно.

Требования к организации подготовки к экзаменам те же, что и при занятиях в течение семестра, но соблюдаться они должны более строго. Во-первых, очень важно соблюдение режима дня; сон не менее 8 часов в сутки, занятия заканчиваются не позднее, чем за 2-3 часа до сна. Оптимальное время занятий, особенно по математике - утренние и дневные часы. В перерывах между занятиями рекомендуются прогулки на свежем воздухе, неустойчивые занятия спортом. Во-вторых, наличие хороших собственных конспектов лекций. Даже в том случае, если была пропущена какая-либо лекция, необходимо во время ее восстановить (переписать ее на кафедре), обдумать, снять возникшие вопросы для того, чтобы запоминание материала было осознанным. В-третьих, при подготовке к экзаменам у студента должен быть хороший учебник или конспект литературы, прочитанной по указанию преподавателя в течение семестра. Здесь можно эффективно использовать листы опорных сигналов.

Вначале следует просмотреть весь материал по сдаваемой дисциплине, отметить для себя трудные вопросы. Обязательно в них разобраться. В заключение еще раз целесообразно повторить основные положения, используя при этом листы опорных сигналов.

Систематическая подготовка к занятиям в течение семестра позволит использовать время экзаменационной сессии для систематизации знаний.

Правила подготовки к зачетам и экзаменам:

- Лучше сразу сориентироваться во всем материале и обязательно расположить весь материал согласно экзаменационным вопросам (или вопросам, обсуждаемым на семинарах), эта работа может занять много времени, но все остальное – это уже технические детали (главное – это ориентировка в материале!).
- Сама подготовка связана не только с «запоминанием». Подготовка также предполагает и переосмысление материала, и даже рассмотрение альтернативных идей.
- Готовить «шпаргалки» полезно, но пользоваться ими рискованно. Главный смысл подготовки «шпаргалок» – это систематизация и оптимизация знаний по данному предмету, что само по себе прекрасно – это очень сложная и важная для студента работа, более сложная и важная, чем простое поглощение массы учебной информации. Если студент самостоятельно подготовил такие «шпаргалки», то, скорее всего, он и экзамены сдавать будет более уверенно, так как у него уже сформирована общая ориентировка в сложном материале.
- Как это ни парадоксально, но использование «шпаргалок» часто позволяет отвечающему студенту лучше продемонстрировать свои познания (точнее – ориентировку в знаниях, что намного важнее знания «запомненного» и «тут же забытого» после сдачи экзамена).
- Сначала студент должен продемонстрировать, что он «усвоил» все, что требуется по программе обучения (или по программе данного преподавателя), и лишь после этого он вправе высказать иные, желательные аргументированные точки зрения.

Правила написания научных текстов (рефератов):

- Важно разобраться сначала, какова истинная цель Вашего научного текста - это поможет Вам разумно распределить свои силы, время и.
- Важно разобраться, кто будет «читателем» Вашей работы.

- Писать серьезные работы следует тогда, когда есть о чем писать и когда есть настроение поделиться своими рассуждениями.
- Писать следует ясно и понятно, стараясь основные положения формулировать четко и недвусмысленно (чтобы и самому понятно было), а также стремясь структурировать свой текст. Каждый раз надо представлять, что ваш текст будет кто-то читать и ему захочется сориентироваться в нем, быстро находить ответы на интересующие вопросы (заодно представьте себя на месте такого человека). Понятно, что работа, написанная «сплошным текстом» (без заголовков, без выделения крупным шрифтом наиболее важным мест и т. п.), у культурного читателя должна вызывать брезгливость и даже жалость к автору (исключения составляют некоторые древние тексты, когда и жанр был иной и к текстам относились иначе, да и самих текстов было гораздо меньше – не то, что в эпоху «информационного взрыва» и соответствующего «информационного мусора»).
- Объем текста и различные оформительские требования во многом зависят от принятых норм.
- Как создать у себя подходящее творческое настроение для работы над научным текстом (как найти «вдохновение»)? Во-первых, должна быть идея, а для этого нужно научиться либо относиться к разным явлениям и фактам несколько критически (своя идея – как иная точка зрения), либо научиться увлекаться какими-то известными идеями, которые нуждаются в доработке.

3. Самостоятельная работа студентов по дисциплине «ФАКУЛЬТЕТСКАЯ ТЕРАПИЯ»

№ п/п	Название темы занятия	Вид СРС
1.	СРС (по видам учебных занятий) всего-96 часов	
29.	Острая ревматическая лихорадка	реферат/презентация, доклад/устное реферативное сообщение, ситуационные задачи
30.	Миокардит	реферат/презентация, доклад/устное реферативное сообщение, ситуационные задачи
31.	Перикардит	реферат/презентация, доклад/устное реферативное сообщение, ситуационные задачи
32.	Гипертоническая болезнь	реферат/презентация, доклад/устное реферативное сообщение, ситуационные задачи
33.	Симптоматические артериальные гипертензии	реферат/презентация, доклад/устное реферативное сообщение, ситуационные задачи
34.	Атеросклероз	реферат/презентация, доклад/устное реферативное сообщение, ситуационные задачи
35.	Ишемическая болезнь сердца. Стенокардия	реферат/презентация, доклад/устное реферативное сообщение, ситуационные задачи
36.	Острый коронарный синдром. Инфаркт миокарда и его осложнения	реферат/презентация, доклад/устное реферативное сообщение, ситуационные задачи
37.	Нарушения ритма (аритмии) и проводимости	реферат/презентация, доклад/устное реферативное сообщение, ситуационные задачи
38.	Хроническая сердечная недостаточность	реферат/презентация, доклад/устное реферативное сообщение, ситуационные задачи
39.	Пороки сердца	реферат/презентация, доклад/устное реферативное сообщение, ситуационные задачи
11.1	Симуляционный курс	Подготовка к отработке практических навыков
40.	Острый гломерулонефрит	реферат/презентация, доклад/устное реферативное сообщение, ситуационные задачи

41.	Хронический гломерулонефрит. Нефротический синдром	реферат/презентация, доклад/устное реферативное сообщение, ситуационные задачи
42.	Острая почечная недостаточность и хроническая болезнь почек (ХБП)	реферат/презентация, доклад/устное реферативное сообщение, ситуационные задачи
14.1	Итоговое занятие	Написание истории болезни/фрагмента истории болезни
43.	Бронхиальная астма	реферат/презентация, доклад/устное реферативное сообщение, ситуационные задачи
44.	Ступенчатая терапия бронхиальной астмы.	реферат/презентация, доклад/устное реферативное сообщение, ситуационные задачи
45.	ХОБЛ.	реферат/презентация, доклад/устное реферативное сообщение, ситуационные задачи
46.	Пневмонии	реферат/презентация, доклад/устное реферативное сообщение, ситуационные задачи
47.	Тромбоэмболия легочной артерии (ТЭЛА)	реферат/презентация, доклад/устное реферативное сообщение, ситуационные задачи
48.	Хронический гастрит	реферат/презентация, доклад/устное реферативное сообщение, ситуационные задачи
49.	Язвенная болезнь желудка и двенадцатиперстной кишки (ЯБДПК) и желудка	реферат/презентация, доклад/устное реферативное сообщение, ситуационные задачи
50.	Хронические холециститы и холангиты	реферат/презентация, доклад/устное реферативное сообщение, ситуационные задачи
51.	Доброкачественные билирубинемии	реферат/презентация, доклад/устное реферативное сообщение, ситуационные задачи
52.	Хронический панкреатит	реферат/презентация, доклад/устное реферативное сообщение, ситуационные задачи
53.	Хронический гепатит	реферат/презентация, доклад/устное реферативное сообщение, ситуационные задачи
54.	Цирроз печени. Печеночная кома	реферат/презентация, доклад/устное реферативное сообщение, ситуационные задачи
55.	Неотложные состояния в гастроэнтерологии	реферат/презентация, доклад/устное реферативное сообщение, ситуационные задачи
56.	Печеночная кома	реферат/презентация, доклад/устное реферативное сообщение, ситуационные задачи
28.1	Аттестация практических навыков	Теоретическая подготовка к аттестации
28.2	Итоговое тестирование	Теоретическая подготовка к тестированию
28.3	Симуляционный курс	Теоретическая подготовка к оказанию экстренной мед. помощи
2.	СРС по промежуточной аттестации (всего) -34 часа	подготовка к экзамену
3.	СРС (ИТОГО)-130 часов	

4.Критерии оценивания самостоятельной работы студентов по дисциплине «ФАКУЛЬТЕТСКАЯ ТЕРАПИЯ»

Самостоятельная работа студентов предусмотрена программой для всех форм обучения и организуется в соответствии с рабочей программой дисциплины. Контроль выполнения заданий на СРС осуществляется преподавателем на каждом практическом занятии.

Оценка	Критерии оценки
Зачтено	Выставляется студенту, если работа выполнена самостоятельно, содержание соответствует теме исследования, оформление соответствует предъявляемым требованиям и студент может кратко пояснить качественное содержание работы.
Не зачтено	Выставляется студенту, если имеются признаки одного из следующих пунктов: оформление не соответствует предъявляемым требованиям, содержание работы не соответствует теме, студент не может пояснить содержание работы, не может ответить на поставленные вопросы