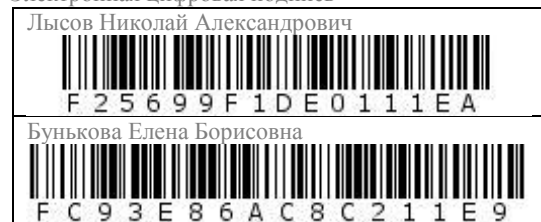

Электронная цифровая подпись



Утверждено 27 мая 2021 г.  
протокол № 5

председатель Ученого Совета Лысов Н.А.

ученый секретарь Ученого Совета Бунькова Е.Б.

**МЕТОДИЧЕСКАЯ РАЗРАБОТКА К САМОСТОЯТЕЛЬНОЙ РАБОТЕ ПО ДИСЦИПЛИНЕ  
«ПРОПЕДЕВТИКА ВНУТРЕННИХ БОЛЕЗНЕЙ»**

**Специальность 31.05.01 Лечебное дело  
(уровень специалитета)**

**Направленность: Лечебное дело**

**Квалификация (степень) выпускника: Врач –лечебник**

**Форма обучения: очная**

**Срок обучения: 6 лет**

## МЕТОДИЧЕСКАЯ РАЗРАБОТКА ДЛЯ ПРЕПОДАВАТЕЛЯ

### 1. Самостоятельная работа как важнейшая форма учебного процесса по дисциплине «ПРОПЕДЕВТИКА ВНУТРЕННИХ БОЛЕЗНЕЙ»

Самостоятельная работа - планируемая учебная, учебно-исследовательская, научно-исследовательская работа студентов, выполняемая во внеаудиторное (аудиторное) время по заданию и при методическом руководстве преподавателя, но без его непосредственного участия (при частичном непосредственном участии преподавателя, оставляющем ведущую роль за работой студентов).

Самостоятельная работа студентов в ВУЗе является важным видом учебной и научной деятельности студента. Самостоятельная работа студентов играет значительную роль в рейтинговой технологии обучения. В связи с этим, обучение в ВУЗе включает в себя две, практически одинаковые по объему и взаимовлиянию части – процесса обучения и процесса самообучения. Поэтому СРС должна стать эффективной и целенаправленной работой студента.

Концепцией модернизации российского образования определены основные задачи высшего образования - "подготовка квалифицированного работника соответствующего уровня и профиля, конкурентоспособного на рынке труда, компетентного, ответственного, свободно владеющего своей профессией и ориентированного в смежных областях деятельности, способного к эффективной работе по специальности на уровне мировых стандартов, готового к постоянному профессиональному росту, социальной и профессиональной мобильности".

Решение этих задач невозможно без повышения роли самостоятельной работы студентов над учебным материалом, усиления ответственности преподавателей за развитие навыков самостоятельной работы, за стимулирование профессионального роста студентов, воспитание творческой активности и инициативы.

К современному специалисту в области медицины общество предъявляет достаточно широкий перечень требований, среди которых немаловажное значение имеет наличие у выпускников определенных

Навыков (компетенций) и умения самостоятельно добывать знания из различных источников, систематизировать полученную информацию, давать оценку конкретной профессиональной ситуации. Формирование такого умения происходит в течение всего периода обучения через участие студентов в практических занятиях, выполнение контрольных заданий и тестов, написание курсовых и выпускных квалификационных работ. При этом самостоятельная работа студентов играет решающую роль в ходе всего учебного процесса.

### 2. Компетенции, вырабатываемые в ходе самостоятельной работы обучающихся по дисциплине «ПРОПЕДЕВТИКА ВНУТРЕННИХ БОЛЕЗНЕЙ»

Код компетенции	Содержание компетенции
ОПК-4	Способен применять медицинские изделия, предусмотренные порядком оказания медицинской помощи, а также проводить обследования пациента с целью установления диагноза
иОПК-4.1.	Демонстрирует применение медицинских технологий, медицинских изделий, при решении профессиональных задач
иОПК-4.2.	Демонстрирует умение применять диагностические инструментальные методы обследования с целью установления диагноза
ПК-2	Проведение обследования пациента с целью установления диагноза
иПК-2.1.	Сбор жалоб, анамнеза жизни и заболевания пациента
иПК-2.2.	Проведение полного физикального обследования пациента (осмотр, пальпация, перкуссия, аускультация)
иПК-2.3.	Формулирование предварительного диагноза и составление плана лабораторных и инструментальных обследований пациента
иПК-2.4.	Направление пациента на лабораторное обследование при наличии медицинских показаний в соответствии с действующими порядками оказания медицинской помощи, клиническими рекомендациями (протоколами лечения) по вопросам оказания медицинской помощи с учетом стандартов медицинской помощи
иПК-2.5.	Направление пациента на инструментальное обследование при наличии медицинских показаний в соответствии с действующими порядками оказания медицинской помощи, клиническими рекомендациями (протоколами лечения) по вопросам оказания медицинской помощи с учетом стандартов медицинской помощи
иПК-2.6.	Направление пациента на консультацию к врачам-специалистам при наличии медицинских

	показаний в соответствии с действующими порядками оказания медицинской помощи, клиническими рекомендациями (протоколами лечения) по вопросам оказания медицинской помощи с учетом стандартов медицинской помощи
иПК-2.7.	Направление пациента для оказания специализированной медицинской помощи в стационарных условиях или в условиях дневного стационара при наличии медицинских показаний в соответствии с действующими порядками оказания медицинской помощи, клиническими рекомендациями (протоколами лечения) по вопросам оказания медицинской помощи с учетом стандартов медицинской помощи

### 3. Цели и основные задачи СРС

Ведущая цель организации и осуществления СРС должна совпадать с целью обучения студента – подготовкой специалиста (или бакалавра) с высшим образованием. При организации СРС важным и необходимым условием становятся формирование умения самостоятельной работы для приобретения знаний, навыков и возможности организации учебной и научной деятельности.

Целью самостоятельной работы студентов является овладение фундаментальными знаниями, профессиональными умениями и навыками деятельности по профилю (компетенциями), опытом творческой, исследовательской деятельности. Самостоятельная работа студентов способствует развитию самостоятельности, ответственности и организованности, творческого подхода к решению проблем учебного и профессионального уровня.

Задачами СРС в плане формирования вышеуказанных компетенций являются:

- систематизация и закрепление полученных теоретических знаний и практических умений студентов;
- углубление и расширение теоретических знаний;
- формирование умений использовать нормативную, правовую, справочную документацию и специальную литературу;
- развитие познавательных способностей и активности студентов: творческой инициативы, самостоятельности, ответственности и организованности;
- формирование самостоятельности мышления, способностей к саморазвитию, самосовершенствованию и самореализации;
- развитие исследовательских умений;
- использование материала, собранного и полученного в ходе самостоятельных занятий на семинарах, на практических и лабораторных занятиях, при написании контрольных (и выпускной квалификационной работ), для эффективной подготовки к итоговым зачетам, экзаменам, государственной итоговой аттестации и первичной аккредитации специалиста

### 4. Виды самостоятельной работы

В образовательном процессе по дисциплине «ПРОПЕДЕВТИКА ВНУТРЕННИХ БОЛЕЗНЕЙ» выделяется два (один) вид(а) самостоятельной работы – аудиторная, под руководством преподавателя, и внеаудиторная.

Внеаудиторная самостоятельная работа выполняется студентом по заданию преподавателя, но без его непосредственного участия.

Основными видами самостоятельной работы студентов без участия преподавателей являются:

#### 4.1 Написание истории болезни/фрагмента истории болезни

#### 4.2 Решение ситуационных задач по темам:

#### Тема №1: «ИСТОРИЯ РАЗВИТИЯ УЧЕНИЯ О ВНУТРЕННИХ БОЛЕЗНЯХ. ОБЩИЙ ОСМОТР»

#### Ситуационная задача 1

У больного заболевание сердца, осложнённое сердечно-сосудистой недостаточностью. Лицо одутловатое, синюшное, глаза слезятся, рот полуоткрыт, выраженная одышка в покое, анасарка.

- Дайте оценку общего состояния больного.
- Какое положение тела принимает такой больной?
- Как называется описанное лицо?
- Поясните понятие «анасарка».

#### Ответ к задаче №1

- Состояние больного тяжелое.
- Положение вынужденное: ортопноэ.
- Описанное лицо соответствует выражению "лицо Корвизара" по имени известного

французского врача, лейб-медика Наполеона Бонапарта, впервые давшего подробное описание характерных изменений лица больного с выраженной сердечной недостаточностью.

Г) Анасаркой называется состояние больного, имеющего выраженные тканевые и полостные отеки, включая асцит, гидроторакс, возможный выпот в полости перикарда

### **Ситуационная задача 2**

Больной 19 лет. Студент вуза, жалуется на тошноту, рвоту, схваткообразные боли в подложечной области и по всему животу. Дважды был жидкий стул. Температура 37,2°C. Чувствует слабость. Заболел остро. Накануне вечером был в гостях, где ел жареное мясо с острыми приправами, пирожные с кремом, пил сладкие газированные напитки.

Ранее подобных явлений не было, какими-либо другими заболеваниями не болел.

А) Какие жалобы являются основными у данного пациента?

Б) Какие жалобы можно отнести к жалобам общего характера?

### **Ответ к задаче №2**

А) Тошнота, рвота, боли в животе, понос.

Б) Слабость, повышение температуры.

### **Ситуационная задача 3**

Больной 50 лет, фермер, жалуется на приступы удушья по ночам, вялость и раздражительность по утрам, сонливость днем. Вне приступов считает себя здоровым.

Считает, что заболел год назад, когда впервые ночью внезапно испытал чувство нехватки воздуха.

В дальнейшем приступы стали повторяться с возрастающей частотой. Обратил внимание, что приступы бывают, когда спит на пуховой перине. При перемене места сна становится легче.

Из анамнеза жизни: рос и развивался нормально. Заболеваний в детстве не помнит. Травм, операций не было. С 28 лет занимается сельским хозяйством. Условия быта хорошие. Вредные привычки отрицает. Мать больного страдает бронхиальной астмой.

Аллергологический анамнез: аллергия на мед, укусы пчел (зуд, ощущение жара, слабость, недомогание, чиханье, заложенность и обильное водянистое отделяемое из носа, затруднение дыхания, особенно при работе в поле).

А) Выделите основные жалобы пациента.

Б) Какие важные сведения аллергологического анамнеза, кроме приведенных в условии задачи, необходимо выяснить у больного?

### **Ответ к задаче №3**

А) Приступы удушья по ночам

Б) Сведения об аллергической реакции на лекарственные препараты.

### **Ситуационная задача 4**

У тяжелого больного лицо бледное с синюшным оттенком, глаза глубоко ввалившиеся, роговицы тусклые, черты лица осунувшиеся, нос заострен, лицо покрыто холодным потом.:

*Эпонимическое название этого выражения лица, для какого заболевания оно характерно?*

### **Ответ к задаче №4**

Данное лицо описано Гиппократом и известно как лицо Гиппократа (facies Hippocratica). Наблюдается при крайне тяжелом состоянии (шок, разлитой перитонит).

### **Ситуационная задача 5**

Больной 47 лет, находится на стационарном лечении в пульмонологическом отделении. Объективно: истощен, выраженное искривление кзади и в сторону грудного отдела позвоночника, на губах множественные мелкие пузырьки, температура тела 37,8°.

А. При каком ИМТ говорят об «пониженном питании» больного?

Б. Как называется выраженное истощение?

В. Как называется подобный вид искривления позвоночника?

Г. Охарактеризуйте изменение температуры тела?

Д. Что такое послабляющая лихорадка?

### **Ответ к задаче №5**

А. ИМТ ниже 18 кг/м<sup>2</sup> Б. Кахексия. В. Кифосколиоз. Г. Субфебрильная.  
Д. Суточные колебания температуры более 1°С, причем утренний минимум выше 37°С.

### **Ситуационная задача 6**

При осмотре больной 72 лет: сидит с опущенными вниз ногами, выражение лица страдальческое, при разговоре одышка, кожные покровы цианотичные, стопы и голени отекающие. В анамнезе – хроническое заболевание сердца.

- А. *Оцените общее состояние больного положение больного.*  
Б. *Как называется такое вынужденное положение больного.*

### **Ответ к задаче №6**

Общее состояние тяжелое, положение ортопноэ.

### **Ситуационная задача 7**

Больной П. 33 лет, находится без сознания, рефлексы отсутствуют, лежит неподвижно, кожные покровы сухие, шелушащиеся, температура тела 38,4°С, дыхание частое шумное, зрачки узкие, в выдыхаемом воздухе запах ацетона.

- А. *Оцените степень нарушения сознания?*  
Б. *Какое положение занимает больной?*  
В. *Оцените степень повышения температуры?*  
Г. *Как называются узкие зрачки?*

### **Ответ к задаче №7**

1. Кома. 2. Пассивное. 3. Умеренно повышенная. 4. Миоз.

### **Ситуационная задача 8**

В отделение поступил больной с температурой тела 39°С.

- А. *Как называется такая температура?*  
Б. *Что можно увидеть при осмотре кожных покровов?*  
В. *Что такое критическое снижение температуры?*  
Г. *За чем необходимо следить при критическом снижении температуры?*

**Ответ.** А. Высокая. Б. Покраснение (гиперемия) кожных покровов и слизистых оболочек (инъекция склер). В. Резкое снижение. Г. Возможно обезвоживание – нужно следить за пульсом, АД, своевременно переодеть больного при выраженном потоотделении.

### **Ситуационная задача 9.**

Пациент при росте 158 см весит 84 кг, эпигастральный угол 90°.

- А. *Определите конституциональный тип пациента*  
Б. *Определите ИМТ.*  
С. *Оцените степень питания пациента.*  
Д. *Назовите цифры ИМТ, характерные для ожирения. б*  
Е. *Какие степени ожирения Вы знаете?*

### **Ответ к задаче №9.**

А. Нормостенический. В. 33,7 кг/м<sup>2</sup>. С. Ожирение I степени. Д. 30 кг/м<sup>2</sup> и выше  
Е. I ст. – ИМТ 30-34,9 кг/м<sup>2</sup>, II – ИМТ 35-39,9 кг/м<sup>2</sup>, III – 40 кг/м<sup>2</sup> и выше

## **Тема №2: «СИМПТОМАТИКА ЗАБОЛЕВАНИЙ ССС. ПАЛЬПАЦИЯ СЕРДЦА И СОСУДОВ»**

### **Ситуационная задача 1**

Больной сидит, опираясь руками о постель, ноги спущены вниз. Отмечается выраженный акроцианоз, анасарка.

1. *Как называется положение, которое принимает больной?*

2. Для заболевания какой системы характерны, выявленные при общем осмотре, данные?
3. Почему данное положение облегчает состояние больного?

### **Ответ к задаче №1**

1. Больной находится в вынужденном положении - ортопноэ. 2. Это положение принимают больные, страдающие выраженной недостаточностью кровообращения. 3. В положении ортопноэ происходит некоторое перераспределение циркулирующей крови, уменьшается венозный возврат крови к сердцу, разгружается малый круг кровообращения, что проявляется уменьшением одышки. Попытка больного лечь (принять горизонтальное положение) вызывает резкое усиление одышки вплоть до появления удушья.

### **Ситуационная задача 2.**

Осмотр сердца: верхушечный толчок хорошо виден на глаз в V межреберье по срединно-ключичной линии. Пальпация: верхушечный толчок в V межреберье по левой срединно-ключичной линии усилен, приподнимающий, концентрированный. Сердечный толчок и эпигастральная пульсация не выявляются.

1. Признаки какой сердечной патологии имеются у больного?
2. За счет чего бывает эпигастральная пульсация?
3. Что такое концентрированный верхушечный толчок?
4. Имеется ли в данном случае значительная дилатация правого желудочка?

### **Ответ к задаче №2.**

1. Гипертрофия левого желудочка.
2. За счет дилатации правого желудочка.
3. Шириной не более 2 см.
4. Нет.

### **Ситуационная задача 3.**

Осмотр сердца: видны на глаз сердечный толчок и эпигастральная пульсация. Верхушечный толчок не определяется. Пальпация: верхушечный толчок расположен в V межреберье на 1 см кнутри от среднеключичной линии, обычный. В области абсолютной сердечной тупости сердца и эпигастрия определяется усиленная и разлитая пульсация.

1. Признаки какой сердечной патологии имеются у больного?
2. Имеется ли гипертрофия левого желудочка?
3. Имеется ли у больного сердечный толчок?
4. Имеется ли у больного сердечный горб?
5. Предполагается ли у больного увеличение печени?

### **Ответ к задаче №3.**

1. Гипертрофия и дилатация правого желудочка.
2. Нет.
3. Да.
4. Нет.
5. Да.

### **Ситуационная задача 4.**

При профосмотре у пациента зарегистрировано АД 190/110 мм.рт.ст. Анамнез: высокое АД около 10 лет, при этом пациент не разу не обследовался, регулярно медикаментов не принимал. Самочувствие удовлетворительное, жалоб не предъявляет. Переносимость физической нагрузки хорошая.

Какие характеристики верхушечного толчка возможно получите при физикальном обследовании этого пациента?

1. Локализация
2. Резистентность
3. Сила
4. Ширина
5. Характер

### **Ответ к задаче №4**

Верхушечный толчок при гипертрофии левого желудочка вследствие гипертонической болезни может быть:

1. Смещен влево
2. Резистентный
3. Усиленный
4. Разлитой
5. Положительный

### **Ситуационная задача 5.**

Больной Б., 53 лет, в течение последних 10 лет страдавший стенокардией напряжения, на фоне интенсивной физической нагрузки почувствовал сильную боль за грудиной с иррадиацией в левую лопатку. На фоне болевого приступа отмечались сердцебиение, одышка, тошнота, слабость и усиленное потоотделение. Состояние больного не изменилось после прекращения физической нагрузки и приема нитроглицерина. Прибывший врач скорой помощи поставил диагноз: «Острый коронарный синдром (ОКС). Инфаркт миокарда левого желудочка». Через час при осмотре состояние тяжелое, акроцианоз, пульс - 110 уд/ мин, артериальное давление 90/70 мм.рт.ст (обычное для больного давление – 140/ 85 мм.рт.ст.). При аускультации легких отмечается наличие влажных хрипов.

1. Перечислите типичные жалобы больного с ОКС.

2. О чем свидетельствует наличие влажных хрипов в грудной клетке?

#### **Ответ к задаче 5.**

1. Сильная боль за грудиной с иррадиацией в левую лопатку, не купирующая приемом нитроглицерина.
2. Развитие левожелудочковой недостаточности

#### **Ситуационная задача 6**

Больной 47 лет поступил в стационар с амбулаторного приёма в поликлинике, куда обратился с жалобами на сжимающие боли за грудиной, возникающие при ходьбе в среднем темпе через 500 м или при подъёме по лестнице на 3 этаж, проходящие через 1-2 мин покоя. Впервые боли за грудиной появились 2 года назад, но больной их появление не связывал с заболеванием сердца, к врачам не обращался. Настоящее ухудшение наступило в течение недели, когда приступы загрудинных болей участились, стали возникать при меньших нагрузках – при спокойной ходьбе через 50-100 м, появились приступы сжимающих болей в покое. Из анамнеза известно, что больной страдает артериальной гипертензией с максимальными цифрами АД – 170/100 мм рт. ст. Мать и отец больного страдают артериальной гипертензией, имеются случаи внезапной смерти среди родственников.

#### **Вопросы:**

1. Какие данные расспроса позволяют предположить диагноз ИБС?
2. Какие данные анамнеза позволяют предположить диагноз ИБС?

#### **Ответ к задаче 6**

1. Диагноз поставлен на основании жалоб на сжимающие боли за грудиной, возникающие при ходьбе в среднем темпе через 500 м или при подъёме по лестнице на 3 этаж, проходящие через 1-2 мин покоя;
2. Данные анамнеза: страдает артериальной гипертензией с максимальными цифрами АД 170/100 мм рт. ст., курит до 1 пачки сигарет в день в течение 20 лет; приступы загрудинных болей участились, стали возникать при меньших нагрузках - при спокойной ходьбе через 50-100 м, появились приступы сжимающих болей в покое. Мать и отец больного страдают артериальной гипертензией, имеются случаи внезапной смерти среди родственников.

### **Тема №3: «ПЕРКУССИЯ СЕРДЦА»**

#### **Ситуационная задача 1**

Правая граница относительной тупости сердца определяется на 4 см кнаружи от правого края грудины, левая - по левой среднеключичной линии в пятом межреберье, верхняя не изменена. Кроме того, отмечается положительный венный пульс.

#### **Вопросы:**

1. За счет каких отделов, в большей мере, расширено сердце?
2. Какая граница относительной тупости сердца расширена больше?
3. Что может увидеть врач в надчревной области?

#### **Ответ к задаче №1**

Сердце расширено за счёт правого желудочка и правого предсердия. Больше расширена правая граница относительной тупости сердца. В надчревной области будет определяться эпигастральная пульсация, обусловленная гипертрофией правого желудочка.

### **Ситуационная задача 2**

Границы относительной тупости сердца:

Правая - на 1 см вправо от края грудины,

Левая - по передней аксиллярной линии,

Верхняя - верхний край III ребра.

Границы абсолютной тупости сердца:

Правая - левый край грудины,

Левая - на 2 см кнутри от передней аксиллярной линии,

Верхняя - IV ребро.

1. *Признаки какой сердечной патологии имеются?*
2. *Увеличен ли поперечник сердца?*
3. *Изменяются ли размеры верхушечного толчка?*
4. *Какой будет конфигурация сердца?*

### **Ответ к задаче 2.**

1. Дилатация и гипертрофия левого желудочка 2. Да 3. Да 4. Аортальная

### **Ситуационная задача 3.**

Границы относительной тупости сердца:

Правая - на 5 см вправо от края грудины,

Левая - на 2,5 см кнаружи от левой срединно-ключичной линии,

Верхняя - II ребро.

Границы абсолютной тупости сердца:

Правая — правый край грудины,

Левая - на 1 см кнаружи от левой срединно-ключичной линии.

Верхняя - III ребро.

1. *Признаки какого синдрома имеются у больного?*
2. *Увеличен ли поперечник сердца?*
3. *Ожидается ли обнаружение сердечного толчка?*
4. *Какой будет конфигурация сердца?*

### **Ответ к задаче №3.**

1. Дилатация всех отделов 2. Да 3. Да 4. “Бычьё сердце”

### **Ситуационная задача 4.**

Границы относительной тупости сердца:

Правая - на 1 см вправо от края грудины,

Левая - на 2 см кнаружи от левой срединно-ключичной линии,

Верхняя - II ребро.

Границы абсолютной тупости сердца:

Правая - левый край грудины,

Левая - по левой срединно-ключичной линии,

Верхняя - IV ребро.

1. *Признаки какой сердечной патологии имеются у больного?*
2. *Увеличен ли поперечник сердца?*
3. *Увеличены ли границы ОТС?*
4. *Ожидается ли обнаружение сердечного толчка?*

### **Ответ к задаче №4.**

1. Увеличение размеров ЛП и ЛЖ 2. Да 3. Да 4. Нет



## Тема №4: «БИОМЕХАНИКА СЕРДЦА»

### **Ситуационные задача №1.**

На верхушке сердца - ослабленный первый тон, имеется акцент и расщепление второго тона на легочной артерии, на верхушке сердца выслушивается систолический шум с распространением в левую подмышечную область.

1. *Что можно выявить методом пальпации и перкуссии сердца?*
2. *Какие дополнительные исследования необходимо провести?*

### **Ответ к задаче №2**

1. При пальпации верхушечный толчок смещён влево. Перкуторно границы относительной тупости также увеличены влево. 2. Дополнительные исследования: ЭКГ, ЭхоКГ, рентгенографию сердца с контрастированием пищевода.

### **Ситуационная задача 5.**

На верхушке сердца выслушивается систолический шум, сила которого нарастает ко 2-му межреберью справа. Шум хорошо проводится на сонные артерии, не проводится в подмышечную впадину.

1. *О какой причине шума следует думать?*
2. *Изменяются ли тоны сердца?*
3. *Какая будет звучность I тона?*
4. *Какая будет звучность II тона?*
5. *Какая ожидается звучность II тона над аортой?*

### **Ответ к задаче №5.**

1. Аортальный стеноз 2. Да 3. Ослабленной 4. Да 5. Ослабленной

### **Ситуационная задача 6.**

На верхушке сердца выслушивается усиленный I хлопающий тон и пресистолический шум.

1. *Когда может быть подобная аускультативная симптоматика?*
2. *Каким может быть 2 тон?*
3. *Может ли в данной ситуации выслушиваться тон открытия митрального клапана?*
4. *Какой будет звучность 2 тона?*
5. *Может ли быть раздвоение 2 тона?*

### **Ответ к задаче №6.**

1. При митральном стенозе 2. Измененным 3. Да 4. Усиленной 5. Да

## Тема №5: «АУСКУЛЬТАЦИЯ СЕРДЦА И СОСУДОВ»

### **Ситуационная задача 1**

На зачете по практическим навыкам Вам дано задание провести аускультацию сердца.

- A). *С чего Вы начнете исследование пациента?*
- B). *Как Вы отличите I тон от II?*
- B). *Какое заключение возможно в случае, если обследуемый пациент не имеет патологии сердца?*

### **Ответ к задаче №1**

A). Необходимо пропальпировать верхушечный толчок. В случае, если пальпаторно верхушечный толчок не определяется следует проперкутировать левую границу относительной тупости сердца для выявления первой точки аускультации.

B). Систолический первый тон выслушивается после продолжительной диастолической паузы. Второй тон, с которого начинается диастола, слышится после короткой систолической паузы. Первый тон совпадает с верхушечным толчком и пульсовой волной сонной артерии.

B). При аускультации тоны сердца сохранены, ритм сердца правильный, двухчленный. На верхушке I тон имеет физиологическое соотношение со II (в 1,5 или 2 раза громче, продолжительны, низкий). Расщепления и раздвоения I тона на выдохе не выявлено. Второй тон

на основании сердца, сохранен (в 1,5–2 раза громче, чем I, высокий). Акцент II тона на легочной артерии. Определяется расщепление II тона на легочной артерии на вдохе. Шумы не выслушиваются.

### **Ситуационная задача 2**

При аускультации сердца Вы выслушали систолический, непосредственно связанный с I тоном убывающий, громкий шум на верхушке.

- А). В какие области необходимо проследить проведение шума?*
- Б). Поражением какого клапана обусловлено возникновение этого шума?*
- В). Каков механизм его возникновения?*

#### **Ответ к задаче №2**

А). В какие области необходимо проследить проведение шума? Необходимо определить проводится ли шум в подмышечную область, в V, IV, III межреберья по левому краю грудины, под нижним углом лопатки.

Б). Поражением какого клапана обусловлено возникновение этого шума? Данный шум обусловлен поражением митрального клапана.

В). Каков его возможный механизм возникновения? При патологическом неполном закрытии митрального отверстия во время систолы под действием большой разности давлений между желудочком и предсердием возникает обратный (регургитационный) ток крови. Брешь между створками митрального клапана действует как локальное сужение, при этом возникает турбулентность, вызывая систолический шум.

### **Ситуационная задача 3**

При выслушивании сердца Вы выслушали грубого, пилящего характера, систолический шум над всеми точками аускультации, максимум над аортой.

- А). В какие дополнительные области необходимо проследить проведение шума?*
- Б). Поражением какого клапана обусловлено возникновение этого шума?*
- В). Каков механизм его возникновения?*

#### **Ответ к задаче №3**

А). В какие дополнительные области необходимо проследить проведение шума? Необходимо провести аускультацию подключичных пространств, межлопаточного пространства, а также на задержке дыхания выслушать сосуды шеи.

Б). Поражением какого клапана обусловлено возникновение этого шума? Данный шум обусловлен поражением аортального клапана.

В). Каковы его возможные механизмы возникновения? Сращение створок аортального клапана вызывает сужение, из-за которого в систолу возникает турбулентный ток крови, следовательно шум. В механизме образования этого шума также большое значение имеет удар вибрирующей струи о стенку восходящей аорты, который формирует мощные низкочастотные колебания.

### **Ситуационная задача 4**

При аускультации молодого человека без отягощенного кардиологического анамнеза Вы выслушали короткий систолический шум на легочной артерии.

- А). С наибольшей долей вероятности, какой механизм возникновения этого шума и его прогностическое значение?*
- Б). Необходимо ли использовать приемы функциональной аускультации в данном случае?*
- В). Какое инструментальное исследование необходимо рекомендовать для исключения органического характера шума?*

#### **Ответ к задаче №4**

А). С наибольшей долей вероятности, какой механизм возникновения этого шума и его прогностическое значение? Учитывая отсутствие кардиологического анамнеза, молодой возраст пациента наиболее вероятен функциональный шум, возникающий из-за анатомических особенностей строения легочного ствола, что приводит к возникновению турбулентного тока крови.

Б). Необходимо ли использовать приемы функциональной аускультации в данном случае? Функциональным шумам присуща лабильность и изменчивость вплоть до исчезновения в зависимости от положения пациента, уровня физической нагрузки. В данном случае необходимо провести аускультацию в различных положениях пациента (сидя, лежа, стоя), а также после физической нагрузки.

В). Какое инструментальное исследование необходимо рекомендовать для исключения органического характера шума? Эхокардиографическое исследование сердца.

#### **Ситуационная задача 5.**

На верхушке сердца выслушивается систолический шум, проводится в подмышечную впадину, к основанию мечевидного отростка, в точку Боткина, в область проекции митрального клапана. Максимум его выслушивания - верхушка сердца.

1. О какой причине шума следует думать?
2. Изменяются ли тоны сердца?
3. Какой будет звучность первого тона?
4. Какая ожидается звучность 2 тона над легочной артерией?

#### **Ответ к задаче №5.**

1. Митральная недостаточность 2. Да 3. Ослабленной 4. Усиленная

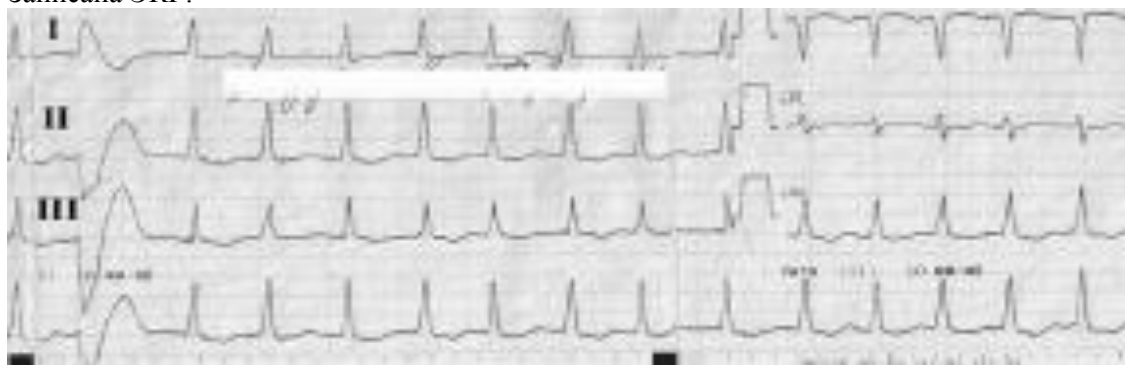### **Тема №6: «ИНСТРУМЕНТАЛЬНЫЕ МЕТОДЫ ИССЛЕДОВАНИЯ СЕРДЕЧНО-СОСУДИСТОЙ СИСТЕМЫ»**

#### **Ситуационная задача 1**

Больная М. 52 лет бухгалтер, госпитализирована с жалобами на неритмичное сердцебиение, общую слабость, головокружение, быструю утомляемость, одышку при ускоренной ходьбе. Анамнез заболевания: в течение 15 лет отмечает повышение артериального давления до максимальных 190/120 мм рт. ст. Ухудшение состояния отмечает в течение 3-х дней, когда впервые в жизни появились вышеописанные жалобы. Учитывая их прогрессирующий характер, вызвала скорую помощь.

Объективно: сознание ясное, активна. Отеков нет. Рост - 178 см, вес - 107 кг. Отложение подкожно-жирового слоя на бёдрах и животе. Кожные покровы повышенной влажности. Грудная клетка гиперстеническая. В лёгких везикулярное дыхание, хрипов нет. Область сердца не изменена. Левая граница сердца – на 2 см снаружи от срединно-ключичной линии в V межреберье слева. Тоны сердца неритмичные. ЧСС - 121 ударов в минуту. АД в покое сидя - 170/115 мм рт. ст. Пульс на лучевых артериях симметричный, неритмичный, неравномерный с частотой 100 ударов в минуту.

Записана ЭКГ:



*Интерпретируйте представленную электрокардиограмму.*

#### **Ответ к задаче №1**

На ЭКГ ритм фибрилляции предсердий с ЧСС 130-150 ударов в минуту, гипертрофия левого желудочка (индекс Соколова-Лайона 43 мм). QRS = 80 мс, QT = 240 мс. 1 желудочковая экстрасистола. Депрессия сегмента ST по боковой стенке, обусловленная систолической перегрузкой ЛЖ.

### Ситуационная задача 2

Констатирована недостаточность клапана аорты  
*Укажите изменения основных параметров эхокардиограммы.*

#### Ответ к задаче №2

Увеличение КДО и КДР ЛЖ, в режиме доплерографии выявляется аортальная регургитация. При значительном увеличении полости левого желудочка, возможно, развитие митральной регургитации. Поражение створок аортального клапана может заключаться в их утолщении. В случае инфекционного эндокардита определяются вегетации на створках. Можно отметить несмыкание створок аортального клапана в период диастолы.

### Ситуационная задача 3

У больного диагностирован стеноз левого атриовентрикулярного отверстия.  
*Какие изменения фонокардиограммы характерны для данного состояния?*

#### Ответ к задаче №3

Определяется усиление и увеличение частоты колебаний первого тона, возможно, его расщепление. Возникает патологический тон открытия митрального клапана (митральный щелчок), следующий через 0,06-0,12 сек. после II тона. Появляются колебания, характерные для пресистолического шума.

### Ситуационная задача 4

У больного приступ стенокардии.

#### **Вопросы:**

*Какие изменения эхокардиограммы могут быть выявлены?*

#### Ответ к задаче №4

В момент приступа стенокардии нарушается питание и сократительная активность зависимого от пораженной коронарной артерии участка миокарда. Это вызывает гипокинезию или дискинезию данного участка преходящего характера. В отличие от инфаркта миокарда или постинфарктного кардиосклероза эти изменения обратимы.

Если больной ранее уже перенес инфаркт миокарда, выявляются стойкие нарушения сократительной активности пораженных сегментов миокарда левого желудочка, при обширных поражениях увеличиваются размеры и объем ЛЖ, возникают признаки диастолической и систолической сердечной недостаточности.

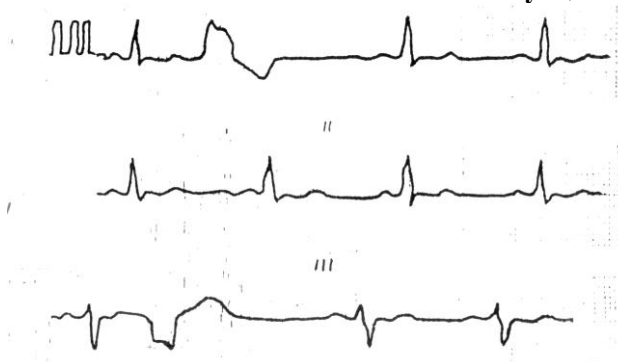
### Ситуационная задача 5

*Как зарегистрировать ЭКГ у пациента с дэкстрапозицией?*

#### Ответ к задаче №5

Зеркально переставляем местами все перечисленные выше электроды.

### Ситуационная задача 6.

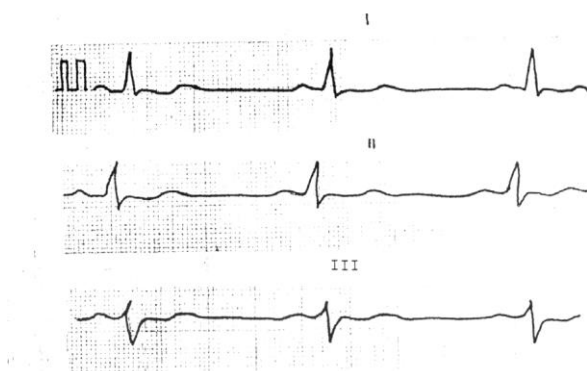


1. *Определите патологию?*
2. *Можно ли говорить о мерцательной аритмии на данной ЭКГ?*
3. *Какое положение электрической оси сердца?*
4. *Имеются ли признаки гипертрофии ЛП?*
5. *Имеются ли признаки гипертрофии ПП?*

**Ответ к задаче №6.**

1. Желудочковая экстрасистолия 2. Нет 3. Отклонена влево 4. Нет 5. Нет

**Ситуационная задача 7.**

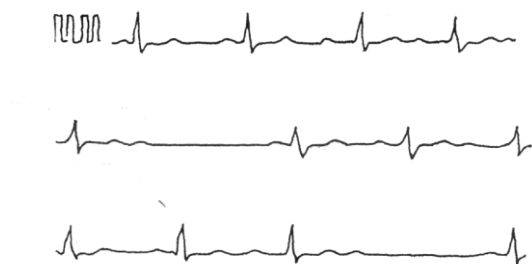


1. *Определите ритм?*
2. *Какое положение электрической оси сердца?*
3. *Назовите нормальную частоту сердечных сокращений?*
4. *Имеются ли признаки гипертрофии ЛП?*
5. *Имеются ли признаки гипертрофии ПП?*

**Ответ к задаче №7.**

1. Синусовый 2. Смещена влево 3. 60-80 в 1 минуту 4. Нет 5. Нет

**Ситуационная задача 8.**



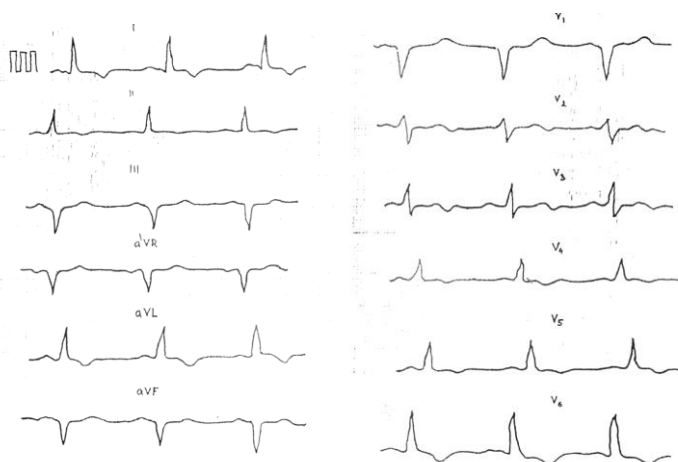
:

1. *Определите патологию?*
2. *Имеются ли признаки мерцательной аритмии?*
3. *Какое положение электрической оси сердца?*
4. *Имеются ли признаки гипертрофии ЛП?*
5. *Имеются ли признаки гипертрофии ПП?*

**Ответ к задаче №8.**

1. АВ блокада II степени 2. Нет 3. Нормальное 4. Нет 5. Нет

**Ситуационная задача №9.**



1. Гипертрофия какого отдела сердца представлена на ЭКГ?
2. Какое положение электрической оси?
3. В чем заключается патология конечной части желудочкового комплекса на ЭКГ?
4. Есть ли признаки гипертрофии ЛП?
5. Есть ли признаки гипертрофии ПП?

**Ответ к задаче №9.**

1. Левого желудочка
2. Смещена влево
3. Депрессия ST в V6, отрицательный T в I, aVL, V4-V6
4. Нет
5. Нет

**Тема №7: «НАРУШЕНИЕ СЕРДЕЧНОГО РИТМА»**

**Ситуационная задача 1**

Больной М., 68 лет обратился к врачу с жалобами на одышку при незначительной физической нагрузке, сердцебиение, перебои в работе сердца, общую слабость, отеки на ногах.

Анамнез заболевания: Повышение АД отмечает около 18 лет, лечился нерегулярно. В течение 10 лет беспокоят перебои в работе сердца, ощущение сердцебиения, одышка при умеренной физической нагрузке. Неоднократно лечился в стационаре. В течение 2-х недель отмечает ухудшение самочувствия: усилились одышка, сердцебиение, общая слабость, наблюдались выраженные отеки на ногах. Из анамнеза жизни. Курил больше 35 лет до 20 сигарет в сутки. Отец умер в возрасте 50 лет от инсульта.

Объективно: Состояние тяжелое. Сознание ясное. Повышенного питания (ИМТ=31,2 кг/м<sup>2</sup>). Акроцианоз. Выраженные отеки на нижних конечностях. ЧД 23 в 1 минуту. В легких дыхание везикулярное ослабленное. В нижних отделах выслушиваются влажные незвучные мелкопузырчатые хрипы. Верхушечный толчок располагается в V межреберье на 1 см кнаружи от левой срединноключичной линии. Разлитой, ослабленный, низкий, нерезистентный. Левая граница относительной тупости сердца смещена влево. Тоны сердца приглушены, аритмичные, ЧСС 115 в 1 минуту, PS – 92 в 1 минуту. АД 160 и 100 мм рт.ст.

Язык влажный, чистый. Живот увеличен в объеме за счет подкожно-жировой клетчатки. При пальпации живот мягкий, безболезненный. Размеры печени по Курлову 13x12x11 см.

Дополнительные методы исследования:

ЭКГ – ритм неправильный. Интервалы RR различные, ЧСС – 110 в минуту, зубец P отсутствует, регистрируются волны мерцания F. Комплекс QRS не изменен, депрессия ST и отрицательный зубец T в I, II, AVL, V4, V5, V6.

*Определите патологию, диагностируемую по ЭКГ*

**Ответ к задаче №1**

Фибрилляция предсердий.

**Ситуационная задача 2**

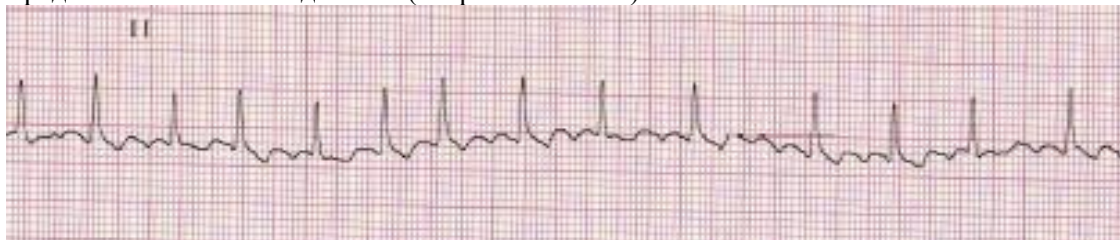
Пациент К. 50 лет обратился к участковому врачу в связи с впервые возникшим приступом сердцебиения, сопровождающимся мышечной дрожью, слабостью, незначительным затруднением дыхания. Приступ возник около 2 часов назад при сильном эмоциональном стрессе.

Ранее при регулярной диспансеризации никаких заболеваний выявлено не было, АД было всегда в пределах нормы. На ранее снятых ЭКГ без патологических изменений. Весьма значительные физические нагрузки переносит хорошо.

При осмотре: сознание ясное. Кожные покровы обычной окраски и влажности. В лёгких везикулярное дыхание, ЧДД - 18 в минуту. Границы относительной сердечной тупости в пределах нормы. Тоны сердца аритмичные, шумов нет, ЧСС - 144 удара в минуту, пульс - 108 в минуту. АД - 130/80 мм рт. ст. Печень не увеличена.

Периферические отёки отсутствуют. Температура тела 36,9°C.

Представлена ЭКГ отведение II (скорость 25 мм/с):



1. Назовите отклонения от нормы, видимые на представленной ЭКГ, и сформулируйте ЭКГ-заключение.

2. Какой синдром послужил основанием для направления на ЭКГ?

### **Ответ к задаче №2**

1. Ритм нерегулярный, ЧСС повышена, отсутствуют зубцы P, волны f.

Заключение: фибрилляция предсердий, тахисистолическая форма.

2. Нарушение ритма сердца.

### **Ситуационная задача 3**

Больная 35 лет, вызвала СМП на дом в связи с жалобами на сердцебиение.

В анамнезе - на протяжении 5 лет 3-4 приступа сердцебиения, продолжительностью до 30 минут, проходящие самостоятельно. К врачу не обращалась.

При осмотре состояние удовлетворительное. Признаков недостаточности кровообращения нет. Тоны сердца приглушены, ритм правильный, 180 в минуту, АД - 110/60 мм рт.ст.

1. Показания для направления пациента на инструментальное обследование

2. Ваши действия?

### **Ответ к задаче №3**

1. Пароксизмальная наджелудочковая тахикардия.

2. Немедленно контроль ЭКГ.

### **Ситуационная задача 4**

Больная 32 лет вызвала СМП по поводу сердцебиения, головокружения, слабости. Приступ сердцебиения возник впервые, около 2 часов назад, на фоне эмоционального стресса.

При осмотре - признаков недостаточности кровообращения нет. Тремор пальцев рук, Границы сердца не увеличены, Тоны сердца громкие, Пульс - 200 в минуту, ритмичный. АД — 140/90 мм рт.ст. Мочеиспускание частое, безболезненное.

На ЭКГ: ритм правильный, 200 в минуту, зубец P во II и III отведениях — отрицателен.

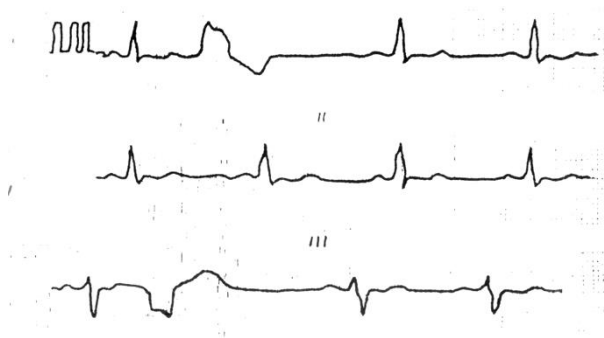
Желудочковый комплекс обычной формы.

1. Какой синдром послужил основанием для направления на ЭКГ?

### **Ответ к задаче №4**

1. Нарушение ритма - Пароксизм наджелудочковой тахикардии.

### **Ситуационная задача 5.**

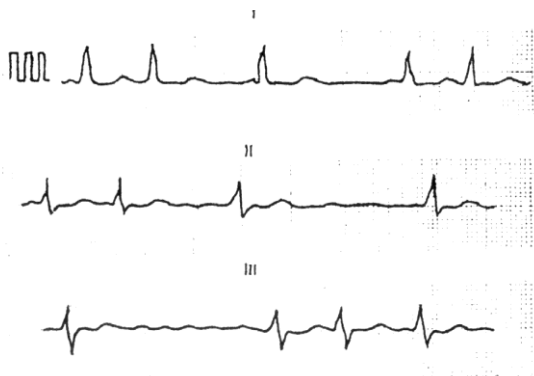


1. Назовите отклонения от нормы, видимые на представленной ЭКГ, и сформулируйте ЭКГ-заключение.
2. Какой синдром послужил основанием для направления на ЭКГ?

**Ответ к задаче №5.**

1. Желудочковая экстрасистолия 2. нарушение сердечного ритма

**Ситуационная задача 6.**

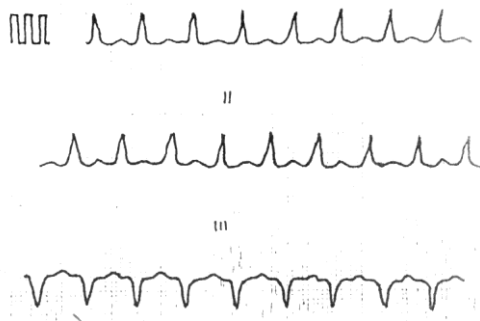


1. Сформулируйте ЭКГ-заключение.
2. Какой синдром послужил основанием для направления на ЭКГ?
3. Как расположена электрическая ось сердца?
4. Можно ли оценивать гипертрофию предсердий на данной ЭКГ? Почему?
5. Можно ли говорить о синусовом ритме на данной ЭКГ? Почему?
6. Возможен ли дефицит пульса у данного больного?

**Ответ к задаче №6.**

1. Мерцательная аритмия 2. Нарушение сердечного ритма 3. Смещена влево 4. Нет, так как нет зубца "P" 5. Нет, так как нет зубца "P" 6. Да

**Ситуационная задача 7.**





1. Сформулируйте ЭКГ-заключение.
2. Какой синдром послужил основанием для направления на ЭКГ?
3. Определите положение электрической оси сердца?
4. Можно ли в данном случае говорить о синусовом ритме? Почему?
5. Имеются ли признаки гипертрофии ЛП? Почему?
6. Имеются ли признаки гипертрофии ПП? Почему?

**Ответ к задаче №7.**

- 1.Суправентрикулярная тахикардия 2.Нрушение срдечного ритма 3.Смещена влево 4.Нет, не определяется зубец “Р”  
5.Нет, не определяется зубец “Р” 6.Нет, не определяется зубец “Р”

**Тема №8: «НАРУШЕНИЯ ПРОВОДИМОСТИ»**

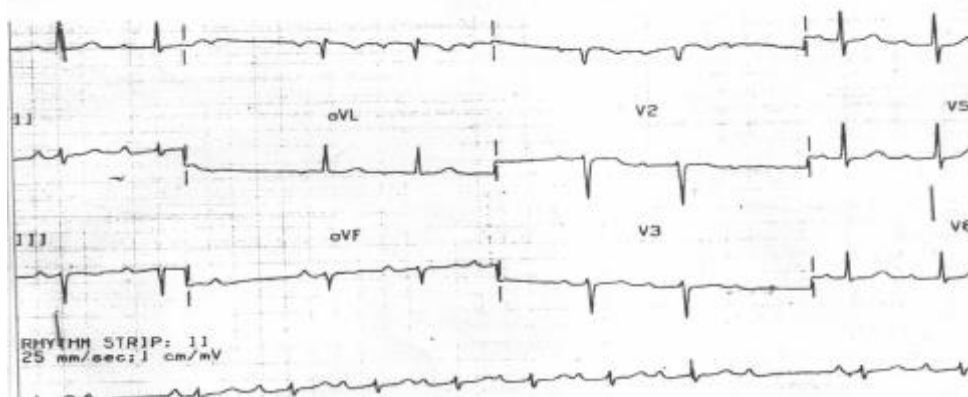
**Ситуационная задача 1.**

Больной 65 лет, пенсионер, поступил в клинику с жалобами на редкий пульс, перебои в работе сердца, ощущение его замирания и остановки, чувство нехватки воздуха при подъеме на 1 лестничный пролёт, давящие боли за грудиной при обычной физической нагрузке, купирующиеся приемом Нитроглицерина через 1-2 мин; кратковременные эпизоды потери сознания.

Из анамнеза: четыре года назад перенёс инфаркт миокарда. Через год стали появляться ангинозные боли при обычной физической нагрузке. Неделю назад ощутил перебои в работе сердца, инспираторную одышку, отметил кратковременные эпизоды потери сознания, что и явилось причиной госпитализации.

Объективно: состояние средней степени тяжести, акроцианоз, отёков нет. В нижних отделах лёгких небольшое количество незвучных мелкопузырчатых хрипов. Тоны сердца глухие, аритмичные, ЧСС - 42 ударов в минуту, Ps - 42 в мин. АД - 110/65 мм.рт.ст. Живот мягкий, безболезненный. Печень на 2 см ниже рёберной дуги, край ее ровный, закруглённый, слегка болезненный при пальпации.

Записана ЭКГ:



1. Интерпретируйте представленную электрокардиограмму.
2. Какой синдром послужил основанием для направления на ЭКГ?

**Ответ к задаче №1**

1. Ритм синусовый, атриовентрикулярная блокада II степени, Мобитц I (с периодикой Самойлова-Венкебаха).
2. Нарушение проводимости сердечного ритма

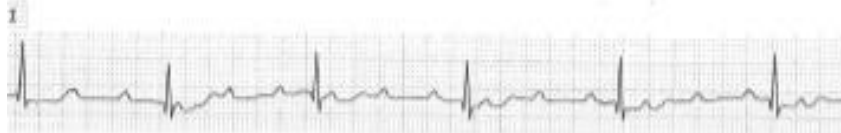**Ситуационная задача 2.**

Больной 75 лет на приеме у врача-терапевта участкового предъявляет жалобы на приступы головокружения, иногда с кратковременной потерей сознания, учатившиеся в течение последнего месяца. Кроме этого, имеется одышка при незначительной физической нагрузке и отёки на ногах, которые появились также около месяца назад и в последующем усиливались.

Анамнез: больным себя считает около 10 лет, когда впервые появились сжимающая боль в

области сердца и одышка при ходьбе до 200 м, боль эффективно купируется Нитроглицерином. Год назад впервые возник приступ потери сознания в течение нескольких минут, сопровождавшийся непроизвольным мочеиспусканием. В последний месяц аналогичные приступы участились, появилось повышение АД.

Объективно: сознание ясное. Выраженный цианоз губ, граница относительной сердечной тупости сердца смещена влево на 2 см. Тоны сердца глухие, ритмичные. Временами выслушивается громкий (пушечный) I тон. ЧСС - 34 удара в минуту. АД - 180/100 мм рт. ст. В лёгких жёсткое дыхание, хрипов нет. Печень выступает из-под рёберной дуги на 5 см, край её плотный, чувствительный при пальпации. Симметричные отёки на ногах до верхней трети голени. Представлена ЭКГ (скорость 25 мм/с):



1. Назовите отклонения от нормы, видимые на представленной ЭКГ, и сформулируйте ЭКГ-заключение
2. Какой синдром послужил основанием для направления на ЭКГ?

### **Ответ к задаче №2**

1. Полная атриовентрикулярная блокада, замещающий ритм АВ-соединения. Заключение: полная атриовентрикулярная блокада (III степени).
2. Нарушение проводимости сердечного ритма

### **Ситуационная задача 3.**

Больной 64 года внезапно потерял сознание на улице. Прохожим вызвана бригада СМП. К приезду бригады больной в сознании, жалуется на слабость, головокружение.

При осмотре - бледность кожных покровов. Периферических отеков нет. Тоны сердца разной звучности, 44 в минуту. АД - 130/70 мм рт.ст.

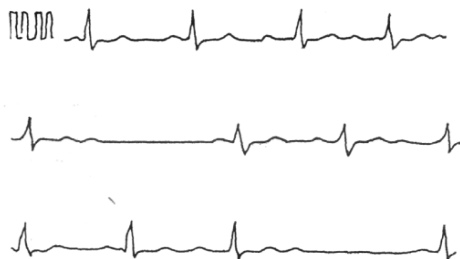На ЭКГ: полная АВ - блокада с частотой желудочковых сокращений 44 в минуту.

1. Возможные причины потери сознания?
2. Неотложные мероприятия во время потери сознания?

### **Ответ к задаче №3**

1. Приступ Морганье-Эдемса-Стокса, обычно связанный с транзиторной асистолией.
2. Удар в область сердца, наружный массаж сердца.
3. Госпитализация в БИТ, в дальнейшем - имплантация постоянного кардиостимулятора.

### **Ситуационная задача 4.**

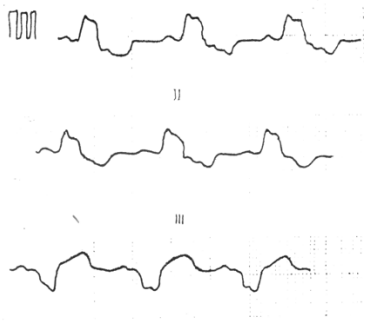


1. Определите патологию?
2. Какой синдром послужил основанием для направления на ЭКГ?
3. Какое положение электрической оси сердца?
4. Имеются ли признаки гипертрофии ЛП?
5. Имеются ли признаки гипертрофии ПП?

### **Ответ к задаче №4**

1. AV блокада II степени 2. Нарушение проводимости сердечного ритма 3. Нормальное 4. Нет  
5. Нет

### Ситуационная задача 5.



1. Определите патологию?
2. Какой синдром послужил основанием для направления на ЭКГ?
3. Определите положение электрической оси сердца?
4. Можно ли говорить о синусовом ритме на данной ЭКГ?
5. Имеются ли признаки гипертрофии ЛП?
6. Имеются ли признаки гипертрофии ПП?

### Ответ к задаче №5

1. Полная блокада ЛНПП 2. Нарушение проводимости сердечного ритма 3. Смещена влево 4. Да  
5. Нет 6. Нет

### Тема №9: «СИНДРОМЫ ОСТРОЙ И ХРОНИЧЕСКОЙ СЕРДЕЧНОЙ НЕДОСТАТОЧНОСТИ»

#### Ситуационная задача 1.

Больная Б. 38 лет предъявляет жалобы на одышку при незначительной физической нагрузке, быструю утомляемость, слабость, эпизоды удушья, возникающие в горизонтальном положении, отёки голеней и стоп.

В возрасте 17 лет был выявлен ревматический порок сердца - недостаточность митрального клапана.

При осмотре: состояние тяжелое. Акроцианоз. Отёки голеней и стоп. ЧДД - 24 в минуту. При сравнительной перкуссии лёгких справа ниже угла лопатки отмечается притупление перкуторного звука. При аускультации ослабленное везикулярное дыхание, в нижних отделах - небольшое количество влажных мелкопузырчатых хрипов. Левая граница сердца - на 3 см кнаружи от среднеключичной линии в VI межреберье. Аускультативная картина соответствует имеющемуся пороку. Ритм сердечных сокращений неправильный, ЧСС - 103 удара в минуту. АД - 110/65 мм рт. ст. Живот увеличен в объёме за счёт ненапряжённого асцита, мягкий, безболезненный. Размеры печени по Курлову - 13×12×10 см. Печень выступает из-под края рёберной дуги на 3 см, край её закруглён, слегка болезненный.

На ЭКГ ритм неправильный, зубцы Р отсутствуют.

1. Выделите ведущий синдром.
2. Наметьте план обследования пациента на первом этапе.
3. К какому специалисту необходимо направить пациентку и с какой целью?

### Ответ к задаче №1

1. Синдром хронической сердечной недостаточности по большому и малому кругам кровообращения.

2. -ОАК, -ОАМ, -ЭКГ, -Эхо-кардиография, -Р-графия органов грудной клетки.

3. Необходимо направить больную на консультацию к врачу-кардиохирургу для обсуждения хирургической коррекции порока.

#### Ситуационная задача 2.

Больная М. 56 лет, продавец ювелирного салона, госпитализирована 11.12.2014 г. с жалобами на интенсивную жгучую боль по всей грудной клетке в течение 7,5 часов, с иррадиацией в левое плечо, шею, нижнюю челюсть, локоть, также предъявляла жалобы на испарину, сердцебиение, слабость, одышку в покое, кашель.

**Анамнез:** рост - 178 см, вес - 105 кг. Не курит. Отец в 49 лет перенес инфаркт миокарда. С 35 лет пациентка отмечает повышение артериального давления до 180/100 мм рт. ст. Ухудшение состояния в виде появления интенсивного болевого синдрома в грудной клетке в покое появилось в 06-00. Пациентка самостоятельно приняла 4 таблетки Нитроглицерина без эффекта и в 12-00 после появления одышки и слабости обратилась за медицинской помощью. Вызвала скорую медицинскую помощь (СМП).

**Объективно:** состояние тяжёлое за счёт болевого синдрома в грудной клетке, одышки, гипотонии. При осмотре кожные покровы мраморной окраски, холодные, выражено влажные. Сохраняется одышка в покое, частота дыхания до 28 в минуту, пациентка принимает вынужденную позу полусидя. Аускультативно над всеми лёгочными полями влажные мелкопузырчатые хрипы. Пульс на лучевых артериях выражено ослаблен, нитевидный, 120 ударов в минуту. Аускультативно в области сердца ослаблен I тон, тахикардия до 120 в минуту, выслушивается систолический шум на верхушке. Артериальное давление на правой верхней конечности - 80/50 мм рт. ст., на левой верхней конечности - 75/50 мм рт. ст. Отёков на нижних конечностях нет.


По ЭКГ в приёмном отделении без динамики, по сравнению с пленкой СМП.

По ЭхоКГ фракция выброса левого желудочка – 38%, выраженная митрально-папиллярная дисфункция, регургитация на митральном клапане III, гипертрофия миокарда левого желудочка. По данным измерения инвазивной гемодинамики центральное венозное давление - 260 мм вод. ст. (N - 90-110 мм. вод. ст.). Давление заклинивания лёгочных капилляров – 23 мм рт. ст. (N - 10-18 мм рт. ст.).

Сердечный индекс – 1,9 л/мин/м<sup>2</sup> (N - 2,5-4,5 л/мин<sup>2</sup>). Сатурация – 69% (N - 80-100).

Рентгенологически в лёгких венозный застой III степени, тень сердца расширена влево.

ЭКГ на этапе СМП.



1. Выделите синдромы, определите ведущий.

2. Составьте план дополнительных обследований.

### **Ответ к задаче №2**

1. Синдромы: болевой ангинозный или острый коронарный синдром (status anginosus); сердечной недостаточности (острой) – одышка, хрипы, тахикардия, гипотония, мраморность и холодность кожных покровов;

Ведущий - острый коронарный синдром.

2. На основании клиники (ангинозный болевой синдром в грудной клетке в течение 7,5 часов, не купирующийся Нитроглицерином), ЭКГ-признаков субэпикардального повреждения миокарда передней стенки левого желудочка, повышения концентрации маркера некроза миокарда - КФК-МВ - диагностирован инфаркт миокарда.

Признаки кардиогенного шока – стойкая гипотония, периферическая гипоперфузия (бледность кожных покровов, пульс слабого наполнения), начинающийся отёк лёгких (тахипноэ, влажные хрипы)

### **Ситуационная задача 3.**

Пациент 76 лет доставлен в стационар с диагнозом острый с элевацией сегмента ST инфаркт миокарда. Предъявляет жалобы на интенсивные, давящие боли за грудиной, а также выраженную одышку смешанного характера в покое, ощущение страха смерти.

Объективно: состояние тяжелое, ортопноэ, кожные покровы бледные, профузный пот, акроцианоз, ЧД 26 в минуту. При аускультации ослабленное везикулярное дыхание, до углов лопаток определяются влажные хрипы.

А). Какой синдром, осложнил течение инфаркта миокарда у пациента?

Б). Оцените состояние больного?

В). Каков патогенез данного синдрома?

### **Ответ к задаче №3**

А). У пациента имеется синдром острой левожелудочковой недостаточности.

Б). Состояние пациента необходимо расценить как тяжелое. Жалобы на боли, одышку. Положение вынужденное, кожные покровы бледные, профузный пот, акроцианоз. Одышка в покое до 26 в минуту. Имеется тяжелое заболевание, с осложненным течением с высоким риском неблагоприятного исхода.

В). Некроз, повреждение, ишемия миокарда, как проявление инфаркта миокарда, приводят к снижению насосной способности сердца. Возникает неспособность миокарда левого желудочка обеспечить адекватное кровоснабжение органов и тканей, застой в малом круге кровообращения.

### **Ситуационная задача 4.**

Пациентка 70 лет предъявляет жалобы на сердцебиение, одышку в покое. Из анамнеза известно, что она много лет страдает артериальной гипертензией, ИБС (перенесла инфаркт миокарда).

Объективно: сидит с опущенными вниз ногами, руками упирается в поверхность кровати. Кожные покровы цианотичные, акроцианоз, отеки стоп, нижней трети голеней. При пальпации области сердца верхушечный толчок определяется в IV межреберья по передней подмышечной линии. При аускультации сердца ритм галопа, I тон на верхушке ослаблен, акцент II на легочной артерии, определяется систолический убывающий шум на верхушке с проведением в подмышечную область. При аускультации легких ослабленное везикулярное дыхание, в нижних отделах влажные незвучные хрипы.

А). Какой синдром является ведущим в настоящее время у пациентки, перечислите его составляющие?

Б). Как называется положение больной?

В). Дайте оценку локализации верхушечного толчка?

Г). Какими наиболее вероятными причинами обусловлен систолический шум на верхушке?

### **Ответ к задаче №4**

А). У пациентки в настоящее время является ведущим синдром хронической сердечной недостаточности, который определяется признаками застоя в большом и малом кругах кровообращения. ХСН учитывая, что одышка, сердцебиение отмечаются в покое имеет IV ФК.

Б). Пациентка заняла вынужденное положение – ортопноэ, благодаря которому достигается депонирование части ОЦК в нижних конечностях, уменьшение ОЦК, снижение преднагрузки на левый желудочек.

В). У пациентки верхушечный толчок смещен влево до передней подмышечной линии (норма 1,- 1,5 см кнутри от СКЛ), и вниз в VI межреберье (норма V межреберье).

Г). Систолический шум на верхушке наиболее вероятен за счет относительной недостаточности митрального клапана, формирования синдрома митральной регургитации, на фоне расширения полости левого желудочка.

### **Ситуационная задача 5.**

Пациент 55 лет обратился за медицинской помощью к участковому кардиологу. Предъявляет жалобы на повышение артериального давления до 180/100 мм рт.ст., снижение переносимости экстремальных физических нагрузок (работает грузчиком), сердцебиение, замедленное восстановление сил после нагрузки.

Объективно: состояние удовлетворительное, кожные покровы физиологической окраски, питание повышенное. Отеков нет. Пульс 78 в минуту, твердый, полный, АД 180/100 мм рт.ст. ОТС: правая на 1,0см кнаружи от правого края грудины, левая по СКЛ, талия сердца не выходит за левую окологрудинную линию. Тоны сердца сохранены, физиологическое соотношение их на верхушке, акцент второго тона на аорте. ЧД 16 в минуту. При аускультации везикулярное дыхание, хрипов нет. Печень нижняя граница по СКЛ по краю реберной дуги. Ординаты Курлова: 10, 9, 5 см

А). Какой синдром, осложнил течение гипертонической болезни у пациента, какова его выраженность?

Б). Оцените данные объективного обследования пациента: какая конфигурация сердца, имеются ли проявления застоя в малом круге кровообращения, имеются ли отклонения в свойствах пульса?

#### **Ответ к задаче №5**

А). У пациента имеется синдром хронической сердечной недостаточности I стадии, I ФК так как признаки ХСН проявляются при высоком уровне физической активности.

Б). При объективном обследовании: выявлена аортальная конфигурация сердца, повышенное артериальное давление и как следствие твердый пульс. Признаков застоя в большом круге кровообращения не выявлено (печень в размерах не увеличена, отеков нет).

#### **Ситуационная задача 6.**

У больного с острым передним распространенным трансмуральным инфарктом миокарда ночью развился тяжелый приступ удушья, появился холодный, липкий пот, упало АД, появилась спутанность сознания, стала выделяться розовая пенистая мокрота. При аускультации сердца трехчленный ритм на верхушке и акцент II тона на легочной артерии

1. Какой трехчленный ритм определяется у больного и о чем он свидетельствует?
2. О чем свидетельствует акцент II тона над легочной артерией и выделение розовой пенистой мокроты?
3. О каком синдроме свидетельствует появление липкого холодного пота, падение АД, появление спутанности сознания?

#### **Ответ к задаче №6.**

1. Протодиастолический галоп: ослабленный I тона, II тон, патологический III тон. Данный ритм галопа свидетельствует о слабости миокарда левого желудочка.
2. О высоком давлении в легочной артерии и застое в легких.
3. О гипоперфузии тканей и органов, кровоснабжаемых артериями большого круга кровообращения.

### **Тема №10: «ИССЛЕДОВАНИЕ БОЛЬНЫХ С ПОРОКАМИ СЕРДЦА»**

#### **Ситуационная задача 1**

Больной К., 28 лет, к концу рабочего дня обратился к врачу с жалобами на одышку, возникающую при физическом напряжении, сердцебиение, быструю утомляемость. Врач обратила внимание на цианоз губ, умеренные отеки в области голеностопных суставов.

**Объективно:** сердце расширено влево, I-й тон на верхушке ослаблен, выслушивается систолический шум, проводящийся в подмышечную область.

1. О каком поражении сердца должен подумать врач (мышечном или клапанном)?
2. Какие исследования необходимо назначить для уточнения диагноза?

#### **Ответ к задаче №1**

1. Врач должен подумать об органическом поражении клапанов сердца - о недостаточности 2-х створчатого клапана, т.к. выявлен эпицентр (область максимального выслушивания) шума - верхушка сердца; имеется зона проведения шума - подмышечная область. Кроме того, выявлено ослабление I тона на верхушке и обнаружено смещение левой границы относительной тупости сердца влево (именно негерметичное смыкание митрального клапана приводит к регургитации крови во время систолы левого желудочка в левое предсердие, этим увеличивая преднагрузку на данные отделы, что сопровождается гипертрофией и дилатацией ЛП и ЛЖ).

2. Для уточнения диагноза необходимо назначить электрокардиографию (ЭКГ) и ультразвуковое сканирование сердца (ЭхоКГ).

### **Ситуационная задача 2**

У больного выслушивается протодиастолический ритм галопа, ослаблен первый тон на верхушке, определяется дефицит пульса в 15 ударов/мин., на верхушке выслушивается систолический шум, распространяющийся в левую подмышечную область.

1. *Как изменились границы сердца?*
2. *Каким будет второй тон?*
3. *Изменится ли артериальное давление?*

### **Ответ к задаче №2**

1. Перкуторно выявляется смещение границы вверх и влево, засчёт увеличения левого предсердия и левого желудочка.
2. При повышении артериального давления в малом круге кровообращения появляется акцент второго тона над лёгочным стволом.
3. Артериальное давление не изменится.

### **Ситуационная задача 3**

На верхушке сердца выслушивается усиленный хлопающий первый тон, пресистолический шум, который проводится до точки Боткина.

#### **Вопросы:**

1. *Когда может быть подобная аускультативная симптоматика?*
2. *Что может быть со вторым тоном?*
3. *Свойства пульса?*
4. *Какие симптомы можно выявить при пальпации сердца?*
5. *Что можно выявить методом перкуссии?*

### **Ответ к задаче №3**

Описана симптоматика стеноза митрального отверстия.

II тон над лёгочной артерией усилен, иногда расщеплён.

Пульс небольшого наполнения - *pulsus parvus*.

Пальпаторно выявляется симптом диастолического дрожания грудной клетки - «кошачье мурлыканье» в области верхушки сердца. Перкуторно выявляется смещение границ относительной тупости сердца вверх и вправо.

### **Ситуационная задача 4**

На верхушке сердца - ослабленный первый тон, имеется акцент и расщепление второго тона на легочной артерии, на верхушке сердца выслушивается систолический шум с распространением в левую подмышечную область.

1. *Для какого поражения сердца или сосудов характерна описанная симптоматика?*
2. *Что можно выявить методом пальпации и перкуссии сердца?*

### **Ответ к задаче №4**

Описанная симптоматика характерна для недостаточности митрального клапана. При пальпации верхушечный толчок смещён влево. Перкуторно границы относительной тупости также увеличены влево.

### **Ситуационная задача 5**

Больной З., 39 лет, предъявляет жалобы на одышку смешанного характера, боли в области сердца давящего характера. В анамнезе частые ангины. При осмотре отмечается акроцианоз. Верхушечный толчок расположен на 1 см кнаружи от среднеключичной линии, разлитой, усиленный, высокий, резистентный. Границы сердца смещены вправо, вверх и влево. На верхушке I тон ослаблен, выслушивается систолический шум, который проводится в подмышечную область, акцент II тона над легочной артерией.

*О каком синдроме можно подумать?*

*Составьте план инструментального обследования*

### Ответ к задаче №5

1. Синдром митральной недостаточности
2. ЭКГ, Эхо-КГ, рентгенографию сердца с контрастированием пищевода.

### **Ситуационная задача 6**

Больная К., 48 лет, предъявляет жалобы на боли в области сердца давящего характера, головокружение, частые обмороки. В анамнезе частые ангины. При осмотре кожные покровы бледные, акроцианоз. Верхушечный толчок расположен на 2 см снаружи от среднеключичной линии, разлитой, высокий, резистентный. При пальпации во 2 межреберье у правого края грудины определяется систолическое дрожание. Левая граница относительной тупости сердца смещена влево. На верхушке I тон ослаблен, выслушивается систолический шум, который проводится в подмышечную область, II тон во 2 межреберье у правого края грудины ослаблен, выслушивается грубый систолический шум, который проводится на сонную артерию.

*О каком синдроме можно подумать?*

*Составьте план инструментального обследования*

### Ответ к задаче №6

1. Синдром аортального стеноза
2. ЭКГ, Эхо-КГ, рентгенографию сердца с контрастированием пищевода.

### **Ситуационная задача 7**

Больной З., 52 года. Жалобы на одышку, давящие боли в области сердца, ощущение пульсации в голове. В детстве перенес ангину. При осмотре акроцианоз, пульсация сонных артерий, синхронное покачивание головы. Верхушечный толчок смещен влево, куполообразный. Левая граница относительной тупости сердца располагается по средней подмышечной линии. При аускультации: на верхушке I тон ослаблен, выслушивается систолический шум, который проводится в подмышечную область, во 2 межреберье у правого края грудины - II тон ослаблен, диастолический шум, который проводится в 3 межреберье у левого края грудины. Ответить на

*1. О каком синдроме можно подумать?*

*2. Составьте план инструментального обследования*

### Ответ к задаче №7

1. Синдром аортальной недостаточности
2. ЭКГ, Эхо-КГ, рентгенографию сердца с контрастированием пищевода.

### **Ситуационная задача 8**

*Осмотр и*

Верхушечный толчок хорошо виден на глаз, при пальпации усиленный, разлитой, смещенный до передней аксиллярной линии в VI межреберье. Сердечный толчок и эпигастральная пульсация не выявляются.

*Признаки, какого синдрома имеются у больного в ситуации?*

### Ответ к задаче №8

Гипертрофия и значительная дилатация левого желудочка

### **Ситуационная задача 9**

*Пальпация*

Верхушечный толчок расположен в V межреберье на 1 см снаружи от левой срединно-ключичной линии, обычный. В области абсолютной тупости сердца и эпигастрии определяется усиленная и разлитая пульсация.



Видны на глаз сердечный толчок и эпигастральная пульсация.  
Верхушечный толчок не определяется.

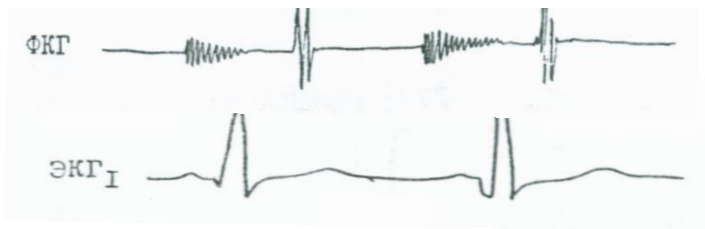
*Признаки, какого синдрома имеются у больного в ситуации?*

**Ответ к задаче №9**

Гипертрофия и дилатация правого желудочка

**Ситуационная задача 10**

На верхушке выслушивается сразу после ослабленного I тона систолический шум убывающего характера, занимающий 2/3 систолы и проводящийся в левую подмышечную область.



*Признаки ЭКГ и ФКГ какого синдрома имеются у больного в ситуации?*

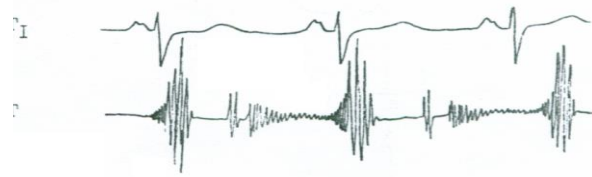
**Ответ к задаче №10**

Недостаточность митрального клапана

**Ситуационная задача 11**

Аускультация

На верхушке выслушивается диастолический шум, начинающийся через небольшой интервал после II тона, убывающего характера, продолжающийся всю диастолу. Шум имеет пресистолическое усиление, никуда не проводится. Есть пальпаторное диастолическое прощупывание.



*ЭКГ, ФКГ признаки, какого синдрома имеются у больного в ситуации?*

**Ответ к задаче №11**

Митральный стеноз

**Ситуационная задача 12**

Осмотр области сердца:

Верхушечный толчок VI межреберье на 2 см кнаружи от левой срединно-ключичной линии. Пальпация: верхушечный толчок в V и VI межреберьях, усилен, приподнимающий, разлитой, сердечный толчок и эпигастральная пульсация не выявляются.

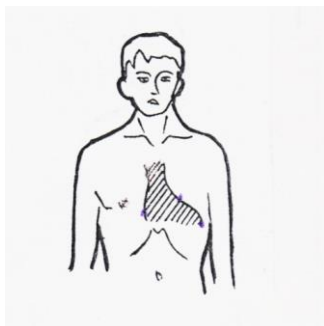
*Признаки, какого синдрома имеются у больного в ситуации?*

**Ответ к задаче №12**

Значительная дилатация левого желудочка. Гипертрофия его не выявляется.

### **Ситуационная задача 13**

Пальпация: верхушечный толчок в V –VI межреберьях на 1 см кнаружи от срединно-ключичной линии усилен, приподнимающий, ширина 2,5 см, резистентный, систолическое дрожание на основании сердца.



Перкуссия: правая граница относительной тупости сердца на 1 см вправо от края грудины, левая – 1,5 см кнаружи от левой срединно-ключичной линии в VI межреберье, верхняя- нижний край III ребра; по границе левого контура сердца- талия сердца выражена.

*Признаки, какого синдрома имеются у больного в ситуации?*

### **Ответ к задаче №13**

Дилатация левого желудочка.

### **Ситуационная задача 14**

В отделение поступил больной с ревматическим митральным стенозом, с симптомами декомпенсации: одышка, кровохарканье, отеки. Какие симптомы ожидает получить врач при:

1. Аускультации легких
2. Пальпации перикардиальной области
3. Определения границ ОТС
4. Аускультации сердца?

### **Ответ к задаче №14**

1. Ослабленное везикулярное дыхание, мелкопузырчатые влажные незвучные хрипы в нижних отделах.
2. Диастолическое “ кошачье мурлыканье”, сердечный толчок.
3. Увеличение ОТС вверх и вправо.
4. Хлопающий первый тон, акцент и раздвоение 2 тона на легочной артерии, диастолический шум на верхушке.

### **Ситуационная задача 15**

В отделение поступает больной с направительным диагнозом ревматического порока сердца- митральным стенозом.

1. *Какую аускультативную картину со стороны сердечно-сосудистой системы должен отследить врач?*
2. *Какой может быть конфигурация сердца?*
3. *Какой может быть правая граница ОТС?*
4. *Какое нарушение ритма может быть зарегистрировано?*
5. *Что такое дефицит пульса?*

### **Ответ к задаче №15**

1. Хлопающий 1 тон на верхушке сердца, пресистолический шум на верхушке сердца, щелчок открытия митрального клапана.
2. Митральной.
3. Увеличенной.
4. Мерцательная аритмия.
5. Разница между ЧСС и числом пульсовых волн.

### **Ситуационная задача 16.**

У больного, страдающего ревматическим пороком сердца, выявлено смещение границ относительной тупости сердца влево и вверх, трехчленный ритм, ослабление I тона и систолический шум на верхушке.

1. *Какие изменения можно выявить на ЭКГ?*

#### **Ответ к задаче №16**

1. Признаки гипертрофии левого предсердия и левого желудочка.

#### **Ситуационная задача 17.**

У больной, страдающей ревматическим пороком сердца, выявлено смещение границ относительной тупости сердца вверх и вправо, трехчленный ритм, хлопающий I тон на верхушке.

1. *Какие изменения можно выявить на ЭКГ?*

#### **Ответ к задаче №17**

1. Признаки гипертрофии левого предсердия и правого желудочка.

#### **Ситуационная задача 18.**

У мужчины 40 лет с жалобой на сжимающие боли в области сердца при выполнении умеренных физических нагрузок, при осмотре выявлена пульсация зрачков, «пляска каротид», капиллярный пульс.

1. *Каким заболеванием предположительно страдает больной?*
2. *Возможный механизм жалобы на сжимающую боль в области сердца?*
3. *Что будет определяться при аускультации сердца?*
4. *Какой шум будет выслушиваться над бедренной артерией?*
5. *Как изменится пульсовое давление при данном пороке*

#### **Ответ к задаче №18.**

1. Недостаточность аортального клапана.
2. Недостаточное заполнение коронарных артерий в диастолу из-за возврата крови из аорты в левый желудочек.
3. Диастолический шум над аортой, проводящийся в точку Боткина-Эрба, ослабление II тона, во 2 точке, ослабление I тона в 1 точке аускультации.
4. Над бедренной артерией будет выслушиваться двойной тон Дюрозье.
5. Пульсовое давление будет выше нормы, систолическое давление на ногах будет значительно выше систолического давления на руках.

#### **Ситуационная задача 19.**

У мужчины 42 лет с аортальным стенозом ревматического происхождения выявляется сильный, резистентный верхушечный толчок и трехчленный ритм в 1-й точке аускультации.

1. *Какой трехчленный ритм выслушивается в 1-й точке аускультации и из каких компонентов он состоит?*
2. *Каков механизм появления трехчленного ритма?*
3. *Что можно выслушать над аортой у данного больного?*
4. *Куда проводится шум при данном пороке?*
5. *Дайте характеристику пульса при данном пороке?*

#### **Ответ к задаче №19.**

1. Выслушивается пресистолический галоп, состоящий из I, II, IV тонов.
2. Ослабление I тона на верхушке из-за ослабления мышечного компонента I тона и появления IV тона вследствие увеличения вклада левого предсердия и в наполнение гипертрофированного и неподатливого левого желудочка.
3. Ослабление II тона и систолический шум.
4. Шум проводится на сонные артерии, грудную и, даже, брюшную аорту.
5. Пульс малый, медленный и редкий.

## **Тема №11: «ИССЛЕДОВАНИЕ БОЛЬНЫХ С ИШЕМИЧЕСКОЙ БОЛЕЗНЬЮ СЕРДЦА»**

### **Ситуационная задача 1**

К больному К., 60 лет был вызван врач скорой помощи. Больной находился в неподвижном состоянии и жаловался на резкую давящую боль за грудиной, которая распространялась в левую руку, шею, челюсть, под левую лопатку.

Объективно: отмечается умеренная бледность кожных покровов, пульс частый, на верхушке тоны сердца приглушены, второй тон на аорте усилен.

1. *Выделите основные жалобы*
2. *О какой патологии сердечно-сосудистой системы должен подумать врач?*
3. *Чем объяснить иррадиацию болей?*

### **Ответ к задаче №1**

1. Жалобы на резкую давящую боль за грудиной, которая распространялась в левую руку, шею, челюсть, под левую лопатку
2. Речь идет о стенокардии, являющейся одной из клинических форм ишемической болезни сердца.
3. Иррадиация болей при стенокардии обусловлена повышенной чувствительностью кожи к болевым ощущениям, в зонах которые иннервируются VII шейным и I - V грудными сегментами спинного мозга (зоны Захарьина - Геда). Раздражения от сердца идут через эти сегменты и переходят на центробежные спинномозговые нервы по принципу висцеро-сенсорного рефлекса.

### **Ситуационная задача 2**

Больной А., 30 лет, анамнез - здоров до вызова скорой помощи и поступления в клинику. На фоне психоэмоциональной перегрузки у больного появились боли за грудиной жгучего характера.

Больной принял нитроглицерин. Боли не купировались. Была вызвана скорая помощь, которая прибыла через 40 минут. По прибытию врача кардиолога больного оставались загрудинные боли.

Больному оказана медицинская помощь, боли купировались. При поступлении в клинику у больного боли в области сердца не отмечались. На ЭКГ подъем сегмента ST в II, III, aVF;

Депрессия сегмента ST в I и aVR

1. *Ваш предварительный диагноз?*
2. *Поможет ли определиться с диагнозом R-графия грудной клетки?*
3. *Поможет ли определиться с диагнозом Общий анализ крови?*
4. *Поможет ли определиться с диагнозом определение КФК, МВ-КФК?*
5. *Поможет ли определиться с диагнозом эхокардиоскопия?*

### **Ответ к задаче 2**

1. ОКС - подозрение на ОИМ.
2. Нет.
3. Да, возможен лейкоцитоз и через несколько суток ускорение СОЭ.
4. Да, через несколько часов от момента ИМ возможно повышение показателей.
5. Да, возможно появление зон гипокинезии.

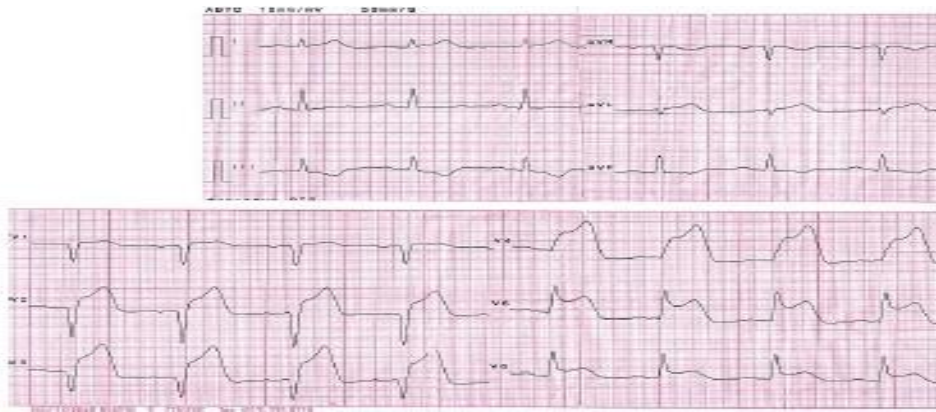
### **Ситуационная задача 3**

В поликлинику обратился мужчина 42 лет с впервые возникшим приступом интенсивной сжимающей загрудинной боли без отчетливой иррадиации, сопровождающейся тошнотой, профузным потоотделением, одышкой. К моменту обращения поступления длительность приступа около 3 часов. Курит много лет, 10-15 сигарет в день. Артериальной гипертензии и других заболеваний сердечно-сосудистой системы, сахарного диабета, неврологических заболеваний, травм головы, коагулопатий и значительных кровотечений в анамнезе нет.

Сознание ясное. Кожные покровы бледные, гипергидроз. Дыхание везикулярное, хрипов нет. ЧДД - 18 в минуту. Тоны сердца ритмичны. ЧСС - 90 ударов в минуту, АД - 130/80 мм рт. ст.

Живот мягкий, безболезненный во всех отделах. Печень не увеличена.

Экстренно снята ЭКГ:



1. Назовите отклонения от нормы, видимые на представленной ЭКГ, и сформулируйте ЭКГ-заключение.

**Ответ к задаче №3**

1. QS в отведениях V1-V3, выраженная горизонтальная элевация ST и высокий островевершинный T в отведениях V1-V6. Реципрокная депрессия ST и отрицательный T в отведениях III, aVF. Заключение: признаки переднего распространенного инфаркта миокарда с зубцом Q, острейший период.

**Ситуационная задача 4**

Мужчина 55 лет обратился к врачу-терапевту участковому с жалобами на боли сжимающего характера за грудиной, возникающие при ходьбе на расстояние 200 метров или при подъёме на один пролёт лестницы, иррадиирующие в левое плечо, проходящие через 3-5 минут после остановки. Нитроглицерином не пользовался. Беспокоит также одышка при обычной физической нагрузке, утомляемость, которая появилась несколько недель назад. Из анамнеза известно, что аналогичные боли беспокоят в течение полутора лет. В начале они возникали на большую, чем сейчас нагрузку, но последние несколько месяцев носят описанный выше характер. На этом фоне приступы сохраняются. Курил в течение 20 лет по ½ пачки в день. Бросил курить 5 лет назад. Семейный анамнез: отец внезапно умер в возрасте 59 лет.

При осмотре: состояние удовлетворительное. ИМТ – 24 кг/м<sup>2</sup>. Окружность талии – 96 см. Кожные покровы чистые, обычной окраски. В лёгких дыхание везикулярное, хрипов нет. Тоны сердца приглушены, ритмичные. ЧСС – 70 ударов в минуту, АД – 130/85 мм рт. ст. Живот мягкий, при пальпации безболезненный во всех отделах. Печень и селезёнка не увеличены. Периферических отеков нет. Дизурии нет. Симптом поколачивания по поясничной области отрицательный.

На ЭКГ: ритм синусовый, ЧСС – 82 удара в минуту, нормальное положение ЭОС, соотношение зубцов R и S в грудных отведениях не нарушено. Выполнена ВЭМ – проба прекращена на нагрузке 75 Вт из-за появления дискомфорта в грудной клетке и депрессии ST на 2 мм в отведениях V4, V5, V6. «Двойное произведение» составило 195.

Выделите ведущий синдром (объясните патофизиологические механизмы их возникновения).

**Ответ к задаче №4**

1. Синдром стенокардии (типичный болевой синдром);
2. Данный синдром установлен на основании жалоб больного на сжимающие боли за грудиной, которые возникают при ходьбе на расстояние 200 метров или при подъёме на один пролёт лестницы, иррадиирующие в левое плечо, проходящие после остановки. За данный диагноз говорят также данные ВЭМ – на нагрузке 75 Вт проба остановлена из-за возникшего дискомфорта в грудной клетке и изменений на ЭКГ: депрессии ST на 2 мм в отведениях V4, V5, V6.

**Ситуационная задача 5**

Больная 50 лет обратилась в поликлинику. Из анамнеза: в последний год отмечает по ночам боли в области верхней трети грудины, которые продолжаются около 15 минут, проходят самостоятельно или после приема Нитроглицерина. АД - 120/80 мм рт. ст., пульс - 62 удара в минуту. ЭКГ в

покое без патологических изменений. Проба с физической нагрузкой отрицательная при высокой толерантности к нагрузке.

Во время приступа болей на ЭКГ, снятой врачом скорой помощи, были зарегистрированы подъем сегмента ST в отведениях II, III и AVF с дискордантным снижением этого сегмента в отведениях V1 и V2 и атриовентрикулярная блокада II степени. Из анамнеза известно, что в течение 10 лет у больной отмечается повышение артериального давления до 170/100 мм рт. ст. при оптимальном АД для больной 130/80 мм рт. ст. Отец умер внезапно в возрасте 57 лет, мать страдает артериальной гипертензией и ИБС. Больная курит до 20 сигарет в день в течение 25 лет.

**Вопросы:**

1. Выделите ведущие синдромы (объясните патофизиологические механизмы их возникновения).
2. Обоснуйте свои заключения.

**Ответ к задаче №5**

1. Синдром стенокардии (типичный болевой синдром);
2. Данный синдром поставлен на основании жалоб на боли по ночам в области верхней трети грудины, которые продолжаются около 15 минут, проходят самостоятельно или после приема Нитроглицерина; данных анамнеза: во время приступа болей на ЭКГ, снятой врачом «скорой помощи», были зарегистрированы подъем сегмента ST в отведениях II, III и AVF с дискордантным снижением этого сегмента в отведениях V1 и V2 и атриовентрикулярная блокада II степени.

**Ситуационная задача 6**

У больной, 46 лет, ночью стали возникать приступы загрудинных болей, во время которых на ЭКГ регистрировался преходящий подъем сегмента ST.

1. Ваш вероятный диагноз?
2. Оправдано ли ожидание патологического зубца Q на ЭКГ?
3. Оправдано ли ожидание в ОАК лейкоцитоза?
4. Оправдано ли ожидание в БАК повышение уровня кардиоспецифических ферментов?
5. Поможет ли в диагностике ВЭМ?

**Ответ к задаче 6.**

1. Стенокардия Принцметалла. 2. Нет. 3. Нет. 4. Нет. 5. Нет.

**Ситуационная задача 7.**

Больной Г., 57 лет, поступил с жалобами на интенсивные загрудинные боли, сопровождающиеся чувством страха смерти, слабостью. Боли длятся более 1 часа, не купировались приемом нитроглицерина.

В анамнезе ИБС, в виде приступов стенокардии напряжения, гипертоническая болезнь.

При осмотре: повышенного питания, кожные покровы бледные, влажные, цианоз губ. Границы сердца увеличены за счет левой – в 5 межреберье на 0,5 см кнаружи от левой срединно-ключичной линии. При аускультации сердца тоны глухие, ритмичные. ЧСС – 110 сок./мин. Пульс частый, ритмичный, синхронный, малого наполнения. АД- 80/60 мм.рт.ст.

На ЭКГ ритм синусовый. Э.О.С. отклонена влево. В I, II, aVL отведениях дугообразный подъем сегмента ST над изолинией, в III, aVF отведениях депрессия сегмента ST.

1. Какое осложнение инфаркта миокарда возникло у больного?
2. Механизм развития данного осложнения?
3. Ваши действия?

**Ответ к задаче №7.**

1. Кардиогенный шок.
2. Острая левожелудочковая сердечная недостаточность.
3. Госпитализация в специализированное отделение, Неотложная помощь в остром периоде инфаркта миокарда включает прежде всего снятие болевого приступа, который способствует развитию кардиогенного шока.

**Ситуационная задача 8**

У мужчины 55 лет утром возникла очень сильная сжимающая боль за грудиной с иррадиацией в левую руку, плечо, появился страх смерти, выраженная слабость. Боль не снялась после приема нескольких таблеток нитроглицерина и была купирована бригадой «Скорой помощи» наркотическими анальгетиками.

1. Ваш предположительный диагноз?
2. Как называется такой вариант начала заболевания?
3. Какие критерии делают диагноз достоверным?
4. Ваши действия в соответствии с клиническими рекомендациями?

#### **Ответ к задаче №8.**

1. Острый инфаркт миокарда.
2. Ангинозный вариант.
3. Первый критерий – типичная клиническая картина, второй критерий – типичная динамика ЭКГ, третий критерий типичная динамика повышения ферментов и/или тропонинов.
4. Госпитализация в специализированное отделение, Неотложная помощь в остром периоде инфаркта миокарда включает прежде всего снятие болевого приступа, который способствует развитию кардиогенного шока.

#### **Ситуационная задача 9.**

У курящего мужчины 52 лет, имеющего избыточный вес, нелеченную артериальную гипертонию и высокий уровень холестерина крови утром возникла очень сильная сжимающая боль за грудиной с иррадиацией в левую руку, плечо, появился страх смерти, выраженная слабость. Боль не снялась после приема нитроглицерина

1. Ваш предположительный диагноз?
2. Какие критерии делают диагноз достоверным?
3. Какие изменения можно выявить при данном заболевании на ЭКГ?

#### **Ответ к задаче №9.**

1. Острый инфаркт миокарда.
2. Первый критерий – типичная клиническая картина, второй критерий – типичная динамика ЭКГ, третий критерий типичная динамика повышения ферментов и/или тропонинов.
3. Появление широкого и глубокого зубца Q или желудочкового комплекса QS, смещение сегмента ST, появление коронарного зубца T.

#### **Ситуационная задача 10.**

У больного развился передний, распространенный трансмуральный инфаркт миокарда.

1. В каких отведениях от конечностей будут выявляться изменения ЭКГ?
2. В каких грудных отведениях будут выявляться изменения ЭКГ?
3. Как изменится сегмент ST в 1-ю стадию инфаркта миокарда?
4. Как изменится желудочковый комплекс во 2-ю стадию инфаркта миокарда?
5. В каких отведениях будут наблюдаться реципрокные изменения при данной локализации инфаркта?

#### **Ответ к задаче №10**

1. В I стандартном и aVL.
2. Во всех грудных отведениях.
3. ST в первую стадию сместится вверх от изолинии дугой, обращенной выпуклостью вверх.
4. Во вторую стадию инфаркта сформируется желудочковый комплекс типа QS.
5. Реципрокные изменения будут выявляться в III стандартном и в aVF отведениях.

#### **Тема №12: «СИНДРОМ АРТЕРИАЛЬНОЙ ГИПЕРТЕНЗИИ»**

### Ситуационная задача 1

Больной М., 50 лет, жалуется на плохой сон, поверхностный, тревожный, длительный период засыпания, периодические головные боли, чаще после эмоциональной перегрузки, но иногда связаны с изменением погоды, физическими нагрузками, локализуется в глазных яблоках.

Объективно: слегка повышенное питание, в лёгких изменений нет. Сердце – незначительно увеличено влево, усиленный верхушечный толчок, сердечные тоны чистые, имеется акцент II тона во 2 межреберье у правого края грудины. АД – 200/110 мм рт. ст. Через неделю давление снизилось. ОАМ: удельный вес – 1020, белка - нет, сахара - нет, лейкоциты 3-4 в поле зрения, единичные клетки плоского эпителия.

*Выделите и обоснуйте ведущий синдром на основе данных физикального обследования.*

#### Ответ к задаче №1

Синдром артериальной гипертензии.

### Ситуационная задача 2

Больной Л. 16 лет предъявляет жалобы на головные боли, носовые кровотечения, боли в ногах после длительной ходьбы.

При осмотре отмечается гиперстеническая конституция больного, развитый плечевой пояс, гиперемия лица. Пульс на лучевой артерии напряжён, ритмичный с частотой 64 в минуту, симметрично с обеих сторон. Левая граница сердца на 2 см кнаружи от левой срединно-ключичной линии. Тоны сердца звучные, ясные, на всех точках аускультации выслушивается грубый систолический шум, проводящийся на сосуды шеи и в межлопаточное пространство, акцент II тона на аорте. АД на плечевой артерии - 170/110 мм рт. ст., на бедренной артерии - 150/80 мм рт. ст. с обеих сторон.

1. *Сформулируйте предварительный диагноз*
2. *Составьте план лабораторных и инструментальных обследований пациента*

#### Ответ к задаче №2

1. Синдром артериальной гипертензии на основании повышения артериального давления до 170/110 мм рт. ст., признаков поражения органов-мишеней (гипертрофия левого желудочка на основании расширения границ относительной сердечной тупости влево).
2. Пациенту рекомендовано: общий анализ крови, СРБ, АСЛ-О, фибриноген, ЭКГ, ЭХО-КГ, аортография, ультразвуковое исследование почек.

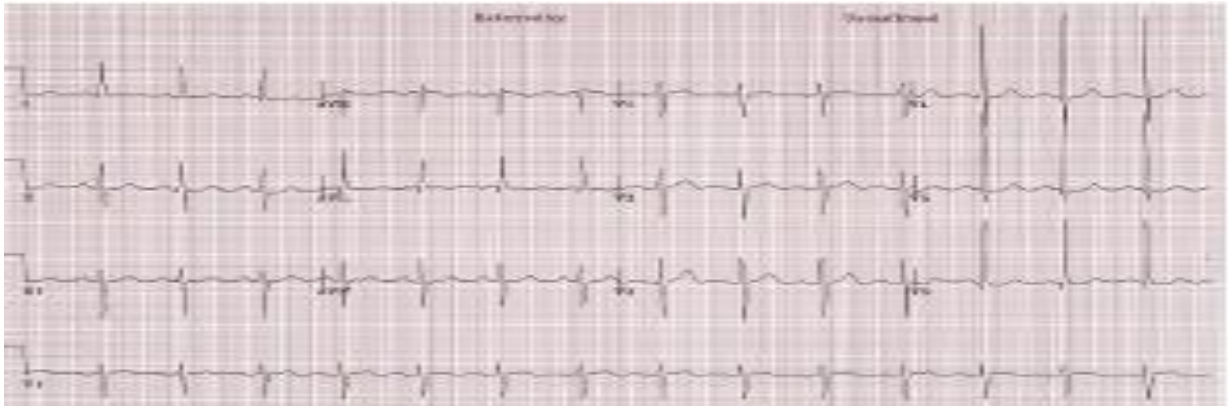### Ситуационная задача 3

Больная Д. 56 лет поступила в больницу с жалобами на появление сильной головной боли, головокружения, ощущения пульсации в голове, тошноты, нечёткости зрения. Данные симптомы впервые в жизни появились шесть месяцев тому назад на фоне стресса. Была доставлена в больницу, где впервые было обнаружено повышение АД до 180/120 мм рт. ст. Наблюдалась в дальнейшем у участкового терапевта, принимала гипотензивную терапию. В последнее время АД при нерегулярных измерениях 150/80 мм.рт. ст.

Объективно: общее состояние средней тяжести. Индекс массы тела - 29,7 кг/м<sup>2</sup>. Лицо гиперемировано. Дыхание везикулярное, хрипов нет. ЧДД - 16 в минуту. Пульс - 96 ударов в минуту, АД - 190/90 мм рт. ст. на обеих руках. Левая граница относительной сердечной тупости смещена на 1 см кнаружи от среднеключичной линии. Тоны сердца ясные, ритмичные, шумов нет. Живот мягкий, безболезненный. Печень не увеличена. Отёков на нижних конечностях нет. В общем анализе крови без патологических изменений.

Представлена ЭКГ (скорость 25 мм/с):





1. Назовите отклонения от нормы, видимые на представленной ЭКГ, и сформулируйте ЭКГ-заключение.

**Ответ к задаче №3**

1. Отклонение электрической оси сердца влево, высокий RV4-V6,  $RV4 < RV5 > RV6$ , высокий RaVL ( $>11$  мм),  $RV5 + SV2 = 41$  мм. Гипертрофия левого желудочка.

**Ситуационная задача 4.**

У больного 65 лет, в течение 20 лет страдающего гипертонической болезнью и не принимающего гипотензивных препаратов, АД держится на уровне 150- 160/102-108ммрт.ст. Жалоб нет, больной утверждает , что это его «рабочее давление».

При осмотре: верхушечный толчок расположен по срединно-ключичной линии, напряженный, твердый разлитой. АД в момент обследования 160/100 мм рт. ст.

1. Назовите основной синдром
2. Какие изменения можно выявить при перкуссии больного?
3. Какие изменения можно выявить при аускультации больного?

**Ответ к задаче №4**

1. Артериальной гипертензии.
2. Расширение границ относительной тупости сердца влево за счет дилатации левого желудочка.
3. Ослабление I тона сердца в 1 точке за счет уменьшения скорости сокращения гипертрофированного левого желудочка. Акцент II тона на аорте за счет повышения уровня АД и увеличения скорости захлопывания створок клапана.

**Ситуационная задача 5.**

У больного 60 лет, 20 лет страдающего гипертонической болезнью, не принимавшего ранее гипотензивных препаратов, АД держалось на уровне 160-170/110-116 мм рт. ст. В последние 2 года появилась сильная боль в мышцах ног при ходьбе, вынуждающая останавливаться. В течение последних 6 месяцев проводится эффективная гипотензивная терапия. АД в момент обследования 140/80 мм рт.ст, но при аускультации выявляется акцент II тона над аортой.

1. Назовите основной синдром
2. Объем инструментальных исследований в соответствии с клиническими рекомендациями
3. В каком из ЭКГ отведений от конечностей будет регистрироваться максимальный зубец R и как называется данная электрическая ось сердца?

**Ответ к задаче №5.**

1. Артериальной гипертензии.
2. ЭКГ, ЭХО-КГ, УЗИ почек
3. Максимальный зубец R регистрируется в отведении aVL. Электрическая ось сердца отклонена влево.

## **Тема №13: «ПАЛЬПАЦИЯ ЖИВОТА. ПЕРКУССИЯ ПЕЧЕНИ, СЕЛЕЗЕНКИ»**

### **Ситуационная задача 1**

При глубокой пальпации живота нижний край печени определен на 2 см ниже реберной дуги справа. Край печени ровный, мягко-эластичный, безболезненный. При перкуссии живота верхняя граница абсолютной печеночной тупости определяется на уровне шестого межреберья.

1. *Как оценить границы печени?*
2. *Какие дополнительные исследования можно провести?*

**Ответ к задаче №1** Границы печени по вертикальным размерам не изменены. Имеет место опущение органа (может быть при похудании, у астеников, при висцероптозе, слабости брюшного пресса, эмфиземе лёгких, правостороннем гидротораксе или пневмотораксе). Дополнительно рекомендуется проведение УЗИ печени.

### **Ситуационная задача 2**

При осмотре передней брюшной стенки изменений не обнаружено. При пальпации брюшной полости увеличений органов не выявлено. При перкуссии селезенки обнаружены следующие ее размеры: длинник 12 см, поперечник 7 см, верхний помос определяется на уровне седьмого межреберья по средней аксиллярной линии.

1. *Как оценить размеры селезенки?*
2. *В каких случаях селезёнка становится доступной для пальпации?*
3. *В каких случаях селезёнка болезненна при пальпации?*

### **Ответ к задаче №2**

1. Увеличен длинник селезёнки за счёт верхнего полюса.
2. Доступность селезёнки при пальпации возможна при спленомегалии.
3. Болезненность селезёнки может проявляться при перисплените, при резком и быстром увеличении её объёма (например: тромбозе селезёночной вены, инфаркте селезёнки).

### **Ситуационная задача 3**

Больной Ц., 42 лет, поступил с жалобами на увеличение живота, одышку, отеки на нижних конечностях и в области поясницы. В 20-летнем возрасте перенес болезнь Боткина. Неоднократно лечился в стационаре.

**При осмотре:** больной истощен, кожные покровы слегка желтушны, отеки на нижних конечностях, в области поясницы, живот резко увеличен в размерах, на боковых поверхностях видна расширенная венозная сеть. При пальпации определяется наличие свободной жидкости в брюшной полости. Печень выступает из-под края реберной дуги на 3 см, плотная, поверхность ее бугристая.

Перкуторно в вертикальном положении больного – тупой звук ниже пупка.

1. *Каким способом можно выявить наличие жидкости в брюшной полости?*
2. *Назовите нормальные размеры печени по Курлову?*
3. *Чем вызвано выраженное истощение больного, наличие отеков на ногах, в области поясницы?*

### **Ответ к задаче №3**

1. Методом флюктуации, методом перкуссии.
2. 9-8-7 см.
3. Нарушением белковообразующей функции печени.

## **Тема №14: «СИМПТОМАТИКА ЗАБОЛЕВАНИЙ ОРГАНОВ ПИЩЕВАРЕНИЯ. СИНДРОМЫ ЗАБОЛЕВАНИЙ СИСТЕМЫ ПИЩЕВАРЕНИЯ»**

### **Ситуационная задача 1**

У пациента, предъявляющего жалобы на тупые постоянные боли в эпигастрии, изжогу, отрыжку вздухом с запахом тухлых яиц, тошноту, рвоту непереваренной пищей (съеденной несколько

часов назад), слабость, снижение аппетита, похудание, при пальпации желудка через 7 ч после приема пищи определяется шум плеска.

1. *О какой патологии можно подумать?*
2. *Какие основные жалобы подтверждают Ваше предположение*

### **Ответ к задаче №1**

1. Стеноз выходного отдела желудка (привратника);
2. Жалобы на тупые постоянные боли в эпигастрии, изжогу, отрыжку воздухом с запахом тухлых яиц, тошноту, рвоту непереваренной пищей (съеденной несколько часов назад),

### **Ситуационная задача 2**

Больная П., 56 лет, жалуется на чувство тяжести и тошноты в подложечной области через 2-3 часа после приема пищи, отрыжку воздухом. Аппетит понижен.

При объективном обследовании обнаружено вздутие в подложечной области, особенно после еды, когда начинается контурироваться желудок.

При пальпации определяется шум плеска в области желудка спустя 6 -7 часов после приема пищи.

1. *Какую патологию можно заподозрить у данного больного?*
2. *Какие дополнительные исследования следует провести для уточнения диагноза?*

### **Ответ к задаче №2**

1. У данного больного можно заподозрить стеноз привратника - осложнение язвенной болезни (язва пилорического отдела желудка)
2. Для уточнения диагноза необходимо назначить исследование секреторной функции желудка, исследование кала на скрытую кровь наряду с клиническими анализами крови и мочи. Фиброгастродуоденоскопию (ФГДС) с прицельной биопсией в т. ч. для микробиологического исследования рентгеноскопию желудка, кровь на ИФА на хеликобактерии.

### **Ситуационная задача 3**

Больного П., 45 лет, беспокоит отрыжка воздухом, иногда - тухлыми яйцами, тошнота, ощущение тяжести в подложечной области. Объективно: в области желудка разлитая нерезкая болезненность. При фракционном исследовании желудочного сока обнаружено отсутствие свободной соляной кислоты во всех порциях, резко понижена общая кислотность. После введения гистамина кислотность не увеличилась. Секреторная функция желудка понижена (реакция с дифениламином увеличена).

1. *О каком заболевании мог подумать врач?*
2. *Какие еще исследования можно провести для уточнения диагноза?*

### **ответ к задаче №3**

1. Врач должен подумать об атрофическом гастрите в фазе обострения.
2. Для подтверждения диагноза необходимо провести фиброгастроскопию с биопсией.

### **Ситуационная задача 4**

Больной 19 лет. Студент вуза, жалуется на тошноту, рвоту, схваткообразные боли в подложечной области и по всему животу. Дважды был жидкий стул. Температура 37,2°C. Чувствует слабость. Заболел остро. Накануне вечером был в гостях, где ел жареное мясо с острыми приправами, пирожные с кремом,пил сладкие газированные напитки. Ранее подобных явлений не было, какими-либо другими заболеваниями не болел..

*А) Какие жалобы являются основными?*

*Б) Какие жалобы можно отнести к жалобам общего характера?*

*В) Каковы предполагаемая локализация и вероятный характер патологического процесса у больного? Обоснуйте ваше предположение.*

#### **Ответ к задаче №4**

- А) Тошнота, рвота, боли в животе, понос.                    Б) Слабость, повышение температуры.  
В) Острый воспалительный процесс в желудке и кишечнике. Обоснование: внезапное начало заболевания, отсутствие каких-либо жалоб со стороны поражения ЖКТ (тошнота, рвота, боли в животе, понос), связь с приемом пищи раздражающего действия.

#### **Ситуационная задача 5**

У больного А. 30 лет, язвенная болезнь двенадцатиперстной кишки. Периодически бывает черный кал вне периодов приема медикаментов. В крови отмечается уменьшение количества эритроцитов и гемоглобина.

1. *О чем должен подумать врач ?*
2. *Какие симптомы обострения заболевания можно выявить методом пальпации?*

#### **Ответ к задаче №5**

1. Врач прежде всего должен подумать об осложнении язвенной болезни в виде кровотечения.
2. При пальпации можно выявить локальную болезненность в эпигастрии больше справа, локальное защитное напряжение передней брюшной стенки (дефанс), перкуторную болезненность - симптом Менделя в эпигастрии.

#### **Ситуационная задача 6**

Больной М., 34 лет, поступил в клинику с жалобами на боли по всему животу, особенно в левых отделах, урчание, жидкий стул с примесью слизи и крови, а также общую слабость, быструю утомляемость.

Объективно: Кожные покровы и видимые слизистые бледные. Язык чистый, влажный. Живот болезненный при пальпации по ходу толстого кишечника. В общем анализе крови умеренная гипохромная анемия. обычной формы, передняя брюшная стенка участвует в акте дыхания.

1. *Какие синдромы можно выделить у данного пациента?*
2. *Какое обследование надо провести?*

#### **Ответ к задаче №6**

1. Болевой синдром. Синдром кишечной диспепсии. Общеанемический синдром.
2. План обследования: сывороточное железа, копрограмма, ректороманоскопия, ирригоскопия, колоноскопия.

#### **Ситуационная задача 7**

Больной жалуется на затруднение прохождения пищи по пищеводу, ощущение «комка в горле», чувство саднения и жжения.

- А) *Назовите данный симптом.*
- Б) *Перечислите признаки, позволяющие предположить функциональный характер поражения.*

#### **Ответ к задаче №7**

- А) Дисфагия.
- Б) Перемежающее течение заболевания, отсутствие нарушения питания.

#### **Ситуационная задача 8**

У больного обильные, водянистые, пенистые каловые массы с кислым запахом, светло-желтого цвета, без гноя и слизи. Дефекация до 5 раз в сутки.

- А) *Определите, какой отдел желудочно-кишечного тракта поражён.*
- Б) *Характерна ли примесь крови для таких состояний?*

#### **Ответ к задаче №8**

- А) Тонкий кишечник.
- Б) Примесь крови не характерна.

## Тема №15: «СИМПТОМАТИКА ЗАБОЛЕВАНИЙ ЖЕЛУДКА И ДВЕНАДЦАТИПЕРСТНОЙ КИШКИ»

### **Ситуационная задача 1**

Больная П., 56 лет, жалуется на чувство тяжести и тошноты в подложечной области через 2-3 часа после приема пищи, отрыжку воздухом. Аппетит понижен.

При объективном обследовании обнаружено вздутие в подложечной области, особенно после еды, когда начинается контурироваться желудок.

При пальпации определяется шум плеска в области желудка спустя 6 -7 часов после приема пищи.

1. *Какую патологию можно заподозрить у данного больного?*
2. *Какие дополнительные исследования следует провести для уточнения диагноза?*

### **Ответ к задаче №1**

1. У данного больного можно заподозрить стеноз привратника - осложнение язвенной болезни (язва пилорического отдела желудка)

2. Для уточнения диагноза необходимо назначить исследование секреторной функции желудка, исследование кала на скрытую кровь наряду с клиническими анализами крови и мочи. Фиброгастроуденоскопию (ФГДС) с прицельной биопсией в т. ч. для микробиологического исследования рентгеноскопию желудка, кровь на ИФА на хеликобактерии.

### **Ситуационная задача 2**

Больного П., 45 лет, беспокоит отрыжка воздухом, иногда - тухлыми яйцами, тошнота, ощущение тяжести в подложечной области.

Объективно: в области желудка разлитая нерезкая болезненность. При фракционном исследовании желудочного сока обнаружено отсутствие свободной соляной кислоты во всех порциях, резко понижена общая кислотность. После введения гистамина кислотность не увеличилась. Секреторная функция желудка понижена (реакция с дифениламином увеличена).

1. *О каком заболевании мог подумать врач?*
2. *Какие еще исследования можно провести для уточнения диагноза?*

### **Ответ к задаче №2**

1. Врач должен подумать об атрофическом гастрите в фазе обострения.

2. Для подтверждения диагноза необходимо провести фиброгастроуденоскопию с биопсией

### **Ситуационная задача 3**

Больная Н., 27 лет, страдает язвенной болезнью желудка в течение 5 лет. За последние 2 месяца состояние изменилось, появились схваткообразные боли в подложечной области, появляющиеся после еды и по ночам, особенно в положении лежа, сопровождающиеся вздутием в подложечной области. На высоте боли появляется рвота съеденной пищей, а часто съеденной накануне. Боли прекращаются после рвоты.

При обследовании обнаружено вздутие в эпигастральной области, четко контурируется желудок в виде антиперистальтики. При пальпации определяется уплотнение в области желудка.

1. *Какое осложнение язвенной болезни можно предполагать у больной?*
2. *Какие дополнительные исследования нужно провести?*

### **Ответ к задаче №3**

1. На основании описанной симптоматики врач может заподозрить у больной язвенную болезнь желудка с локализацией язвы в области привратника, осложнённую пилоростенозом, или длительным пилороспазмом.

2. С целью дополнительного исследования больной необходимо провести рентгенологическое исследование желудка, ФГДС.

### **Ситуационная задача 4**

Больного беспокоят боли в эпигастрии, возникают ночью и через 1,5–2 часа после приема пищи, облегчаются приемом пищи, изжога, тошнота. Боли в течение 3-х лет. Ухудшение состояния обычно наступает весной или осенью. Язык влажный, обложен белым налетом. При пальпации выявляется болезненность в области эпигастрия и пилорического отдела.

1. *О каком заболевании мог подумать врач?*
2. *Выделите основные жалобы*

#### **Ответ к задаче №4**

1. Язвенная болезнь луковицы 12-кишки.
2. боли в эпигастрии, возникают ночью и через 1,5–2 часа после приема пищи, облегчаются приемом пищи, изжога

#### **Ситуационная задача 5.**

Больной К, 26 лет, слесарь. Поступил в стационар с жалобами на боли в эпигастрии через 2-3 часа после еды, ночные боли, успокаивающиеся после приема соды, мучительную изжогу, отрыжку, запор. В анамнезе злоупотребление алкоголем, много курит, не соблюдает режим питания.

При обследовании отмечена болезненность в эпигастрии, больше справа с незначительным мышечным напряжением в этой зоне. .

1. *О каком заболевании можно думать?*
2. *Как называются боли через 2-3 часа после еды?*
3. *Назовите факторы риска данного заболевания?*
4. *Что такое изжога?*
5. *Объясните механизм боли при данном заболевании?*

#### **Ответ к задаче №5**

1. Язвенная болезнь 12-ти перстной кишки. 2. Поздние боли.
3. Отягощенная наследственность, нарушение режима питания, курение, употребление алкоголя.
4. Чувство жжения за грудиной, связанное с забросом кислого содержимого желудка в пищевод (рефлюкс - эзофагит).
5. Спазм гладкой мускулатуры кишки, в результате раздражения дефекта слизистой кислым содержимым.

#### **Ситуационная задача 6**

Больной М, 53 года, инженер, поступил в клинику с жалобами на отсутствие аппетита, чувство тяжести в подложечной области, общую слабость. В течение многих лет наблюдался по поводу хронического гастрита. Последние 6 месяцев боли приняли постоянный характер, потерял в весе 6 кг. Больной бледен, пониженного питания, болезненность и напряжение брюшной стенки в эпигастральной области.

1. *О какой патологии следует думать?*
2. *Что такое синдром «малых признаков»?*
3. *О чем свидетельствует бледность кожных покровов?*
4. *Где пальпируется привратник желудка?*
5. *Что можно получить при пальпации привратника в данном случае?*

#### **Ответ к задаче №6**

1. Рак желудка.
2. Немотивированная слабость, снижение трудоспособности, депрессия, снижение аппетита, желудочный дискомфорт.
3. О развитии анемии.
4. По биссектрисе угла, образованного белой линией живота и горизонтальной линией, проходящей по нижней границе желудка.
5. Привратник плотный, малоподвижный, болезненный, поверхность его бугристая.

#### **Ситуационная задача 7.**

Больной 47 лет, с двадцатилетнего возраста страдает гастритом, 12 лет назад впервые выявлена язва желудка. Обострения были почти ежегодными, обычно в осенне-зимнее время, длительностью не более 3-4 недель.

Настоящее обострение началось более 4 месяцев назад, причем больной отмечает постоянный характер болей, прием любой пищи боли усиливает, появляется иррадиация их в спину. Резко ухудшился аппетит, хотя ранее даже во время обострений аппетит был хорошим, в весе не терял, а сейчас из-за боязни усиления болей и плохого аппетита ест мало, испытывает отвращение к мясной пище, похудел за последние месяцы на 12 кг. В течение 3-4 недель стала беспокоить отрыжка "тухлым яйцом", икота.

При осмотре: резко пониженного питания. Кожные покровы землисто-бледные. Язык обложен белым налетом. В углах рта заеды. Живот мягкий, болезнен в эпигастрии.

1. О каком заболевании можно думать?
2. Что можно найти при обследовании лимфатических узлов при данной патологии?
3. О чем свидетельствует отрыжка «тухлым»?
4. Почему при данном заболевании бывают заеды?
5. Что такое симптом Менделя?

#### **Ответ к задаче №7.**

1. Рак желудка, сопровождающийся стенозом привратника.
2. Увеличение левого надключичного узла («железа Вирхова»).
3. Гниение белков в результате нарушения эвакуации пищи из желудка в 12-ти перстную кишку.
4. Данная патология приводит к нарушению всасывания железа и развитию железодефицитной анемии.
5. Болезненные ощущения при нанесении отрывистых ударов 2-3-4 пальцами в зоне патологии на брюшной полости.

#### **Ситуационная задача 8.**

Больной А., 32 лет, обратился к врачу с жалобами на боль жгучего характера в эпигастриальной области с иррадиацией под правую лопатку, появляющуюся через 2 часа после приема пищи, а также в ночное время, стихающую после приема соды, на изжогу, тошноту, общую слабость, головокружение, сердцебиение, черный (дегтеобразный) стул.

Объективно: Состояние средней тяжести, больной пониженного питания, кожные покровы бледные. Со стороны легких патологии не выявлено. Пульс 112 ударов в минуту, слабого наполнения, АД 100/65 мм рт.ст. Живот обычной конфигурации, при пальпации отмечается болезненность в эпигастриальной области справа от срединной линии.

1. О каком заболевании можно думать?
2. Как называются боли, возникающие через 2 часа после еды, в ночное время?
3. Назовите факторы риска данного заболевания?
4. Как называется черный дегтеобразный стул?
5. Чем можно объяснить наличие сердцебиения, головокружения?

#### **Ответ к задаче №8.**

1. Язвенная болезнь 12-ти перстной кишки, кровотечение.
2. Поздние, голодные, ночные.
3. Отягощенная наследственность, нарушение режима питания, курение, употребление алкоголя.
4. Мелена.
5. Компенсаторная реакция при острой кровопотере.

#### **Ситуационная задача 9.**

Больной С., 36 лет, шофер. Жалуется на кислую отрыжку, изжогу, чувство давления в подложечной области через 20-30 минут после еды, боли чаще возникают при приеме острой, грубой пищи. Объективно язык влажный, у корня обложен серовато-белым налетом. При пальпации живота незначительная болезненность в эпигастриальной области.

1. Как называются боли через 20-30 минут после еды?
2. Что такое отрыжка?
3. Причины возникновения изжоги?
4. С какой целью проводят поверхностную пальпацию?

### **Ответ к задаче №9**

1. Ранние боли
2. Звучное выхождение через рот воздуха или пищи, скопившегося в желудке или задержавшихся в пищеводе.
3. При возникновении изжоги имеет значение повышенная чувствительность слизистой оболочки пищевода, дисфункция кардиальной части желудка, спастическое состояние привратника и нарушение двигательной функции ДПК и желудка. При этом возникает желудочно-пищеводный рефлюкс, вызывающий изжогу. Чаще всего изжога появляется при повышении кислотности желудочного сока.
4. При поверхностной ориентировочной пальпации можно выявить локализацию болезненности и напряжение мышц брюшной стенки, а также расхождение прямых мышц живота и грыжи белой линии.

### **Тема №16: «СИМПТОМАТИКА ЗАБОЛЕВАНИЙ ПЕЧЕНИ, ЖЕЛЧЕВЫВОДЯЩИХ ПУТЕЙ И ПОДЖЕЛУДОЧНОЙ ЖЕЛЕЗЫ»**

#### **Ситуационная задача 1**

Больная жалуется на боли в правом подреберье, которые возникают после употребления жирной, жареной пищи, иррадируют под правую лопатку и правый плечевой сустав.

При пальпации выявляется болезненность в правом подреберье, положительные симптомы Кера, Мерфи, Ортнера. Печень не пальпируется. В порции "В" дуоденального содержимого выявлено большое количество лейкоцитов и слизи. При рентгенографии желчного пузыря выявлен нормального размера желчный пузырь, который после приема яиц сократился в два раза.

1. *О каком заболевании мог подумать врач?*
2. *Выделите основные жалобы*

#### **Ответ к задаче №1**

1. Панкреатит
2. боли в правом подреберье, которые возникают после употребления жирной, жареной пищи, иррадируют под правую лопатку и правый плечевой сустав

#### **Ситуационная задача 2.**

Больной Б., 40 лет, токарь. Обратился к врачу с жалобами на постоянные ноющие боли, иррадирующие в спину, на опоясывающие боли, особенно по ночам.

Объективно: болезненность при пальпации эпигастриальной области.

1. *О каком заболевании можно думать?*
2. *Назовите диспепсические расстройства, наиболее характерные для данной патологии?*

#### **Ответ к задаче №2**

1. Панкреатит.
2. Тошнота, многократная рвота, метеоризм, поносы.

#### **Ситуационная задача 3.**

Больная Л., 50 лет, жалуется на интенсивные постоянные боли в правом подреберье с иррадиацией в правое плечо, сухость и горечь во рту, субфебрильную температуру по вечерам. Больна около 5 лет, ухудшение наступило после приема жирной пищи.

Объективно: язык сухой, обложен густым белым налетом. При пальпации живота - положительные симптомы Ортнера и Кера. Температура тела - 37,4°C.

1. *О каком заболевании можно думать?*
2. *Что такое симптом Ортнера?*
3. *Почему боли при данном заболевании имеют подобную иррадиацию?*
4. *Какие факторы предрасполагают к этому заболеванию?*
5. *В каких случаях определяется положительный симптом Курвуазье?*

#### **Ответ к задаче №3**

1. Хронический холецистит в фазе обострения.



2. Болезненность в правом подреберье при поколачивании ребром ладони по реберным дугам.
3. Правый диафрагмальный нерв, обеспечивающий иннервацию печени и внепеченочных желчных путей, берет начало в тех же сегментах спинного мозга, что и нервы, иннервирующие шею, плечо, вследствие чего создается возможность перехода возбуждения на эти нервы.
4. Предрасполагающие факторы: гепатит, ЖКБ, дискинезия ЖВП, алиментарный фактор, малоподвижный образ жизни и др.
5. Симптом Курвуазье характерен для водянки или атонии желчного пузыря.

#### **Ситуационная задача 4.**

Больной Г., 34 лет с лечебной целью проведено переливание крови. После чего появилась желтуха. При осмотре кожные покровы с лимонным оттенком. Кожного зуда, геморрагических высыпаний нет. Печень при пальпации безболезненна, не увеличена. Селезенка пальпируется из-под края левой реберной дуги.

1. Ваш предположительный диагноз?
2. Какие виды желтух вам известны?
3. Какой цвет кожных покровов характерен для других видов желтух?
4. Как отличить истинную желтуху от ложной?
5. Как изменится цвет кала и мочи при данной желтухе?

#### **Ответ к задаче №4.**

1. Гемолитическая желтуха.
2. Гемолитическая, паренхиматозная, механическая.
3. При паренхиматозной – с оранжевым оттенком, при механической – с зеленоватым.
4. При ложной желтухе не происходит окрашивание слизистых оболочек (склер).
5. Кал темно окрашенный, моча темная.

#### **Ситуационная задача 5.**

Больной М., 27 лет, слесарь, доставлен в клинику с жалобами на сильные боли в правом подреберье, иррадиирующие под правую лопатку, в правое плечо. Беспокоит тошнота, рвота желчью, температура тела 38,5°C. Заболел остро. Заболевание связывает с погрешностью в диете (накануне ел много жирной пищи, злоупотреблял алкоголем).

При пальпации напряжение мышц в эпигастральной области, справа, в точке желчного пузыря. Положительный френикус-симптом.

1. О каком заболевании Вы думаете?
2. Где находится точка желчного пузыря?
3. Что такое френикус-симптом?
4. Почему при данном заболевании боль иррадирует вверх и вправо?
5. Когда пальпируется желчный пузырь?

#### **Ответ к задаче №5.**

1. Острый холецистит
2. Точка пересечения наружного края прямой мышцы живота и реберной дуги.
3. Болезненность при надавливании между ножками правой грудинно-ключично-сосковой мышцы.
4. Правый диафрагмальный нерв, обеспечивающий чувствительную иннервацию капсулы печени и внепеченочных желчных путей, берет начало в тех же сегментах спинного мозга, что и чувствительные нервы, иннервирующие шею, плечо, вследствие чего создается возможность перехода возбуждения на эти нервы.
5. При водянке желчного пузыря, при раке головки поджелудочной железы.

#### **Ситуационная задача 6.**

Больной Т., 50 лет, грузчик, обратился с жалобами на постоянную боль в правом подреберье, чувство распирания, тошноту, рвоту алой кровью, общую слабость, быструю утомляемость. При осмотре кожные покровы желтушного цвета, эритема ладоней, сосудистые звездочки, вены вокруг пупка расширены. При пальпации печень увеличена, плотная, селезенка увеличена.

1. Ваш предположительный диагноз?

2. Чем можно объяснить наличие рвоты алой кровью?
3. Как называются сосудистые звездочки?
4. О чем свидетельствуют расширенные вены вокруг пупка?
5. Как называется эритема ладоней?

#### **Ответ к задаче №6.**

1. Цирроз печени.
2. Кровотечением из варикозно расширенных вен пищевода.
3. Телеангиоэктазии.
4. Открытие кава-кавальных анастомозов при синдроме портальной гипертензии.
5. Пальмарная эритема.

### **Ситуационная задача 7.**

#### **Ситуационная задача 1**

Больная С. 47 лет на приеме терапевта по поводу постоянных, усиливающихся после погрешностей в диете болей в верхней половине живота, временами с иррадиацией в спину, похудание. В 40-летнем возрасте перенесла холецистэктомию по поводу калькулезного холецистита. Через полгода после операции появились почти постоянные, усиливающиеся после погрешностей в диете боли в верхней половине живота, временами с иррадиацией в спину. При применении спазмолитиков и при соблюдении диеты самочувствие улучшалось. Последние 1,5-2 года присоединился практически постоянный неоформленный стул, стала терять вес (похудела на 8 кг за 2 года). На протяжении этого же времени возникал зуд промежности, стала больше пить жидкости, участились мочеиспускания.

При осмотре состояние больной удовлетворительное. Телосложение правильное, незначительно повышенного питания. Рост – 175 см, вес – 90 кг, ИМТ – 29 кг/м<sup>2</sup>. Голени пастозны. При сравнительной перкуссии лёгких определяется лёгочный звук. Аускультативно дыхание жёсткое, проводится во все отделы. Тоны сердца приглушены, ритмичные, шумы не выслушиваются. ЧСС=80 уд/мин, АД - 156/85 мм рт. ст. Язык влажный, у корня обложен белым налётом. При поверхностной пальпации живота отмечается некоторая болезненность в эпигастрии и в правом подреберье. Симптомов раздражения брюшины нет. При глубокой пальпации пальпируется сигмовидная кишка в виде умеренно подвижного безболезненного цилиндра, диаметром 1,5 см. Имеется болезненность в зоне Шоффара. Положительный симптом Керте, симптом Мейо-Робсона. При перкуссии живота — тимпанит. Размеры печени по Курлову – 15x13x11 см. Печень выступает из-под рёберной дуги на 3-4 см, край умеренной плотности, безболезненный. Симптом Пастернацкого отрицательный с обеих сторон.

#### **Вопросы:**

1. Поражение какого органа можно предположить, и с чем это связано?
2. Какие лабораторные методы обследования необходимо назначить пациенту.
3. Какие инструментальные методы обследования необходимо назначить пациенту.

#### **Ответ к задаче №7.**

1. Поражение поджелудочной железы связано с операцией на желчном пузыре и желчевыводящих путях.
2. -Биохимический анализ крови: общий белок, белковые фракции, трансаминазы, амилаза, липаза, трипсин, антитрипсин, билирубин общий, прямой;  
-анализ мочи на диастазу;  
-анализ кала: стеаторея, креаторея, амилорея;  
-гликемический и глюкозурический профиль.
3. обзорная рентгенография брюшной полости;  
-Ретроградная холангиопанкреатография (РХПГ);  
-УЗИ поджелудочной железы и гепатобилиарной системы;  
-исследование дуоденального содержимого;

### **Тема № 17: «СИНДРОМЫ ЗАБОЛЕВАНИЙ ПЕЧЕНИ И ЖЕЛЧЕВЫВОДЯЩИХ ПУТЕЙ»**

#### **Ситуационная задача 1**

Больной Т. 42 лет госпитализирован в стационар по направлению врача-терапевта участкового с жалобами на слабость, сонливость в дневное время, желтушность кожных покровов, чувство тяжести в правом подреберье, периодические носовые кровотечения после физической работы, увеличение живота в объёме, отёки на нижних конечностях в области стоп и голеней.

В анамнезе: тяжесть в правом подреберье беспокоит в течение последних 3 месяцев. За последний месяц отметил нарастание общей слабости, увеличение живота и желтуху. Употребляет водку по 200 г ежедневно в течение последнего года, наблюдается у нарколога. Употребление наркотиков отрицает. Гемотрансфузий, оперативных вмешательств не было.

Объективно: состояние средней тяжести. Сознание ясное. Тест связывания чисел –40 сек. Рост – 178 см, вес – 62 кг. Кожа обычной влажности, желтушная. В области груди и верхней части спины видны «сосудистые звездочки». Склеры глаз иктеричны. Отёки стоп и нижней трети голеней. В лёгких дыхание везикулярное, побочных дыхательных шумов нет. ЧДД – 18 в мин. При аускультации тоны сердца ритмичные, шумов нет. ЧСС –78 ударов в минуту. АД – 110/70 мм рт. ст. Язык влажный, малиновый, сосочки сглажены. Живот увеличен в объёме, пупок сглажен, на передней брюшной стенке радиально от пупка определяются расширенные, извитые вены. В положении лёжа живот распластан.

При пальпации мягкий, болезненный в правом подреберье. Размеры печени по Курлову – 15×15×13 см. Нижний край печени при пальпации плотный, бугристый. Стул оформленный, коричневый, без патологических примесей. Размеры селезёнки – 15×12. Мочеиспускание свободное, безболезненное, моча тёмно-жёлтая.

Общий анализ крови: эритроциты –  $4,1 \times 10^{12}/л$ ; Нв– 122 г/л; цветовой показатель –0,9%; тромбоциты –  $98 \times 10^9/л$ , лейкоциты –  $3,2 \times 10^9/л$ , эозинофилы – 1%, палочкоядерные нейтрофилы – 4%, сегментоядерные нейтрофилы – 63%, лимфоциты – 29%, моноциты –3%, СОЭ – 22 мм/ч.

Биохимические анализы: общий билирубин – 130 мкмоль/л, прямой билирубин –100 мкмоль/л, АЛТ – 120 Ед/л, АСТ – 164 Ед/л. МНО – 2, альбумин – 28 г/л.

Фиброгастроуденоскопия: варикозное расширение вен пищевода I ст.

Ультразвуковое исследование брюшной полости: переднезадний размер правой доли печени – 170 мм, контуры чёткие и неровные. Паренхима неравномерно диффузно-повышенной эхогенности. Диаметр портальной вены – 16 мм. Желчный пузырь нормальных размеров, содержимое – желчь. Гепатикохоледох не расширен. Селезёнка расположена обычно, структура однородная, паренхима средней эхогенности. Площадь селезёнки – 36,1 см<sup>2</sup>. Свободная жидкость в брюшной полости.

1. Назовите синдромы поражения внутренних органов.

2. Обоснуйте Ваше заключение.

### **Ответ к задаче №1**

1. Синдром портальной гипертензии (асцит, спленомегалия, ВРВ пищевода I ст.).

Синдром гиперспленизма (тромбоцитопения).

2. У больного выявлены желтуха, цитолиз, «печёночные знаки»: малиновые ладони, «сосудистые звёздочки», синдром портальной гипертензии (гепатоспленомегалия, асцит, варикозное расширение вен пищевода, передней брюшной стенки, расширение портальной вены), признаки печёночной недостаточности (гипоальбуминемия, гипокоагуляция). По данным УЗИ – паренхима печени, неравномерно диффузно-повышенной эхогенности. Тромбоцитопения в данной ситуации связана с гиперспленизмом.

### **Ситуационная задача 2**

Больной 49 лет предъявляет жалобы на выраженную слабость, постоянную сонливость, похудание на 6 кг за полгода, десневые и носовые кровотечения, увеличение живота в объёме, зуд. Из анамнеза – длительное злоупотребление алкоголем.

Состояние средней тяжести. При осмотре выявляется желтушность кожи, слизистых, склер, сосудистые звёздочки в области шеи, груди, пальмарная эритема, контрактура Дюпюитрена. Имеется атрофия мышц верхнего плечевого пояса, дефицит веса (вес 58 кг при росте 177 см – ИМТ - 17). Определяются подкожные гематомы на руках и ногах. Живот увеличен в объёме. При перкуссии выявляется жидкость в брюшной полости. Печень пальпируется на 4 см ниже уровня рёберной дуги, край острый, плотный. Перкуторные размеры - 13×11×6 см. Увеличены перкуторные размеры селезенки 17×12 см.

Белок общий - 59 г/л, альбумины - 48%, глобулины - 52%, гамма-глобулины –28,5%.

1. Назовите синдромы поражения внутренних органов.

2. Обоснуйте, почему выделили указанные синдромы на основе данных физикального обследования.

### **Ответ к задаче №2**

1 Синдром портальной гипертензии, синдром печёчно-клеточной недостаточности, синдром паренхиматозной желтухи.

2. О синдроме портальной гипертензии свидетельствуют увеличение живота в объёме, наличие выпота в брюшной полости при перкуссии живота, увеличение размеров селезёнки.

О синдроме печёчно-клеточной недостаточности свидетельствует кровоточивость слизистых, гематомы на конечностях, наличие сосудистых звёздочек на верхней половине туловища, пальмарная эритема.

Синдром паренхиматозной желтухи проявляется наличием зуда, желтушностью кожи, склер, слизистых.

### **Ситуационная задача 3**

Больной 47 лет, повар, доставлен в клинику скорой помощью с жалобами на внезапно развившиеся боли в правом подреберье, температуру 38,7 С, тошноту, рвоту, желтушность кожных покровов. В анамнезе часто повторяющиеся боли в области правого подреберья.

Объективно: желтушность склер и кожных покровов, резкая болезненность при пальпации в правом подреберье. Лабораторные данные: общий билирубин 80 мкмоль/л, прямой – 55 мкмоль/л. Моча цвета «пива», реакция на билирубин резко положительная, уробилин отсутствует. Кал белый, глинистый.

1. О какой патологии можно думать?

2. Обоснуйте свое предположение

### **Ответ к задаче №3**

1. Подпеченочная желтуха.

2. Для надпеченочной желтухи нехарактерно наличие билирубина и отсутствие уробилина в моче. Для печеночной желтухи нехарактерен анамнез, отсутствует уробилин в моче.

### **Ситуационная задача 4**

У больного 33 лет в течение недели отмечались катаральные явления, слабость, головная боль, субфебрильная температура, тяжесть в правом подреберье. День назад появилась желтушность склер, темная моча.

При обследовании в общем анализе крови обнаружена лейкопения. Биохимический анализ крови: повышен уровень общего билирубина как за счет связанного, так и за счет свободного. Моча темно-бурого цвета, реакция на билирубин и уробилин положительная.

1. О какой патологии можно думать?

2. Обоснуйте свое предположение

### **Ответ к задаче №4**

1. Печеночная желтуха. Для подпеченочной желтухи имеется уробилинурия.

2. Для надпеченочной желтухи нехарактерна билирубиноурия.

1.

### **Ситуационная задача 5.**

Больная Н., 56 лет, 5 лет назад стала отмечать кожный зуд, постепенно усиливающийся. 2 года назад появилась желтуха, постепенно нарастающая, тяжесть в правом подреберье. В анамнезе перенесенный гепатит В.

**Объективно:** резко выраженная желтуха, расчесы на коже, ксантелазмы, сосудистые "звездочки" на груди, печень выступает из-под края реберной дуги на 3 см, очень плотная, поверхность мелкобугристая, безболезненная при пальпации. Пальпируется увеличенная селезенка.

1. О каком заболевании можно думать?

2. Выделите основные синдромы данного заболевания?

3. *Что такое сосудистые звездочки?*
4. *Какие факторы предрасполагают к этому заболеванию?*
5. *Что такое ксантелазмы?*

#### **Ответ к задаче №5.**

1. Цирроз печени.
2. Основные клинические синдромы: портальной гипертензии, печеночной недостаточности, гиперспленизма.
3. Слегка возвышающиеся над кожей ангиомы, от которых лучеобразно разветвляются мелкие сосудистые веточки.
4. Вирусный гепатит, холестаза, токсикоаллергический фактор, алкоголь, дефицит белка.
5. Желтые бляшки холестерина, образуются симметрично (часто) вокруг век, на ушных раковинах, слизистой оболочке полости рта.

#### **Ситуационная задача 6.**

Больной Ц., 42 лет, поступил с жалобами на увеличение живота, одышку, отеки на нижних конечностях и в области поясницы. В 20-летнем возрасте перенес болезнь Боткина. Неоднократно лечился в стационаре.

**При осмотре:** больной истощен, кожные покровы слегка желтушны, отеки на нижних конечностях, в области поясницы, живот резко увеличен в размерах, на боковых поверхностях видна расширенная венозная сеть.

При пальпации определяется наличие свободной жидкости в брюшной полости. Печень выступает из-под края реберной дуги на 3 см, плотная, поверхность ее бугристая. Перкуторно в вертикальном положении больного – тупой звук ниже пупка.

1. *О каком заболевании Вы думаете?*
2. *Выделите основные синдромы?*
3. *Составьте план дополнительного обследования.*

#### **Ответ к задаче №6**

1. Цирроз печени.
2. Синдром портальной гипертензии, синдром печеночной недостаточности, синдром желтухи.
3. Биохимический анализ крови - глюкоза, липаза, трипсин, амилаза, АЛТ, АСТ, ГГТП, билирубин и его фракции, щелочная фосфатаза для исключения холестаза. При необходимости - гликемический профиль, гликированный гемоглобин (исключить сахарный диабет). КТ брюшной полости (исключить наличие кисты панкреас, опухоли панкреас). ФГДС (исключить язвенную болезнь двенадцатиперстной кишки).

#### **Тема №18: «ИССЛЕДОВАНИЕ БОЛЬНЫХ С ЗАБОЛЕВАНИЯМИ ПЕЧЕНИ»**

##### **Ситуационная задача 1**

Больной С., 56 лет, предъявляет жалобы на увеличение живота в объеме, отеки на нижних конечностях, похудание. Из анамнеза: в течение многих лет злоупотребляет приемом алкоголя. При объективном исследовании обращает на себя внимание иктеричность кожи, слизистых оболочек и склер. На верхней половине туловища выявляются “сосудистые звездочки”; отмечается эритема скул и пальмарная эритема. Живот увеличен в объеме, в положении лежа приобретает “лягушачью” форму, пупок выпячен, выраженная подкожная венозная сеть на передней брюшной стенке, отеки на нижних конечностях. Печень выступает из-под края реберной дуги, плотная, бугристая, с острым краем. Размеры ее по Курлову 16x12x11 см, размеры селезенки 14x10 см. Данные дополнительного исследования: билирубин 62 мкмоль/л (прямой 38,5 мкмоль/л, непрямой 23,5 мкмоль/л). Проба на желчные пигменты в моче положительная. При рентгенологическом исследовании пищевода в нижней трети выявляется варикозное расширение вен.

1. *О каком заболевании можно думать?*
2. *Какие лабораторные исследования следует провести?*

#### **Ответ к задаче №1**

1. Цирроз печени.

2. глюкоза, липаза, трипсин, амилаза, АЛТ, АСТ, щелочная фосфатаза.

### **Ситуационная задача 2**

В кабинет врача-терапевта участкового обратился мужчина 55 лет, злоупотребляющий алкоголем, курильщик, с жалобами на боли в глубине живота, распространяющиеся вверх, возникают чаще через 1,5-2 часа после обильной, острой или жирной еды, длящиеся до 3 часов, усиливающиеся в положении лёжа на спине, уменьшающиеся в положении сидя с наклоном вперёд, подтянув ноги к груди.

Иногда боли иррадиируют в левую половину грудной клетки. Также отмечает тошноту, отсутствие аппетита, вздутие живота. После каждого приёма пищи в течение 1 часа возникает кашицеобразный, иногда водянистый стул, содержащий капли жира. Отмечает снижение массы тела.

1. *О каком заболевании можно думать?*

2. *Какие лабораторные исследования следует провести?*

### **Ответ к задаче №2**

1. Хронический алкогольный панкреатит средней степени тяжести с внешнесекреторной недостаточностью поджелудочной железы.

2. УЗИ органов брюшной полости и забрюшинного пространства (для исключения очаговых образований печени, признаков портальной гипертензии, сопутствующей патологии); ЭГДС – для выявления и/или определения состояния вен пищевода и /или желудка; дуплексное сканирование сосудов печеночно-селезеночного бассейна для выявления признаков портальной гипертензии.

### **Ситуационная задача 3**

Больной К. 45 лет обратился к врачу-терапевту участковому с жалобами на давящие боли в эпигастриальной области, периодически – опоясывающие, возникают через 40 минут после употребления жирной и жареной пищи, сопровождаются вздутием живота; на рвоту, не приносящую облегчение, на отрыжку воздухом.

Анамнез заболевания: больным себя считает около двух лет, когда появилась боль в левом подреберье после приёма жирной и жареной пищи. За медицинской помощью не обращался. 3 дня назад после погрешности в диете боли возобновились, появилось вздутие живота, отрыжка воздухом, тошнота, рвота, не приносящая облегчения.

Объективно: состояние относительно удовлетворительное, сознание ясное. Кожные покровы обычной окраски. В лёгких дыхание везикулярное, хрипов нет. ЧДД - 18 в минуту. Тоны сердца ясные, ритмичные. ЧСС - 72 удара в минуту. Язык влажный, обложен бело-жёлтым налетом. Живот при пальпации мягкий, болезненный в эпигастрии и левом подреберье. Печень не пальпируется, размеры по Курлову - 9×8×7 см, симптом поколачивания отрицательный билатерально.

.Копрограмма: цвет – серовато-белый, консистенция – плотная, запах – специфический, мышечные волокна +++, нейтральный жир +++, жирные кислоты и мыла +++, крахмал ++, соединительная ткань – нет, слизь – нет.

ФГДС: пищевод и кардиальный отдел желудка без особенностей. Желудок обычной формы и размеров. Слизистая розовая, с участками атрофии. Складки хорошо выражены. Луковица двенадцатиперстной кишки без особенностей.

УЗИ органов брюшной полости: печень нормальных размеров, структура однородная, нормальной эхогенности, протоки не расширены, общий желчный проток – 6 мм, желчный пузырь нормальных размеров, стенка – 2 мм, конкременты не визуализируются. Поджелудочная железа повышенной эхогенности, неоднородная, проток – 2 мм, головка увеличена в объеме (33 мм), неоднородная, повышенной эхогенности.

1. *Выделите основные синдромы.*

2. *Оцените данные копрограммы.*

### **Ответ к задаче №3**

1. Болевой абдоминальный синдром, синдром желудочной и кишечной диспепсии, синдром экзокринной недостаточности поджелудочной железы.
2. Признаки стеатореи, креатореи, амилореи – внешнесекреторная недостаточность поджелудочной железы.

#### **Ситуационная задача 4.**

При скинтиграфии отмечено уменьшение границ печени, контуры ее неровные, размыты. Отмечено общее снижение поглощения радиоактивного изотопа (разрежение), увеличение поглощения радиоактивного препарата селезенкой и увеличение размеров селезенки.

1. *К какого рода исследованиям относится скинтиграфия?*
2. *О каком характере поражения печени может идти речь у данного больного?*
3. *О наличии какого синдрома можно думать на основе представленных данных?*
4. *Причина увеличения селезенки?*
5. *Что можно обнаружить у данного больного при эзофагогастроскопии?*

#### **Ответ к задаче №4.**

1. Скитиграфия - это радионуклидное исследование.
2. У больного имеются признаки цирроза печени.
3. Можно думать о признаках синдрома портальной гипертензии.
4. Увеличение селезенки связано с синдромом портальной гипертензии.
5. При эзофагогастроскопии можно обнаружить расширение вен пищевода.

#### **Ситуационная задача 5.**

У больного И. 45 лет, жалобы на поносы, в течение дня до 4 раз в сутки, обильные, боли опоясывающего характера в эпигастрии, субфебрильная температура.

В анамнезе - за день до заболевания принимал алкоголь, ел, возможно, недоброкачественные консервы.

При осмотре языка - обложен белым сухим налетом, живот вздут, болезненность при поверхностной пальпации по всему животу, больше в левом подреберье. При глубокой пальпации сигмовидная кишка болезненна, спастически сокращена, урчит.

1. *О поражении какого органа, можно думать?*
2. *Какие симптомы патогномичны для данного поражения?*
3. *Какие данные копрограммы подтвердят ваши предположения?*
4. *С чем связаны копрологические изменения?*
5. *Какие биохимические анализы необходимо срочно сделать больному?*

#### **Ответ к задаче №5.**

1. Поджелудочная железа, обострение хронического панкреатита.
2. Опоясывающий характер боли, болезненность в левой половине живота, характерная диарея.
3. Полифекалия и стеаторея.
4. С недостаточностью экзокринной функции поджелудочной железы.
5. Анализ крови и мочи на амилазу.

### **Тема №19. «СИМПТОМАТИКА ЗАБОЛЕВАНИЙ ОРГАНОВ ДЫХАНИЯ»**

#### **Ситуационная задача 1.**

В поликлинику обратился больной 62 лет с жалобами на одышку при физической нагрузке последние 5 лет. Других жалоб нет.

При обследовании врач обнаружил понижение эластичности грудной клетки, равномерное ослабление голосового дрожания с обеих сторон. Форма грудной клетки напоминает бочкообразную.

1. *В каком случае могут быть получены подобные данные?*
2. *Укажите характер одышки при данном синдроме.*
3. *Перечислите виды одышки.*
4. *Перечислите патологические формы грудной клетки.*

### **Ответ к задаче №1**

1. Снижение эластичности легких вследствие эмфиземы легких.
2. Экспираторная одышка.
3. Физиологическая, патологическая. Инспираторная, экспираторная, смешанная.
4. Эмфизематозная, воронкообразная, паралитическая, ладьевидная

### **Ситуационная задача 2.**

В отделение поступил больной Г., 70 лет. Жалобы на выраженную одышку в покое. Больной сидит в постели, оперевшись руками. Отмечается значительный диффузный цианоз. Дыхание шумное, стридорозное, слышно на расстоянии. Затруднен вдох и выдох.

1. *Какова наиболее вероятная причина dyspное?*
2. *Что подразумевают под стридорозным дыханием.*
3. *О чем свидетельствует центральный цианоз?*
4. *Как называется одышка с затрудненным вдохом и выдохом?*
5. *Что можно определить с помощью пальпации грудной клетки?*

### **Ответ к задаче №2**

1. Механическое препятствие в верхних дыхательных путях
2. Шумное прерывистое дыхание
3. О недостаточной оксигенации крови в легких
4. Смешанная
5. Болезненные участки, ширину межреберных промежутков, голосовое дрожание, эластичность и ригидность грудной клетки, шум трения плевры.

### **Ситуационная задача 3.**

В отделение поступил больной М., 56 лет. Жалобы на кашель с выделением мокроты с неприятным запахом (около 300 мл в сутки). Кашель усиливается в положении лежа на правом боку.

При осмотре выявлены положительные симптомы «барабанных пальцев» и «часовых стекол». Из анамнеза жизни: перенес дважды тяжелую левостороннюю пневмонию.

1. *Какова наиболее вероятная причина заболевания?*
2. *Почему у больного усиливается кашель в положении на правом боку?*
3. *Как объяснить симптомы «барабанных пальцев» и «часовых стекол»?*
4. *Где спереди проходит граница между верхней и средней долей правого легкого?*
5. *Как объяснить неприятный запах мокроты?*

### **Ответ к задаче №3**

1. Хронический воспалительный процесс в легком ( хронический абсцесс легкого)
2. За счет улучшения дренажной функции легких
3. Вследствие пролиферации мягких тканей концевых фаланг
4. ребро
5. Распадом белка в мокроте под действием анаэробных бактерий

### **Ситуационная задача 4.**

У больного приступ удушья (спазм бронхов).

1. *Укажите характер одышки (инспираторная, экспираторная, смешанная).*
2. *Назовите положение, которое занимает больной.*
3. *Особенности кашля и мокроты при этом заболевании.*
4. *Охарактеризуйте мокроту при макро- и микроскопическом исследовании*

### **Ответ к задаче №4**

1. Одышка экспираторного характера
2. Вынужденное положение сидя с опорой на руки
3. Кашель сухой или с трудноотделяемой мокротой, надсадный, слышны хрипы в грудной клетке на расстоянии



4. «Стекловидная» мокрота, скудная, иногда в виде слепков бронхов, содержит кристаллы Шарко-Лейдена и спирали Куршмана, а также эозинофилы.

#### **Ситуационная задача 5.**

У больного тихий сухой кашель, сопровождающийся болезненной grimасой. Жалобы на сильную боль при глубоком дыхании и кашле, при кашле больной щадит правую половину грудной клетки.

1. При какой патологии дыхательной системы возникает сильная боль в грудной клетке.
2. Объясните причину появления симптома боли в момент кашля

#### **Ответ к задаче №5**

1. Заболевания плевры: сухой фибринозный плеврит, начальная и конечная стадии экссудативного выпотного плеврита; заболевания органов брюшной полости, сопровождающиеся раздражением диафрагмального нерва; интерстициальные заболевания легких: канцероматоз, интерстициальная пневмония, системная склеродермия. Вовлечение плевры в воспалительный процесс при заболеваниях легких.

2. Воспаленные листки плевры (висцеральный и париетальный) раздражают болевые рецепторы друг друга при движениях грудной клетки. В отличие от легких на плевре большое количество болевых чувствительных рецепторов.

#### **Ситуационная задача 6.**

В отделение поступил больной, 49 лет. Жалобы на приступ удушья с затрудненным выдохом, возникший 2 часа назад дома, кашель со скудной вязкой прозрачной мокротой.

При осмотре – состояние тяжелое, положение – ортопноэ. Грудная клетка эмфизематозной формы. ЧДД – 30 в минуту, выдох резко затруднен.

1. О каком патологическом процессе можно думать?
2. Перечислите основные жалобы больного с бронхо-легочной патологией
3. Как называется одышка с затрудненным выдохом?
4. Как называется вязкая прозрачная мокрота?

#### **Ответ к задаче №6.**

1. Бронхиальная астма, затянувшийся приступ.

2. Кашель, мокрота, кровохарканье, боли в грудной клетке, связанные с кашлем, дыханием; одышка, приступы удушья.

3. Экспираторная 4. Стекловидная

### **Тема №20: «ПЕРКУССИЯ ЛЕГКИХ»**

#### **Ситуационная задача 1**

У больного массивные спайки (шварты) после перенесенного правостороннего экссудативного плеврита.

- А) Дайте оценку перкуторному звуку при выстукивании правой половины грудной клетки
- Б) Охарактеризуйте подвижность нижнего легочного края с этой стороны

#### **Ответ к задаче № 1**

А) ясный легочный звук;

Б) подвижность нижнего легочного края ограничена (менее 4 см).

#### **Ситуационная задача 2 .**

У больного установлен правосторонний экссудативный плеврит.

- А) Охарактеризуйте перкуторный звук на здоровой и больной стороне.
- Б) Объясните механизм его возникновения.

#### **Ответ к задаче № 2**

- А) Над областью гидроторакса перкуторный звук тупой, верхняя граница тупости располагается по кривой линии Соколова-Эллиса-Дамуазо; выше зоны тупости – притупление перкуторного звука, над здоровым легким ясный легочный звук;
- Б) Тупой перкуторный звук возникает по причине скопления жидкости, притупление выше по причине уплотнения легочной ткани, поджатой вверх плевральным выпотом.

### **Ситуационная задача 3.**

У больного правая половина грудной клетки отстаёт в акте дыхания, голосовое дрожание до 3 ребра усилено, перкуторный звук – притуплен – тимпанический, ниже 3 ребра – голосовое дрожание не определяется, при перкуссии звук тупой.

1. О каком патологическом синдроме идет речь?
2. Дайте физическую характеристику тупому перкуторному звуку.
3. Какую перкуссию используют при проведении сравнительной перкуссии легких?
4. Перечислите разновидности перкуссии.
5. Для каких целей применяется сравнительная перкуссия легких?

### **Ответ к задаче № 3.**

1. Синдром наличия жидкости в плевральной полости.
2. Короткий, высокий, тихий.
3. Громкую
4. Непосредственную, опосредованную, тихую, громкую, сравнительную и топографическую.
5. Выявления патологических процессов в легких и плевральной полости.

### **Ситуационная задача 4.**

У больного при обследовании выявлено: симметричное уменьшение подвижности грудной клетки, опущение нижних границ легких, коробочный перкуторный звук.

1. Для какого легочного синдрома это характерно?
2. Как изменится поле Кренига при данном синдроме?
3. Укажите нормальные величины полей Кренига.
4. Укажите расположение нижней границы легких по средне-подмышечной линии в норме.
5. Какую (по громкости удара) перкуссию применяют для определения верхних границ легких?

### **Ответ к задаче №4**

1. Синдром повышенной воздушности легочной ткани (эмфизема легких)
2. Увеличится
3. 4 -6 см.
4. 8 ребро.
5. Тихую (по громкости удара). Звуковая волна проникает вглубь тканей на 2-3 см.

### **Ситуационная задача 5.**

У больного при обследовании выявлено: высота стояния верхушки легкого спереди на 1 см выше ключицы, тупой перкуторный звук, голосовое дрожание не проводится.

1. Для какого патологического легочного синдрома это характерно?
2. Укажите возможные причины данного синдрома
3. Где определяется высота стояния верхушки легкого сзади в норме?
4. Дайте физическую характеристику ясному легочному звуку.
5. Какую (по громкости удара) перкуссию применяют для определения нижних границ легких?

### **Ответ к задаче №5.**

1. Компрессионный ателектаз
2. Гидро- или пневмоторакс
3. На 2 см снаружи от остистого отростка 7 шейного позвонка.
4. Низкий, громкий, продолжительный, не тимпанический.
5. Тихую перкуссию.

### **Ситуационная задача 6.**

Жалобы пациента: кашель со слизисто-гноющей мокротой, инспираторная одышка, повышение температуры до фебрильных цифр.

Осмотр: отставание правой половины грудной клетки в акте дыхания.

Пальпация: голосовое дрожание усилено. Перкуссия: притупление перкуторного звука. Перкуторно границы легких не изменены. Ограничение подвижности нижнего края правого легкого при экскурсии легких.

1. Укажите цели топографической перкуссии.

2. В каких случаях определяется смещение верхних границ легких вверх и увеличение полей Кренига?
3. Чем определяется степень притупления перкуторного звука?
4. Где отмечается граница легкого при задержке дыхания на высоте глубокого вдоха?

**Ответ к задаче №6.**

1. Определение границ и экскурсии легких 2. При эмфиземе легких, в моменты приступа бронхиальной астмы
3. Степень притупления перкуторного звука зависит от степени преобладания плотной среды над воздушной и от объема изменений легочной паренхимы
4. Граница легкого отмечается по краю пальца – плессиметра, обращенному к легочному звуку

**Тема №21: «АУСКУЛЬТАЦИЯ ЛЕГКИХ»**

**Ситуационная задача 1.**

Над всей поверхностью легких выслушивается жесткое дыхание.

1. О чем свидетельствует появление жесткого дыхания
2. Каковы причины его возникновения?
3. Какова рентгенологическая картина?

**Ответ к задаче №1:**

1. Жесткое дыхание над всей поверхностью легких, свидетельствует о диффузном бронхите.
2. Причины возникновения жесткого дыхания: уплотнение стенок бронхов, неравномерное их сужение, скопление в просвете вязкого секрета.
3. Рентгенологически выявляется диффузное усиление легочного рисунка за счет перибронхиальной инфильтрации.

**Ситуационная задача 2.**

Больной длительное время страдает обструктивной болезнью легких.

1. Какой основной дыхательный шум можно выслушать при аускультации легких?
2. Объясните механизм его образования.
3. Каковы результаты бронхофонии?
4. Рентгенологическая картина?

**Ответ к задаче №2:**

1. У больного, длительно страдающего обструктивной болезнью легких, при аускультации выслушивается ослабленное везикулярное дыхание над всей поверхностью легких.
2. Вызвано снижением эластичности легочной ткани, уменьшением количества альвеол ввиду деструкции и разрушения части межальвеолярных перегородок, а также незначительным расширением легких при вдохе.
3. Бронхофония ослаблена над всей поверхностью легких.
4. Рентгенологически определяется низкое стояние диафрагмы, повышенная прозрачность легочных полей.

**Ситуационная задача 3.**

В правой плевральной полости содержится экссудат.

- А) Оцените характер дыхательных шумов в области выпота, выше его и на здоровой стороне.
- Б) Укажите механизм выявленных изменений.

**Ответ к задаче 3**

- А) Над проекцией плеврального выпота дыхание не выслушивается, выше него – жесткое дыхание; над здоровым легким выслушивается везикулярное дыхание;
- Б) механизм исчезновения дыхательных шумов связан с уменьшением размеров легкого на стороне поражения и высоким стоянием его нижнего края; жесткое дыхание выше области гидроторакса обусловлено увеличением плотности поджатого к корню легкого.

#### **Ситуационная задача 4.**

У больного воспаления плевральных листков слева (сухой плеврит).

*А) Опишите данные аускультации.*

*Б) Укажите механизм возникновения дополнительных дыхательных шумов и их отличительные признаки.*

#### **Ответ к задаче №4**

А) ослабление везикулярного дыхания, шум трения плевры;

Б) шум трения плевры возникает при смещении листков плевры друг относительно друга, в области наложения фибриновых пленок; его отличительные особенности: слышен в обе фазы дыхания, в том числе при проведении пробы с закрытой голосовой щелью; по тембру грубый, напоминает скрип кожи.

#### **Ситуационная задача 5.**

Над всей поверхностью легких выслушивается ослабленное дыхание.

*Назовите причину этих изменений дыхания, объясните механизм образования этого дыхания.*

#### **Ответ к задаче №5**

Эмфизема легких. Изменена эластичность стенок альвеол. Равномерное ослабление везикулярного дыхания наблюдается также при ожирении и увеличении толщины подкожной жировой клетчатки.

#### **Ситуационная задача 6.**

У больного при рентгенологическом исследовании выявлена жидкость в плевральной полости слева до V ребра.

*Какие Вы предполагаете данные при аускультации?*

#### **Ответ к задаче №6**

В указанной области везикулярное дыхание не выслушивается

#### **Ситуационная задача 7.**

Справа в подлопаточной области выслушивается амфорическое дыхание и крупнопузырчатые звучные хрипы.

*Ваши предположения о состоянии легких?*

#### **Ответ к задаче №7**

Полость в легком с наличием содержимого.

#### **Ситуационная задача 8.**

Беспокоит кашель с мокротой слизисто-гнойного характера. Температура тела 37,8 градусов Цельсия. Грудная клетка правильной формы, активно участвует в акте дыхания. При перкуссии на всем протяжении легких слышен ясный легочный звук. При аускультации дыхание жесткое, влажные среднего калибра незвучные хрипы, единичные рассеянные жужжащие хрипы. Бронхофония и голосовое дрожание не изменены.

*1. О каком патологическом процессе Вы думаете?*

*2. Разновидностью какого дыхательного шума является жесткое дыхание, дайте его характеристику?*

*3. Почему в данном случае влажные хрипы будут незвучными?*

*4. Какие признаки характерны при аускультации для хрипов?*

#### **Ответ к задаче №8**

1. Бронхит

2. Разновидность везикулярного дыхания; равная протяженность вдоха и выдоха

3. Так как рядом нет уплотненной легочной ткани

4. После кашля меняют тембр и локализацию, выслушиваются на вдохе и выдохе

#### **Ситуационная задача 9**

Беспокоит кашель с мокротой зеленого цвета, которая отделяется в большом количестве в течение всего дня. Грудная клетка правильной формы, активно участвует в акте дыхания. При перкуссии слева под ключицей от II до IV ребра по среднеключичной линии определяется тимпанический звук, дыхание в этой области амфорическое, влажные хрипы. Бронхофония и голосовое дрожание здесь же резко усилены.

1. О каком патологическом процессе Вы думаете?
2. Разновидностью какого дыхательного шума является амфорическое дыхание?
3. Перечислите существующие типы дыхания
4. Где образуются влажные хрипы?
5. Условия для образования звучных хрипов?

#### **Ответ к задаче №9**

1. Абсцесс в верхней доле левого легкого
2. Разновидность бронхиального дыхания
3. Грудное, диафрагмальное, смешанное
4. В бронхах и в полостях сообщающихся с бронхами
5. Уплотнение легочной ткани вокруг бронха, полости.

#### **Ситуационная задача 10.**

Осмотр: небольшое отставание правой половины грудной клетки в акте дыхания. Пальпация: голосовое дрожание усилено. Перкуссия: притупление перкуторного звука. Аускультация: смешанное (бронховезикулярное) дыхание, мелко- и среднепузырчатые хрипы, бронхофония усилена.

1. О каком патологическом синдроме Вы думаете?
2. Особенности проведения аускультации сухих дискантовых хрипов?
3. Условия и места возникновения сухих (дискантовых, свистящих) хрипов?
4. Условия образования амфорического дыхания?
5. В какую фазу дыхания выслушиваются влажные хрипы?

#### **Ответ к задаче №10.**

1. Очаговое воспалительное уплотнение легочной ткани.
2. Сухие дискантовые хрипы лучше выслушиваются в горизонтальном положении больного и при форсированном выдохе
3. В мелких бронхах при наличии в их просвете вязкой мокроты и при значительном сужении бронхиол.
4. Наличие полости (диаметр 4 см и более), с гладкими плотными стенками и формой, напоминающей колбу.
5. На вдохе и выдохе

### **Тема №22: «СИНДРОМЫ ЛЕГОЧНЫХ ЗАБОЛЕВАНИЙ»**

#### **Ситуационная задача 1.**

При исследовании дыхательной системы у больного выявлены следующие данные: число дыханий - 28 в минуту; голосовое дрожание справа под лопаткой резко ослаблено. При сравнительной перкуссии справа - тимпанит.

1. Какой синдром предполагает у больного?
2. Какой основной дыхательный шум будет выслушиваться справа?

#### **Ответ к задаче №1**

1. Симптомы свидетельствуют о наличии синдрома скопления воздуха в плевральной полости.
2. Характер дыхания при этом - ослабленное везикулярное.

#### **Ситуационная задача 2.**

Левая половина грудной клетки шире правой, межреберья сглажены, участие ее в акте дыхания резко ограничено. Голосовое дрожание слева не определяется.

1. Чем могут быть вызваны данные изменения?
2. Каковы возможные данные сравнительной перкуссии?

### **Ответ к задаче №2**

1. Подобные изменения могут быть вызваны скоплением воздуха или жидкости в левой плевральной полости.
2. При пневмотораксе над всей стороной поражения будет определяться тимпанический звук. При гидротораксе, ниже уровня скопления жидкости будет тупой перкуторный звук.

### **Ситуационная задача 3**

Больной предъявляет жалобы на одышку, боли в правой половине грудной клетки. При осмотре: правая половина грудной клетки отстаёт в акте дыхания. Частота дыхания 32 в минуту. Справа под лопаткой голосовое дрожание резко ослаблено, перкуторный звук тупой, нижняя граница легких по лопаточной линии на уровне 7 ребра, дыхание везикулярное ослабленное, бронхофония ослаблена.  
*О каком легочном синдроме можно думать?*

### **Ответ к задаче №4**

Синдром скопления жидкости в плевральной полости (гидроторакс).

### **Ситуационная задача 4**

*Для какого легочного синдрома характерны следующие симптомы:* боли в грудной клетке, одышка, «поражённая» половина грудной клетки несколько выбухает и отстаёт в акте дыхания, отмечается усиление голосового дрожания, притупленно-тимпанический перкуторный звук, патологическое бронхиальное дыхание, усиление бронхофонии.

### **Ответ к задаче №4**

Синдром компрессионного ателектаза.

### **Ситуационная задача 5**

Больной К. предъявляет жалобы на одышку с затруднением вдоха. При осмотре: правая половина грудной клетки отстаёт в акте дыхания, частота дыхания – 36 в 1 минуту. Справа под лопаткой голосовое дрожание резко ослаблено, бронхофония не определяется. При перкуссии перкуторный звук тупой, нижняя граница легких смещена вверх, активная подвижность нижнего легочного края снижена. Дыхание ослабленное везикулярное.  
*О каком легочном синдроме можно думать?*

### **Ответ к задаче №5**

Синдром скопления жидкости в плевральной полости (гидроторакс).

### **Ситуационная задача 6**

Больной К. предъявляет жалобы на сухой кашель, одышку с затруднением выдоха. При осмотре грудная клетка бочкообразная, частота дыхания 30 в минуту. Голосовое дрожание ослаблено. Нижняя граница легких по средней аксиллярной линии на уровне IX ребра. Высота стояния верхушек легких спереди – 6см, сзади на уровне остистого отростка VI шейного позвонка. Активная подвижность нижнего легочного края по лопаточной линии – 5 см.  
*О каком легочном синдроме можно думать?*

### **Ответ к задаче №6**

Синдром бронхиальной обструкции

### **Ситуационная задача 7**

Больной М. предъявляет жалобы на одышку с затруднением вдоха, боли в правой половине грудной клетки, связанные с дыханием. При осмотре: правая половина грудной клетки отстаёт в акте дыхания. Частота дыхания – 36 в 1 минуту. Справа в нижней трети межлопаточного пространства и над лопаткой голосовое дрожание усилено, перкуторный звук тупой, нижняя граница легких по лопаточной линии определяется на уровне 7 ребра, в нижней трети межлопаточного пространства и над лопаткой выслушивается патологическое бронхиальное дыхание, бронхофония усилена.

### **Вопросы.**

*О каком легочном синдроме можно думать?*

### **Ответ к задаче №7**

Синдром долевого уплотнения легочной ткани.

### **Ситуационная задача №8**

Больной поступил с жалобами на выраженную одышку, занимает вынужденное положение.

При рентгенологическом исследовании выявлена жидкость в левой плевральной полости до уровня III ребра.

*Какие данные Вы ожидаете получить при физическом исследовании легких.*

### **Ответ к задаче №8**

Осмотр – увеличение в объеме и отставание больной половины в акте дыхания,

пальпация – отсутствие голосового дрожания, перкуссия – тупой перкуторный звук, аускультация

– отсутствие дыхательных шумов над плеврального выпота.

### **Ситуационная задача 9**

Больной 62 лет поступил по поводу нарастающей одышки, преимущественно экспираторного типа. Много лет курит по 1,5-2 пачки сигарет в сутки. Несколько лет отмечает кашель с трудно отхаркиваемой вязкой мокротой, отделение которой ухудшилось за последний месяц. Температура не повысилась. Принимал бета-2 агонисты и эуфиллин без эффекта.

Объективно: признаки эмфиземы легких.

При аускультации дыхание с удлинённым выдохом, сухие протяжные хрипы на выдохе. АД 180/105 мм рт.ст. Пульс - 90 в минуту.

При рентгенографии: усиленный легочный рисунок, эмфизема легких.

Спирография: ЖЕЛ – 74%, проба Тиффно - 55%, ОФВ1/ФЖЕЛ 49%.

*1. Назовите физикальные признаки эмфиземы легких.*

*2. Признаки и главные механизмы бронхиальной обструкции?*

### **Ответы к задаче №9**

1. Бочкообразная малоподвижная грудная клетка; опущение нижних границ легких; коробочный звук; ослабленное дыхание.

2. Экспираторная одышка, дыхание с удлинённым выдохом и сухие хрипы на выдохе, низкие ОФВ1/ФЖЕЛ и проба Тиффно.

## **Тема №23: «ИССЛЕДОВАНИЕ БОЛЬНЫХ С ЗАБОЛЕВАНИЯМИ ЛЕГКИХ»**

### **Ситуационная задача 1.**

Больной Р. 38 лет по профессии подсобный рабочий. Обратился в поликлинику к врачу-терапевту участковому с жалобами на повышение температуры до 38,0 °С, кашель с обильной слизисто-гнойной мокротой, неинтенсивные боли в грудной клетке при кашле, головную боль, слабость, в конечностях, потливость.

Заболел остро после переохлаждения. Вредные привычки: курит более 15 лет по 20 сигарет в день; сопутствующих заболеваний нет. В последние несколько лет из Москвы не выезжал.

Объективные данные: кожные покровы бледноватые, влажные. Обращает внимание повышенная потливость больного. Нёбные миндалины покрыты беловатым налётом, гиперемированы. В лёгких дыхание ослабленное справа, множественные влажные мелкопузырчатые хрипы выслушиваются у угла правой лопатки. ЧД в покое до 26 в мин. Тоны сердца приглушены, ритмичные, единичные экстрасистолы. ЧСС - 100 уд/мин, АД - 110/70 мм рт. ст. Живот мягкий безболезненный. По другим органам и системам без видимых патологических отклонений.

ОАК: гемоглобин - 135 г/л, эритроциты 4,7\*10<sup>12</sup>/л, лейкоциты 11\*10<sup>9</sup>/л, палочкоядерные - 28%, сегментоядерные - 57%; СОЭ - 35 мм/час.

ОАМ: относительная плотность - 1018, белок - 0,99 г/л, гиалиновые цилиндры.

БАК: АЛТ - 58 ед/л; АСТ - 100 ед/л; креатинин - 115 мкмоль/л; фибриноген - 8 г/л.

ЭКГ: Ритм синусовый, правильный, ЧСС - 100 уд/мин, единичные наджелудочковые экстрасистолы. Очаговых изменений миокарда, гипертрофии миокарда нет.

Рентгенография органов грудной клетки: очаговая инфильтрация в базальных отделах правого лёгкого, деформация корня правого лёгкого.

1. *Предположите наиболее вероятный диагноз.*

2. *Составьте и обоснуйте план дополнительного инструментального обследования пациента.*

### **Ответ к задаче №1**

1. Внебольничная правосторонняя пневмония

2. Пациенту рекомендовано: проведение ФВД для выявления дыхательной недостаточности.

### **Ситуационная задача 2.**

Больной предъявляет жалобы на приступы удушья, преимущественно в ночное время, периодически кашель с отделением слизистой мокроты.

При осмотре наблюдается диффузный цианоз, набухание шейных вен. При топографической перкуссии высота стояния верхушек спереди составила 5,5 см от верхнего края ключицы, сзади - на уровне остистого отростка 6 шейного позвонка. Нижние границы легких опущены на одно ребро. При аускультации выслушиваются сухие свистящие хрипы.

1. *О каком заболевании идет речь?*

2. *Какое инструментальное исследование необходимо провести*

3. *Как изменятся показатели функции внешнего дыхания?*

### **Ответ к задаче №2**

1. Бронхиальная астма.

2. ФВД

3. Снижение показателей бронхиальной проходимости (тест Тиффно, ОФВ1, ФЖЕЛ), МВЛ, при неизменной или умеренно сниженной ЖЕЛ.

### **Ситуационная задача 3.**

Мужчина 35 лет обратился к врачу-терапевту участковому с жалобами на повышение температуры до 37,6°C в течение пяти дней, кашель с желтоватой мокротой.

Принимал жаропонижающие препараты без особого эффекта. Другие лекарства не принимал. За десять дней до этого перенёс ОРВИ. Лекарственной аллергии не отмечает. Сопутствующих заболеваний нет.

Состояние пациента удовлетворительное, частота дыхания – 19 в мин. Кожные покровы чистые, обычной окраски. При аускультации выслушивается умеренное количество влажных крепитирующих хрипов в нижних задних отделах грудной клетки справа, в других отделах лёгких дыхание везикулярное, хрипов нет. Тоны сердца ритмичные, ясные, 82 удара в минуту, АД - 120/70 мм рт. ст. Живот мягкий, при пальпации безболезненный во всех отделах. Печень и селезёнка не увеличены. Дизурии нет. Симптом поколачивания по поясничной области отрицательный.

Рентгенография органов грудной клетки прямой и боковой проекции: справа в 9-10 сегментах нижней доли определяется инфильтрация.

1. *Предположите наиболее вероятный диагноз.*

2. *Какое лабораторное исследование необходимо провести пациенту.*

### **Ответ к задаче №3**

1. Внебольничная правосторонняя нижнедолевая пневмония, лёгкое течение. Дыхательная недостаточность (ДН) 0 ст.

2. Пациенту рекомендованы общий анализ крови и общий анализ мокроты, биохимическое исследование крови (мочевина, креатинин, печёночные ферменты, электролиты) с целью оценки тяжести пневмонии и решения вопроса о целесообразности госпитализации больного; бактериоскопия мазка мокроты с окраской по Граму для предварительной оценки возбудителя заболевания.

### **Ситуационная задача 4**

Исследование плевральной жидкости:



Количество: 200 мл. Цвет: желтовато-белесый. Прозрачность: мутная.  
Запах: нет. Удельный вес: 1,023. Белок: 40 г/л. Проба Ривальта: положительная  
Микроскопическое исследование: нейтрофильные лейкоциты сплошь, единичные эритроциты.

1. Укажите характер выпота?
2. Что такое проба Ривальта?
3. О чем свидетельствует зловонная мокрота?
4. При каких заболеваниях бывает зловонная мокрота?

#### **Ответ к задаче №4**

1. Гнойный экссудат.
2. Качественная проба с уксусной кислотой на содержание белка – серомуцина.
3. Запах появляется при задержке мокроты в бронхах или полостях в легких (обуславливается деятельностью анаэробов, вызывающих гнилостный распад белков до индола, скатола и сероводорода).
4. При гангрене, абсцессе легкого

#### **Ситуационная задача 5.**

Больной К. 39 лет обратился к врачу-терапевту участковому с жалобами на сухой кашель, повышение температуры до 37,5°C, общую слабость, боль в грудной клетке при дыхании. В анамнезе – переохлаждение.

Объективно: бледность кожных покровов, небольшое отставание правой половины грудной клетки при дыхании. При перкуссии лёгких ясный легочный звук над всей поверхностью лёгких. При аускультации: ослабленное дыхание и шум трения плевры с правой стороны ниже угла лопатки.

Рентгенологическое исследование органов грудной клетки – без патологии.

1. Сформулируйте предварительный диагноз.
2. Консультация каких специалистов показана данному пациенту?

#### **Ответ к задаче №5**

1. Правосторонний сухой плеврит.
2. Консультации врача-фтизиатра, врача-ревматолога, врача-кардиолога, врача-гастроэнтеролога.

#### **Ситуационная задача 6.**

Мужчина 56 лет обратился к врачу-терапевту участковому с появившимися после переохлаждения жалобами на кашель с небольшим количеством трудно отделяемой слизисто-гнойной мокроты, одышку при незначительной физической нагрузке, повышение температуры тела до 37,4°C.

Кашель с мокротой отмечает в течение 10 лет. Обострения заболевания 3-4 раза в год, преимущественно в холодную сырую погоду. Около 2 лет назад появилась одышка при физической нагрузке, мокрота стала отходить с трудом. Пациент курит 30 лет по 1 пачке в день.

При осмотре: лицо одутловатое, отмечается теплый цианоз, набухание шейных вен на выдохе. Грудная клетка бочкообразной формы. Над лёгочными полями перкуторный звук с коробочным оттенком. Дыхание равномерно ослаблено, с обеих сторон выслушиваются сухие свистящие хрипы. ЧДД: 24 в мин.

Тоны сердца приглушены, акцент 2 тона на лёгочной артерии, там же выслушивается диастолический шум, ритм правильный, ЧСС - 90 ударов в минуту. АД - 120/80 мм рт. ст. Живот мягкий, безболезненный. Печень и селезёнка не пальпируются. Периферических отёков нет.

ОАК: гемоглобин - 168 г/л, лейкоциты -  $9,1 \times 10^9$ /л, эозинофилы - 1%, нейтрофилы - 73%, лимфоциты - 26%, СОЭ - 28 мм/ч.

Рентгенограмма органов грудной клетки: лёгочные поля повышенной прозрачности, лёгочный рисунок усилен, деформирован, сосудистый рисунок усилен в центре и обеднён на периферии, корни лёгких расширены, выбухание ствола лёгочной артерии. Инфильтративных изменений не выявлено.

ЭКГ: признаки гипертрофии правого желудочка.

Данные спирографии: снижение ЖЕЛ - до 80%, ОФВ1 - до 32% от должных величин.

#### **Вопросы.**

1. *Сформулируйте предварительный диагноз.*
2. *Какие дополнительные лабораторные исследования необходимо провести для подтверждения диагноза?*

#### **Ответ к задаче №6:**

1. Хроническая обструктивная болезнь лёгких (ХОБЛ), крайне тяжёлое течение, стадия обострения. Хроническое лёгочное сердце, компенсация. ДН II.
2. газовый состав крови, цитологическое и микробиологическое исследование мокроты

#### **Ситуационная задача 7.**

Женщина 32 лет обратилась к врачу-терапевту участковому с жалобами на учатившиеся в течение последнего месяца приступы удушья, они сопровождаются слышимыми на расстоянии хрипами, кашлем с выделением небольшого количества вязкой мокроты, после чего наступает облегчение.

Подобные состояния беспокоят около 2 лет, не обследовалась. В анамнезе аллергический ринит. Ухудшение состояния связывает с переходом на новую работу в библиотеку. В течение последнего месяца симптомы возникают ежедневно, ночью 3 раза в неделю, нарушают активность и сон.

Объективно: общее состояние удовлетворительное. Нормостенической конституции. Кожные покровы бледно-розового цвета, высыпаний нет. Периферические отёки отсутствуют. Над лёгкими дыхание жёсткое, выслушиваются рассеянные сухие свистящие хрипы. ЧДД - 18 в минуту. Тоны сердца ясные, ритм правильный, ЧСС - 72 удара в минуту. АД - 120/80 мм рт. ст. Живот при пальпации мягкий, безболезненный.

ОАК: эритроциты -  $4,2 \times 10^{12}/л$ , гемоглобин - 123 г/л, лейкоциты -  $4,8 \times 10^9/л$ , эозинофилы - 16%, сегментоядерные нейтрофилы - 66%, лимфоциты - 18%, моноциты - 2%, СОЭ - 10 мм/ч. Анализ мокроты общий: слизистая, лейкоциты - 5-7, плоский эпителий - 7-10 в поле зрения, детрит в небольшом количестве, спирали Куршманна.

Рентгенограмма лёгких. Инфильтративных теней в лёгких не определяется. Диафрагма, тень сердца, синусы без особенностей.

Спиротест. Исходные данные: ЖЕЛ - 82%, ОФВ1 - 62%, ФЖЕЛ - 75%. Через 15 минут после ингаляции 800 мкг Сальбутамола: ОФВ1 - 78%.

1. *Какие исследования необходимо провести для подтверждения бронхообструктивного синдрома?*
2. *Как проводится проба с бронходилататором? Оцените результаты.*

#### **Ответ к задаче №7:**

1. . Спирометрия, рентгенография лёгких
2. Спирометрия с использованием ингаляционного бронхолитика быстрого действия. Критерием обратимости бронхиальной обструкции служит прирост ОФВ1  $\geq 15\%$ . У данной пациентки обструкция является обратимой.

### **Тема №24: «СИМПТОМАТИКА ЗАБОЛЕВАНИЙ ПОЧЕК И МОЧЕВЫВОДЯЩИХ ПУТЕЙ»**

#### **Ситуационная задача 1.**

Пациент с жалобами на головную боль, головокружение, повышение артериального давления, снижение количества отделяемой мочи и одышку при физической нагрузке, отмечает появление отеков.

1. *Какие вопросы необходимо задать пациенту и какие признаки выявить при объективном обследовании, чтобы определить биомеханизм возникновения отеков?*
2. *С отеками какого происхождения при подобных жалобах необходимо дифференцировать почечные отеки?*

3. Проявлением какого синдрома могут быть жалобы на головную боль, головокружение?

#### **Ответ к задаче № 1**

1. Вопросы для уточнения жалоб: время возникновения отеков в течение суток, как они изменяются в течение дня, их преимущественная локализация, характерна ли для них подвижность.

При объективном обследовании необходимо оценить локализацию, окраску кожных покровов, температуру кожи над отеками, их консистенцию.

2. В данном случае необходимо дифференцировать отеки почечного и сердечного происхождения.

3. Головная боль, головокружение могут быть проявлением синдрома повышения АД.

#### **Ситуационная задача 2.**

Поступил больной с жалобами на интенсивную одностороннюю боль в поясничной области, с иррадиацией в паховую область, боль возникла внезапно после тряской езды.

1. Какой механизм боли?

2. Какие нарушения мочеиспускания могут быть у больного?

#### **Ответ к задаче № 2**

1. Обструкция мочеточника камнем – спазм гладкой мускулатуры.

2. Странгурия, поллакиурия.

#### **Ситуационная задача 3**

В течение 12 месяцев после перенесенного острого гломерулонефрита у больной держатся изменения в анализе мочи: белок 1 г\л, измененные эритроциты 6-7 в поле зрения, плотность мочи 1006-1007, никтурия.

1. О чем свидетельствует такое течение заболевания?

2. Какие жалобы может предъявлять больная?

3. Что Вы выявите при осмотре лица?

#### **Ответ к задаче № 3.**

1. О переходе острого гломерулонефрита в хронический.

2. Возможно отсутствие жалоб.

3. Facies nephritica.

#### **Ситуационная задача 4**

У больного 30 лет в течение 1 года САД 150-160 мм.рт.ст., не поддающееся медикаментозной коррекции. При исследовании мочи было обнаружено: белок - 0.5г\л, измененные эритроциты 5-10 в поле зрения, гиалиновые цилиндры - 4-5 в поле зрения.

1. Какова причина таких изменений в анализе мочи?

2. Механизм артериальной гипертонии?

3. Что будет выявлено при объективном исследовании сердца?

4. Какие данные будут получены при исследовании почек?

#### **Ответ к задаче № 5**

1. У больного гипертоническая форма хронического гломерулонефрита.

2. Активация ренин-ангиотензин-альдостероновой системы вследствие пролиферативно-склерозирующего процесса в почках.

3. Верхушечный толчок сильный, резистентный, умеренно смещен влево. Умеренно увеличен левый поперечник сердца. Тоны сердца: ослабление I тона на верхушке, акцент II тона на аорте.

4. Почки не пальпируются, их размеры не изменены.

#### **Ситуационная задача 6**

При физикальном обследовании пропальпирован нижний полюс почки.

1. В каких случаях это возможно?

2. Какие свойства органа возможно определить?

3. Проявлением какого состояния может быть данный симптом?

### **Ответ к задаче № 6**

1. Возможно пропальпировать почку, увеличенную в 1,5-2 раза, или почку при ее опущении.

2. В данном случае необходимо оценить форму, поверхность, консистенцию, болезненность органа. При пальпации почки целиком также оценивается объем ее смещения.

3. Определяемый при пальпации нижний полюс почки может быть следствием нефроптоза (опущения почки), ее дистопии, увеличения органа (опухоль почки, поликистоз, гидронефроз, амилоидоз).

## **Тема №25: «СИНДРОМЫ ЗАБОЛЕВАНИЙ ПОЧЕК»**

### **Ситуационная задача 1.**

Больной 23 лет обратился к врачу-терапевту участковому с жалобами на отёки лица, век, туловища, конечностей, снижение количества выделяемой за сутки мочи, слабость, головную боль.

Из анамнеза известно, что страдает хроническим тонзиллитом. Подобные симптомы впервые появились 2 года назад, длительно лечился в нефрологическом отделении, получал преднизолон с положительным эффектом, выписан из стационара в удовлетворительном состоянии. После выписки у врача не наблюдался, не лечился, хотя отмечал периодически отёки на лице. 2 недели назад переболел ангиной, после этого состояние резко ухудшилось, появились вышеуказанные жалобы.

При осмотре АД –150/95 мм рт. ст., ЧСС – 92 удара в минуту, ЧДД – 22 в мин.

Данные обследования.

ОАК: эритроциты -  $3,4 \times 10^{12}/л$ , гемоглобин - 124 г/л, цветовой показатель - 0,89, лейкоциты -  $5,4 \times 10^9/л$ , лейкоцитарная формула - в норме, СОЭ – 42 мм/ч.

БАК: общий белок крови – 35,6 г/л, альбумины – 33%, холестерин крови – 9 ммоль/л.

ОАМ: удельный вес – 1012, белок – 5,4 г/л, эритроциты выщелоченные – 20-25 в поле зрения, восковидные цилиндры – 9-10 в поле зрения.

1. Укажите основной клинико-лабораторный синдром.

2. Какие дополнительные исследования необходимы для уточнения диагноза?

### **Ответ к задаче №1:**

1. Нефротический синдром.

3. Проведение УЗИ органов брюшной полости и почек, ЭКГ, ЭхоКГ, рентгенография органов грудной клетки, определение креатинина, мочевины, электролитов, тромбоцитов, коагулограмма, время свёртываемости крови, расчёт СКФ, определение суточной протеинурии, исследование глазного дна, пункционная биопсия почек.

### **Ситуационная задача 2.**

Больная П. 40 лет, медсестра, обратилась к врачу-терапевту участковому с жалобами на периодически учащённое болезненное мочеиспускание, ноющие боли в поясничной области без иррадиации, головную боль, слабость.

Считает себя больной в течение 8 лет. Боли в поясничной области связывает с физическим перенапряжением. В течение последних 3 дней ощущает периодическое «познабливание».

Объективно: состояние удовлетворительное. Незначительная пастозность и бледность лица, температура тела -  $37,3^{\circ}C$ . При перкуссии над всеми лёгочными полями ясный лёгочный звук, аускультативно – дыхание везикулярное, хрипов нет. ЧД - 16 в минуту. Границы относительной сердечной тупости в пределах нормы. Тоны сердца громкие, ритмичные. АД - 155/95 мм рт. ст., ЧСС - 84 в минуту. Язык сухой. Живот мягкий, безболезненный во всех отделах. Печень, селезёнка не пальпируются. Отмечается незначительная болезненность при поколачивании поясничной области, больше справа.

ОАК: эритроциты -  $3,9 \times 10^{12}/л$ , гемоглобин - 107 г/л, цветовой показатель - 0,8, лейкоциты -  $10,2 \times 10^9/л$ , эозинофилы - 2%, палочкоядерные нейтрофилы - 8%, сегментоядерные нейтрофилы - 48%, лимфоциты - 38%, моноциты - 4%, СОЭ - 25 мм/ч.

ОАМ: относительная плотность - 1010, белок - 0,04%, лейкоциты - 12-16 в поле зрения, эритроциты - 0-1 в поле зрения, бактериурия.

Моча по Нечипоренко: эритроциты -  $1,2 \times 10^6/л$ , лейкоциты -  $8,0 \times 10^6/л$ .

ЭКГ: ритм синусовый, ЧСС - 86 в мин. ЭОС - расположена полувертикально. Признаки гипертрофии левого желудочка.

Рентгенография органов грудной клетки: лёгочные поля без очаговых и инфильтративных изменений, расширение границ сердца влево.

1. Выделите синдромы, определите ведущий (ведущие).

2. Составьте план дополнительного обследования для уточнения диагноза.

### **Ответ к задаче №2:**

1. Синдромы: дизурический, мочевого, артериальной гипертензии, болевой (поясничный), анемический, воспалительный. Ведущий синдром: дизурический.

2. Дополнительные исследования: бактериологическое исследование мочи с определением чувствительности к антибиотикам, УЗИ почек; экскреторная урография; ренография.

### **Ситуационная задача 3.**

Больной К. 49 лет, экономист, жалуется на головные боли, головокружение, повышение артериального давления до 160/100 мм рт. ст., инспираторную одышку и чувство сердцебиения при незначительной физической нагрузке, сердце, отёки верхних и нижних конечностей.

Из анамнеза известно, что 5 лет назад через 2 недели после проведения вакцинации у пациента в течение нескольких дней отмечалась макрогематурия. Из-за занятости за медицинской помощью не обращался. Последние полгода повышение АД до 190/100 мм рт. ст. Неделю назад появилась в ротоглотке при глотании, однократное повышение температуры тела до  $38,0^{\circ}C$ , не лечился. Одновременно заметил отёки ног, лица, снижение суточного диуреза. При ОАМ выявлена протеинурия, лейкоцитурия. Перенесённые заболевания: частые ОРЗ, ангины. Вредные привычки отрицает.

Объективно: состояние средней степени тяжести. Рост - 183 см, масса тела - 90 кг. Температура тела -  $36,2^{\circ}C$ . Лицо бледное, одутловатое, веки отёчны, глаза сужены. Кожные покровы и слизистые бледные, чистые, влажные. Выраженные отёки на голенях. Периферические лимфоузлы не пальпируются.

Грудная клетка нормостенической формы, симметричная. При перкуссии ясный лёгочный звук. Частота дыхания - 16 в минуту. Дыхание везикулярное, хрипов нет.

Пульс одинаков на обеих лучевых артериях, 90 в минуту, удовлетворительного наполнения, напряжён. При аускультации: тоны сердца ясные, числом два, ритм правильный, акцент II тона над аортой, АД - 180/100 мм рт. ст.

Слизистая задней стенки глотки и мягкого нёба бледно-розовая, чистая. Нёбные миндалины не увеличены, слизистая их бледно-розовая чистая, лакуны их свободные.

Живот симметричный, мягкий, безболезненный во всех отделах при поверхностной и глубокой пальпации, передняя брюшная стенка отёчна. Пальпация правого подреберья безболезненна, край печени не пальпируется, размеры по Курлову:  $10 \times 9 \times 8$  см. Селезёнка не увеличена.

Поясничная область отёчна, симптом поколачивания отрицателен с обеих сторон. Почки не пальпируются.

ОАК: гемоглобин - 120 г/л, эритроциты -  $4,8 \times 10^{12}/л$ , лейкоциты -  $5,8 \times 10^9/л$ , эозинофилы - 3%, палочкоядерные нейтрофилы - 3%, сегментоядерные нейтрофилы - 53%, лимфоциты - 35%, моноциты - 6%; СОЭ - 30 мм/ч.

ОАМ: светло-жёлтая, прозрачная, pH кислая, удельный вес - 1,016, белок - 6,5 г/л, эпителий - ед. в поле зрения, эритроциты - 15-20 в поле зрения, лейкоциты - 2-4 в поле зрения, цилиндры: гиалиновые - 1-2 в поле зрения, зернистые - 0-2 в поле зрения.

БАК: билирубин общий - 12,8 ммоль/л, мочевины - 7,3 ммоль/л., креатинин - 0,096 ммоль/л, глюкоза - 4,3 ммоль/л, холестерин - 14,2 ммоль/л, калий - 3,8 ммоль/л, общий белок - 50 г/л., альбумин - 25 г/л.

Суточная протеинурия - 10,2 г, диурез - 900 мл. Белки мочи методом эл/фореза: А - 80%, Г - 20%.  
УЗИ почек, мочевого пузыря: правая почка - 120×56 мм, паренхима - 20 мм, левая почка - 118×54 мм, паренхима - 19 мм. Паренхима обеих почек диффузно-неоднородная. Лоханки, чашечки не изменены. Конкременты, объёмные образования не выявлены. Мочевой пузырь б/о.

1. Выделите ведущие синдромы на основании физикального обследования
2. Объясните патофизиологические механизмы их возникновения).

### **Ответ к задаче №3:**

1. Синдромы:

а) артериальной гипертензии (АД = 180/100 мм рт.ст., расширение границ сердца, акцент 2 тона на аорте);

б) нефротический (отеки, массивная протеинурия 10,2 г/сут, селективная, гипопропротеинемия - 50 г/л, гипоальбуминемия - 25 г/л, гиперхолестеринемия - 14,2 ммоль/л.);

в) мочевого (протеинурия, эритроцитурия, цилиндрурия).

2. а) Основными причинами возникновения артериальной гипертензии являются: увеличение объема циркулирующей крови за счет задержки воды активация ренин-ангиотензин-альдостероновой и симпатoadреналовой системы снижением функции депрессорной системы почек.

б) При поражении почечного фильтра (подоцитов или базальной мембраны) возникает протеинурия. Из-за меньшей величины альбумины в первую очередь проходят почечный фильтр. Это сопровождается снижением альбуминов в крови и приводит к снижению онкотического давления плазмы и появлению отеков у больных.

### **Ситуационная задача 4**

Больная М., 60 лет, поступила с жалобами на нестерпимые боли в левой поясничной области с иррадиацией в паховую область по внутренней поверхности бедра. Больная не может найти места от боли. Боль сопровождается тошнотой, рвотой, вздутием живота, частым болезненным мочеиспусканием.

Подобные приступы уже были неоднократно, и больная М. заметила, что их возникновение связано с длительной «тряской» ездой в транспорте.

При осмотре: живот мягкий, безболезненный. Резко положительный симптом Пастернацкого справа.

ОАМ: относительная плотность - 1,020, жёлтая, мутная, реакция щёлочная, белок - отсутствует, переходной эпителий в большом количестве, лейкоциты - 3-7 в поле зрения, эритроциты - 15-20 в поле зрения, цилиндры отсутствуют, оксалаты в большом количестве.

1. Какой клинический синдром можно выделить у больной?
2. Какие мочевые симптомы имеются в данном случае?
3. О каком заболевании следует думать у больной?
4. Какие дополнительные исследования следует провести больной?

### **Ответ к задаче №4**

1. Синдром почечной колики 2. Лейкоцитурия, микрогематурия, оксалатурия. 3. Мочекаменная болезнь

4. УЗИ органов брюшной полости, обзорную рентгенографию почек, внутривенную урографию

### **Ситуационная задача 5**

На приеме пациент с жалобами на головную боль, слабость, тошноту, потерю аппетита, кожный зуд, повышение артериального давления.

Из анамнеза: врожденная аномалия развития мочеточников (от операции отказался). В течение последних 10 лет по данным амбулаторной карты до настоящего времени в ОАМ постоянно выявлялись относительная плотность в пределах 1010-1015, лейкоцитурия до 10-20 в поле зрения, определяются бактерии, слизь.

Объективно: веки отечные, кожные покровы сухие, бледные, со следами расчесов, от тела специфический запах мочи. АД 180/110 мм рт.ст.

1. Какие синдромы предполагаете у пациента?

2. Какие лабораторные исследования надо провести для уточнения диагноза?
3. Какие необходимы инструментальные исследования при отсутствии противопоказаний?

### **Ответ к задаче №5**

1. Есть проявления следующих синдромов: мочевого, отечный, гипертензивный, а также синдром хронической почечной недостаточности.
2. Необходимы: анализ мочи по Нечипоренко, Зимницкому, проба Реберга, надо рассчитать скорость клубочковой фильтрации (MDRD) и клиренс креатинина (формула Кокрофта-Гаулта).
3. УЗИ почек обязательно, при отсутствии противопоказаний (для решения вопроса о хирургическом лечении) - экскреторная урография, радиоизотопное исследование, компьютерная томография, цистоскопия для изолированной оценки секреции мочи каждой почкой.

## **Тема № 26: «ИССЛЕДОВАНИЕ БОЛЬНЫХ С ЗАБОЛЕВАНИЯМИ ПОЧЕК»**

### **Ситуационная задача 1.**

Больная 30 лет. Жалобы на частое и болезненное мочеиспускание, боли в поясничной области справа, выделение мутной мочи, повышение температуры тела до 37,6°C.

Из анамнеза: впервые жалобы появились 10 лет назад во время беременности. Проводилась антибактериальная терапия, роды – без осложнений. В последующем обострений заболевания не было. Ухудшение состояния 5 дней назад после переохлаждения.

Объективно: состояние средней степени тяжести. Кожные покровы обычной окраски, периферических отёков нет. Периферические лимфатические узлы не увеличены. Грудная клетка обычной формы. Частота дыхания - 20 в минуту. В лёгких дыхание везикулярное, хрипы не выслушиваются. Границы относительной сердечной тупости в пределах нормы. Тоны сердца приглушены, ритм правильный. ЧСС - 90 в минуту. АД –140/90 мм рт. ст. Живот мягкий, безболезненный. Печень у края рёберной дуги. Симптом поколачивания положительный справа.

ОАК: гемоглобин - 118 г/л, эритроциты -  $4,0 \times 10^{12}/л$ , лейкоциты -  $14,0 \times 10^9/л$ , эозинофилы - 1%, палочкоядерные нейтрофилы - 10%, сегментоядерные нейтрофилы - 65%, лимфоциты - 20%, моноциты - 4%, тромбоциты -  $200,0 \times 10^9/л$ , СОЭ –24 мм/час.

БАК: креатинин - 0,08 ммоль/л, мочевины - 6,5 ммоль/л.

ОАМ: удельный вес - 1010, белок - 0,07 мг/л, реакция кислая, лейкоциты - 15-20 в поле зрения, эритроциты - 0-1 в поле зрения.

УЗИ почек: почки обычной формы и размеров. Чашечно-лоханочная система почек деформирована и уплотнена. Конкрементов нет.

1. Какой можно поставить предварительный диагноз?

2. Какие дополнительные методы лабораторные обследования необходимо назначить больной для уточнения диагноза?

### **Ответ к задаче №1:**

1. Хронический правосторонний пиелонефрит, ст. обострения. ХБП 1 ст.

2. Бактериологическое исследование мочи (посев мочи) с целью идентификации возбудителя и определения его чувствительности к антибиотикам;

анализ мочи по Зимницкому с целью определения концентрационной способности почек, проба Нечипоренко;

обзорная и экскреторная урография, которая позволяет выявить не только изменение размеров и формы почек, их расположение, наличие конкрементов в чашках, лоханке или мочеточниках, но и судить о состоянии суммарной выделительной функции почек;

для расчёта скорости клубочковой фильтрации – вес, рост больной;

для исключения латентно протекающей железодефицитной анемии - сывороточное железо, общая железосвязывающая способность сыворотки, сывороточный ферритин.

### **Ситуационная задача 2.**

Больная 18 лет обратилась к врачу-терапевту участковому с жалобами на боли в поясничной области, учащенное мочеиспускание, озноб.

Из анамнеза известно, что часто болеет ОРВИ, периодически бывают тупые боли внизу живота, на этом фоне бывает субфебрильная температура; иногда отмечается болезненное мочеиспускание.

При осмотре: кожные покровы обычной окраски, температура 37,8°C. В лёгких дыхание везикулярное, хрипов нет. Число дыхательных движений – 20 в минуту. Тоны сердца ясные, ритмичные. Частота сердечных сокращений – 96 в минуту. Симптом Пастернацкого положительный с обеих сторон. Мочеиспускание учащено и болезненно. Отеков нет.

ОАК: гемоглобин – 114 г/л, эритроциты –  $4,5 \times 10^{12}/л$ , лейкоциты –  $18,5 \times 10^9/л$ , палочкоядерные нейтрофилы – 10%, сегментоядерные нейтрофилы – 70%, лимфоциты – 22%, моноциты – 9%, СОЭ – 28 мм/час.

ОАМ: реакция щелочная, белок - 0,06%, лейкоциты – сплошь на все поле зрения, эритроциты – 1-2 в поле зрения, бактерии – значительное количество.

УЗИ почек: почки расположены правильно, размеры на верхней границе нормы. Чашечно-лоханочная система расширена с обеих сторон.

1. *Предварительный диагноз.*

2.. *Укажите дополнительные методы исследования для уточнения диагноза.*

### **Ответ к задаче №2:**

1. Хронический двусторонний пиелонефрит, фаза обострения.

2. Бактериологическое исследование мочи с целью типирования микрофлоры;

исследование мочи по Зимницкому (для хронического пиелонефрита характерно умеренное снижение концентрационной способности почек);

определение креатинина крови, при нормальных значениях показана внутривенная экскреторная урография (для оценки анатомического и функционального состояния мочевыводящих путей).

### **Ситуационная задача 3.**

Больная И. 34 лет, оператор машинного доения, поступила в терапевтическое отделение с жалобами на повышение АД до 220/120 мм рт. ст., головные боли, сердцебиение, перебои в области сердца, тошноту, сухость во рту, зуд кожных покровов.

Считает себя больной около 15 лет, когда появились отёки под глазами, при обследовании было выявлено наличие белка и эритроцитов в моче, диагноз не помнит. В течение последнего года стала замечать головные боли, головокружение, которые больная связывала с повышением АД до 180/110 мм рт. ст. (измеряла самостоятельно; адаптирована к 140-160/90 мм рт. ст.), принимала Эналаприл, постоянной гипотензивной терапии не получала. В течение последних 6 месяцев отмечает отсутствие эффекта от приема Эналаприла, АД постоянно повышено до 180-200/100-110 мм.рт.ст., эпизодически - 240/140 мм рт. ст., неоднократно вызывала бригаду скорой помощи, от госпитализации отказывалась. Месяц назад появилась тошнота, склонность к поносам, а 2 недели назад присоединился зуд кожных покровов.

При осмотре: общее состояние тяжёлое. Кожные покровы бледные, сухие, со следами расчёсов, в подмышечных областях как бы припудрены белой пудрой.

Одупловатость лица, пастозность стоп, голеней, передней брюшной стенки. Грудная клетка симметрична, голосовое дрожание проводится с обеих сторон. При перкуссии над всеми отделами лёгочный звук. Дыхание везикулярное, хрипов нет.

АД - 220/120 мм.рт.ст. Верхушечный толчок смещен на 1 см влево от левой среднеключичной линии. Тоны сердца приглушены, ритм неправильный (5-7 экстрасистол в минуту), I тон ослаблен над верхушкой, основанием мечевидного отростка, акцент II тона над аортой; слева от грудины в V межреберье выслушивается шум трения перикарда.

Язык сухой, живот мягкий, безболезненный. Печень не увеличена, безболезненная.

Симптом поколачивания отрицательный с обеих сторон. Катетером получено 150 мл мочи.

ОАК: эритроциты -  $2,6 \times 10^{12}/л$ , НБ - 72 г/л, цветовой показатель -0,9; лейкоциты -  $5,7 \times 10^9/л$ , эозинофилы - 2%, палочкоядерные нейтрофилы - 3%, сегментоядерные нейтрофилы - 68%, лимфоциты - 25%, моноциты - 2%; СОЭ - 40 мм/ч.

ОАМ: цвет - жёлтый, рН нейтральная, удельный вес - 1005, белок -3,8 г/л, лейкоциты - 2-4 в поле зрения, эритроциты - 10-12, цилиндры зернистые - 3-4 в поле зрения, восковидные - 2-3 в поле зрения.

БАК: АСТ - 0,43 ммоль/л, АЛТ - 0,45 ммоль/л, сахар - 3,8 ммоль/л, холестерин - 7,5 ммоль/л; креатинин - 1,4 ммоль/л, мочевины - 38,2 ммоль/л.



ЭКГ: ритм синусовый, 96 в минуту, электрическая ось сердца отклонена влево, единичные желудочковые экстрасистолы, гипертрофия и систолическая перегрузка миокарда левого желудочка.

УЗИ почек: правая почка - 80×36 мм, подвижна, контуры ровные, нечёткие, толщина паренхимы - 11 мм; левая почка - 84×44 мм, контуры ровные, нечёткие, толщина паренхимы - 9 мм. Паренхима обеих почек «неоднородна», с гиперэхогенными включениями. Конкременты, объёмные образования не выявлены.

1. *Предварительный диагноз.*

2. *Составьте и обоснуйте план дополнительного инструментального обследования пациента.*

### **Ответ к задаче №3:**

1. Хронический гломерулонефрит, смешанная форма, активная фаза.

2. ЭхоКГ для оценки толщины стенок миокарда, диастолической и систолической функции; рентгенография органов грудной клетки для исключения поражения легких; биопсия почек для уточнения формы гломерулонефрита.

### **Ситуационная задача 4.**

Больная А. 18 лет, студентка, обратилась к врачу терапевту поликлиники с жалобами на общее недомогание, слабость, боли в поясничной области с двух сторон, сильную постоянную головную боль, красноватый цвет мочи. Мочеиспускание безболезненное.

Считает себя больной около 3 недель: после сильного переохлаждения повысилась температура тела до 38,0°C, появились боли в горле при глотании. В поликлинике была диагностирована лакунарная ангина и назначена антибактериальная терапия. На седьмой день симптомы ангины были купированы, но сохранялась общая слабость. 5 дней назад на фоне повышенной утомляемости появились ноющие боли в поясничной области, головная боль, повышение температуры тела до 37,5°C. 2 дня назад уменьшилось количество мочи, которая приобрела красноватый цвет.

При осмотре: состояние средней тяжести, температура тела 37°C. Рост - 158 см, вес - 72 кг. Кожные покровы и видимые слизистые бледные, чистые, обычной влажности. Лицо одутловатое, на верхних и нижних конечностях плотные отёки, кожа над ними тёплая, бледная. Периферические лимфоузлы не увеличены.

Грудная клетка нормостеничная, симметричная, равномерно участвует в дыхании. ЧД - 22 в минуту. Перкуторно над лёгкими ясный лёгочный звук. Дыхание везикулярное, хрипов нет.

Пульс ритмичный, 98 в минуту, АД - 160/100 мм рт. ст. Верхушечный толчок визуально и пальпаторно не определяется. Границы относительной сердечной тупости: правая - по правому краю грудины, верхняя - нижний край III ребра, левая - на 1 см кнутри от среднеключичной линии. Тоны сердца глухие, ритмичные, ЧСС - 78 в минуту.

Живот симметричный, мягкий, болезненный в проекции почек. Размеры печени по Курлову - 9×8×7 см. Пальпация правого подреберья безболезненна, край печени не пальпируется. Симптом поколачивания положительный с обеих сторон.

ОАК: гемоглобин - 105 г/л, эритроциты -  $3,2 \times 10^{12}$ /л, цветовой показатель - 0,9; тромбоциты -  $270 \times 10^9$ /л, лейкоциты -  $10,7 \times 10^9$ /л, эритроциты - 4%, палочкоядерные нейтрофилы - 9%, сегментоядерные нейтрофилы - 70%, лимфоциты - 11%, моноциты - 6%. СОЭ - 23 мм/ч.

ОАМ: цвет «мясных помоев», мутная, pH - кислая, удельный вес - 1008; белок - 3,5 г/л, сахар - нет, лейкоциты - 1-2 в поле зрения, эпителий почечный - 12-20 в поле зрения, эритроциты - большое количество, цилиндры: гиалиновые - 10-12, зернистые - 6-8 в поле зрения, соли - нет.

Суточная протеинурия - 7,3 г/л, суточный диурез - 650 мл.

БАК: билирубин общий - 12,4 мкмоль/л, прямой - 3,2, непрямой - 9,2 мкмоль/л, креатинин - 0,96 ммоль/л, глюкоза - 4,3 ммоль/л, холестерин - 8,0 ммоль/л, калий - 3,9 ммоль/л, общий белок - 56 г/л, альбумины - 35%,  $\alpha_1$  - 3,5%,  $\alpha_2$  - 10,5%,  $\beta$  - 13,6% у - 27,4%, фибриноген - 4,2 г/л.

ЭКГ: ритм синусовый, ЧСС - 64 удара в минуту. Электрическая ось отклонена влево. Диффузно дистрофические изменения миокарда левого желудочка.

Рентгенография органов грудной клетки: без патологии.

1 *Предварительный диагноз.*

2 *Составьте и обоснуйте план дополнительного обследования пациента*

3 *Консультация каких специалистов показана пациенту.*

#### **Ответ к задаче №4:**

1. Острый постстрептококковый гломерулонефрит, симптоматическая артериальная гипертензия,
2. Пациенту рекомендовано: определение рСКФ по креатинину и отношения альбумина к креатинину; анализ мочи по Нечипоренко для уточнения клеточного состава осадка мочи, иммунограмма для уточнения аутоиммунного процесса; УЗИ органов брюшной полости и почек; биопсия почки для подтверждения и определения формы гломерулонефрита.
3. консультация нефролога

### **Тема 27: «СИМПТОМАТИКА ЗАБОЛЕВАНИЙ КРОВИ»**

#### **Ситуационная задача 1.**

У 32-летней женщины с маточными кровотечениями при фибромиоме матки развилась анемия с уровнем гемоглобина 80 г/л, СОЭ = 60 мм/час. В крови гипохромия, микроцитоз.

1. Наиболее вероятный диагноз?
2. Назовите нормальные цифры эритроцитов для женщин.
3. Какие изменения слизистых оболочек характерны для данной патологии?
4. Что такое микроцитоз?
5. Что такое гипохромия?

#### **Ответ к задаче №1**

1. Железодефицитная анемия.
2. У женщин –  $3,4-5,0 \times 10^{12}$  /л.
3. Бледность слизистых оболочек.
4. Уменьшение размеров эритроцитов.
5. Снижение цветового показателя.

#### **Ситуационная задача 2.**

Больной К., 25 лет, жалуется на боли в горле при глотании, кровоточивость десен, слабость, потливость, болен в течение 2 недель.

Бледен, пальпируются умеренно увеличенные переднешейные и заднешейные лимфоузлы. Зев гиперемирован, отмечаются язвенно-некротические налеты на миндалинах, десны разрыхлены. Со стороны внутренних органов патологии не обнаружено. Температура 37,3°C. В крови: Hb-70 г/л, лейкоциты - 10 тыс., бластные клетки - 76 %, СОЭ - 27 мм/час.

1. Поставьте диагноз?
2. Дайте характеристику лимфоузлов при данной патологии.

#### **Ответ к задаче №2.**

1. Острый лейкоз.
2. Лимфатические узлы при пальпации безболезненные, не спаянные между собой и окружающей тканью, не нагнаиваются, не образуют свищей.

#### **Ситуационная задача 3.**

Больной К., 49 лет, жалуется на головные боли, шум в ушах, одышку при физической нагрузке. При осмотре кожные покровы красно-вишневого цвета, особенно в верхней половине туловища. Инъекция склер. Умеренное увеличение печени и селезенки. Болезненность при поколачивании плоских костей. АД 150/100 мм рт. ст.

1. Ваш предположительный диагноз?
2. Основные клинические проявления по данным физикального обследования
3. Какие осложнения характерны для данного заболевания?

#### **Ответ к задаче №3.**

- 1 Эритремия.
- 2 При осмотре кожные покровы красно-вишневого цвета, инъекция склер, увеличение печени и селезенки, болезненность при поколачивании плоских костей

- 3 Тромбозы сосудов головного мозга, селезенки, нижних конечностей. Склонность к кровотечениям. Язвы желудка и 12-перстной кишки.

#### **Ситуационная задача 4.**

Больной К., 29 лет, жалобы на боли в эпигастрии, слабость, утомляемость.

В анамнезе язвенная болезнь 12-перстной кишки.

Кожные покровы бледные, болезненность в эпигастрии. Печень и селезенка не пальпируются. В крови: НЬ - 90 г/л, эр. - 3,5 млн, цв.п. - 0,77, тромб. - 195 тыс., ретикулоциты - 0,5 %, в остальном без особенностей. Общий билирубин - 12 мкмоль/л, железо - 4,5 мкмоль/л. Анализ кала на скрытую кровь положительный.

1. *Предполагаемый диагноз?*
2. *Назовите нормальные цифры гемоглобина для мужчин?*
3. *О чем свидетельствует положительный анализ кала на скрытую кровь?*
4. *Как осуществить подготовку больного для исследования кала на скрытую кровь?*
5. *Что такое пойкилоцитоз?*

#### **Ответ к задаче №4**

1. Хроническая постгеморрагическая анемия. 2. 130-160 г/л.
3. О наличии скрытого кровотечения из желудочно-кишечного тракта.
4. Подготовка проводится в течение 3 дней, из рациона исключают продукты содержащие железо, исключают прием препаратов железа, нельзя чистить зубы.
5. Изменение формы эритроцитов: помимо круглых, возможны эритроциты овальной, грушевидной формы, др.

#### **Ситуационная задача 5.**

Больной И, 63 года, жалобы на похудание, слабость, одышку.

Выявлено увеличение шейных и подмышечных лимфоузлов. Последние безболезненны, подвижны.

Анализ крови: Нв - 82 г/л, эритроциты -3,7 млн., лейкоциты - 117 тыс., лимфоциты - 62%, преимущественно зрелые формы. СОЭ - 19 мм/час.

1. *Ваш диагноз?*
2. *Что такое тени Боткина-Гумпрехта?*
3. *Есть ли у данного больного лейкоцитарный провал?*

#### **Ответ к задаче №5**

1. Хронический лимфолейкоз.
2. Тени Боткина-Гумпрехта – это остатки разрушенных лимфоцитов. 5. Нет.

#### **Ситуационная задача 6.**

Больная жалуется на общую слабость, потерю трудоспособности, плохой аппетит.

Больной себя считает 7 лет.

При общем осмотре обнаружено резкое истощение больной, живот значительно увеличен, больше в верхней части. При его пальпации определяется резкое увеличение печени и особенно селезенки.

В крови: НВ -90 г/л, эритроцитов - 2,5 млн., лейкоцитов - 400 тыс, эозинофилов - 7%, базофилов - 6%, бластов - 1%, промиелоцитов – 3% , миелоцитов - 6%, юных нейтрофилов - 10%, палочкоядерных - 17%, сегментоядерных - 35%, лимфоцитов 10%, моноцитов - 5%. Тромбоцитов - 90 тыс. СОЭ - 42 мм/час.

1. *Ваш диагноз?*
2. *Как называется увеличение печени и селезенки?*
3. *При каких заболеваниях наблюдается увеличение селезенки?*

#### **Ответ к задаче №6**

1. Хронический миелолейкоз. 2. Гепатоспленомегалия.
3. При лейкозах, острых и хронических инфекционных заболеваниях (гепатит, брюшной тиф, малярия), сепсис, цирроз печени, тромбоз селезеночной вены.

### **Ситуационная задача 7.**

Больной Б., 52 лет, страдает геморроем. В течение длительного времени отмечает частые ректальные необильные кровотечения. В настоящее время жалуется на быструю утомляемость, общую слабость, головокружение, шум в ушах.

При исследовании больного отмечается бледность кожных покровов и слизистых оболочек, одутловатость лица, пастозность голеней. Границы сердца не изменены, при аускультации определяется систолический шум на верхушке. При исследовании крови - уменьшение количества Нв, эритроцитов, снижение цветового показателя. Эритроциты уменьшены в размерах. Количество ретикулоцитов увеличено. .

1. Как объяснить изменение крови, имеющееся у больного?
2. Что такое сидеропенический синдром?
3. Назовите нормальный уровень Нв и эритроцитов в периферической крови для мужчин.
4. Что такое анизоцитоз?

### **Ответ к задаче №7**

1. Постгеморрагическая железодефицитная анемия.
2. Сидеропенический синдром обусловлен снижением количества сывороточного железа. Проявляется сухостью кожи и слизистых, ломкостью ногтей, выпадением волос, извращением вкуса и обоняния.
3. У мужчин –  $4,0-5,6 \times 10^{12}$  /л. 4. Появление эритроцитов разной величины.

### **Ситуационная задача 8.**

Больная 37 лет, жалуется на слабость, головокружение, потемнение в глазах, парестезии в стопах и неустойчивость походки.

При осмотре выявлена некоторая желтушность кожных покровов, печень выступает из-под края реберной дуги на 4,5 см. В крови: Нв -70 г/л, ЦП - 1,4, лейкоциты - 4,5 тыс, СОЭ - 12 мм/час. При гастроскопии атрофический гастрит, при исследовании желудочного сока - ахилия.

1. Ваш диагноз?
2. Назовите наиболее частые причины, приводящие к данному заболеванию?
3. Какой вариант анизоцитоза характерен для данной патологии?
4. Что такое «тельца Жолли»?
5. Что такое «кольца Кебота»?

### **Ответ к задаче №8**

1. В<sub>12</sub>-фолиеводефицитная анемия.
2. Причины: гастрэктомия, резекция кишечника, алиментарная (вегетарианцы), дифиллоботриоз, алкоголизм.
3. Макроцитоз. 4. «Тельца Жолли» - круглые хроматиновые образования - остатки ядра в эритроците при его созревании в патологических условиях.
5. «Кольца Кебота» остатки оболочки ядер мегалоцитов.

### **Ситуационная задача 9.**

Больная 35 лет, в течение нескольких недель отмечает увеличение шейных лимфоузлов справа, субфебрильную температуру, потливость, кожный зуд.

При обследовании по органам без особенностей, в крови лимфопения 12 %.

1. Наиболее вероятный диагноз?
2. Дайте характеристику лимфоузлов при данном заболевании.

### **Ответ к задаче №9**

1. Лимфогранулематоз. 2. Мягкие, не спаиваются с кожей, безболезненные, не нагнаиваются. Не вскрываются.

### **Ситуационная задача 1.**

Больной А., 38 лет предъявляет жалобы на боль и жжение в языке. В анализе крови эритроциты  $1,9 \times 10^{12}/л$ , гемоглобин 70 г/л, цветовой показатель 1,1.

1. *Какое заболевание крови можно предположить у пациента?*
2. *Какой характерный вид имеет язык пациента?*
3. *Какие ещё признаки заболевания могут быть выявлены при осмотре пациента?*
4. *Какой тип лихорадки можно ожидать у данного больного?*

#### **Ответ к задаче №1.**

1. В<sub>12</sub>-дефицитная анемия. 2. Лакированный язык (хантеровский глоссит).
3. Повышение температуры тела, анемический синдром.
4. Нерегулярный тип кривой, субфебрильная температура в вечерние часы.

### **Ситуационная задача 2**

У больного М., 47 лет с диагнозом анемии нарушена походка, резко снижены коленные и ахилловы рефлексы, нарушена функция мочевого пузыря.

- А. *Какая анемия у пациента?*
- Б. *Какое осложнение анемии возникло у больного?*

#### **Ответ к задаче № 2.**

1. В<sub>12</sub>-дефицитная анемия. 2. Синдром фуникулярного миелоза.

### **Ситуационная задача 3**

Больную Д, 34 лет беспокоит слабость, головокружение, мелькание «мушек» перед глазами, одышка и сердцебиение при малейшей физической нагрузке, боли в костях, жжение и боль в кончике языка, тошнота, неустойчивый стул, периодически боли в животе. При исследовании каловых масс обнаружены яйца широкого лентеца.

1. *Возникновение какой анемии можно предположить у больной?*
2. *Какие жалобы, которые в настоящее время предъявляет больная; указывают на наличие предполагаемой Вами анемии?*
3. *Какие изменения в анализе крови подтвердят Ваше предположение о характере анемии?*
4. *Какие данные, подтверждающие диагноз можно обнаружить при осмотре?*
5. *Что такое ретикулоцитарный криз?*

#### **Ответ к задаче № 3.**

1. В<sub>12</sub>-дефицитная анемия. 2. Боли в костях, жжение и боль в языке. 3. В анализе крови снижение гемоглобина, эритроцитов, цветовой показатель больше 1,05, мегалоциты с включениями в виде телец Жолли и колец Кебота, лейкопения за счет нейтропении с относительным лимфоцитозом, тромбоцитопения.
4. Ретикулоцитарный криз на фоне лечения на 5 - 6 день.
5. Ретикулоцитарный криз – повышение ретикулоцитов на фоне лечения.

### **Ситуационная задача 4**

Больной С., 28 лет предъявляет жалобы на слабость, «мелькание мушек перед глазами», сухость во рту, жажду. Слабость в течение нескольких дней нарастает в интенсивности, в вертикальном положении возникают обмороки. Считает себя больным в течение 6 дней после употребления острой жирной пищи, алкоголя. В анамнезе - язвенная болезнь желудка с частыми сезонными обострениями.

При осмотре обращает внимание бледность кожных покровов. Пульс 11 в минуту, слабого наполнения и напряжения, А/Д 90/50 мм рт. ст. В анализе крови эритроциты  $3,0 \times 10^{12}/л$ , гемоглобин 100 г/л, цветовой показатель 1,0, ретикулоцитов 28%, лейкоцитов  $12 \times 10^9/л$ .

1. *Наличие какого заболевания можно предположить у больного?*
2. *Какова причина данного патологического состояния у больного?*
3. *Какие изменения в лейкоцитарной формуле крови можно ожидать?*
4. *Какие изменения можно выявить при исследовании эритроцитов?*
5. *Что можно выявить при аускультации сердца у пациента с данной патологией? Почему?*

#### **Ответ к задаче № 4.**

1. Острая постгеморрагическая анемия.
2. Язвенная болезнь желудка. Кровотечение из язвенного дефекта.
3. Лейкоцитоз, сдвиг лейкоцитарной формулы влево.
4. Величина и форма эритроцитов не изменяется. В мазке крови нормоциты.
5. Усиление I тона в 1 и 4 точках аускультации. Систолический функциональный шум во всех точках

#### **Ситуационная задача 5**

Больная М., 48 лет обратилась в поликлинику с жалобами на общую слабость, шум в ушах, «мелькание мушек перед глазами», желание есть мел, извращение обоняния, боли за грудиной при глотании твердой пищи.

При осмотре выявлена бледность кожи с зеленоватым оттенком сухая, шелушиться. Волосы ломкие, выпадают. Ногти с поперечной исчерченностью. Тоны сердца усилены, систолический мягких дующий шум во всех точках, усиливающийся после физической нагрузки.

В анализе крови эритроциты  $2,0 \times 10^{12}/л$ , гемоглобин 50 г/л.

1. *Какое заболевание у пациентки?*
2. *Какой цветовой показатель ожидаем в анализе крови у данной больной?*
3. *Какие синдромы анемии можно определить у данной больной?*
4. *Какие тоны сердца усилены у данной пациентки?*
5. *Какие изменения ногтей возможны у пациентки при дальнейшем прогрессировании заболевания?*

#### **Ответ к задаче № 5.**

1. Железодефицитная анемия.
2. Цветовой показатель 0,75.
3. Сидеропенический синдром, общеанемический синдром, дисфагия.
4. Усиление I тона в 1 и 4 точках аускультации.
5. Образование ложкообразных ногтей (койлонихии).

#### **Ситуационная задача 6**

Больную Т., 36 лет беспокоит вялость, быстрая утомляемость, невозможность сосредоточиться при чтении книг, шум в ушах, снижение аппетита, ноющие боли в эпигастральной области после еды, извращение вкуса (желание есть мел, рисовую крупу в сыром виде).

При обследовании в поликлинике выявлен кровоточащий геморрой, которым страдает много лет, в анализе крови признаки анемии.

1. *Какой характер анемии у пациентки?*
2. *Что можно выявить при осмотре ротовой полости, характерное для данной анемии?*
3. *Какой шум можно выслушать у пациентки при аускультации сердца и сосудов? Причины шума.*
4. *Какие синдромы анемии можно выявить у этой больной?*
5. *Какой механизм развития анемии у данной пациентки? Ваши предложения по тактике лечения.*

#### **Ответ к задаче № 6.**

1. Железодефицитная анемия.
2. Ангулярный стоматит, альвеолярная пиорея, сглаженность сосочков языка.
3. Функциональный систолический шум во всех точках.
4. Сидеропенический синдром, общеанемический синдром.
5. Хроническая кровопотеря с развитием дефицита железа и истощением депо железа.

#### **Ситуационная задача 7**

Больную В., 60 лет беспокоит вялость, заторможенность, слабость, расстройство походки, неустойчивость при ходьбе.

При объективном исследовании обращает внимание наличие патологической маски (лицо «восковой куклы»), кожные покровы лимонно-желтого цвета, невропатологом выявлено снижение сухожильных рефлексов, болевой и температурной чувствительности в кистях стоп.

1. *Для какого заболевания характерна выявленная патологическая маска?*
2. *Какие изменения в биохимическом анализе крови можно выявить при данном заболевании?*  
*Причина.*

5. Какие изменения в крови подтвердят поставленный, по клиническим данным, диагноз?

**Ответ к задаче № 7.**

1. В<sub>12</sub>-дефицитная анемия
2. Повышение непрямого билирубина из-за сокращения времени жизни эритроцитов и их преждевременного разрушения.
5. В анализе крови снижение гемоглобина, эритроцитов, цв. показатель больше 1,05, мегалоциты с включениями в виде телец Жолли и колец Кебота, лейкопения за счет нейтропении с относительным лимфоцитозом, тромбоцитопения.

**Тема №29: «СИМПТОМАТИКА ЗАБОЛЕВАНИЙ ЭНДОКРИННОЙ СИСТЕМЫ»**

**Ситуационная задача 1.**

При осмотре больного С., 47 лет выявлено ожирение с отложением жира на животе, груди, в области лица, при этом наблюдается отсутствие отложения жира на конечностях. Кожные покровы истонченные («пергаментная бумага»), на животе ярко красные стрии.

1. Для какого заболевания характерна указанная симптоматика?
2. Какой тип ожирения наблюдается у пациента?
3. Как называется изменение лица при данной патологии?
4. Что такое стрии, назовите механизм их образования?
5. Какие дополнительные методы обследования необходимо провести для уточнения диагноза?

**Ответ к задаче №1.**

1. Болезнь или синдром Иценко-Кушинга.
2. Гипофизарный тип ожирения.
3. «Лунообразное лицо».
4. Продольные и поперечные полосы, соответствующие кожным складкам, возникающие в результате катаболического воздействия стероидных гормонов.
5. УЗИ надпочечников, КТ надпочечников, МРТ гипофиза, определение кортизола в крови, определение кортизола в суточной моче, АКТГ, уровень К и Na в крови.

**Ситуационная задача 2.**

Больная Ю., 51 года жалуется на головные боли, головокружение, расстройства зрения. Отмечает, что за последний год наблюдается изменение внешности: черты лица стали более грубыми, увеличилась нижняя челюсть, появилась щель между передними зубами. За указанный период нога увеличилась на 2 размера. .

1. Наиболее вероятный диагноз?
2. Выработка какого гормона нарушается при данной патологии?
3. . Как называется щель между передними зубами?
4. Что Вы можете обнаружить при перкуссии сердца, печени?

**Ответ к задаче № 2**

1. Акромегалия.
2. Нарушается выработка соматотропного гормона (СТГ).
3. Диастема.
4. Увеличение размеров внутренних органов (спланхномегалия).

**Ситуационная задача 3.**

Больная Т., 23 лет жалуется на выраженное сердцебиение, потливость, снижение массы тела, бессонницу, повышенную раздражительность, плаксивость. В анамнезе частые стрессовые ситуации, мать пациентки оперирована по поводу какого-то заболевания щитовидной железы.

Объективно: пониженного питания, facies basedovica, кожные покровы горячие, бархатистые, наблюдается гипергидроз ладоней. При осмотре шеи – симптом «толстой шеи». Положительные симптомы Грефе, Мебиуса, Крауса.

1. О каком заболевании идет речь?
2. Опишите facies basedovica?

3. Дайте характеристику перечисленных глазных симптомов?
4. Какие дополнительные методы необходимы для уточнения диагноза?

### **Ответ к задаче №3.**

1. Диффузный токсический зоб.
2. Наличие экзофтальма, придающее лицу выражение ужаса, гнева, удивления.
3. Симптом Грефе – появление белой полоски склеры между верхним веком и радужкой при быстром взгляде вниз. Симптом Мебиуса – слабость конвергенции. Симптом Крауса – блеск глаз.
4. Определение в крови ТТГ, свободных Т4, Т3.

### **Ситуационная задача 4.**

Больная З., 52 года, начало заболевания 1,5 года назад после курса рентгенотерапии. Жалобы на ослабление памяти, общую слабость, сонливость, выпадение волос, увеличение массы тела. При объективном обследовании: кожа сухая, шелушащаяся, лицо отечное, на голове имеются участки облысения, речь замедленная, температура тела 35,7°, пульс 52 в 1 мин., АД – 110/80 мм рт. ст., сахар крови – 3,5 ммоль/л.

1. О каком заболевании идет речь?
2. Как называется выраженная степень данного заболевания?
3. Какие дополнительные лабораторные методы обследования помогут поставить диагноз?
4. Как изменится уровень тиреотропного гормона?
5. Почему при данном заболевании наблюдается снижение уровня сахара в крови?

### **Ответ к задаче № 4**

1. Гипотиреоз. 2. Микседема. 3. Определение уровня свободного Т4, ТТГ. 4. Повысится.
5. Тиреоидные гормоны являются контринсулярными.

### **Ситуационная задача 5.**

Больная П., 45 лет, больна в течение 6 месяцев, начало заболевания связывает с перенесенной ангиной. Жалобы на общую слабость, раздражительность, потливость, повышение аппетита, похудание, сердцебиение.

При объективном обследовании: температура тела 37,3°C, гипергидроз, тремор пальцев рук, усиленный блеск глаз, небольшой экзофтальм, на передней поверхности шеи опухолевидное образование. Пульс 100 уд. в мин., АД 140/60 мм рт.ст., сахар крови натощак 5,9 ммоль/л.

1. О каком заболевании нужно думать?
2. Основные жалобы приданной патологии

### **Ответ к задаче № 5**

1. Диффузный токсический зоб.
2. раздражительность, повышение аппетита, похудание, сердцебиение.

### **Ситуационная задача 6.**

Пациентка при росте 165 см весит 90 кг.

1. Оцените степень ожирения?
2. Что такое индекс массы тела (ИМТ)? Назовите нормальные цифры ИМТ.
3. Какие цифры ИМТ характерны для I ст. ожирения?
4. Какие цифры ИМТ характерны для III ст. ожирения?

### **Ответ к задаче 6**

1. I степень ожирения 2. Отношение веса (кг) к росту (м<sup>2</sup>). В норме ИМТ 18,5-24,9
4. 30-34,9 – I ст. ожирения
5. 40 и более – III ст. ожирения

## **Тема № 30: «СИНДРОМЫ ПРИ ЗАБОЛЕВАНИЯХ ЭНДОКРИННОЙ СИСТЕМЫ»**



### **Ситуационная задача 1.**

Больная Т., 23 лет жалуется на выраженное сердцебиение, потливость, снижение массы тела, бессонницу, повышенную раздражительность, плаксивость.

В анамнезе частые стрессовые ситуации, мать пациентки оперирована по поводу какого-то заболевания щитовидной железы.

**Объективно:** пониженного питания, facies basedovica, кожные покровы горячие, бархатистые, наблюдается гипергидроз ладоней. При осмотре шеи – симптом «толстой шеи». Положительные симптомы Грефе, Мебиуса, Крауса.

1. О каком заболевании идет речь?
2. Опишите facies basedovica?
3. Какая степень увеличения щитовидной железы имеет место у данной пациентки?
4. Дайте характеристику перечисленных глазных симптомов?

### **Ответ к задаче №1.**

1. Диффузный токсический зоб.
2. Наличие экзофтальма, придающее лицу выражение ужаса или удивления.
3. III степень по Николаеву, II степень по классификации ВОЗ.
4. Симптом Грефе – появление белой полоски склеры между верхним веком и радужкой при быстром взгляде вниз. Симптом Мебиуса – слабость конвергенции. Симптом Крауса – блеск глаз.

### **Ситуационная задача 2**

У женщины 29 лет на фоне беременности выявлена гипергликемия 11,2 ммоль/л. До беременности повышения сахара в крови не наблюдалось.

1. Ваш диагноз?
2. Назовите факторы риска данного заболевания.
3. Назовите нормальные цифры сахара крови.
4. В какой ситуации необходимо проводить тест толерантности к глюкозе?
5. Назовите лабораторные критерии диагностики сахарного диабета

### **Ответ к задаче № 2**

1. Гестационный сахарный диабет.
2. Избыточная масса тела или ожирение, наследственная предрасположенность, предшествовавшее рождение ребенка с массой тела более 4 кг, возраст старше 30 лет.
3. Натощак 3,3 – 5,5 ммоль/л
4. При нормальном уровне сахара в крови натощак у пациентов с факторами риска развития сахарного диабета. У всех беременных в сроки между 24-28 нед.
5. Натощак глюкоза крови  $\geq 6,1$  ммоль/л, через 2 часа после нагрузки глюкозой  $\geq 11,1$  ммоль/л, при случайном определении сахар крови  $\geq 11,1$  ммоль/л.

### **Ситуационная задача 3**

Больной К., 42 лет обратился к врачу с жалобами на выраженную слабость, резкое снижение работоспособности. В анамнезе туберкулез легких. При осмотре обращает на себя внимание гиперпигментация кожных покровов особенно в области лица, шеи, поясничной области, выраженность ладонных линий.

1. О каком заболевании должен прежде всего подумать врач?
2. Какие дополнительные методы обследования необходимо провести для уточнения диагноза?
3. Что произойдет с уровнем адренокортикотропного гормона?
4. Назовите характерные изменения артериального давления при данном заболевании.
5. Назовите факторы риска развития данного заболевания

### **Ответ к задаче № 3**

1. Хроническая недостаточность коры надпочечников (аддисонова болезнь, бронзовая болезнь).

2. УЗИ, КТ надпочечников, определение кортизола в крови, определение кортизола в суточной моче, АКТГ, уровень К и Na в крови.
3. АКТГ увеличивается. 4. Гипотония.
5. Туберкулез внутренних органов, длительный прием кортикостероидов, диссеминированные грибковые инфекции.

#### **Ситуационная задача 4**

Больная Л., 54 лет обратилась к дерматологу с жалобами на кожный зуд, гнойничковое поражение кожи. Периодически беспокоит сухость во рту, жажда.

Объективно: повышенного питания. Язык суховат. Кожные покровы со следами расчесов, множественные гнойничковые высыпания на коже живота, бедер.

1. О каком заболевании можно думать?
2. Какие дополнительные методы обследования необходимо провести?
3. В каком случае необходимо проводить тест толерантности к глюкозе?
4. Какие поздние осложнения возможны при данном заболевании?
5. Какие рекомендации по питанию необходимо дать данной пациентке?

#### **Ответ к задаче № 4**

1. Сахарный диабет 2 типа.
2. Сахар крови натощак, моча на сахар.
3. Тест проводится при нормальном уровне сахара крови натощак, при наличии факторов риска или клинических проявлений.
4. Микроангиопатии глаз, почек, ног, полинейропатии.
5. Исключить легкоусвояемые углеводы

#### **Тема №31 «НЕОТЛОЖНАЯ ТЕРАПИЯ»**

##### **Ситуационная задача 1.**

Больной М. 18 лет играл с друзьями в футбол. Через 1 час от начала игры стал менее активным, бледным, пожаловался на головную боль и дрожь в теле, затем появилась потливость, стал бессвязно разговаривать, после чего потерял сознание.

Из анамнеза известно, что в течение 4 месяцев страдает сахарным диабетом 1 типа, получает инсулинотерапию 32 ЕД в сутки.

Объективно: питания удовлетворительного, рост - 174 см, вес - 68 кг. Сознание отсутствует. Кожные покровы бледные, холодные, диффузный гипергидроз. На передней брюшной стенке следы инъекций. Отёков нет. Тонус мышц повышен. Тонус глазных яблок повышен. Сухожильные рефлексы повышены.

В лёгких ясный лёгочной звук, дыхание везикулярное, хрипов нет, ЧД 16 в минуту. Границы относительной сердечной тупости: правая - правый край грудины, верхняя - верхний край III ребра, левая - на 1 см кнутри от среднеключичной линии, тоны ясные, ритмичные, ЧСС 100 ударов в минуту, пульс ритмичный, удовлетворительных качеств, 100 ударов в минуту. АД 130/80 мм рт. ст. Язык влажный. Живот мягкий, на пальпацию не реагирует. Печень не пальпируется, размеры по Курлову: 10×9×7 см, пузырьные симптомы отрицательные, селезёнка не пальпируется, почки не пальпируются, синдром поколачивания - отрицательный. Щитовидная железа при пальпации не увеличена, эластичная, узловые образования не определяются.

Данные обследования. ОАК: эритроциты -  $4,5 \times 10^{12}/л$ , гемоглобин - 146 г/л, лейкоциты -  $6,9 \times 10^9/л$ , эозинофилы - 2%, базофилы - 1%, палочкоядерные нейтрофилы - 5%, сегментоядерные нейтрофилы - 55%, лимфоциты - 31%, моноциты - 6%, СОЭ - 8 мм/ч.

ОАМ: цвет - жёлтый, удельный вес - 1017, белок - 0,067 г/л, сахар - отр, ацетон - отр, эпителий - 1-2 в поле зрения, лейкоциты - 1-3 в поле зрения, эритроциты - 0-1 в поле зрения.

БАК: билирубин - 16,9, общ. белок - 69 г/л, сахар - 2,2 ммоль/л, АСТ - 17 Ед/л, АЛТ - 23 Ед/л, Na<sup>+</sup> - 141,65 ммоль/л, К<sup>+</sup> - 4,6 ммоль/л. ЭКГ: ритм - синусовый, ЧСС - 100 в минуту.

ЭОС - горизонтальная. Признаки метаболических изменений миокарда.

1. Сформулируйте предварительный диагноз
2. Ведение пациента.

### **Ответ к задаче №1**

1. Сахарный диабет 1 типа. Диабетическая гипогликемическая кома.

Диагноз поставлен на основании дебюта заболевания в молодом возрасте больного, старта терапии с инсулина.

Диагноз «гипогликемическая кома» выставлен на основе жалоб (на головную боль и дрожь в теле, потливость), данных анамнеза (страдает сахарным диабетом 1 типа, получает инсулин), выделенных синдромов: нейроглюкопенического и гипердренергического, уровня гликемии - 2,2 ммоль/л.

Симптомы гипогликемии появляются при содержании глюкозы в крови ниже 2,78-3,33 ммоль/л.

2. Направление пациента для оказания специализированной медицинской помощи в стационарных условиях

### **Ситуационная задача 2.**

Больной Г., 57 лет, поступил с жалобами на интенсивные загрудинные боли, сопровождающиеся чувством страха смерти, слабостью. Боли длятся более 1 часа, не купировались приемом нитроглицерина. В анамнезе ИБС, в виде приступов стенокардии напряжения, гипертоническая болезнь.

При осмотре: повышенного питания, кожные покровы бледные, влажные, цианоз губ.

Границы сердца увеличены за счет левой – в 5 межреберье на 0,5 см кнаружи от левой срединно-ключичной линии. При аускультации сердца тоны глухие, ритмичные. ЧСС – 110 сокр./мин. Пульс частый, ритмичный, синхронный, малого наполнения. АД- 80/60 мм.рт.ст.

На ЭКГ ритм синусовый. Э.О.С. отклонена влево. В I, II, aVL отведениях дугообразный подъем сегмента ST над изолинией, в III, aVF отведениях депрессия сегмента ST.

1. *Ваши диагноз?*

2. *Какое осложнение возникло у больного*

3. *Ваши действия?*

### **Ответ к задаче №2**

1. Острый инфаркт миокарда с локализацией на передней стенке левого желудочка.

2. Кардиогенный шок. 3. Острая левожелудочковая сердечная недостаточность.

3. Госпитализация в специализированное отделение.

### **Ситуационная задача 3.**

Больная Н., 38 лет, в клинику доставлена в бессознательном состоянии.

Со слов врача «скорой помощи» у больной на дому было психическое и двигательное возбуждение, после чего она внезапно потеряла сознание. Со слов соседей, много лет болеет сахарным диабетом, лечится инсулином. Питается нерегулярно в связи с постоянными командировками.

При осмотре: сознание отсутствует, кожа влажная, подергивание мышц лица, зрачки расширены, ЧДД 22 в 1 мин., АД 130/80 мм рт.ст. В анализах крови уровень сахара 3 ммоль/л.

1. *Определите неотложное состояние, развившееся у пациента.*

2. *Какие причины проводят к данному осложнению?*

3. *Тактика ведения пациента*

### **Ответ к задаче №3.**

1. Сахарный диабет 1 типа, гипогликемическая кома.

2. Неправильное лечение (большие дозы инсулина), нарушение режима питания, физические нагрузки, употребление алкоголя.

3. В/в введение 40% р-ра Глюкозы 20-100 мл до полного восстановления сознания; при отсутствии восстановления сознания - переходят на в/в капельное введение 5% р-ра Глюкозы;

Госпитализация в специализированное отделение.

### **Ситуационная задача 4.**

На приеме в поликлинике у больной Ш., 55 лет, страдающей гипертонической болезнью, появилось головокружение, приступ тошноты, позывы на рвоту, колющие боли в сердце, шум в

ушах, сердцебиение, позывы на мочеиспускание.

При осмотре пациентка возбуждена, повышенного питания, гиперемия кожи лица, шеи.

При аускультации тоны сердца ритмичные, акцент 2 тона во 2 межреберье справа от грудины, систолический шум над верхушкой сердца. ЧСС -120 сокр.в мин. АД 220/140 мм.рт.ст.

1. *Дайте определение неотложному состоянию у пациентки.*

2. *Составьте алгоритм оказания неотложной помощи.*

### **Ответ к задаче №6.**

1. Гипертонический криз - внезапное повышение АД, сопровождающееся преходящими нейровегетативными расстройствами и /или органическими изменениями со стороны ЦНС (ОНМК), сердце и сосудах (инфаркт миокарда, отек легких).

2. Анаприлин – 20-40 мг или каптоприл 25 мг, коринфар – 5-10 мг, вызвать кардиобригаду для госпитализации. Снижение АД должно быть постепенным, примерно на 20-25% от исходного или диастолического до 110 мм.рт.ст в течение 1 часа.

### **4.3 Написание презентаций/подготовка устных реферативных сообщений по темам:**

1. Общий осмотр: характерные внешние признаки заболеваний внутренних органов (внешний вид, типичные лица, походка, осанка, вынужденные положения больных) (тема 1)
2. Эхокардиография в диагностике заболеваний ССС (тема 6)
3. Физикальное обследование пациентов с хронической сердечной недостаточностью (тема 9).
4. Диагностика митральных пороков сердца (тема 10)
5. Диагностика аортальных пороков сердца (тема 10)
6. Роль ЭКГ при инфаркте миокарда (тема 11).
7. Инструментальная диагностика симптоматические гипертензии (тема 12).
8. Роль ФГДС при диагностике различных заболеваниях ЖКТ (тема 14).
9. Особенности симптоматики заболеваний желчевыводящих путей (тема 15).
10. Роль расспроса больных в диагностике заболеваний легких. (тема 19)
11. Симптоматика заболеваний органов дыхания. (тема 19)
12. Диагностическая значимость перкуссии легких при различных заболеваниях ДС (тема 20)
13. Основные дыхательные шумы в норме и патологии при физикальном обследовании легких (тема 21)
14. Побочные дыхательные шумы: механизм возникновения, способы выявления при физикальном обследовании и диагностическое значение. (тема 21)
15. Синдромы легочных заболеваний: очагового и долевого уплотнения легочной ткани, нарушения бронхиальной проходимости, синдром полости в легком, синдром повышенной воздушности легочной ткани (тема 22)
16. Синдромы легочных заболеваний: ателектаза (обтурационного и компрессионного), гидроторакса, пневмоторакса, дыхательной недостаточности (тема 22)
17. Спирометрия и изменения ФВД у больных с различными заболеваниями легких (тема 23)
18. Симптоматика заболеваний почек и мочевыводящих путей (тема 24)
19. Основные клинические синдромы заболеваний почек (тема 25)
20. Особенности общего осмотра и лабораторных показателей больных с пиелонефритом (тема 25)
21. Особенности общего осмотра и лабораторных показателей больных с гломерулонефритом (тема 25)
22. Лабораторная диагностика заболеваний почек и мочевыводящих путей (тема 26)
23. Инструментальная диагностика заболеваний почек и мочевыводящих путей (тема 26)
24. Симптоматика заболеваний крови, особенности желоб, анамнеза (тема 27)
25. Особенности физикального обследования больного с анемией (тема 27)
26. Лабораторная диагностика заболеваний системы крови (тема 27)

27. Особенности физикального обследования и лабораторных показателей больных с анемическим синдромом (тема 28)
28. Особенности физикального обследования и лабораторных показателей больных с геморрагическим синдромом (тема 28)
29. Лейкозы: симптоматика, диагностика (тема 28)
30. Сахарный диабет: симптоматика, особенности жалоб, анамнеза (тема 30),
31. Сахарный диабет – особенности лабораторной диагностики (тема 30)
32. Заболевания щитовидной железы: виды, причины, клиника, диагностика (тема 30)
33. Гипертонический криз – формулирование предварительного диагноза и составление плана лабораторных и инструментальных обследований пациента (тема 31)
34. ОКС – формулирование предварительного диагноза и составление плана лабораторных и инструментальных обследований пациента (тема 31)
35. Бронхообструктивный синдром – формулирование предварительного диагноза и составление плана лабораторных и инструментальных обследований пациента (тема 31)
36. Гипогликемия – формулирование предварительного диагноза и составление плана лабораторных и инструментальных обследований пациента (тема 31)
37. Гипергликемия – формулирование предварительного диагноза и составление плана лабораторных и инструментальных обследований пациента (тема 31)
38. Анафилактический шок – формулирование предварительного диагноза и составление плана лабораторных и инструментальных обследований пациента (тема 31)
39. Отек Квинке – формулирование предварительного диагноза и составление плана лабораторных и инструментальных обследований пациента (тема 31)

## 5. Организация СРС

Методика организации самостоятельной работы студентов зависит от структуры, характера и особенностей изучаемой дисциплины, объема часов на ее изучение, вида заданий для самостоятельной работы студентов, индивидуальных качеств студентов и условий учебной деятельности.

Процесс организации самостоятельной работы студентов включает в себя следующие этапы:

- подготовительный (определение целей, составление программы, подготовка методического обеспечения, подготовка оборудования);
- основной (реализация программы, использование приемов поиска информации, усвоения, переработки, применения, передачи знаний, фиксирование результатов, самоорганизация процесса работы);
- заключительный (оценка значимости и анализ результатов, их систематизация, оценка эффективности программы и приемов работы, выводы о направлениях оптимизации труда).

Организацию самостоятельной работы студентов обеспечивают: факультет, кафедра, учебный и методический отделы, преподаватель, библиотека, электронная информационно-образовательная среда ВУЗа и сам обучающийся.

## 6. Самостоятельная работа студентов по дисциплине «ПРОПЕДЕВТИКА ВНУТРЕННИХ БОЛЕЗНЕЙ»

№ п/п	Название темы занятия	Вид СРС
1	<b>СРС (по видам учебных занятий) всего-96 часов</b>	
1.	История развития учения о внутренних болезнях. Общий осмотр.	решение ситуационных задач, подготовка доклада/устного реферативного сообщения, презентации
2.	Симптоматика заболеваний сердечно-сосудистой системы. Пальпация сердца и сосудов.	решение ситуационных задач
3.	Перкуссия сердца	решение ситуационных задач
4.	Биомеханика сердца	решение ситуационных задач
5.	Аускультация сердца и сосудов	решение ситуационных задач
6.	Инструментальные методы	решение ситуационных задач,

	исследования сердечно-сосудистой системы	подготовка доклада/устного реферативного сообщения, презентации
7.	Нарушение сердечного ритма	решение ситуационных задач
8.	Нарушения проводимости	решение ситуационных задач
9.	Синдромы острой и хронической сердечной недостаточности	решение ситуационных задач, подготовка доклада/устного реферативного сообщения, презентации
10.	Исследование больных с пороками сердца	решение ситуационных задач, подготовка доклада/устного реферативного сообщения, презентации
11.	Исследование больных с ишемической болезнью сердца	решение ситуационных задач, подготовка доклада/устного реферативного сообщения, презентации
12.	Синдром артериальной гипертензии	решение ситуационных задач, подготовка доклада/устного реферативного сообщения, презентации
12.1	Симуляционный курс «ФИЗИКАЛЬНОЕ ИССЛЕДОВАНИЕ ССС»	Теоретическая подготовка к физикальному обследованию сердечно-сосудистой системы
13.	Пальпация живота. Перкуссия печени, селезенки	решение ситуационных задач
14.	Симптоматика заболеваний органов пищеварения. Синдромы заболеваний системы пищеварения	решение ситуационных задач, подготовка доклада/устного реферативного сообщения, презентации
15.	Симптоматика заболеваний желудка и двенадцатиперстной кишки	решение ситуационных задач, подготовка доклада/устного реферативного сообщения, презентации
16.	Симптоматика заболеваний печени, желчевыводящих путей и поджелудочной железы	решение ситуационных задач
17.	Синдромы заболеваний печени и желчевыводящих путей	решение ситуационных задач
18.	Исследование больных с заболеваниями печени	решение ситуационных задач
18.1	Итоговое занятие «Защита фрагмента истории болезни»	Написание истории болезни/фрагмента истории болезни
18.2	Симуляционный курс «Сбор жалоб и анамнеза»	Теоретическая подготовка к работе на симуляторе
19.	Симптоматика заболеваний органов дыхания	решение ситуационных задач, подготовка доклада/устного реферативного сообщения, презентации
20.	Перкуссия легких	решение ситуационных задач, подготовка доклада/устного реферативного сообщения, презентации
21.	Аускультация легких	решение ситуационных задач, подготовка доклада/устного реферативного сообщения, презентации
22.	Синдромы легочных заболеваний	решение ситуационных задач, подготовка доклада/устного

		реферативного сообщения, презентации
23.	Исследование больных с заболеваниями легких	решение ситуационных задач, подготовка доклада/устного реферативного сообщения, презентации
24.	Симптоматика заболеваний почек и мочевыводящих путей	решение ситуационных задач, подготовка доклада/устного реферативного сообщения, презентации
25.	Синдромы заболеваний почек	решение ситуационных задач, подготовка доклада/устного реферативного сообщения, презентации
26.	Исследование больных с заболеваниями почек	решение ситуационных задач, подготовка доклада/устного реферативного сообщения, презентации
26.1	Симуляционный курс «ВНУТРИВЕННАЯ ИНЪЕКЦИЯ»	Теоретическая подготовка к работе на симуляторе
27.	Симптоматика заболеваний крови	решение ситуационных задач, подготовка доклада/устного реферативного сообщения, презентации
28.	Синдромы при заболеваниях крови	решение ситуационных задач, подготовка доклада/устного реферативного сообщения, презентации
29.	Симптоматика заболеваний эндокринной системы	решение ситуационных задач
30.	Синдромы при заболеваниях эндокринной системы	решение ситуационных задач, подготовка доклада/устного реферативного сообщения, презентации
31.	Неотложная терапия	Подготовка к разбору оказания неотложной мед. помощи, подготовка доклада/устного реферативного сообщения, презентации
31.1	Итоговое тестирование	Подготовка к тестированию
31.2	Аттестация практических навыков	Подготовка к аттестации практических навыков
2	<b>СРС по промежуточной аттестации ( всего ) -34 часа</b>	Подготовка к экзамену
3	<b>СРС (ИТОГО)-130 часов</b>	

## **7. Критерии оценивания самостоятельной работы студентов по дисциплине «ПРОПЕДЕВТИКА ВНУТРЕННИХ БОЛЕЗНЕЙ»**

### **Для оценки решения ситуационной задачи:**

Оценка «отлично» выставляется, если задача решена грамотно, ответы на вопросы сформулированы четко. Эталонный ответ полностью соответствует решению студента, которое хорошо обосновано теоретически.

Оценка «хорошо» выставляется, если задача решена, ответы на вопросы сформулированы не достаточно четко. Решение студента в целом соответствует эталонному ответу, но не достаточно хорошо обосновано теоретически.

Оценка «удовлетворительно» выставляется, если задача решена не полностью, ответы не содержат всех необходимых обоснований решения.

Оценка «неудовлетворительно» выставляется, если задача не решена или имеет грубые теоретические ошибки в ответе на поставленные вопросы

**Для истории болезни/фрагмента истории болезни:**

Оценка «отлично» выставляется, если все разделы учебной истории болезни раскрыты полностью, отсутствуют ошибки при постановке предварительного, клинического диагноза, дифференциальной диагностике.

Оценка «хорошо» выставляется, если в учебной истории болезни представлены все разделы, есть недостатки в интерпретации данных, отсутствуют ошибки при постановке предварительного, клинического диагноза, дифференциальной диагностике.

Оценка «удовлетворительно» выставляется если в учебной истории болезни представлены все разделы, есть негрубые ошибки при постановке предварительного, клинического диагноза, дифференциальной диагностике.

Оценка «неудовлетворительно» выставляется, если допущены грубые ошибки при постановке предварительного, клинического диагноза, проведении дифференциальной диагностики.

**Для оценки презентаций:**

Оценка «отлично» выставляется, если содержание является строго научным. Иллюстрации (графические, музыкальные, видео) усиливают эффект восприятия текстовой части информации. Орфографические, пунктуационные, стилистические ошибки отсутствуют. Наборы числовых данных проиллюстрированы графиками и диаграммами, причем в наиболее адекватной форме. Информация является актуальной и современной. Ключевые слова в тексте выделены.

Оценка «хорошо» выставляется, если содержание в целом является научным. Иллюстрации (графические, музыкальные, видео) соответствуют тексту. Орфографические, пунктуационные, стилистические ошибки практически отсутствуют. Наборы числовых данных проиллюстрированы графиками и диаграммами. Информация является актуальной и современной. Ключевые слова в тексте выделены.

Оценка «удовлетворительно» выставляется, если содержание включает в себя элементы научности. Иллюстрации (графические, музыкальные, видео) в определенных случаях соответствуют тексту. Есть орфографические, пунктуационные, стилистические ошибки. Наборы числовых данных чаще всего проиллюстрированы графиками и диаграммами. Информация является актуальной и современной. Ключевые слова в тексте чаще всего выделены.

Оценка «неудовлетворительно» выставляется, если содержание не является научным. Иллюстрации (графические, музыкальные, видео) не соответствуют тексту. Много орфографических, пунктуационных, стилистических ошибок. Наборы числовых данных не проиллюстрированы графиками и диаграммами. Информация не представляется актуальной и современной. Ключевые слова в тексте не выделены.

**Для оценки доклада/ устного реферативного сообщения:**

Оценка «отлично» выставляется, если реферативное сообщение/доклад соответствует всем требованиям оформления, представлен широкий библиографический список. Содержание отражает собственный аргументированный взгляд студента на проблему. Тема раскрыта всесторонне, отмечается способность студента к интегрированию и обобщению данных первоисточников, присутствует логика изложения материала. Имеется иллюстративное сопровождение текста.

Оценка «хорошо» выставляется, если реферативное сообщение/доклад соответствует всем требованиям оформления, представлен достаточный библиографический список. Содержание \ отражает аргументированный взгляд студента на проблему, однако отсутствует собственное видение проблемы. Тема раскрыта всесторонне, присутствует логика изложения материала.

Оценка «удовлетворительно» выставляется, если реферативное сообщение/доклад не полностью соответствует требованиям оформления, не представлен достаточный библиографический список. Аргументация взгляда на проблему не достаточно убедительна и не охватывает полностью современное состояние проблемы. Вместе с тем присутствует логика изложения материала.



Оценка «неудовлетворительно» выставляется, если тема реферативного сообщения/доклада не раскрыта, отсутствует убедительная аргументация по теме работы, использовано не достаточное для раскрытия темы реферативного сообщения количество литературных источников.

## МЕТОДИЧЕСКАЯ РАЗРАБОТКА ДЛЯ ОБУЧАЮЩЕГОСЯ

### **1. Деятельность студентов по формированию и развитию навыков учебной самостоятельной работы по дисциплине «ПРОПЕДЕВТИКА ВНУТРЕННИХ БОЛЕЗНЕЙ»**

В процессе самостоятельной работы студент приобретает необходимые для будущей специальности компетенции, навыки самоорганизации, самоконтроля, самоуправления, саморефлексии и становится активным самостоятельным субъектом учебной деятельности.

Выполняя самостоятельную работу под контролем преподавателя

студент должен:

освоить минимум содержания, выносимый на самостоятельную работу студентов и предложенный преподавателем и компетенциями в соответствии с Федеральным государственным образовательным стандартом высшего образования (ФГОС ВО) по дисциплине «ПРОПЕДЕВТИКА ВНУТРЕННИХ БОЛЕЗНЕЙ»

– планировать самостоятельную работу в соответствии с графиком самостоятельной работы, предложенным преподавателем.

– самостоятельную работу студент должен осуществлять в организационных формах, предусмотренных учебным планом и рабочей программой преподавателя.

– выполнять самостоятельную работу и отчитываться по ее результатам в соответствии с графиком представления результатов, видами и сроками отчетности по самостоятельной работе студентов.

студент может:

сверх предложенного преподавателем (при обосновании и согласовании с ним) и минимума обязательного содержания, определяемого (ФГОС ВО) по данной дисциплине:

– самостоятельно определять уровень (глубину) проработки содержания материала;

– предлагать дополнительные темы и вопросы для самостоятельной проработки;

– в рамках общего графика выполнения самостоятельной работы предлагать обоснованный индивидуальный график выполнения и отчетности по результатам самостоятельной работы;

– предлагать свои варианты организационных форм самостоятельной работы;

– использовать для самостоятельной работы методические пособия, учебные пособия, разработки сверх предложенного преподавателем перечня;

– использовать не только контроль, но и самоконтроль результатов самостоятельной работы в соответствии с методами самоконтроля, предложенными преподавателем или выбранными самостоятельно.

Самостоятельная работа студентов должна оказывать важное влияние на формирование личности будущего специалиста, его компетентность. Каждый студент самостоятельно определяет режим своей работы и меру труда, затрачиваемого на овладение учебным содержанием по каждой дисциплине. Он выполняет внеаудиторную работу по личному индивидуальному плану, в зависимости от его подготовки, времени и других условий.

### **2. Методические рекомендации для студентов по отдельным формам самостоятельной работы.**

С первых же сентябрьских дней на студента обрушивается громадный объем информации, которую необходимо усвоить. Нужный материал содержится не только в лекциях (запомнить его – это только малая часть задачи), но и в учебниках, книгах, статьях. Порой возникает необходимость привлекать информационные ресурсы Интернет, ЭИОС, ЭБС и др. ресурсы.

Система вузовского обучения подразумевает значительно большую самостоятельность студентов в планировании и организации своей деятельности. Вчерашнему школьнику сделать это бывает весьма непросто: если в школе ежедневный контроль со стороны учителя заставлял постоянно и систематически готовиться к занятиям, то в вузе вопрос об уровне знаний вплотную встает перед студентом только в период сессии. Такая ситуация оборачивается для некоторых соблазном весь семестр посвятить свободному времяпрепровождению («когда будет нужно – выучу!»), а когда приходит пора экзаменов, материала, подлежащего усвоению, оказывается так много, что никакая память не способна с ним справиться в оставшийся промежуток времени.

#### **Работа с книгой.**

При работе с книгой необходимо подобрать литературу, научиться правильно ее читать, вести записи. Для подбора литературы в библиотеке используются алфавитный и систематический каталоги.

Важно помнить, что рациональные навыки работы с книгой - это всегда большая экономия времени и сил.

Правильный подбор учебников рекомендуется преподавателем, читающим лекционный курс. Необходимая литература может быть также указана в методических разработках по данному курсу.

Изучая материал по учебнику, следует переходить к следующему вопросу только после правильного уяснения предыдущего, описывая на бумаге все выкладки и вычисления (в том числе те, которые в учебнике опущены или на лекции даны для самостоятельного вывода).

При изучении любой дисциплины большую и важную роль играет самостоятельная индивидуальная работа.

Особое внимание следует обратить на определение основных понятий курса. Студент должен подробно разбирать примеры, которые поясняют такие определения, и уметь строить аналогичные примеры самостоятельно. Нужно добиваться точного представления о том, что изучаешь. Полезно составлять опорные конспекты. При изучении материала по учебнику полезно в тетради (на специально отведенных полях) дополнять конспект лекций. Там же следует отмечать вопросы, выделенные студентом для консультации с преподавателем.

Выводы, полученные в результате изучения, рекомендуется в конспекте выделять, чтобы они при перечитывании записей лучше запоминались.

Опыт показывает, что многим студентам помогает составление листа опорных сигналов, содержащего важнейшие и наиболее часто употребляемые формулы и понятия. Такой лист помогает запомнить формулы, основные положения лекции, а также может служить постоянным справочником для студента.

Различают два вида чтения; первичное и вторичное. Первичное - это внимательное, неторопливое чтение, при котором можно остановиться на трудных местах. После него не должно остаться ни одного непонятого слова. Содержание не всегда может быть понятно после первичного чтения.

Задача вторичного чтения - полное усвоение смысла целого (по счету это чтение может быть и не вторым, а третьим или четвертым).

#### **Правила самостоятельной работы с литературой.**

Как уже отмечалось, самостоятельная работа с учебниками и книгами (а также самостоятельное теоретическое исследование проблем, обозначенных преподавателем на лекциях) – это важнейшее условие формирования у себя научного способа познания. Основные советы здесь можно свести к следующим:

- Составить перечень книг, с которыми Вам следует познакомиться; «не старайтесь запомнить все, что вам в ближайшее время не понадобится, – советует студенту и молодому ученому Г. Селье, – запомните только, где это можно отыскать» (Селье, 1987. С. 325).
- Сам такой перечень должен быть систематизированным (что необходимо для семинаров, что для экзаменов, что пригодится для написания курсовых и дипломных работ, а что Вас интересует за рамками официальной учебной деятельности, то есть что может расширить Вашу общую культуру...).
- Обязательно выписывать все выходные данные по каждой книге (при написании работ это позволит очень сэкономить время).
- Разобраться для себя, какие книги (или какие главы книг) следует прочитать более внимательно, а какие – просто просмотреть.
- При составлении перечней литературы следует посоветоваться с преподавателями и научными руководителями (или даже с более подготовленными и эрудированными сокурсниками), которые помогут Вам лучше сориентироваться, на что стоит обратить большее внимание, а на что вообще не стоит тратить время...
- Естественно, все прочитанные книги, учебники и статьи следует конспектировать, но это не означает, что надо конспектировать «все подряд»: можно выписывать кратко основные идеи автора и иногда приводить наиболее яркие и показательные цитаты (с указанием страниц).
- Если книга – Ваша собственная, то допускается делать на полях книги краткие пометки или же в конце книги, на пустых страницах просто сделать свой «предметный указатель», где отмечаются наиболее интересные для Вас мысли и обязательно указываются страницы в тексте автора (это очень хороший совет, позволяющий экономить время и быстро находить «избранные» места в самых разных книгах).
- Если Вы раньше мало работали с научной литературой, то следует выработать в себе способность «воспринимать» сложные тексты; для этого лучший прием – научиться «читать

медленно», когда Вам понятно каждое прочитанное слово (а если слово незнакомое, то либо с помощью словаря, либо с помощью преподавателя обязательно его узнать), и это может занять немалое время (у кого-то – до нескольких недель и даже месяцев); опыт показывает, что после этого студент каким-то «чудом» начинает буквально заглатывать книги и чуть ли не видеть «сквозь обложку», стоящая это работа или нет...

• «Либо читайте, либо перелистывайте материал, но не пытайтесь читать быстро... Если текст меня интересует, то чтение, размышление и даже фантазирование по этому поводу сливаются в единый процесс, в то время как вынужденное скорочтение не только не способствует качеству чтения, но и не приносит чувства удовлетворения, которое мы получаем, размышляя о прочитанном», – советует Г. Селье (Селье, 1987. – С. 325-326).

• Есть еще один эффективный способ оптимизировать знакомство с научной литературой – следует увлечься какой-то идеей и все книги просматривать с точки зрения данной идеи. В этом случае студент (или молодой ученый) будет как бы искать аргументы «за» или «против» интересующей его идеи, и одновременно он будет как бы общаться с авторами этих книг по поводу своих идей и размышлений... Проблема лишь в том, как найти «свою» идею...

Чтение научного текста является частью познавательной деятельности. Ее цель – извлечение из текста необходимой информации. От того насколько осознанна читающим собственная внутренняя установка при обращении к печатному слову (найти нужные сведения, усвоить информацию полностью или частично, критически проанализировать материал и т.п.) во многом зависит эффективность осуществляемого действия.

Выделяют **четыре основные установки в чтении научного текста:**

1. информационно-поисковый (задача – найти, выделить искомую информацию)
2. усваивающая (усилия читателя направлены на то, чтобы как можно полнее осознать и запомнить как сами сведения излагаемые автором, так и всю логику его рассуждений)
3. аналитико-критическая (читатель стремится критически осмыслить материал, проанализировав его, определив свое отношение к нему)
4. творческая (создает у читателя готовность в том или ином виде – как отправной пункт для своих рассуждений, как образ для действия по аналогии и т.п. – использовать суждения автора, ход его мыслей, результат наблюдения, разработанную методику, дополнить их, подвергнуть новой проверке).

С наличием различных установок обращения к научному тексту связано существование и нескольких **видов чтения:**

1. библиографическое – просматривание карточек каталога, рекомендательных списков, сводных списков журналов и статей за год и т.п.;
2. просмотровое – используется для поиска материалов, содержащих нужную информацию, обычно к нему прибегают сразу после работы со списками литературы и каталогами, в результате такого просмотра читатель устанавливает, какие из источников будут использованы в дальнейшей работе;
3. ознакомительное – подразумевает сплошное, достаточно подробное прочтение отобранных статей, глав, отдельных страниц, цель – познакомиться с характером информации, узнать, какие вопросы вынесены автором на рассмотрение, провести сортировку материала;
4. изучающее – предполагает доскональное освоение материала; в ходе такого чтения проявляется доверие читателя к автору, готовность принять изложенную информацию, реализуется установка на предельно полное понимание материала;
5. аналитико-критическое и творческое чтение – два вида чтения близкие между собой тем, что участвуют в решении исследовательских задач. Первый из них предполагает направленный критический анализ, как самой информации, так и способов ее получения и подачи автором; второе – поиск тех суждений, фактов, по которым или в связи с которыми, читатель считает нужным высказать собственные мысли.

Из всех рассмотренных видов чтения основным для студентов является изучающее – именно оно позволяет в работе с учебной литературой накапливать знания в различных областях. Вот почему именно этот вид чтения в рамках учебной деятельности должен быть освоен в первую очередь. Кроме того, при овладении данным видом чтения формируются основные приемы, повышающие эффективность работы с научным текстом.

1. утверждений автора без привлечения фактического материала;
2. Цитирование – дословное выписывание из текста выдержек, извлечений, наиболее существенно отражающих ту или иную мысль автора;

3. Конспектирование – краткое и последовательное изложение содержания прочитанного. Конспект – сложный способ изложения содержания книги или статьи в логической последовательности. Конспект аккумулирует в себе предыдущие виды записи, позволяет всесторонне охватить содержание книги, статьи. Поэтому умение составлять план, тезисы, делать выписки и другие записи определяет и технологию составления конспекта.

#### **Методические рекомендации по составлению конспекта:**

1. Внимательно прочитайте текст. Уточните в справочной литературе непонятные слова. При записи не забудьте вынести справочные данные на поля конспекта;
2. Выделите главное, составьте план;
3. Кратко сформулируйте основные положения текста, отметьте аргументацию автора;
4. Законспектируйте материал, четко следуя пунктам плана. При конспектировании старайтесь выразить мысль своими словами. Записи следует вести четко, ясно.
5. Грамотно записывайте цитаты. Цитируя, учитывайте лаконичность, значимость мысли.

В тексте конспекта желательно приводить не только тезисные положения, но и их доказательства. При оформлении конспекта необходимо стремиться к емкости каждого предложения. Мысли автора книги следует излагать кратко, заботясь о стиле и выразительности написанного. Число дополнительных элементов конспекта должно быть логически обоснованным, записи должны распределяться в определенной последовательности, отвечающей логической структуре произведения. Для уточнения и дополнения необходимо оставлять поля.

Овладение навыками конспектирования требует от студента целеустремленности, повседневной самостоятельной работы.

#### **Практические занятия.**

Для того чтобы практические занятия приносили максимальную пользу, необходимо помнить, что упражнение и решение задач проводятся по вычитанному на лекциях материалу и связаны, как правило, с детальным разбором отдельных вопросов лекционного курса. Следует подчеркнуть, что только после усвоения лекционного материала с определенной точки зрения (а именно с той, с которой он излагается на лекциях) он будет закрепляться на практических занятиях как в результате обсуждения и анализа лекционного материала, так и с помощью решения проблемных ситуаций, задач. При этих условиях студент не только хорошо усвоит материал, но и научится применять его на практике, а также получит дополнительный стимул (и это очень важно) для активной проработки лекции.

При самостоятельном решении задач нужно обосновывать каждый этап решения, исходя из теоретических положений курса. Если студент видит несколько путей решения проблемы (задачи), то нужно сравнить их и выбрать самый рациональный. Полезно до начала вычислений составить краткий план решения проблемы (задачи). Решение проблемных задач или примеров следует излагать подробно, вычисления располагать в строгом порядке, отделяя вспомогательные вычисления от основных. Решения при необходимости нужно сопровождать комментариями, схемами, чертежами и рисунками.

Следует помнить, что решение каждой учебной задачи должно доводиться до окончательного логического ответа, которого требует условие, и по возможности с выводом. Полученный ответ следует проверить способами, вытекающими из существа данной задачи. Полезно также (если возможно) решать несколькими способами и сравнить полученные результаты. Решение задач данного типа нужно продолжать до приобретения твердых навыков в их решении.

#### **Самопроверка.**

После изучения определенной темы по записям в конспекте и учебнику, а также решения достаточного количества соответствующих задач на практических занятиях и самостоятельно студенту рекомендуется, используя лист опорных сигналов, воспроизвести по памяти определения, выводы формул, формулировки основных положений и доказательств.

В случае необходимости нужно еще раз внимательно разобраться в материале.

Иногда недостаточность усвоения того или иного вопроса выясняется только при изучении дальнейшего материала. В этом случае надо вернуться назад и повторить плохо усвоенный материал. Важный критерий усвоения теоретического материала - умение решать задачи или пройти тестирование по пройденному материалу. Однако следует помнить, что правильное решение задачи может получиться в результате применения механически заученных формул без понимания сущности теоретических положений.

#### **Консультации**

Если в процессе самостоятельной работы над изучением теоретического материала или при решении задач у студента возникают вопросы, разрешить которые самостоятельно не удастся, необходимо обратиться к преподавателю для получения у него разъяснений или указаний. В своих вопросах студент должен четко выразить, в чем он испытывает затруднения, характер этого затруднения. За консультацией следует обращаться и в случае, если возникнут сомнения в правильности ответов на вопросы самопроверки.

#### **Подготовка к экзаменам и зачетам.**

Изучение многих общепрофессиональных и специальных дисциплин завершается экзаменом. Подготовка к экзамену способствует закреплению, углублению и обобщению знаний, получаемых, в процессе обучения, а также применению их к решению практических задач. Готовясь к экзамену, студент ликвидирует имеющиеся пробелы в знаниях, углубляет, систематизирует и упорядочивает свои знания. На экзамене студент демонстрирует то, что он приобрел в процессе обучения по конкретной учебной дисциплине.

Экзаменационная сессия - это серия экзаменов, установленных учебным планом. Между экзаменами интервал 3-4 дня. Не следует думать, что 3-4 дня достаточно для успешной подготовки к экзаменам.

В эти 3-4 дня нужно систематизировать уже имеющиеся знания. На консультации перед экзаменом студентов познакомят с основными требованиями, ответят на возникшие у них вопросы. Поэтому посещение консультаций обязательно.

Требования к организации подготовки к экзаменам те же, что и при занятиях в течение семестра, но соблюдаться они должны более строго. Во-первых, очень важно соблюдение режима дня; сон не менее 8 часов в сутки, занятия заканчиваются не позднее, чем за 2-3 часа до сна. Оптимальное время занятий, особенно по математике - утренние и дневные часы. В перерывах между занятиями рекомендуются прогулки на свежем воздухе, неустойчивые занятия спортом. Во-вторых, наличие хороших собственных конспектов лекций. Даже в том случае, если была пропущена какая-либо лекция, необходимо во время ее восстановить (переписать ее на кафедре), обдумать, снять возникшие вопросы для того, чтобы запоминание материала было осознанным. В-третьих, при подготовке к экзаменам у студента должен быть хороший учебник или конспект литературы, прочитанной по указанию преподавателя в течение семестра. Здесь можно эффективно использовать листы опорных сигналов.

Вначале следует просмотреть весь материал по сдаваемой дисциплине, отметить для себя трудные вопросы. Обязательно в них разобраться. В заключение еще раз целесообразно повторить основные положения, используя при этом листы опорных сигналов.

Систематическая подготовка к занятиям в течение семестра позволит использовать время экзаменационной сессии для систематизации знаний.

#### **Правила подготовки к зачетам и экзаменам:**

- Лучше сразу сориентироваться во всем материале и обязательно расположить весь материал согласно экзаменационным вопросам (или вопросам, обсуждаемым на семинарах), эта работа может занять много времени, но все остальное – это уже технические детали (главное – это ориентировка в материале!).
- Сама подготовка связана не только с «запоминанием». Подготовка также предполагает и переосмысление материала, и даже рассмотрение альтернативных идей.
- Готовить «шпаргалки» полезно, но пользоваться ими рискованно. Главный смысл подготовки «шпаргалок» – это систематизация и оптимизация знаний по данному предмету, что само по себе прекрасно – это очень сложная и важная для студента работа, более сложная и важная, чем простое поглощение массы учебной информации. Если студент самостоятельно подготовил такие «шпаргалки», то, скорее всего, он и экзамены сдавать будет более уверенно, так как у него уже сформирована общая ориентировка в сложном материале.
- Как это ни парадоксально, но использование «шпаргалок» часто позволяет отвечающему студенту лучше продемонстрировать свои познания (точнее – ориентировку в знаниях, что намного важнее знания «запомненного» и «тут же забытого» после сдачи экзамена).
- Сначала студент должен продемонстрировать, что он «усвоил» все, что требуется по программе обучения (или по программе данного преподавателя), и лишь после этого он вправе высказать иные, желательные аргументированные точки зрения.

#### **Правила написания научных текстов (рефератов):**

- Важно разобраться сначала, какова истинная цель Вашего научного текста - это поможет Вам разумно распределить свои силы, время и.

- Важно разобраться, кто будет «читателем» Вашей работы.
- Писать серьезные работы следует тогда, когда есть о чем писать и когда есть настроение поделиться своими рассуждениями.
- Писать следует ясно и понятно, стараясь основные положения формулировать четко и недвусмысленно (чтобы и самому понятно было), а также стремясь структурировать свой текст. Каждый раз надо представлять, что ваш текст будет кто-то читать и ему захочется сориентироваться в нем, быстро находить ответы на интересующие вопросы (заодно представьте себя на месте такого человека). Понятно, что работа, написанная «сплошным текстом» (без заголовков, без выделения крупным шрифтом наиболее важным мест и т. п.), у культурного читателя должна вызывать брезгливость и даже жалость к автору (исключения составляют некоторые древние тексты, когда и жанр был иной и к текстам относились иначе, да и самих текстов было гораздо меньше – не то, что в эпоху «информационного взрыва» и соответствующего «информационного мусора»).
- Объем текста и различные оформительские требования во многом зависят от принятых норм.
- Как создать у себя подходящее творческое настроение для работы над научным текстом (как найти «вдохновение»)? Во-первых, должна быть идея, а для этого нужно научиться либо относиться к разным явлениям и фактам несколько критически (своя идея – как иная точка зрения), либо научиться увлекаться какими-то известными идеями, которые нуждаются в доработке.

### **3. Самостоятельная работа студентов по дисциплине «ПРОПЕДЕВТИКА ВНУТРЕННИХ БОЛЕЗНЕЙ»**

№ п/п	Название темы занятия	Вид СРС
1	<b>СРС (по видам учебных занятий) всего-96 часов</b>	
1.	История развития учения о внутренних болезнях. Общий осмотр.	решение ситуационных задач, подготовка доклада/устного реферативного сообщения, презентации
2.	Симптоматика заболеваний сердечно-сосудистой системы. Пальпация сердца и сосудов.	решение ситуационных задач
3.	Перкуссия сердца	решение ситуационных задач
4.	Биомеханика сердца	решение ситуационных задач
5.	Аускультация сердца и сосудов	решение ситуационных задач
6.	Инструментальные методы исследования сердечно-сосудистой системы	решение ситуационных задач, подготовка доклада/устного реферативного сообщения, презентации
7.	Нарушение сердечного ритма	решение ситуационных задач
8.	Нарушения проводимости	решение ситуационных задач
9.	Синдромы острой и хронической сердечной недостаточности	решение ситуационных задач, подготовка доклада/устного реферативного сообщения, презентации
10.	Исследование больных с пороками сердца	решение ситуационных задач, подготовка доклада/устного реферативного сообщения, презентации
11.	Исследование больных с ишемической болезнью сердца	решение ситуационных задач, подготовка доклада/устного реферативного сообщения, презентации
12.	Синдром артериальной гипертензии	решение ситуационных задач, подготовка доклада/устного реферативного сообщения, презентации
12.1	Симуляционный курс «ФИЗИКАЛЬНОЕ ИССЛЕДОВАНИЕ ССС»	Теоретическая подготовка к физикальному обследованию сердечно-сосудистой системы

13.	Пальпация живота. Перкуссия печени, селезенки	решение ситуационных задач
14.	Симптоматика заболеваний органов пищеварения. Синдромы заболеваний системы пищеварения	решение ситуационных задач, подготовка доклада/устного реферативного сообщения, презентации
15.	Симптоматика заболеваний желудка и двенадцатиперстной кишки	решение ситуационных задач, подготовка доклада/устного реферативного сообщения, презентации
16.	Симптоматика заболеваний печени, желчевыводящих путей и поджелудочной железы	решение ситуационных задач
17.	Синдромы заболеваний печени и желчевыводящих путей	решение ситуационных задач
18.	Исследование больных с заболеваниями печени	решение ситуационных задач
18.1	Итоговое занятие «Защита фрагмента истории болезни»	Написание истории болезни/фрагмента истории болезни
18.2	Симуляционный курс «Сбор жалоб и анамнеза»	Теоретическая подготовка к работе на симуляторе
19.	Симптоматика заболеваний органов дыхания	решение ситуационных задач, подготовка доклада/устного реферативного сообщения, презентации
20.	Перкуссия легких	решение ситуационных задач, подготовка доклада/устного реферативного сообщения, презентации
21.	Аускультация легких	решение ситуационных задач, подготовка доклада/устного реферативного сообщения, презентации
22.	Синдромы легочных заболеваний	решение ситуационных задач, подготовка доклада/устного реферативного сообщения, презентации
23.	Исследование больных с заболеваниями легких	решение ситуационных задач, подготовка доклада/устного реферативного сообщения, презентации
24.	Симптоматика заболеваний почек и мочевыводящих путей	решение ситуационных задач, подготовка доклада/устного реферативного сообщения, презентации
25.	Синдромы заболеваний почек	решение ситуационных задач, подготовка доклада/устного реферативного сообщения, презентации
26.	Исследование больных с заболеваниями почек	решение ситуационных задач, подготовка доклада/устного реферативного сообщения, презентации
26.1	Симуляционный курс «ВНУТРИВЕННАЯ ИНЪЕКЦИЯ»	Теоретическая подготовка к работе на симуляторе
27.	Симптоматика заболеваний крови	решение ситуационных задач, подготовка доклада/устного реферативного сообщения, презентации
28.	Синдромы при заболеваниях крови	решение ситуационных задач, подготовка доклада/устного



		реферативного сообщения, презентации
29.	Симптоматика заболеваний эндокринной системы	решение ситуационных задач
30.	Синдромы при заболеваниях эндокринной системы	решение ситуационных задач, подготовка доклада/устного реферативного сообщения, презентации
31.	Неотложная терапия	Подготовка к разбору оказания неотложной мед. помощи, подготовка доклада/устного реферативного сообщения, презентации
31.1	Итоговое тестирование	Подготовка к тестированию
31.2	Аттестация практических навыков	Подготовка к аттестации практических навыков
2	<b>СРС по промежуточной аттестации ( всего ) -34 часа</b>	Подготовка к экзамену
3	<b>СРС (ИТОГО)-130 часов</b>	

#### **4. Критерии оценивания самостоятельной работы студентов по дисциплине «ПРОПЕДЕВТИКА ВНУТРЕННИХ БОЛЕЗНЕЙ»**

Самостоятельная работа студентов предусмотрена программой для всех форм обучения и организуется в соответствии с рабочей программой дисциплины. Контроль выполнения заданий на СРС осуществляется преподавателем на каждом практическом занятии.

<b>Оценка</b>	<b>Критерии оценки</b>
<b>Зачтено</b>	Выставляется студенту, если работа выполнена самостоятельно, содержание соответствует теме исследования, оформление соответствует предъявляемым требованиям и студент может кратко пояснить качественное содержание работы.
<b>Не зачтено</b>	Выставляется студенту, если имеются признаки одного из следующих пунктов: оформление не соответствует предъявляемым требованиям, содержание работы не соответствует теме, студент не может пояснить содержание работы, не может ответить на поставленные вопросы