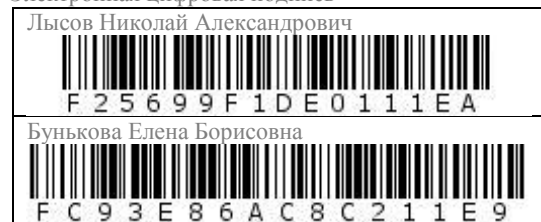

Электронная цифровая подпись



Утверждено 27 мая 2021 г.
протокол № 5

председатель Ученого Совета Лысов Н.А.

ученый секретарь Ученого Совета Бунькова Е.Б.

**МЕТОДИЧЕСКАЯ РАЗРАБОТКА К САМОСТОЯТЕЛЬНОЙ РАБОТЕ
ПО ДИСЦИПЛИНЕ
«СУДЕБНАЯ МЕДИЦИНА»**

**Специальность 31.05.01 Лечебное дело
(уровень специалитета)
Квалификация (степень) выпускника: Врач –лечебник
Форма обучения: очная**

Срок обучения: 6 лет

МЕТОДИЧЕСКАЯ РАЗРАБОТКА ДЛЯ ПРЕПОДАВАТЕЛЯ

1. Самостоятельная работа как важнейшая форма учебного процесса по дисциплине «Судебная медицина»

Самостоятельная работа - планируемая учебная, учебно-исследовательская, научно-исследовательская работа студентов, выполняемая во внеаудиторное (аудиторное) время по заданию и при методическом руководстве преподавателя, но без его непосредственного участия (при частичном непосредственном участии преподавателя, оставляющем ведущую роль за работой студентов).

Самостоятельная работа студентов в ВУЗе является важным видом учебной и научной деятельности студента. Самостоятельная работа студентов играет значительную роль в рейтинговой технологии обучения. В связи с этим, обучение в ВУЗе включает в себя две, практически одинаковые по объему и взаимовлиянию части – процесса обучения и процесса самообучения. Поэтому СРС должна стать эффективной и целенаправленной работой студента.

Концепцией модернизации российского образования определены основные задачи высшего образования - "подготовка квалифицированного работника соответствующего уровня и профиля, конкурентоспособного на рынке труда, компетентного, ответственного, свободно владеющего своей профессией и ориентированного в смежных областях деятельности, способного к эффективной работе по специальности на уровне мировых стандартов, готового к постоянному профессиональному росту, социальной и профессиональной мобильности".

Решение этих задач невозможно без повышения роли самостоятельной работы студентов над учебным материалом, усиления ответственности преподавателей за развитие навыков самостоятельной работы, за стимулирование профессионального роста студентов, воспитание творческой активности и инициативы.

К современному специалисту в области медицины общество предъявляет достаточно широкий перечень требований, среди которых немаловажное значение имеет наличие у выпускников определенных

Навыков (компетенций) и умения самостоятельно добывать знания из различных источников, систематизировать полученную информацию, давать оценку конкретной профессиональной ситуации. Формирование такого умения происходит в течение всего периода обучения через участие студентов в практических занятиях, выполнение контрольных заданий и тестов, написание курсовых и выпускных квалификационных работ. При этом самостоятельная работа студентов играет решающую роль в ходе всего учебного процесса.

2. Компетенции, вырабатываемые в ходе самостоятельной работы обучающихся по дисциплине «Судебная медицина»

Код компетенции	Содержание компетенции
ОПК-5	Способен оценивать морфофункциональные, физиологические состояния и патологические процессы в организме человека для решения профессиональных задач
иОПК-5.1	Демонстрирует умение оценивать морфофункциональные, физиологические и патологические состояния и процессы в организме человека на индивидуальном, групповом и популяционном уровнях для решения профессиональных задач

3. Цели и основные задачи СРС

Ведущая цель организации и осуществления СРС должна совпадать с целью обучения студента – подготовкой специалиста (или бакалавра) с высшим образованием. При организации СРС важным и необходимым условием становятся формирование умения самостоятельной работы для приобретения знаний, навыков и возможности организации учебной и научной деятельности.

Целью самостоятельной работы студентов является овладение фундаментальными знаниями, профессиональными умениями и навыками деятельности по профилю (компетенциями), опытом творческой, исследовательской деятельности. Самостоятельная работа студентов способствует развитию самостоятельности, ответственности и организованности, творческого подхода к решению проблем учебного и профессионального уровня.

Задачами СРС в плане формирования вышеуказанных компетенций являются:

- систематизация и закрепление полученных теоретических знаний и практических умений студентов;
- углубление и расширение теоретических знаний;
- формирование умений использовать нормативную, правовую, справочную документацию и специальную литературу;

- развитие познавательных способностей и активности студентов: творческой инициативы, самостоятельности, ответственности и организованности;
- формирование самостоятельности мышления, способностей к саморазвитию, самосовершенствованию и самореализации;
- развитие исследовательских умений;
- использование материала, собранного и полученного в ходе самостоятельных занятий на семинарах, на практических и лабораторных занятиях, при написании контрольных (и выпускной квалификационной работ), для эффективной подготовки к итоговым зачетам, экзаменам, государственной итоговой аттестации и первичной аккредитации специалиста

4. Виды самостоятельной работы

В образовательном процессе по дисциплине «Судебная медицина» выделяется два (один) вид(а) самостоятельной работы – аудиторная, под руководством преподавателя, и внеаудиторная.

Внеаудиторная самостоятельная работа выполняется студентом по заданию преподавателя, но без его непосредственного участия.

Основными видами самостоятельной работы студентов без участия преподавателей являются:

4.1. Написание рефератов, презентаций и эссе по темам:

Тема 1. Производство судебно-медицинской экспертизы (исследования) трупа. Формулировка и обоснование экспертных выводов в соответствии с требованиями процессуального законодательства.

1. Судебная медицина, предмет, содержание, система методов.
2. Организационные и процессуальные основы судебно-медицинской экспертизы.

Тема 2. Проведение наружного исследования трупа и его частей на месте его обнаружения

1. Осмотр трупа на месте его обнаружения.
2. Судебно-медицинская экспертиза вещественных доказательств.
3. Судебно-медицинская экспертиза трупа

Тема 3. Планирование, определение порядка, объема судебно-медицинской экспертизы трупа и его частей. Проведение внутреннего исследования трупа и его частей.

1. Судебно-медицинское учение о смерти.
2. Судебно-медицинская экспертиза трупа

Тема 4. Производство судебно-медицинской экспертизы (исследования) вещественных доказательств и объектов биологического и иного происхождения.

1. Статьи закона, предусматривающие производство судебно-медицинской экспертизы вещественных доказательств и объектов биологического и иного происхождения.
2. Особенности сбора объектов биологического и иного происхождения.

Тема 5. Производство судебно-медицинской экспертизы (обследования) при травмах различного генеза.

1. Генез травм.
2. Особенности проведения судебно-медицинской экспертизы (обследования) при травмах различного генеза.

Тема 6. Производство судебно-медицинской экспертизы (обследования) в отношении живого лица при повреждениях от тупых предметов и острых орудий

1. Статьи закона, предусматривающие производство судебно-медицинской экспертизы (обследования) в отношении живого лица при повреждениях от тупых предметов и острых орудий.

2. Судебно-медицинская оценка повреждений острыми предметами

3. Судебно-медицинская оценка повреждений тупыми предметами

Тема 7. Производство судебно-медицинской экспертизы (обследования) при транспортной травме и падении с высоты

1. Понятие транспортной травмы.
2. Актуальность транспортной травмы.
3. Особенности экспертизы при падении с высоты.

Тема 8. Производство судебно-медицинской экспертизы (обследования) при огнестрельных повреждениях

1. Классификация огнестрельного оружия.
2. История огнестрельного оружия.
3. Судебно-медицинская оценка огнестрельных повреждений

Тема 9. Производство судебно-медицинской экспертизы (обследования) при отравлениях и скоропостижной смерти

1. Судебно-медицинская токсикология
2. Понятие скоропостижной смерти, исторические личности, умершие скоропостижно.

Тема 10. Производство судебно-медицинской экспертизы (обследования) при механической асфиксии и смерти от воздействия физических факторов

1. Судебно-медицинская экспертиза при механической асфиксии.
2. Судебно-медицинская экспертиза при смерти от воздействия физических факторов.
3. Исторические личности, умершие от механической асфиксии.

Тема 11. Производство судебно-медицинской экспертизы (обследования) потерпевших, подозреваемых, обвиняемых и других лиц

1. Судебно-медицинская экспертиза потерпевших.
2. Судебно-медицинская экспертиза обвиняемых.
3. Судебно-медицинская экспертиза подозреваемых.

Тема 12. Судебно-медицинская экспертиза по материалам гражданских и уголовных дел. Судебно-медицинская экспертиза по делам о профессиональных правонарушениях медицинских работников.

1. Судебно-медицинская экспертиза по материалам гражданских дел.
2. Судебно-медицинская экспертиза по материалам уголовных дел.
3. Юридическая ответственность и права медицинских работников в сфере их профессиональной деятельности.
4. Особенности производства судебных экспертизы, выполняемых с применением специальных знаний из различных областей медицины.

Темы рефератов/презентаций, эссе могут быть предложены преподавателем из вышеперечисленного списка, а также обучающимся в порядке личной инициативы по согласованию с преподавателем.

4.2. Решение ситуационных задач по темам:

Тема 1 Производство судебно-медицинской экспертизы (исследования) трупа. Формулировка и обоснование экспертных выводов в соответствии с требованиями процессуального законодательства.

Ситуационная задача (по факту осмотра трупа на месте обнаружения с внешними признаками насильственной смерти).

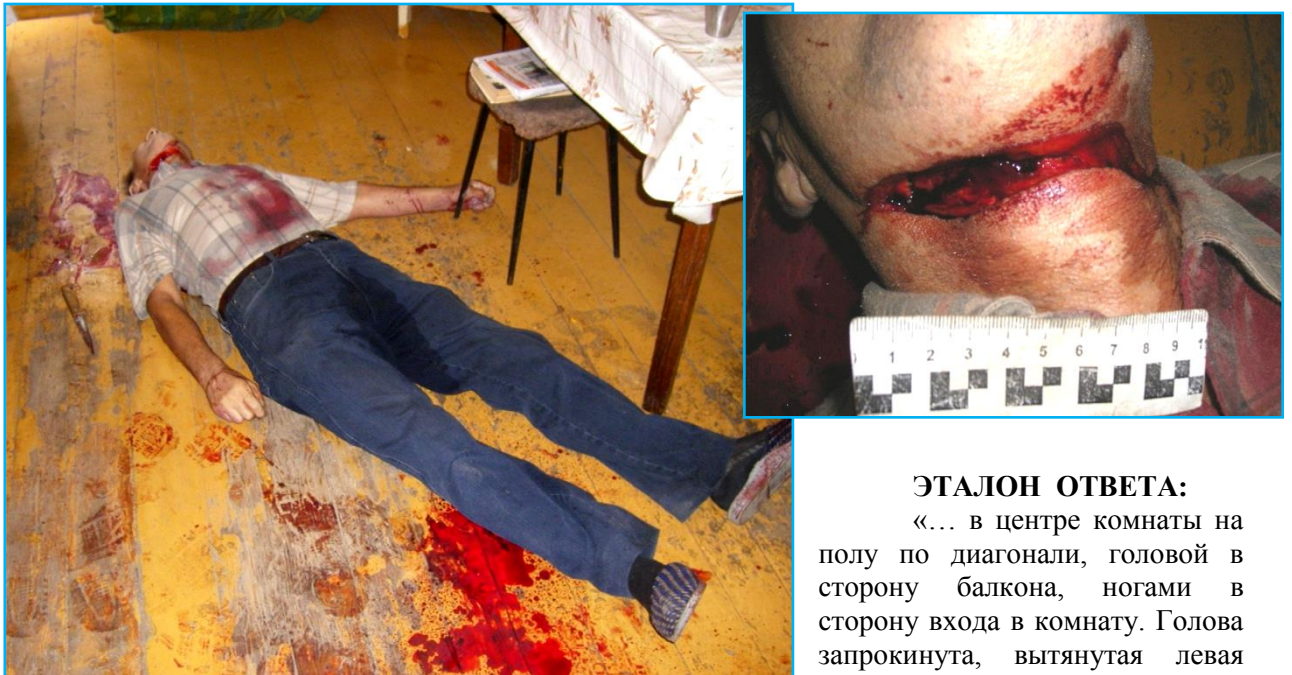Задание: помочь следователю описать в протоколе осмотра места происшествия, положение трупа относительно предметной обстановке на месте происшествия, внешнее состояние трупа (трупные явления) и повреждение в области шеи.

К ЗАДАЧЕ представлены фотоматериалы: фото-таблица положения трупа в помещении жилой комнаты и фото-таблица, отображающая укрупнённый фрагмент части тела трупа с местом расположения повреждения (раны).

ТЕКСТ задачи (текст протокола осмотра места происшествия), и фотоматериалы:

Из протокола осмотра места происшествия следует:

«... Справа в комнате балконный блок. Окна закрыты, следов взлома нет. Двери балкона открыты. Справа от входа в комнату у стены тумбочка, на которой стоит телевизор «SONY», диагональ 54 см. Там же, у стены, стол, который накрыт полиэтиленовой пленкой. На столе пустая бутылка из-под водки «Родник», при обработке которой дактилоскопическим порошком, следов пальцев рук не обнаружено. Там же на столе тарелки в количестве 4 шт. с остатками тушеной капусты и белого мяса птицы, 4 стакана из металла серебристого цвета. При обработке порошком тарелок и стаканов следов пальцев также не обнаружено. Данные предметы не изымаются с места происшествия. Также на столе лежат 3 вилки. На вилках также следов пальцев не обнаружено. У стола стоят табурет и кресло. На расстоянии 2 м от балконного блока, 3 м от противоположной от входа в комнату стены и 5 м от левой от входа стенки обнаружен труп гр.-на Д. Труп лежит **Повреждение:** на передней поверхности верхней трети шеи». На фото-таблицах видно:



ЭТАЛОН ОТВЕТА:

«... в центре комнаты на полу по диагонали, головой в сторону балкона, ногами в сторону входа в комнату. Голова запрокинута, вытянутая левая рука отведена в сторону под

углом 60 градусов. Правая рука вытянута вдоль туловища, ноги распрямлены, разведены под углом 30 градусов. Пятками внутрь, носками наружу. Справа от трупа на уровне предплечья лежит нож со светлой деревянной ручкой с кольцом белого металла и клинком, запачканным бурым веществом. На полу вокруг трупа и под трупом на уровне стены имеются капли, пятна и следы от бурого вещества, похожего на кровь. На трупе одежда: рубашка трикотажная бежевая в полоску, спереди и на спине ткань обильно пропитана бурым, похожим на кровь, веществом. На спинке и задней поверхности ворота наложения темно-красных свертков крови. Джинсы светлые, трикотажные, носки черные, тапки темно-синие с серо-белым штриховым рисунком, подошва светло-серая, запачкана бурым, похожим на кровь, веществом. Порядок одежды не нарушен. На левой полке рубашки два, на спинке – одно щелевидных повреждения. При осмотре одежда приподнималась. Труп на ощупь на открытых участках прохладный, под одеждой тепловат, в подмышечных и паховых областях теплый. Трупное окоченение выражено хорошо во всех группах мышц, трупные пятна синюшные, скудные, расположены на заднебоковых поверхностях туловища. При надавливании пальцем исчезают и восстанавливают свою окраску через 1 минуту 10 секунд. При ударе твердым тупым предметом по мышце левого плеча образуется валик высотой 1 см. Температура в прямой кишке, измеренная электрическим термометром при глубине введения 10 см и одномоментной выдержке, $+35^{\circ}$ С.. Внутривенная температура, измеренная электрическим термометром при введении датчика на глубину 10 см после рассечения кожи в седьмом межребье, $+36,5^{\circ}$ С.. Температура окружающей среды на уровне трупа $+18$ градусов С. температура измерена в 17 часов. В 18 часов проведено повторное измерение ректальной и внутривенной температуры. Температура соответственно - $33,5^{\circ}$ С и 35° С ... ».

Повреждение:« ... на передней поверхности верхней трети шеи – рана в виде извилистой линии, края ровные, концы остроугольные, просвет зияет, в нем видны поврежденные мягкие ткани. На передней поверхности груди слева в среднем отделе две прямолинейных раны с ровными краями, длина около 2 см, на спине одна в виде слегка извилистой линии, длина около 2,5 см. При ощупывании головы, туловища и конечностей патологической подвижности костей не определяется. ...».

Тема 2. Проведение наружного исследования трупа и его частей на месте его обнаружения

Ситуационная задача(по факту судебно-медицинского исследования трупа).

Задание: ответить на вопросы о причине смерти и давности её наступления.

К ЗАДАЧЕ представлен текст из Акта судебно-медицинского исследования трупа.

«...**Предварительные сведения**

... Из направления ... известно, что гр-ка П.... во время обеда у себя дома посинела и умерла.

Наружное исследование

... По снятию одежды труп женского пола, на вид 40-45 лет, правильного телосложения, повышенного питания. Длина тела 165 см. Кожные покровы бледные, чистый. Труп на ощупь холодный во всех областях. Трупные пятна обильные, багрово-синюшные, расположены по задней и боковым поверхностям туловища и нижних конечностей, при надавливании в крестцовой области динамометром с силой 2 кг на 1 кв.см, в течение 3 секунд бледнеют и восстанавливают свою первоначальную окраску через 15 минут. Трупное окоченение выражено хорошо во всех обычно исследуемых группах мышц. Наружные признаки гниения отсутствуют. ... Глаза закрыты, роговицы прозрачные, зрачки округлые диаметром по 0,4 см. Под склеральными (белочными) оболочками большое количество точечных темно-красных кровоизлияний. Соединительные оболочки век серо-розовые блестящие с точечными темно-красными кровоизлияниями и расширенными сосудами. Кости лицевого скелета на ощупь целы. Отверстия носа и наружные слуховые проходы свободные, чистые. Из рта вытекает прозрачная жидкость с белыми хлопьями. Рот закрыт. Кайма губ розовато-синюшная. Слизистая оболочка губ и преддверия рта розовато-синюшная, гладкая, блестящая. Язык в полости рта. Зубы: на верхней челюсти справа 1-4 целы, слева 1-3,5 целы; на нижней челюсти справа 1-3 целы, слева 1-4 целы. Остальные зубы отсутствуют, десна на их месте блестящая, гладкая. Шея средней длины и толщины. Грудная клетка цилиндрической формы, симметричная.

Внутреннее исследование

... Сердце упругое, верхушка закруглена, размеры 17x14x8 см, масса после удаления крови 700 г. Наружная оболочка сердца тонкая, гладкая, под ней единичные точечные темно-красные кровоизлияния и большое количество жира, толщиной до 0,8 см. Полости сердца расширены, содержат большое количество жидкой темно-красной крови без свёртков, преимущественно в правой половине сердца. Толщина мышцы левого желудочка сердца 2,5 см, правого 0,8 см. Сухожильные нити не укорочены, сосочковые мышцы утолщены. Клапаны сердца и крупных сосудов утолщены с белесовато-желтыми бляшками кожистой и хрящевой плотности в умеренном количестве. Мышца сердца пестрая, красно-коричневая с белесоватыми тонкими прослойками, в большом количестве. ... Вход в гортань свободен, голосовая щель и просвет трахеи плотно закрыты желто-белым кашицеобразным инородным телом (полупережеванное яйцо). На наружной оболочке общих сонных артерий очаговые темно-красные блестящие множественные кровоизлияния. Подъязычная кость, хрящи гортани и кольца трахеи целы. Кровоизлияний в щитоподъязычной мембране нет. В просвете трахеи и крупных бронхов большое количество кашицеобразного желто-белого содержимого (пережеванное яйцо), слизистая серо-розовая, блестящая. ... Масса левого легкого 500 г, правого - 600 г. Легочная плевро тонкая, гладкая, прозрачная, под легочной плеврой множественные точечные темно-красные блестящие кровоизлияния. Легкие на ощупь тестоватые, ткань их с поверхности и на разрезе серо-красная. С поверхности разреза отделяется большое количество пенистой розовой жидкости. Из перерезанных сосудов вытекает большое количество жидкой темно-красной крови. Просвет пересеченных мелких и средних бронхов свободен, стенки их не утолщены, пересеченные бронхи различного калибра выступают над поверхностями разрезов. Язык чистый, обычной формы и размеров, сосочки у корня выражены хорошо. На разрезе мышцы языка однородные серо-коричневые, упругие, без кровоизлияний. В просвете пищевода кусочки яйца, слизистая оболочка его серо-розовая, блестящая, складчатая. Желудок вскрыт по большой кривизне со стороны двенадцатиперстной кишки до пищевода. В желудке около 250 мл кашицеобразного содержимого с кусочками яйца, моркови; слизистая оболочка серо-розовая, блестящая, складчатая. В просвете кишечника содержимое, соответствующее отделам, слизистая оболочка серо-розовая, блестящая, складчатая. ... Мочеточники свободные, не расширены. Слизистая их серо-розовая, складчатая, блестящая. В мочевом пузыре мочи нет, слизистая серо-розовая, складчатая, блестящая. Матка и придатки без особенностей. Доли щитовидной железы:

правая-3,5x2x1 см, левая- 4x2x1 см, на разрезе ткань щитовидной железы красно-коричневая, блестящая, зернистого вида. ... Кости таза, рёбра, грудина, ключицы, лопатки целы.

Задание.

Ответить в письменной форме на вопросы:

1. Какова причина смерти? Её категория?
2. Какова давность наступления смерти?

Эталон ответа:

1. ВОПРОС: «Какова причина смерти? Её категория?»

ОТВЕТ:

- Смерть П. ... наступила от механической обтурационной асфиксии в результате закрытия просвета гортани на уровне голосовой и далее просвета начальной части трахеи инородным телом. Последнее представляло собой уплотнённо-рыхлый пищевой комок. Категория смерти насильственная, т.к. смерть непосредственно наступила от внешнего воздействия: попадания инородного тела в дыхательные пути. Указанную причину смерти также подтверждают обще-асфиктические признаки (признаки быстро наступившей смерти): обильные трупные пятна, полнокровие внутренних органов, жидкое состояние крови в полостях сердца и крупных сосудах, наличие мелкоточечных кровоизлияний под склеральными оболочками глаз и под плеврой легких.

2. ВОПРОС: «Какова давность наступления смерти?»

ОТВЕТ:

- Принимая во внимание описание трупных изменений, установленных при его судебно-медицинском исследовании, следует считать, что смерть П. ... наступила около 22-24 часов от момента исследования трупа в морге. О чём свидетельствовали следующие признаки: реакция трупных пятен на пробу давлением динамометром - цвет трупных пятен восстанавливался через 15 мин.; степень развития трупного окоченения (хорошо выражено во всех группах мышц); признаки гниения отсутствовали.

Тема 3. Планирование, определение порядка, объема судебно-медицинской экспертизы трупа и его частей. Проведение внутреннего исследования трупа и его частей.

Требования к написанию и защите работы,

(Акт судебно-медицинского исследования трупа):

- весь текст работы студент выполняет в печатном варианте (в электронном виде, в текстовом редакторе Word, шрифт TimesNewRoman, 12кегель, 1,0 междустрочный интервал), в бумажном варианте. Текст с одной стороны листа на формате А4, оставляя место для полей с внутренней (левой) стороны листа. Нумерация листов сплошная (с первого, титульного листа);

- структура документа:

- 1- титульный лист;
- 2- паспортные данные [основания назначения судебно-медицинского исследования трупа; основания участия студента в экспертном процессе исследования трупа; дата, время работы; технические помощники; иные присутствующие лица; паспортные данные умершего (ФИО, год рождения); цель исследования трупа; указывают содержание Акта ... с количеством страниц (листов) его структурных частей, суммируя общее количество листов];
- 3- предварительные сведения из направительного документа правоохранительных органов, иная информация о предварительных сведениях;
- 4- протокол наружного исследования;
- 5- протокол внутреннего исследования;
- 6- данные лабораторных исследований биообъектов, взятых от трупа;
- 7- судебно-медицинский диагноз;
- 8- заключение;
- 9- таблицы-схемы (рисунки-схемы) повреждений и морфологии основных патологических состояний;
- 10- оформленный бланк медицинского свидетельства о смерти (учетная форма № 106/у-08, утверждена приказом Минздравсоцразвития России от 26.12.2008 г. № 782н);
- 11- список нормативных актов и специальной литературы;

Представлен эталон выполнения учебного задания.
Полный ТЕКСТ учебной ЗАДАЧИ (оформление учебного Акта судебно-медицинского исследования трупа)

ТИТУЛЬНЫЙ ЛИСТ Акта ...

**АКТ № ...
судебно-медицинского исследования трупа**

Врач-специалист по специальности

(указать наименование «будущей» врачебной специальности)

**В настоящем – студент (студентка) ... группы
факультета (ФИО)**

(фамилия полностью, инициалы сокращенно)

**Самара
2020**

медицинского исследования трупа

ПАСПОРТНАЯ ЧАСТЬ Акта:

... .03 февраля... г., с 9 час. 35 мин. по 12 час. 40 мин., при ясной погоде и смешанном освещении, на основании НАПРАВЛЕНИЯ (без даты) отдела полиции № ... МВД РФ УВД N-ого района г. Самары (адрес отдела полиции: 4430... г. Самара, ул. ..., т. ... 56-08-... ; ...56-07-...), выписанного дежурным по РУВД, капитаном полиции Тарасовым И.В., и на основании договора между СамГМУ, с одной стороны и Самарским областным Бюро судебно-медицинской экспертизы Министерства здравоохранения Самарской области (в дальнейшем – СОБСМЭ), с другой, в помещении секционной танатологического отдела ОБСМЭ, я, врач-специалист по специальности ... Петров И.В., имеющий ... квалификационную категорию врача – специалиста, стаж работы по профессиональному применению специальных знаний из области ... лет, произвёл судебно-медицинское исследование трупа гражданина ИВАНОВА ПЕТРА МИРОНОВИЧА 1958 года рождения, для определения причины смерти.

При исследовании трупа присутствовали: технические помощники. В исследовании трупа принимали участие студенты б... группы лечебного факультета СамГМУ, преподаватель кафедры судебной медицины (доцент, ассистент ...).

Исследование трупа начато:03 февраля г. в 09 час. 35 мин.

окончено:03 февраля...г. в 12. час. 40 мин.

Акт судебно-медицинского исследования трупа изложен на 24 листах, в том числе:

- протокольная часть Акта с титульным листом и паспортной частью - 14 листов;

- аналитическая часть Акта (судебно-медицинский диагноз, заключение) – 4 листа.
- медицинское свидетельство о смерти – 2 листа;
- таблицы-схемы – 3 листа;
- список нормативно-правовых актов и специальной литературы – 1 лист.

ПРОТОКОЛЬНАЯ ЧАСТЬ Акта:

Предварительные сведения

Из направления известно, что труп Иванова П.М. был обнаружен02.февраля... г. по адресу: г. Самара, ул. ... , дом ... кв – 4... В графе: «Перенесённые при жизни заболевания», указано: «Не наблюдался». Также указано, что при жизни алкоголь не употреблял. По обстоятельствам смерти в направлении указано, что умер скоропостижно. Дата смерти: ...01 февраля...г. . В направлении указано, что труп направлен на исследование в светлой майке. Ценности с трупом не направлялись. Другие сведения в направлении не сообщены. На обороте листа направления запись дежурного санитаря бюро судебно-медицинской экспертизы, принявшего труп: «2... .02.февраля...г. 14.35. Р –187. Скоропостижно».

Около **9 час. 30 мин. ... февраля ...года** врачом судебно-медицинским экспертом ГСЭУ ..., была дана телефонограмма в отдел полиции: 4430... г. Самара, пр. ..., (телефон: ... 56-08- ...; ... 56-07- ...), дежурному. Принята. Телефонограммой сообщено о том, что при судебно-медицинском исследовании трупа Иванова П.М., в ГСЭУ, обнаружены отдалённые морфологические признаки черепно-мозговой травмы (в частности, признаки длительного обездвиживания), ввиду чего сообщено о необходимости предоставления, для установления причины смерти Иванова П.М., его истории болезни из ГКБ им. В дальнейшем, около **11 час. 00 мин. ... февраля ... года**, врач судебно-медицинский эксперт ГЭСУ имел беседу с представителем органов полиции из УВД ... района. Беседа происходила в помещении секционной танатологического отдела обл. Бюро СМЭ, куда прибыл сотрудник полиции, в присутствии группы студентов № 6 ... лечебного факультета, находящихся на занятии. Сотрудник полиции подтвердил информацию о пребывании Иванова П.М., до наступления смерти, в больнице по поводу травмы (ЧМТ?) полученной им при криминальных обстоятельствах (ограбление?). Устно, ещё раз, сообщили сотруднику полиции о необходимости представления истории болезни Иванова П.М. из ГКБ № ... им. С объяснением того, что в настоящем, без истории болезни, без данных судебно-гистологического исследования взятых от трупа биологических объектов, достоверно установить степень относимости причинно-следственных связей между фактом смерти, с одной стороны и причинённой травмой (ЧМТ?), с другой, не представляется возможным.

Наружное исследование

С трупа снята одежда: майка светло-серая трикотажная с короткими рукавами, без повреждений. Майка поношенная, без помарок. На шее шнурок серебристой окраски с крестиком из белого металла, размерами 3x4 см. Труп мужчины правильного телосложения, на вид 50-55 лет, резко пониженного питания с явными внешними признаками истощения (дистрофии - кахексии). Кожные покровы, в общем, бледно-желтоватой окраски с сероватым оттенком. Внешне, подкожно-жировой слой практически отсутствует, объем мышц туловища и конечностей резко снижен, скелетный рельеф туловища, конечностей хорошо визуализируется под кожными покровами. Окружность плеча в средней трети 16 см справа и слева – 15 см. Окружность правого бедра в средней трети 39 см, левого – 25 см. Передняя стенка живота в виде резко очерченной впадины, ограниченная выступающими рёберными дугами и остями подвздошных костей. Длина тела 185 см.. Труп холодный на ощупь во всех отделах. Трупное окоченение удовлетворительно выражено в жевательных мышцах, в мышцах конечностей выражено слабо. Трупные пятна слабо выражены в виде неопределённой формы участков, неравномерной бледно-красноватой окраски с синюшным оттенком, расположены в области спины, надостных поверхностей лопаточных областей, поясницы. На 09 час. 55 мин. (... .02.16 г.), трупные пятна, в области поясницы и надостных участков лопаточных областей, при надавливании пальцем бледнеют и медленно, в течение 15 минут, восстанавливают свою окраску. Кожные покровы передней стенки живота неравномерной грязно-зеленоватой окраски слабой интенсивности. Волосы на голове темно-русые, прямые, длиной в теменной области до 6 см. Кости свода черепа на ощупь целы. Лицо продолговатой формы, с хорошо очерченным рельефом, с хорошо выраженными глазничными

впадинами. Глаза закрыты. Слизистая век бледно желтой окраски, без кровоизлияний. Роговицы мутные, тусклые. Зрачки округлой формы, в диаметре по 0,4 см. Хрящи и кости носа, кости остальных отделов лицевого скелета на ощупь целы. Отверстия ушей, носа, рта свободны. Кожные покровы лица бледные, серовато-желтоватой окраски. Рот приоткрыт, слизистая оболочка губ серо-желтая с синюшным оттенком без кровоизлияний. На верхней челюсти 3 зуба спереди, на нижней челюсти два. Имеющиеся зубы без металлических коронок. Дёсна в местах отсутствия зубов сглажены, лунки отсутствующих зубов зарощены. Язык за линией зубов. Шея средней длины, тонкая, без патологической подвижности. Грудная клетка симметричная, обычной плоско конической формы. Рёбра на ощупь целы, реберные дуги хорошо прощупываются по всему протяжению. Живот глубоко запавший, значительно ниже рёберных дуг. Оволосение на лобке по мужскому типу, умеренно выражено. Наружные половые органы развиты правильно, без рубцов и язв. Заднепроходное отверстие сомкнуто, кожа вокруг него чистая. Кости таза, конечностей на ощупь целы. **ПОВРЕЖДЕНИЯ:** в областях тазобедренных суставов (справа и слева), в крестцовой области по одной марлевой наклейке (общим числом три), размерами в среднем 23x17 см, фиксированные полосами лейкопластыря. Ткань марлевых наклеек влажная, по всей поверхности и толщине обильно пропитана густой желтовато-коричневатой жидкостью с грязно-зеленоватым оттенком. От марлевых наклеек исходит гнилостных запах. По снятию их, в указанных анатомических областях располагаются обширные участки дефектов кожи овально-четырёхугольной формы, размерами: в области крестца 15 x12 см, в области тазобедренного сустава справа – 10 x11см, слева – 9 x11 см. Дно дефектов ниже уровня краёв. Дно дефектов кожи выполнено частично подкожно-жировым слоем, частично мышечной тканью с обильно выраженной, неравномерной плёнкой из вязкого густого содержимого зеленовато-желтоватого цвета с гнилостным запахом. В проекции выше указанных участков повреждений областей тазобедренных суставов, хорошо просматриваются выпуклости и контуры больших вертелов бедренных костей, лишённые кожных покровов и подкожно-жирового слоя. В крестцовой области, на участке выше указанного дефекта кожи его, хорошо прощупывается и визуализируется вершина непарного гребня крестца, почти лишённая мягких тканей. Края указанных дефектов кожи, неравномерно подрыты, неровные плавно волнообразные, неравномерно отёчные, очерчены неравномерной грязно-красной каймой. Мягкие ткани по переднебоковым поверхностям правого бедра дрябло отёчны, включая верхнюю треть правого коленного сустава, на участке площадью 35 x 13 см. При пальпации этого участка определяется флюктуация (зыбление). Кожные покровы на этом участке гладкие, неравномерной бледной серовато-желтоватой окраски. На фоне этого участка, на передней поверхности верхней трети правого бедра кровоподтёк размерами 2 x 1,5 см округлой формы, неравномерной темно-фиолетовой окраски с коричневатым оттенком. На внутренней поверхности правого коленного сустава кровоподтёк неопределённой формы размерами 5 x 4 см темно-коричневого цвета с желтым оттенком. При производстве продольного разреза кожи и подлежащих мягких тканей по протяжению длины указанного участка правого бедра (35 x 13 см) – из разреза наблюдается обильное самопроизвольное выделение густой желтовато-зеленоватой жидкости с гнилостным запахом, объёмом около 500 мл. Мышцы на разрезе данной области бедра серовато-красноватой окраски в объёме 30 x 14 x 4 см. В передне-внутреннем массиве указанного мышечного объёма правого бедра, на поперечных разрезах по ходу глубоких вен бедра видны рыхлые буро-тёмно-красные свертки крови. По средней линии живота от уровня мечевидного отростка и не доходя до уровня лобкового сочленения, прямолинейный рубец бледно-сероватой окраски с желтоватым оттенком длиной 25 см, мягкий на ощупь. Каких-либо других повреждений при наружном исследовании не установлено (следов от инъекций не видно). Кожные покровы вне изменённых участках описанных выше, чистые.

Внутреннее исследование

Подкожно-жировой слой практически отсутствует на разрезе мягких тканей передней поверхности грудной клетки, в области передней стенки живота подкожно жировой слой толщиной около 0,2 см, бледно-желтоватой окраски. Мышцы грудной клетки, мышцы шеи, передней стенки живота с поверхности и на разрезе без кровоизлияний, умеренно красной окраски. Толщина мышечного слоя препарированного кожно-мышечного лоскута грудной клетки около 0,5 см, передней брюшной стенки – 0,6 см. Мягкие ткани головы с внутренней поверхности бледно-желтоватой окраски со слабым серовато-красноватым оттенком, без кровоизлияний. Толщина костей черепа на распиле в лобной области 0,8см, затылочной – 0,7 см, в височных областях по 0,8 см. Кости свода и основания черепа целы. Твердая мозговая оболочка в обычной

степени сращена с внутренней поверхностью костей черепа, не напряжена, равномерной бледно-серо-розовой окраски, за исключением её внутренней поверхности в проекции лобно-теменного участка слева, где окраска её содержит лёгкий желтоватый оттенок на площади около 12 x 10 см. В просвете синусов твёрдой мозговой оболочки скудное количество жидкой крови обычной окраски. Между внутренней поверхностью твердой мозговой оболочки и поверхностью полушарий головного мозга умеренное количество серовато-прозрачной жидкости. Полушария мозга, мозжечок и ствол головного мозга выделены единым комплексом, вес его – 1420 гр. Рельеф борозд и извилин полушарий мозга и мозжечка, несколько сглажен, мягкая (сосудистая) и паутинная мозговые оболочки с явлениями рыхлого полупрозрачного отёка бледно-желтоватой окраски, особенно выраженного в проекции теменно-лобных зон полушарий мозга, на участке с нечеткими границами площадью 15 x 12 см толщиной в своей центральной части около 0,4 см. В проекции средней лобной извилины и верхней лобной извилины левого полушария на фоне указанного отёка мягкой мозговой оболочки, участок с более интенсивной желтоватой окраской почти овальной формы с нечеткими границами размерами 5 x 4 x 1,5 см. Сосуды основания головного мозга выражены хорошо, стенки их на ощупь мягкие, спавшиеся, серовато-прозрачные, в просвете сосудов (в частности в просвете позвоночных и базальной артериях), единичные атеросклеротические бляшки бледно-серо-розовой окраски, перекрывающие просвет сосудов на $\frac{1}{4}$ диаметра. Просвет сосудов основания мозга на поперечных разрезах овально-щелевидной формы. В областях начала ответвлений черепно-мозговых нервов мягкая мозговая оболочка такого же характера, как и в областях выпуклых поверхностей полушарий мозга, но подобных участков мягкой мозговой оболочки, как в области лобных извилин слева, со стороны основания мозга не обнаружено. Полушария головного мозга вскрыты по методу Буяльского-Флексиго. Вещество больших полушарий мозга на разрезе правильного анатомического строения. Вещество мозга на разрезе мягко-плотноватой консистенции, с удовлетворительно выраженной границей между корковым (серым) и белым веществом мозга. С поверхности разреза из перерезанных мелких сосудов выделяется незначительное количество крови умеренно красной окраски в виде мелких капелек, при надавливании на поверхность разреза. Цвет вещества мозга на разрезе, соответствует обычной окраске коры и подкорковых структур, но несколько с более выраженным желтоватым цветом в проекциях, соответствующим участкам отёка мягкой мозговой оболочки с более выраженным желтоватым цветом. В просвете боковых третьего и четвертого желудочков мозга около 40 мл прозрачной жидкости. Конфигурация желудочков мозга не изменена. Дно четвертого желудочка мозга ромбовидной формы. Сосудистые сплетения боковых желудочков головного мозга заметно отечны, синюшно бледно-красноватой окраски. Ядра основания головного мозга не изменены, без следов кровоизлияний. Вещество среднего мозга, моста, продолговатого мозга на разрезе неравномерной беловато-серой окраски с желтоватым оттенком. В проекции моста и продолговатого мозга с тонкими поперечно расположенными участками неравномерно выраженной беловато-серой окраски. Выделяющаяся с поверхности разреза кровь в виде капелек (в скудном количестве, при надавливании), легко счищается лезвием ножа. Очагов кровоизлияний визуально не обнаружено. Вещество полушарий мозжечка на разрезе обычного строения. Рельеф борозд и извилин полушарий мозжечка выражен в такой же степени, как и борозды и извилины полушарий головного мозга. Гипофиз не изменён. По выделению органов рта и шеи, видно, что каких-либо кровоизлияний в мышцах шеи, в околопозвоночной области шеи нет. Шейные позвонки без патологической подвижности. Органы грудной и брюшной полостей расположены правильно, свободной жидкости в полостях нет. Лёгкие не полностью заполняют плевральные полости. Правое лёгкое спавшееся занимает менее $\frac{2}{3}$ объёма правой грудной полости, спаяно с пристеночной плеврой по задней боковой поверхности на уровне верхней и средней доли спайками трудно отделяемыми от внутренней поверхности плевральной полости. Основная масса лёгкого как бы сконцентрирована у корня его. Левое лёгкое лежит свободно, заметно менее спавшееся, чем правое, занимает около $\frac{3}{4}$ объёма левой грудной полости. Свободной жидкости в грудных полостях нет, пристеночная плевра серовато-синюшной окраски, влажная, без следов кровоизлияний. Средостение по сравнению с лёгкими, заметно выступает вперёд, переднебоковые поверхности сердечной сорочки свободны от лёгких. Передняя стенка сердечной сорочки без следов жировых наложений. Клетчатка средостения слабо выражена без следов кровоизлияний. Правый купол диафрагмы на уровне 6-7 рёбер, левый на уровне 7-8 рёбер. Большой сальник представлен серовато-тусклой плёнкой без следов жировых наложений. Сальник преимущественно спаян с брюшинной оболочкой передней стенки живота на уровне поперечно-ободочной кишки и петель тонкой кишки, с трудом отделяется пальцами. Нижний край печени

выступает изпод края рёберной дуги на 5 см. Большая кривизна желудка уменьшенных размеров, сальниковая сумка со следами светло желтоватого жира. Петли тонкой кишки в спавшемся состоянии, в виде тонких напластований. Толстая кишка от уровня половины поперечно-ободочной кишки и далее по нисходящей, сигмовидной и прямой кишке компактно заполнена содержимым плотным на ощупь с легко прощупываемым крупно бугристым рельефом. Червеобразный отросток лежит свободно. Мочевой пузырь не выступает над уровнем лонного сочленения, мягкий на ощупь. Брюшина серовато-синюшной окраски, гладкая, влажная без кровоизлияний. Свободной жидкости в брюшной полости нет. Органы шеи, грудной полости, полости живота и малого таза выделены в комбинации методов: Абrikосова-Шора. Сердечная сорочка цела, не напряжена. В просвете её следы прозрачной желтоватой жидкости. Сердце на ощупь дряблое, не спаяно с внутренней стенкой сердечной сорочки. Под наружной оболочкой сердца следы бледно желтоватого жира толщиной по передней поверхности не более 0,2 см. Полости сердца вскрыты по ходу тока крови. В правой половине сердца следы жидкой крови и большое количество рыхло-эластичных свёртков розовато-желтого и красного цвета, объёмом около 80 мл почти полностью заполняют просветы правого предсердия и правого желудочка. Свёртки частично спаяны со створками трёхстворчатого клапана и в области дна правого желудочка с умеренным усилием отделяются от внутренней оболочки сердца. В местах спаек свертков крови, внутренняя оболочка сердца слегка шероховата, желтовато-сероватой окраски. Из полости правого желудочка в просвет лёгочного ствола распространяются свертки крови компактно заполняющие просвет сосуда и далее продолжают в просветы лёгочных артерий. На протяжении лёгочного ствола свертки представляют собой единый колбасовидный слепок, умеренно спаянный с внутренней оболочкой сосуда, на ощупь упруго-эластической консистенции, с поверхности гладкий на разрезе от тёмно-красной до розовато-желтоватой окраски, влажный. Внутренняя оболочка легочного ствола неравномерной розовато-желтоватой окраски, слегка шероховата. В полостях левого предсердия и левого желудочка большое количество свертков желтовато-красноватой окраски почти такого же объёма и следы жидкой крови. Внутренняя оболочка сердца в просвете левого желудочка серовато-синюшной окраски с желтоватым оттенком. Сердце весом 420 гр., размерами 11 x 10 x 5,5 см. Сеть коронарных артерий обычного строения. Стенки коронарных артерий на ощупь жестковаты. На разрезе просвет их зияет, стенки артерий несколько утолщены, в просвет сосудов выступают мелкие атеросклеротические бляшки бледно-желтоватой окраски, перекрывающие просвет на ¼ диаметра, что особенно заметно на протяжении просвета передней межжелудочковой ветви левой коронарной артерии. Под наружной оболочкой сердца каких-либо кровоизлияний нет. Створки клапанов серовато-синюшные, эластичные на ощупь, рельеф сосочковых мышц выражен обычно. Толщина стенки левого желудочка сердца 2,6 см. правого – 0,5 см. Мышца сердца на ощупь мягко-эластическая, местами дрябловатой консистенции. На разрезе красноглинистой окраски, неравномерной интенсивности за счет чередования участков синюшно-красной и серовато-красной окраски. На их фоне, особенно в толще стенок левого желудочка, умеренное количество редких нитевидных прослоек бледно-сероватой окраски. В толще (среднем слое) передней стенки левого желудочка на фоне выше указанной окраски сердечной мышцы, видны единичные, мелкоточечного характера редко расположенные кровоизлияния темно-красного цвета. В просвете аорты и полый вены следы жидкой крови с мелкими рыхлыми тёмно-красными свертками. Внутренняя оболочка аорты бледно-желтая, гладкая, с наличием мелких серовато-белых атеросклеротических бляшек, выступающих над поверхностью внутренней оболочки брюшного отдела аорты, особенно вокруг устью чревного ствола. Ширина развёрнутой части аорты – 8 см, ширина расхождения между краями поперечного разреза её – 5,5 см. Селезёнка бобовидной формы, размерами 14 x9x2 см, весом 210 гр. Капсула селезёнки мелкоморщинистая, блестящая. Ткань селезёнки на разрезе темно-красной окраски с серовато-синюшным оттенком с умеренным соскобом. Язык обычной формы и размеров, мышцы языка на разрезе серовато-красной окраски без кровоизлияний. Глоточные миндалины обычной формы и размеров, на ощупь упругие, на разрезе серо-красные. Вход в гортань свободен. Подъязычная кость, хрящи гортани, кольца трахеи целы. В просвете гортани, трахеи и крупных бронхов, по их стенкам, умеренное количество розовато-сероватой слизи. Слизистая оболочка гортани, трахеи, крупных бронхов равномерно бледно-желтой окраски. Правое лёгкое на ощупь дрябло-суховатое, весом 350 гр с поверхности сетчато-пёстрой сероватой и темно-сероватой окраски. На разрезе по цвету такого же характера, с добавлением неравномерной красноватой окраски. С поверхности разреза лёгочной ткани, при надавливании почти не выделяется жидкости, из перерезанных мелких бронхов умеренно выделяется вязкая

густая желтовато-зеленоватая жидкость. Левое лёгкое мягко-эластическое, уплотнено в прикорневых зонах, весом 500 гр., с поверхности с сетчатым рисунком, с мелкими черными вкраплениями, общей серовато-красноватой окраски. С поверхности разреза ткань лёгкого серо-красного цвета, при надавливании, с поверхности разреза, выделяется умеренное количество мелкопузырчатой пенистой жидкости розоватой окраски и незначительное количество жидкой темно-красной крови. Из перерезанных мелких бронхов в умеренном количестве выделяется густая вязкая слизистая жидкость желтовато-зеленоватой окраски. Просвет пищевода свободен, продольные складки слизистой его выражены удовлетворительно, слизистая пищевода бледно-серая с желтоватым оттенком. Желудок резко уменьшен в объёме (в наличии только его 2/5 объёма), в просвете его следы желтовато-сероватой слизи без различимых компонентов пищи. Слизистая желудка серовато-желтая с умеренно выраженной складчатостью. В просвете 12-перстной кишки следы желтоватой слизи. Слизистая кишки без особенностей. В просвете тонкой незначительное количество обычного, для этого отдела кишечника. Слизистая тонкой кишки без особенностей. В просвете толстой кишки, начиная от уровня половины поперечно-ободочной кишки и далее по просвету нисходящей, сигмовидной и прямой, большое количество, плотно расположенных друг с другом, каловых камней жестких на ощупь, общим весом около 2000 гр. . Анатомические части поджелудочной железы выражены удовлетворительно. Прямая и сигмовидная кишка значительно растянуты. Железа на ощупь мягко-эластическая, ткань её на разрезе серовато-желтая, дольчатая без кровоизлияний. Печень массой 1550 гр, размерами 24 x21 x16 x7x6 см, капсула печени гладкая, блестящая. Нижний край печени заострён, ткань печени упруго-эластическая. Печень рассечена разрезом по методу Абрикосова (одним горизонтальным разрезом от левой к правой доле). Ткань на разрезе глинисто-желтоватой окраски с неравномерным буроватым оттенком, с поверхности разреза при надавливании выделяется незначительное количество жидкой крови темно-красного цвета. Желчные пути проходимы. В просвете желчного пузыря около 10 мл густой темно-желтой желчи. Слизистая пузыря бархатистая, темно-желтая. Надпочечники листовидной формы. На разрезе корковое вещество желтое, мозговое темно-коричневого, граница между ними различима. Жировая капсула почек выражена слабо. Почки бобовидной формы, капсула почек снимается легко, обнажая гладкую поверхность. Правая почка массой 110 гр, размерами 11x7x3 см, левая почка – 108 гр, размерами 11x6x2 см. Ткань почек на разрезе с хорошо различимым корковым и мозговым веществом. Корковое вещество бледно-желтое с глинистым оттенком, мозговое с обычным рисунком, цвет мозгового вещества - бледно-коричневатый. Границы между корковым и мозговым веществом четко выражены в виде тонкой неравномерной каймы красноватой окраски. Лоханки, мочеточники свободны. Слизистая лоханок бледно-желтоватая. С поверхности разреза ткани почек, при надавливании выделяется скудное количество крови. В мочевом пузыре около 20 мл мутно-желтой мочи, слизистая пузыря серовато-желтая. Предстательная железа на ощупь мягко-эластическая, с поверхности и на разрезе дольчатая серовато-желтая, обычных размеров. Щитовидная железа на ощупь мягко-эластической консистенции, ткань на разрезе дольчатая, синюшно-красная, доли щитовидной железы обычных размеров. На протяжении дуги шестого ребра слева по средней подмышечной линии утолщение его на участке 4 x3 см толщиной около 2-х см. Каких-либо повреждений при внутреннем исследовании не обнаружено. Кости таза, позвоночника целы. Для судебно-химического исследования, на содержание алкоголя, взяты кровь и моча. Для гистологического исследования взяты кусочки внутренних органов: ствол мозга – 2; кора с подкоркой и оболочками – 2; тромб из лёгочного ствола – 3; сердце – 2; легкие – 4; почка – 2; селезёнка – 1; поджелудочная железа – 1; печень – 1.

Врач – специалист _____ **Петров И.В**
(подпись)

Данные лабораторных исследований:

Из акта судебно-химического № 22 ... от03 февраля... г. следует, что при судебно-химическом исследовании крови и мочи от трупа Иванова П.М., этилового алкоголя не обнаружено.

Данные гистологического исследования кусочков внутренних органов взятых от трупа см. в Акте судебно-гистологического исследования № 09- ... /... от 10 февраля...г. Из гистологического заключения следует: «Гемоциркуляторные расстройства внутренних органов в виде: неравномерного кровенаполнения, кровоизлияний, микрогеморрагий, тромбоза, отёка

лёгких. Дистрофические изменения в паренхиматозных органах. Признаки кардиомиопатии. Мелкоочаговая гнойная пневмония. Гнойный бронхит. Прижизненный сверток крови в просвете легочного ствола (макроскопически).».

--

АНАЛИТИЧЕСКАЯ ЧАСТЬ Акта
ЭТАЛОН ОТВЕТА

Судебно-медицинский диагноз:

I Основное Патологическое Состояние (ОПС), связанное с патологией Центральной Нервной Системы (ЦНС- головного мозга и его оболочек) не установленного происхождения(ТРАВМА/ ЗАБОЛЕВАНИЕ ГОЛОВНОГО МОЗГА?), с выраженной клиникой и морфологией, длительно текущего гиподинамического синдрома, т.е. с потерей или с резким ограничением двигательной активности (в дальнейшем – «ОПС не установленного происхождения»).

1.1. Обнаружены морфологические признаки бывшего **ОПС не установленного происхождения**, относящиеся к ранее бывшим субарахноидальным кровоизлияниям в проекции выпуклых (конвекситальных) и базальных поверхностей полушарий головного мозга:

- мягкая (сосудистая) и паутинная оболочки головного мозга с явлениями рыхлого полупрозрачного отёка бледно-желтоватой окраски, особенно в проекции теменно-лобных зон полушарий и диффузного характера со стороны основания мозга. Нечетко ограниченный очаг более интенсивного отека желтоватой окраски мягкой и паутинной оболочек головного мозга в проекции средней лобной извилины (5 x 4 x 1,5 см);

- цвет вещества мозга на разрезе, соответствует обычной окраске коры и подкорковых структур, но несколько с более выраженным желтоватым цветом особенно в проекциях, соответствующим участкам отёка мягкой мозговой оболочки, которые имеют более выраженный желтоватый цвет;

- отёк сосудистых сплетений желудочков мозга;

- неравномерная окраска вещества ствола мозга на разрезе;

- **гистологически:** мягкие оболочки головного мозга с неравномерно полнокровными сосудами и наличием на небольших участках единичных мезенхимальных клеток с наличием гемосидерофагов;

- в толще коркового вещества головного мозга очаг разряжения вещества мозга с большим скоплением мезенхимальных клеток;

- в коре полушарий головного мозга и веществе ствола мозга явления дистрофии нейроцитов, периваскулярный и перичеллюлярный отёк, неравномерное кровенаполнение, микрогеморрагии.

II Осложнения ОПС не установленного происхождения:

2.1. Основное (главное) Осложнение (как непосредственная причина смерти).

Тромбоэмболия сосудов правой половины сердца - легочного ствола и лёгочных артерий, повлекшая острую сердечно-лёгочную недостаточность с проявлениями острых гемоциркуляторных расстройств внутренних органов, развившаяся на почве длительно текущего гиподинамического синдрома (длительного обездвиживания) и септического тромбофлебита в объёме обширной подкожно-субфасциально-межмышечной флегмоны правого бедра объёмом 30x14x4см.

2.2. Добавочные Осложнения, способствовавшие возникновению Основного (главного) Осложнения:

- кахексия (болезненное истощение, септическое состояние);

- полиорганная дистрофия;

- кардиомиопатия;

- двухсторонняя мелкоочаговая гнойная гипостатическая пневмония;

- гнойный бронхит;

- жировая дистрофия печени;

- копростаз в форме плотного конгломерата каловых камней по ходу поперечно- ободочной, нисходящей, сигмовидной и прямой кишок;

- обширные наружные **пролежни** крестцово-копчиковой области и областей тазобедренных суставов в стадии влажной некротической инфильтрации и нагноения с обнажением костных

поверхностей в местах систематического сдавления, за счет длительного вынужденного неподвижного положения тела.

III Заболевания и последствия заболеваний, которыми страдал субъект при жизни и которые не связаны по своей природе с развитием ОПС не установленного происхождения:

3.1. Ишемическая болезнь сердца. Мелкоочаговый атеросклеротический кардиосклероз. Слабо стенозирующий атеросклероз коронарных артерий сердца. Слабо выраженный атеросклероз сосудов головного мозга.

3.2. Последствия ранее перенесённого (не менее нескольких лет назад) хирургического оперативного вмешательства направленного на резекцию желудка (в наличии 2/5 объёма желудка, спайки большого сальника с брюшинной оболочкой передней стенки живота, послеоперационный прямолинейной формы рубец по средней линии передней стенки живота).

Врач – специалист _____ Петров И.В.
(подпись)

«___» _____...Г.

ЗАКЛЮЧЕНИЕ

На основании данных судебно-медицинского исследования трупа Иванова П.М. 1959 рождения, данных проведённых лабораторных исследований, прихожу к следующему заключению:

1.1. Смерть гр.- на Иванова П.М. непосредственно наступила от тромбоэмболии легочного ствола и лёгочных артерий, повлекшей острую сердечно-лёгочную недостаточность с проявлениями острых гемоциркуляторных расстройств внутренних органов, развившейся на почве длительно текущего гиподинамического синдрома (длительного обездвиживания) и септического тромбофлебита в объёме обширной подкожно-субфасциально-межмышечной флегмоны правого бедра (см. п. 2.1. судебно-медицинского диагноза).

1.2. При этом, тромбоэмболия легочного ствола и лёгочных артерий явилась основным (конечным) осложнением ОПС не установленного происхождения (см. часть I – ю судебно-медицинского диагноза), повлекшего у Иванова П.М. длительно текущий гипостатический синдром (т.е. длительное обездвиживание).

1.3. Установленные осложнения (Основное и Добавочные, см. п.п. 2.1., 2.2. судебно-медицинского диагноза), свидетельствуют о длительном состоянии обездвиживания Иванова П.М. (в течение не менее чем 1-2 месяцев), от момента образования ОПС не установленного происхождения, до момента наступления смерти, что и является давностью образования ОПС.

1.4. Указанные выше осложнения, диагностированные при настоящем судебно-медицинском исследовании трупа Иванова П.М., стоят в ПРЯМОЙ причинной связи с ОПС не установленного происхождения, которое выражалось в форме внутрочерепных кровоизлияний.

2. ОПС не установленного происхождения носит объективные морфологические признаки, свидетельствующие о ранее образовавшихся у Иванова П.М. субарахноидальных кровоизлияниях в проекции выпуклых (конвексимальных) и базальных поверхностей полушарий головного мозга. Давность происхождения субарахноидальных кровоизлияний (т.е. внутрочерепных, точнее подбололочечных кровоизлияний головного мозга у Иванова П.М.), не менее двух месяцев (см. п. 1.2. судебно-медицинского диагноза).

3. При судебно-химическом исследовании крови и мочи, взятых от трупа Иванова П.М., этилового спирта не обнаружено.

4. Природу (происхождение) ОПС (что это было: Заболевание головного мозга? Травма головного мозга?), в настоящем установить достоверно не представляется возможным, ввиду отсутствия медицинских документов (истории болезни, амбулаторной карты Иванова П.М.), где должна содержаться медицинская информация о его состоянии здоровья за последние месяцы до наступления смерти.

Ввиду чего, в настоящем, объективно определить категорию смерти («Насильственная»? «Ненасильственная?»), и вид наступления смерти («Смерть наступила от заболевания головного мозга?», «От механического повреждения головного мозга?»), не представляется возможным.

5. ОПС не установленного происхождения (в форме внутрочерепных кровоизлияний) у Иванова П.М., ввиду вызванных этим ОПС Основного и Добавочных осложнений (см. п.п. 2.1., 2.2. судебно-медицинского диагноза), повлекло у Иванова П.М. ВРЕД ЗДОРОВЬЮ, который имел квалифицирующие признаки ТЯЖКОГО вреда здоровью.

6. Логика понимания причинно-следственных связей в обстоятельствах смерти Иванова П.М.:

- не было бы ОПС не установленного происхождения, не было бы Основных и Добавочных осложнений повлекших смерть.

Врач – специалист _____ Петров И.В
(подпись)

«___» _____ Г.

Тема 4. Производство судебно-медицинской экспертизы (исследования) вещественных доказательств и объектов биологического и иного происхождения.

Ситуационная задача

Текст из протокола осмотра места происшествия следует:

« ... Местом обнаружения трупа является жилая комната коммунальной квартиры по адресу Температура воздуха в помещении, на период осмотра места происшествия, + 22 градуса. Площадь комнаты размером Предметная обстановка нарушена Предметы мебели и их содержимое в беспорядке ... Пол покрыт линолеумом.... Труп в положении лежа на спине, лицом вверх, несколько вполоборота направо. Одежда выше пояса отсутствует ... Правая рука согнута в локтевом суставе, кисть и предплечье её лежат ладонной поверхностью на правой половине грудной клетки. Между вторым и третьим полусогнутых пальцев правой кисти расположен в косо-вертикальном положении клинок финского ножа, выступающий рукояткой наружу из щелевидной раны в области около-грудинной линии слева в третьем межреберье. Влажным тампоном от имеющихся наложений красно-бурой жидкости, похожей на кровь, очищены края и концы раны. Края раны ровные. Со стороны острого края клинка, конец раны заострѐн, без видимых осаднений. Со стороны тупого края клинка, конец раны П-образный, осаднѐн. 5 см. Длина раны соответствует ширине выступающей части клинка. Длина выступающей части клинка ножа и рукоятки – 17 см. Длина выступающей части клинка – 5 см. Ширина выступающей части клинка – 2,5 см. Тупой край (обух клинка), толщиной 3 мм. От раны идут полу-засохшие потѐки красно-бурой жидкости, похожей на кровь, направленные по ходу правой переднебоковой поверхности грудной клетки, переходящие на поверхность пола. С правой стороны трупа, в области правой половины туловища, на полу, лужа аналогичной слегка подсохшей жидкости, размерами 37x32 см. Левая рука отведена от туловища влево, полусогнута в локтевом суставе. Ноги сведены вместе, полусогнуты в коленных суставах ... Труп мужчины, на вид 45-50 лет, правильного телосложения, удовлетворительного питания, длина тела 175см. Кожные покровы бледно-серой окраски, с бледно-желтым оттенком, чистые, эластичные. Труп холодный на ощупь во всех отделах, кроме подмышечных областей и паховых складок, где труп слегка на ощупь теплый. Трупные пятна выражены удовлетворительно, синюшной окраски с красно-фиолетовым оттенком, расположены по заднебоковым поверхностям туловища, преимущественно справа, по заднебоковым поверхностям плеч, бѐдер и голеней. При надавливании пальцем на трупное пятно в области поясницы справа (с усилием не более 6-8 кг), окраска трупного пятна бледнеет, на время 10 час.10 мин. 26.04.2017 г., и восстанавливает окраску через 10 мин. Трупное очоенение выражено хорошо в жевательных мышцах (нижняя челюсть не отводится вниз), и умеренно выражено в мышцах конечностей. Наружные признаки гниения отсутствуют. Глаза полузакрыты. Зрачки округлой формы, в диаметре по 0,5 см. При сжимании глазных яблок с боковых поверхностей конфигурация их не изменяется. При сжимании глазных яблок по верхне-нижним поверхностям, конфигурация зрачков также не изменяется. Роговицы в областях неприкрытых веками мутные, тусклые, серовато-желтоватого цвета в форме полос заострѐнных по концам в области углов глаз. Роговицы под веками – прозрачные, влажные. При двукратном измерении температуры трупа ртутным термометром (последний введѐн в прямую кишку трупа на глубину не менее 10 см), с интервалом 1 час, получили значения термометрии: + 30 и +29,2 градусов. При резком ударе ребром толстой металлической линейки по области двуглавой мышцы левого плеча,

остаётся слегка ощутимая на ощупь вмятина, без образования выступающего пол кожей мышечного валика. Признаков гниения нет. ...». После транспортировки трупа в судебно-медицинский морг, при осмотре трупа в секционном зале бюро судебно-медицинской экспертизы ... через 1,5 часа после проведённого осмотра трупа на месте обнаружения, установили факт частичного перемещения трупных пятен на левую переднебоковую поверхность грудной клетки.

Задание

ВОПРОСЫ (??):

1. Определить давность наступления смерти с обоснованием ответа.
2. Определить ориентировочные признаки морфологии и механики обнаруженного на трупе повреждения.

ЭТАЛОН ОТВЕТА на ВОПРОС-1:

- смерть наступила около 12 часов назад от момента осмотра трупа на месте обнаружения (на месте происшествия).

Об этом свидетельствуют:

- состояние трупных пятен в стадии диффузии, о чём говорит длительность реакции восстановления их окраски на надавливание;
- состояние удовлетворительно выраженного трупного окоченения;
- отрицательный признак Белоглазова – Рипо;
- наличие пятен Лярше;
- отсутствие образования мышечного валика при ударе ребром толстой металлической линейки по области двуглавой мышцы плеча (отсутствие идиомускулярной опухоли);
- полученные значения термометрии трупа при осмотре его на месте обнаружения;
- факт частичного перемещения трупных пятен спустя 1,5 часа после осмотра его на месте обнаружения, что произошло за счёт изменения положения трупа при транспортировке в морг.

ЭТАЛОН ОТВЕТА на ВОПРОС-2:

- установлены морфологические признаки колото-резанной раны. О чём свидетельствуют её основные морфологические признаки: рана щелевидной формы, один конец раны острый, другой – тупой, П-образный, длина раны соответствует ширине выступающей над поверхностью грудной клетки клинка ножа.

Отсутствие признака «дополнительного разреза», свидетельствует об однократном, вероятнее всего ударном воздействии, колюще-режущего предмета, выступающего из раны.

Состояние органов грудной клетки в области и в проекции раны, исчерпывающие конструктивные особенности клинка ножа, ориентация клинка ножа относительно поверхности грудной клетки и её внутренних органов, будут установлены позже, при судебно-медицинском исследовании (экспертизе) трупа в морге.

Тема 5. Производство судебно-медицинской экспертизы (обследования) при травмах различного генеза.

Ситуационная задача.

Задание: ответить на вопросы о степени тяжести вреда, причинённого здоровью человека.

Текст задачи.

Обстоятельства дела:

Из постановления известно, что 11.11.20... г., примерно в 13 час. 00 мин. водитель Духонина О.В., управляя автомобилем ВАЗ 2115 г/н Р ... 63, двигаясь на перекрёстке ул. Революционная и ул. Подшипниковая, допустил наезд на пешехода Н. и К. . В результате Дорожно-Транспортного-Происшествия (ДТП), пешеход (несовершеннолетняя) К., получила телесные повреждения.

Исследовательская часть:

Из титульного листа истории болезни (медицинской карты стационарного больного) № 1021... ... (10) на имя потерпевшей К., 20... г. рождения следует, что К., в возрасте 8 лет, 11 ноября 20... года, в 14 час. 24 мин. экстренно, была доставлена в стационар ОКБ им. В.Д. Середавина (отделение реанимации), с диагнозом: «ЗЧМТ. Ушиб головного мозга ср. ст. тяжести

с формированием контузионного очага в пр. височной доле, САК. Линейный перелом правой теменной кости. Ушиб мягких тканей, подпапневротическая гематома правой теменной области.». Из данных осмотра, произведённого хирургом 1ДГКБ, от 11 ноября 20... г., в 13 час.05 мин., следует: « В затылочной области имеется осаднение кожи, умеренный отёк мягких тканей. Движение в суставах в полном объёме, осевая нагрузка на грудную клетку отрицательная, клинических данных за костно-травматическую патологию нет. Живот мягкий, безболезненный. Данных за повреждение внутренних органов нет. Диагноз: ЧМТ ?». Из данных осмотра, проведённого нейрохирургом в день поступления, в стационар ОКБ им. В.Д. Серидавина, в 14 час. 10 минут, следует: «Экстренная госпитализация. Жалобы на периоды загруженности, сменяющиеся психомоторным возбуждением, рвоту, головные боли. Со слов матери ребёнка, известно, что 11 ноября 20... г., около 12.45. их сбила машина (ребёнка держала на руках), на пересечении Революционной и Подшипниковой (ВАЗ-2110), ребёнок упал, ударился затылком об асфальт, сознания не терял, три раза рвало. Состояние средней тяжести. N. status: В сознании, оглушение ср. степени. Зрачки без асимметрии. Осмотр затруднён – активно сопротивляется. Движения глазных яблок в достаточном объёме. Лицо симметричное. Чувствительность сохранена. Нормотонус, М5, сух.р. справа больше выражены, чем слева, снижены слева. Стопных знаков нет. Менингеальные с-мыabs. Для исключения внутричерепной гематомы назначена КТ. Диагноз: ЗЧМТ. Ушиб головного мозга ср. ст. тяжести с формированием контузионного очага в пр. височной доле, САК. Линейный перелом правой теменной кости. Ушиб мягких тканей, подпапневротическая гематома правой теменной области. Ребёнок осмотрен хирургом в больнице Пирогова, исключена травма внутренних органов. На данный момент в оперативном лечении не нуждается, госпитализирована в РО». Из описания состояния пострадавшей на 11.11. .. г. 14 час.30 мин. : « Ребёнок доставлен из приёмного отделения на руках с матерью ... Состояние ближе к среднетяжелому. В сознании, беспокойная, плачет при осмотре. Зрачки одинаковы фотореакция живая, содружественная. Менингеальных знаков, очаговой симптоматики нет. На коже туловища отмечаются пятна с сосудистым рисунком – след отражающие гематомы, кожные покровы чистые, бледно-розовые, ... справа в теменной области отмечается припухлость мягких тканей, гематома. Со стороны костно-мышечной системы патологии не выявлено. Тургор тканей удовлетворительный. ... чистое дыхание ... хрипов нет. Тоны сердца ясные, ритмичные. Гемодинамика стабильная. Живот мягкий, безболезненный, печень, селезёнка не увеличены ...». Из данных осмотра 11 ноября 20... г., на 17 час. 50 мин. следует: «Объективно: Девочка спит. При осмотре открыла глаза и снова уснула. Правильного телосложения, удовлетворительного питания, кожа обычной окраски, чистая. Слева в области живота и грудной железы – депигментированные пятна с выраженным капиллярным рисунком размером 3 и 1 см в диаметре соответственно. Носовое дыхание свободное, видимые слизистые розовые. Голова гидроцефальной формы, усиленных венозный рисунок в обл. головы, лба. Висков. В лёгких дыхание пуэрильное, хрипов нет. ЧД 28 в мин. Тоны сердца ритмичные, пульс 120 в мин. Живот мягкий. Печень, селезёнка не пальпируется. Физиологические отправления не нарушены. Со слов персонала Диагноз: ЗЧМТ. Сотрясение головного мозга». Из описания КТ головного мозга от 11.11.20... г. следует: «В субарахноидальных пространствах лобной области (передний отдел межполушарной щели) и в правой височной области определяются гипер...ные участки, соответствующие плотности крови. Образования средней линии не смещены. Боковые желудочки в области ... 0,8 см. Подпаутинные пространства конвексимальной поверхности сохранены. Определяется линейный перелом правой теменной кости без смещения. На уровне перелома подкожная гематома.». 12 ноября 20... г. осмотрена окулистом: «Среды обоих глаз спокойны, прозрачны. Соски зрительных нервов бледно-розовые, границы четкие, сосуды без патологии.». Из записей наблюдений 11-12 ноября 20... г.: « Состояние стабильное ближе к средне-тяжелому. ... Периодически беспокоилась вечером звала маму. ... кожа видимые слизистые чистые ... В сознании, адинамична, зрачки одинаковы, фотореакция живая. ... с утра попила воды. Рвоты не было. ...». Из наблюдений педиатра от 15 ноября 20... г. : « Жалобы на повторную рвоту с 14 ноября. Температура не повысилась. ... При осмотре девочка капризничает, кожа бледная. Зев спокойный. ...». Из наблюдений от 17 ноября 20... г.: «Вечером 16 ноября 20... г. была однократная рвота. На утро состояние ближе к удовлетворительному, жалоб нет. N. status: без отрицательной динамики. КТ – контроль от 16 ноября 20... г.: контузионно-геморрагический очаг 2,3x1,0 см, смещения структур нет. САК по намёту мозжечка. В условиях реанимационного зала LP: поле обработано йодом, дважды спиртом, под масочным наркозом выполнена LP на уровне L 4-5, ликвор б/цв, пр-й, вытекает частыми каплями, взят на анализ,

спирт, ас/повязка». Из данных анализа спинномозговой жидкости от 17 ноября 20... г.: «Цвет-бесцветный; прозрачность- прозрачная; цитоз – 2 лимфоцита в мм³ ; белок – 0,033% ...р. Панди – отр.». Из описания КТ головного мозга от 16.11.20... г. следует: «В переднем отделе височной области справа конвексимально вокруг геморрагического очага появилась зона пониженной плотности 2,3x1,0 см. Признаки субарахноидального кровоизлияния по намёту мозжечка. Образования средней линии не смещены. Боковые желудочки, подпаутинные пространства конвексимальной поверхности без динамики». 17 ноября – была однократная рвота. 19 ноября 20... г.: «Жалобы на 2-кратную рвоту. Состояние ближе к средней тяжести. N. status: без очаговой симптоматики. ... Учитывая сроки после травмы, КТ-контроль, ан-з ликвора, заключение нет данных за раздражение мозговых оболочек, что может вызвать рвоту. Предположительно рвота связана с дискинезией, раздражением ЖКТ ...сикозом.». 19 ноября 20... г.: «Новых жалоб нет. Состояние стабильное. На инфузионном питании. .. Кожа бледная, чистая, «синяки» под глазами ...». Из наблюдения педиатра от 22 ноября 20... г.: «Жалобы на общую слабость, плохой аппетит. Общее состояние средней тяжести с положительной динамикой. Тяжесть обусловлена астеническим синдромом. На осмотр реагирует спокойно, команды выполняет послушно. Рвоты за минувшие сутки не было. ... АД 105 и 65 мм.рт.ст., АД бедро 110 и 70 мм.рт.ст. . Пульсация на a. dorsalispedis хорошая. Живот мягкий, безболезненный, печень и селезёнка не увеличены. ...». 23 ноября 20... г.: « ... Новых жалоб нет. Общее состояние средней тяжести, ближе к удовлетворительному. Стала активнее, лучше аппетит. Рвоты больше не было. Не температурит. ...». 24 ноября 20... г. был удалён подключичный катетер справа, без осложнений. 24 ноября 20... г. осмотрена лор-врачом, из данных осмотра следует: АД – полости, в задней области гематома. AS – в норме. Полость носа, глотки без особ. Слух не изменён.». 25 ноября 2010 г., была осмотрена психотерапевтом: Девочка получила лечение с седативной целью. Диагноз: Последствия ЗЧМТ. Невротические реакции». «26 ноября 20... г – неврологический статус без очаговой и общемозговой симптоматики. 25 ноября 20... г., осмотрена психотерапевтом (последствия ЗЧМТ). Рекомендовано продолжить лечение амбулаторно. 26 ноября 20... г. выписана на амбулаторное лечение с рекомендациями (лечение у невропатолога). Диагноз клинический при выписке: «ЗЧМТ. Ушиб головного мозга ср. ст. тяжести с формированием контузионного очага в правой височной доле. САК. Линейный перелом пр. теменной и височной костей. Ушиб м/тканей пр. теменной области.».

В представленной истории болезни имеется лист ксерокопии (не заверенный) из ОКБ им. Середякина г. Самары, датированный от 30 декабря 20... г. Компьютерной Томографии (КТ) головного мозга К., 20... г. рождения. В описании протокола исследования указано: «На серии сканограмм по стандартной программе интракраниально справа в височно-конвексимальной области (проекция латеральной щели) определяется участок пониженной плотности, соответствующий плотности ликвора, неправильной формы, с четкими контурами, размерами 2,2x1,2x2,5 см. В затылочной доле справа в проекции белого вещества определяется округлой формы, ликворной плотности киста 0,5x0,6 см. Образования средней линии не смещены. Несколько расширены боковые желудочки справа 1,0 см, слева 0,9 см в области ... и единичные подпаутинные пространства по конвексу. ЗАКЛЮЧЕНИЕ: Последствия ушиба мозга справа в височной области. Старый перелом правой теменной и височной костей».

Анализ представленных рентгенограммы грудной клетки и компьютерных томограмм головного мозга (проконсультированы в рентгенологическом отделении ГКБ № 1 им. Пирогова г. Самары). На рентгенограмме (№ 616... от 11.11.20... г.) грудной клетки, на имя К., какой-либо патологии не определяется. На представленных горизонтальных проекциях головного мозга и черепа на 2-х негативных листах КТ головного мозга (один лист от 30 декабря 20... г. – изображения тринадцати горизонтальных проекций черепа и одна боковая; другой лист от 16 ноября 20... г.) на имя К., 18 июля 200... г. рождения, на нижнем (увеличенном) снимке в первом вертикальном ряду (см. негативный лист от 30 ноября 20... г. с тринадцатью горизонтальными проекциями и одной боковой), видна косоперечная линия «затемнения» в проекции костного профиля свода черепа в правой теменно-височной зоне (перелом). На негативных горизонтальных «срезах» КТ (на листе от 16 ноября 20... г.), визуализируются в переднем отделе височной области справа конвексимально локальная зона пониженной плотности, соответствующая проекции перелома в правой теменно-височной области.»

Задание.

Ответить в письменной форме на вопросы:

1. Какие повреждения устанавливаются у потерпевшей К., каков механизм их образования?

2. Какова степень тяжести вреда здоровью, причинённого К., по факту полученных ей повреждений ?

Эталон ответа:

ВОПРОС-1:

- за период пребывания на стационарном лечении (с 14 час. 24 мин. 11 ноября 20... года по 26 ноября 20... г.), а также при проведении контрольной компьютерной томографии головного мозга 30 декабря 20... г., у потерпевшей К., 200... г. рождения, были установлены объективные признаки закрытой тяжелой черепно-мозговой травмы в проекции правой половины черепа с локальным повреждением мягких тканей головы в форме гематомы в правой теменно-височной области, линейного перелома правых теменной и височной костей без смещения с прилежащим очагом ушиба головного мозга, выраженного локальным геморрагическим очагом, граничащим с кровоизлиянием под паутинную оболочку мозга по намёту мозжечка (*в дальнейшем – ЧМТ*).

ЧМТ образовалась от однократного прямого воздействия тупого твердого предмета с преобладающей поверхностью в правую теменно-височную область.

ВОПРОС-2:

- ЧМТ причинённая несовершеннолетней потерпевшей К., 200... г. рождения - относится к категории повреждений, влекущих ТЯЖКИЙ ВРЕД здоровью по признаку опасности для жизни, что применимо к соответствующим положениям Правил определения степени тяжести вреда, причинённого здоровью человека, утверждённых Постановлением Правительства РФ от 17 августа 2007 г., № 522, и пунктов, «6.1.», «6.1.2.» Приложения к приказу Минздравсоцразвития от 24 апреля 2008 г. № 194н «Об утверждении медицинских критериев определения степени тяжести вреда, причинённого здоровью человека».

Тема 6. Производство судебно-медицинской экспертизы (обследования) в отношении живого лица при повреждениях от тупых предметов и острых орудий

Ситуационная задача

Условие задачи: предоставлен макропрепарат по заявленной теме (череп с двумя дырчатыми переломами костей, составляющих мозговую полость).

Задание:

- выполнить описание макропрепарата в целом и описание непосредственно повреждений. В описании повреждений отметить: их локализацию и взаиморасположение, относительно костных анатомических элементов черепа; размеры и форму отверстий переломов со стороны наружной и внутренней костных пластинок, характер краёв и стенок дырчатых переломов;

- сформулировать, в письменном виде, медико-экспертное заключение, с составлением ответов на следующие вопросы:

1. Какие повреждения имеются в костях черепа? Классифицировать повреждения по характеру их морфологии, применительно к классификации переломов костей черепа.

2. Определить элементы механики образования повреждений костей черепа:

- от воздействия каких предметов образовались повреждения, применительно к классификации «*тупых*» и «*острых*» предметов?

- вид воздействия (удар, сдавление, трение, комбинация воздействий), воздействия «*прямого*» или «*непрямого*» (конструкционного) характера?

- количество воздействий, их последовательность?

- направление действия травмирующей силы относительно тела человека, находящегося в вертикальном положении?

3. Имеет или нет макропрепарат отношение к теме «*огнестрельных повреждений*» ?

4. Если имеет, то последствием какого ранения данные повреждения явились: «*огнестрельного пулевого ранения*», «*огнестрельного дробового ранения*», «*осколочного ранения*», ранения при обстоятельствах взрывной травмы?

5. Если «*огнестрельного пулевого ранения*», то определить: ранение черепа было каким – «*слепым*» проникающим или проникающим «*сквозным*», или «*касательным*»?

6. Если «*сквозным*», то определить локализацию входного и выходного пулевого отверстия и направление движения пули в полости черепа.

7. Высказаться ориентировочно о диаметре пули.

8. Возможно или нет категорично установить дистанцию выстрела (выстрел «в упор», выстрел с «близкой дистанции», выстрел «с дальней дистанции»), если нет, то почему?

9. Высказаться о причине наступления смерти.

ЭТАЛОН ОТВЕТА по заданию

Задание:

- выполнить описание макропрепарата в целом и описание непосредственно повреждений.

В описании повреждений отметить: их локализацию и взаиморасположение, относительно костных анатомических элементов черепа; размеры и форму отверстий переломов со стороны наружной и внутренней костных пластинок, характер краёв и стенок дырчатых переломов;

ОПИСАНИЕ макропрепарата № ... : « ... Препарат представлен черепом (лицевой скелет, основание черепа, отдельно - свод черепа). В области лобной кости (снаружи), по срединной линии, располагается округлой формы дырчатый перелом, отверстие которого имеет округлую форму, в диаметре 1,1 см (11 мм), открывается в полость черепа. Центр отверстия расположен на 2,5 см выше центра углубления надпереносья. Стенки перелома, по толщине лобной кости (на видимом распиле – толщина её 0,8 см), равномерно, от края окружности дырчатого перелома, скошены кнаружи. На наружной костной пластике, внешние края дырчатого перелома, образуют окружность в диаметре 2,2 см (22 мм). Внешние края дырчатого перелома (на наружной костной пластике), неровные. Таким образом, общая картина дырчатого перелома в области лобной кости, объёмно представляет собой фигуру усечённого конуса. Узким основанием является округлое отверстие в лобной кости, 1,1 см в диаметре. Широким основанием – повреждение лобной кости по наружной костной пластике, диаметром 2,2 см. В затылочной кости, по средней линии, на 2,8 см кпереди и вниз от наружного затылочного выступа, не доходя 1,8 см до заднего края большого затылочного отверстия, располагается ещё один дырчатый перелом. Перелом округлой формы, отверстие его диаметром 0,9 см (9 мм), открывается в полость черепа. Стенки перелома, по толщине затылочной кости (на видимом распиле, в проекции борозды венозного сагиттального синуса, – толщина её 0,5 см), равномерно, от края окружности дырчатого перелома, скошены кнаружи. На внутренней костной пластике, внешние края дырчатого перелома, образуют окружность в диаметре 1,3 см (13 мм). Внешние края дырчатого перелома (на внутренней костной пластике), неровные. Таким образом, общая картина дырчатого перелома в затылочной кости, объёмно представляет собой фигуру усечённого конуса. Узким основанием является округлое отверстие в затылочной кости, 0,9 см в диаметре, со стороны наружной костной пластики. Широким основанием – повреждение затылочной кости по внутренней костной пластике, диаметром 1,3 см. ...».

Сформулировать, в письменном виде, медико-экспертное заключение, с составлением доказательных ответов на следующие вопросы:

ЗАКЛЮЧЕНИЕ по макропрепарату:

1. Какие повреждения имеются в костях черепа ? Классифицировать повреждения по характеру их морфологии, применительно к классификации переломов костей черепа.

ОТВЕТ:

« ... Дырчатый перелом лобной кости, дырчатый перелом затылочной кости ...»

2. Определить элементы механики образования повреждений костей черепа:

- от воздействия каких предметов образовались повреждения, применительно к классификации «тупых» и «острых» предметов?

- вид воздействия (удар, сдавление, трение, комбинация воздействий), воздействия «прямого» или «непрямого» (конструкционного) характера?

- количество воздействий, их последовательность?

- направление действия травмирующей силы относительно тела человека, находящегося в вертикальном положении?

ОТВЕТ:

« ... Дырчатые переломы образовались от прямых ударных воздействий тупых твёрдых предметов с ограниченной повреждающей поверхностью. В области затылочной кости одно воздействие, направление действия травмирующей силы сзади наперёд, снизу вверх ... В области лобной кости одно воздействие, направление действия травмирующей силы сзади наперёд, снизу вверх ...»

3. Имеет или нет макропрепарат отношение к теме «огнестрельных повреждений» ?

ОТВЕТ:

« ... Да, имеет ..., т.к. дырчатые переломы, по их морфологии и взаиморасположению, имеют признаки образования от воздействия тупого предмета с резко ограниченной повреждающей поверхностью, обладающего большой кинетической энергией ...»

4. Если имеет, то последствием какого ранения данные повреждения явились: «огнестрельного пулевого ранения», «огнестрельного дробового ранения», «осколочного ранения», ранения при обстоятельствах взрывной травмы?

ОТВЕТ:

« ... Да, имеет признаки огнестрельного пулевого ранения ..., т.к. дырчатые переломы, по их характеру и взаиморасположению, имеют признаки образования от воздействия тупого предмета с резко ограниченной повреждающей поверхностью, обладающего большой кинетической энергией ...»

5. Если «огнестрельного пулевого ранения», то определить: ранение черепа было каким – «слепым» проникающим или проникающим «сквозным», или «касательным»?

ОТВЕТ:

« ... Имело место огнестрельное сквозное пулевое ранение черепа ...»

6. Если «сквозным», то определить локализацию входного и выходного пулевого отверстия и направление движения пули в полости черепа.

ОТВЕТ:

« ... Входное пулевое отверстие – в области затылочной кости, выходное - в области лобной кости. Направление движения пули в полости черепа – от затылочной кости к лобной ... »

Входное пулевое отверстие определено характером повреждения (дефекта) затылочной кости в форме усечённого конуса, широким основанием обращённым внутрь черепа. Стенки перелома, по толщине затылочной кости (на видимом распиле, в проекции борозды венозного сагиттального синуса, – толщина её 0,5 см), равномерно, от края окружности дырчатого перелома, скошены кнаружи. На внутренней костной пластике, внешние края дырчатого перелома, образуют окружность в диаметре 1,3 см (13 мм). Внешние края дырчатого перелома (на внутренней костной пластике), неровные. Таким образом, общая картина дырчатого перелома в затылочной кости, объёмно представляет собой фигуру усечённого конуса. Узким основанием является округлое отверстие в затылочной кости, 0,9 см в диаметре, со стороны наружной костной пластики. Широкое основание – в области повреждения затылочной кости по внутренней костной пластике, диаметр 1,3 см. ...».

7. Высказаться ориентировочно о диаметре пули.

ОТВЕТ:

« ... Принимая во внимание соотношение диаметров отверстий в областях дырчатых переломов затылочной и лобной костей, следует считать, что диаметр пули был около 7-8 мм ...»

8. Возможно или нет категорично установить дистанцию выстрела (выстрел «в упор», выстрел с «близкой дистанции», выстрел «с дальней дистанции»), если нет, то почему?

ОТВЕТ:

« ... Категорично установить невозможно, т.к. отсутствуют мягкие покровы в области входного пулевого отверстия затылочной кости (кожные покровы в частности), на поверхности которых обычно могут иметь место следы дополнительных факторов выстрела при близкой дистанции выстрела и при выстреле «в упор». На препарате также отсутствуют признаки гидродинамического действия пули. Кости черепа имеют только дырчатые переломы, нет признаков «взрыва» черепно-мозговой полости на костях свода и основания черепа, что вызывает гидродинамическое действие пули ...»

9. Высказаться о причине наступления смерти, о её категории, виде и роде.

ОТВЕТ:

« ... Смерть наступила от тяжелой открытой проникающей черепно-мозговой травмы в следствие огнестрельного пулевого сквозного ранения черепа, с образование входной пулевой

раны в затылочной области и выходной – в лобной области. Смерть насильственной категории. Вид наступления смерти – от воздействия огнестрельным оружием. Не исключён род наступления смерти: «убийство», «самоубийство», «несчастный случай». Обстоятельства рода насильственной смерти устанавливают правоохранные органы. ... ».

Тема 7. Производство судебно-медицинской экспертизы (обследования) при транспортной травме и падении с высоты

Ситуационная задача.

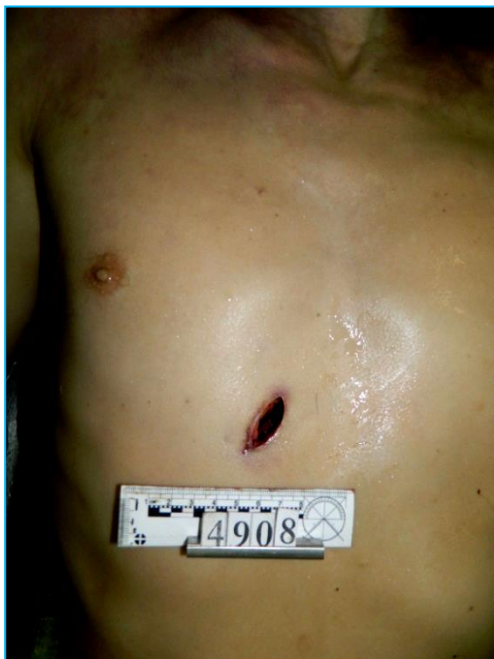Информация из Заключения эксперта (судебно-медицинского исследования трупа):

« ... Обстоятельства дела

В постановлении эксперту сообщено, что 28.01.201... г. в 23 часа остановке автобуса № ... Зеленая ... г. N..., обнаружен труп гр-на Д. с ранением груди. Со слов свидетелей в автобусе получил удар каким-то предметом в грудь.

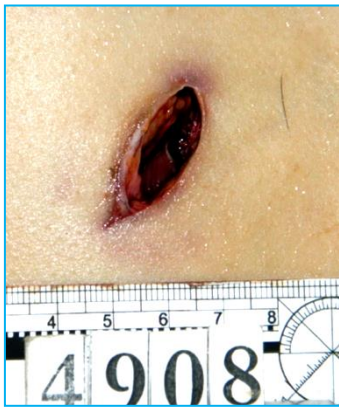Наружное исследование

На трупе одежда: джинсы черные, по передней и задней поверхности правой брючины в верхней трети ткань испачкана красно-коричневым, подсохшим веществом, похожим на кровь, в шлевках изделия черный кожаный ремень, в правом переднем кармане 3 металлических ключа, 2 ключа от домофона; трусы х/б, серого цвета с белыми, красными вертикальными полосами, с повреждениями вследствие износа; носки х/б, серого цвета. Порядок одежды не нарушен. По снятию одежды труп мужчины на вид молодого возраста, на вид 25-30 лет, правильного телосложения, удовлетворительного питания. Длина тела 172см. Кожные покровы бледные, по передней поверхности грудной клетки, живота запачканы в виде потеков, идущих от кожной раны в различных направлениях подсохшей буро-красной жидкостью, похожей на кровь. Трупное окоченение хорошо выражено во всех группах мышц. Трупные пятна слабо выражены, синюшно-фиолетового цвета, расположены по заднебоковым поверхностям туловища, шеи и нижних



конечностей, при надавливании бледнеют и медленно восстанавливают свою окраску (через 11 минут ... на время 10 час.45 мин., 29.01. 201 ...). Труп на ощупь холодный во всех областях. Наружные признаки гниения отсутствуют. Волосы на голове темно-русые, прямые, длиной до 2см. Лицо овальное симметричное, несколько синюшное. Глаза закрыты, соединительные оболочки век серо-розовые, блестящие без кровоизлияний. Зрачки равномерные, округлые, диаметром по 0,7см. Наружные слуховые проходы чистые, свободные. В отверстиях носа и рта жидкая темно-красная кровь и рыхлые темно-красные свертки. От отверстий носа и рта располагаются темно-красные потеки крови, направленные к боковым поверхностям лица. Рот полуоткрыт. Кайма губ серо-розовая, слизистая оболочка губ и преддверия рта бледно-серого цвета. Язык в полости рта, кончик языка зажат между зубами. Зубы: на верхней челюсти справа: 1 - отсутствует, 2,3,5,6,7- сохранены, 4-сохранился корень; слева: 1,2,3- кариозно изменены, 4,5- отсутствуют, 6,7- сохранены; на нижней челюсти справа: 1,2,3,4,5,7,8 -

сохранены, 6- сохранился корень; слева: 1,2,3,4,5,8 -сохранены, 6 - сохранился корень, 7 - отсутствует. Лунки на месте отсутствующих зубов зарощены. Десна гладкая, бледно-розовая, блестящая. Шея средней длины и толщины. Грудная клетка плоскоцилиндрической формы. Живот на уровне реберных дуг. Наружные половые органы сформированы правильно. Оволосение на лобке по мужскому типу. Крайняя плоть прикрывает головку полового члена, легко смещается, обнажая чистую головку полового члена без язв и рубцов. Кожа мошонки сморщенная, яички в мошонке. Из наружного отверстия мочеиспускательного канала выделений нет. Заднепроходное отверстие сомкнуто, кожа вокруг опачкана калом. При ощупывании головы, туловища и конечностей патологической подвижности костей не определяется.



Повреждения. На передней поверхности грудной клетки справа на уровне VI межреберья, между окологрудинной и среднеключичной линиями, в 124 см от уровня подошвенной поверхности стоп, в 3,5 см вправо от срединной плоскости, в 10 см впереди от средней фронтальной плоскости рана: при сведении краев прямолинейная, без дефекта ткани, длина раны 3 см, конец раны, ориентированный на 1 час условного циферблата, - П-образный, конец, ориентированный на 7 часов условного циферблата, - остроугольный. Стенки раны ровные, при поворачивании трупа на правую боковую поверхность туловища из раны вытекает жидкая темно-красная кровь. Особенности. На наружной поверхности правого коленного сустава белесоватый, подвижный, выше уровня кожи, мягкий рубец, овальной формы, 1,8x0,4 см. В левой подлопаточной области белесоватый, подвижный, выше уровня кожи, плотный рубец, треугольной формы, 3,5x2,5x2 см. Каких-либо других особенностей и повреждений при наружном исследовании трупа не обнаружено.

Внутреннее исследование

Произведен разрез мягких тканей головы от сосцевидного до сосцевидного отростков. Мягкие ткани головы с внутренней поверхности серо-розовые, гладкие, блестящие, без кровоизлияний. Полость черепа вскрыта угловидным распилом. Кости свода и основания черепа целы, толщина их на уровне распила: лобной - 0,8 см, височных - по 0,3 см, теменных - по 0,6 см. Твердая мозговая оболочка серо-розового цвета, перламутрового вида, не напряжена, удалена после циркулярного разреза. В синусах ее умеренное количество жидкой, темно-красной крови. Гипофиз 1x0,6x0,4 см, на разрезе серо-розового цвета. Мягкие мозговые оболочки тонкие, прозрачные, сосуды не расширены, заполнены жидкой темно-красной кровью. Между листками мягкой мозговой оболочки незначительное количество бесцветной прозрачной жидкости. Сосуды основания мозга спавшиеся, внутренняя оболочка их белесовато-серая, гладкая, блестящая. Борозды не сужены, извилины не уплощены. Головной мозг упругий, масса 1200 гр. Полушария головного мозга симметричные. Головной мозг исследован по методу Р. Вирхова. Серое и белое вещество на разрезах правильного анатомического строения, с хорошо различимыми подкорковыми образованиями и стволовыми структурами. На поверхности разрезов выступает большое количество быстро расплывающихся темно-красных точек и полос, легко снимаемых обухом ножа. Желудочки головного мозга не расширены, в них небольшое количество прозрачной жидкости. Внутренняя оболочка желудочков гладкая, блестящая. Сосуды не расширены, заполнены жидкой, темно-красной кровью. Сосудистые сплетения гроздевидные, розовато-серого цвета. Эпифиз 0,5x0,5x0,4 см, на разрезе серо-розового цвета. Мозжечок древовидной структуры, полушария его симметричные. Произведен прямой разрез по передней поверхности туловища. Подкожно-жировой слой желтый, дольчатый, толщиной на груди 1 см, на животе до 1,5 см. Мышцы переднебоковых поверхностей шеи, груди и живота красно-коричневые, блестящие. В мышцах переднебоковых поверхностей шеи и живота кровоизлияний нет. В мышцах груди справа соответственно ране темно-красное, блестящее кровоизлияние, на площади 5x2,5 см, толщина до 1 см (картон №1). В месте прикрепления дуги 6 и 7 правых ребер между хрящевыми частями на межреберных мышцах 6 межреберья сквозное повреждение, прямолинейной формы, длина 4 см. В мышцах, вокруг повреждения темно-красное очаговое, блестящее кровоизлияние. Расположение органов шеи, грудной и брюшной полостей правильное. Легкие заполняют плевральные полости на 2/3. В левой плевральной полости **300 мл** жидкой темно-красной крови с темно-красными мягко-эластичными свертками. В правой плевральной полости **200 мл** жидкой темно-красной крови с темно-красными мягко-эластичными свертками. В брюшной полости постороннего содержимого нет. Оба листка плевры тонкие, гладкие, прозрачные, блестящие. На пристеночной плевре соответственно повреждению в VI межреберье прямолинейное повреждение, длиной 4,3 см. Большой сальник с умеренным количеством жира, на 2/3 прикрывает серо-розовые, блестящие, не вздутые петли кишечника. Оба листка брюшины тонкие, гладкие, блестящие, прозрачные. Червеобразный отросток расположен правильно, не спаян с окружающими органами и тканями. Край печени выступает из-под края реберной дуги на 1 см. Верхушка мочевого пузыря выше уровня лона. До извлечения органов проведено исследование раневого канала, идущего от кожной раны. При этом установлено, что раневой канал идет справа налево, спереди назад, снизу вверх. По ходу раневого канала повреждены передняя стенка сердечной сорочки, в полости сердечной сорочки повреждена нижняя полая вена, левая стенка сердечной сорочки, нижняя доля левого

легкого по внутренней поверхности. Длина раневого канала измеренной по зонду под контролем зрения, от кожной раны до повреждения нижней доли левого легкого 13 см.

Уровни повреждения на нижней полой вене: 132 см от подошв, 1 см вправо от срединной плоскости и 6 см впереди от средней фронтальной плоскости. Органы из полостей извлечены в комбинации методов Абрикосова-Шора. Сердечная сорочка напряжена. В полости сердечной сорочки около **200 мл** темно-красных мягко-эластичных свертков крови с небольшим количеством жидкой темно-красной крови. На передней поверхности сердечной сорочки прямолинейное сквозное повреждение с ровными краями, длиной 2 см. На передней стенке справа и задней стенке слева нижней полой вены по одному сквозному прямолинейному повреждению с ровными краями прямолинейной формы, длинник ориентирован на 1 и 7 часов условного циферблата, правый конец приближается по форме к остроугольному, а левый - к П-образному, длина повреждения 1,7 см. На левой стенке сердечной сорочки прямолинейное сквозное повреждение с ровными краями, длиной 1,5 см. Сердце упругое, 10,5x9,5x5 см, массой 230 г. Наружная оболочка тонкая, гладкая, блестящая, под ней небольшое количество жира, преимущественно по ходу коронарных артерий. Сердце исследовано по методу А.И. Абрикосова, по току крови. Полости сердца не расширены, в них жидкая темно-красная кровь. Толщина мышцы левого желудочка 1,2 см, правого - 0,3 см, межжелудочковой перегородки - 0,8 см. Сухожильные нити не укорочены, сосочковые мышцы не утолщены. Клапаны сердца и сосудов подвижные, тонкие, гладкие. Мышца сердца на разрезе красно-коричневая, волокнистой структуры, с участками более светлых и темных оттенков. Устья венечных артерий сердца зияют, просвет артерий свободен, стенка не утолщена, внутренняя оболочка белесовато-серая, блестящая, гладкая. В аорте и нижней полой вене следы жидкой темно-красной крови. Длина окружности аорты над клапанами 6,5 см, внутренняя оболочка аорты желтая, блестящая, гладкая. Расхождение краев пересеченной аорты 3 см. Щитоподъязычная мембрана без кровоизлияний. Просвет гортани свободен. Голосовая щель зияет. Через заднюю стенку гортани трахея и главные бронхи рассечены до долевых и сегментарных бронхов. В просвете трахеи и главных бронхов жидкая темно-красная кровь. Слизистая серо-розовая, блестящая. Легкие на ощупь: правое воздушно-тестоватое, левое - несколько более тестоватое. Масса правого легкого 330 г, левого 490 г. Легкие исследованы по методу Абрикосова. Легочная плевро тонкая, прозрачная, блестящая. На медиастинальной (внутренней) поверхности нижней доли левого по уровню соответственно повреждению левой стенки сердечной сорочки прямолинейное повреждение, ориентированное на 2 и 8 часов условного циферблата, правый конец остроугольный, левый П-образный, длина повреждения 1,5 см. От этого повреждения в ткань левого проходит раневой канал, который заканчивается слепо в нижней доле левого легкого. Длина раневого канала в ткани легкого 2 см. Послойная длина раневого канала 7 см: толщина грудной стенки 4,6 см + толщина стенок сердечной сорочки 0,2 см + толщина стенок нижней полой вены 0,2 см + левая стенка + в левом легком 2 см. Ткань левого легкого с поверхности и на разрезе красно-розового цвета, в окружности раневого канала в ткани легкого темно-красные кровоизлияния, более выраженные на медиастинальной поверхности. С поверхности разрезов отделяется небольшое количество розоватого цвета пенистой жидкости, из пересеченных сосудов вытекает небольшое количество жидкой темно-красной крови. Ткань правого легкого с поверхности и на разрезе розовато-красного цвета, с поверхности отделяется пенистая розоватая жидкость в умеренном количестве, из перерезанных сосудов вытекает небольшое количество жидкой темно-красной крови. В просвете мелких бронхов левого легкого небольшое количество жидкой темно-красной крови. В просвете мелких бронхов правого легкого крови нет. Стенки бронхов не утолщены, пересеченные мелкие бронхи не выступают над поверхностями разрезов. Язык обычной формы, поверхность языка испачкана темно-красной кровью. Сосочки у корня выражены хорошо, на разрезе мышцы языка серовато-коричневого цвета, блестящие, упругие, без кровоизлияний. Миндалины не увеличены, лакуны их свободны. Пищевод рассечен по задней стенке на всем протяжении. В просвете пищевода небольшое количество серовато-белового кашицеобразного содержимого желудка, с неразличимыми кусочками пищи, в начальной части пищевода следы жидкой темно-красной крови; слизистая оболочка серая, с продольной складчатостью. В желудке около 200 мл серовато-белового, однородного, кашицеобразного содержимого с неразличимыми кусочками пищи. Слизистая желудка бледно-серая, блестящая, складчатость выражена хорошо, в слизистой оболочке по всем поверхностям пылевидные, красно-розоватые кровоизлияния. В 12-й перстной кишке содержимое аналогичное содержимому желудка. В остальных отделах содержимое кишечника соответствует отделам. Слизистая оболочка серая, блестящая, складчатая.

Печень дряблая, с гладкой поверхностью, 22x23,5x15x7см, массой 1570гр. Нижний край остроугольный. Печень исследована по методу Шапиро. На разрезе ткань бледно-коричневого цвета с желтоватым оттенком. Рисунок строения различим плохо. С поверхности разреза стекает небольшое количество темно-красной жидкости. Желчные пути проходимы. Желчный пузырь не напряжен, в нем около 10 мл желто-зеленоватой прозрачной желчи, стенка желчного пузыря не рассекана: желчный пузырь с содержимым вместе с частью печени взят на судебно-химическое исследование. Желчные пути проходимы: при нажатии на желчный пузырь через отверстие Фатерова соска выделяется прозрачная желто-зеленоватая желчь. Селезенка 13x6x23см, масса 110 г, дряблая, капсула ее морщинистая, тонкая. Селезенка рассечена по длиннику от выпуклой поверхности до ворот, на разрезе ткань вишневого цвета с серыми вкраплениями, дает умеренный соскоб пульпы. Почки заключены в жировую капсулу толщиной около 2 см. Размеры почек: правая 13,5x5x3см, левая 13,5x5x4см, массой 150гр и 170гр соответственно. Собственная капсула почек снимается легко, обнажая гладкую поверхность. Почки рассечены по длиннику от выпуклой поверхности до ворот. На разрезе корковый слой бледно-красно-коричневый, с радиальной исчерченностью, мозговой красно-коричневатый, с синюшным оттенком, с четко различимой границей между слоями, вокруг пирамид отмечается темно-красная полоса, расположенная ниже поверхности разреза коркового слоя. С поверхности разреза отделяется умеренное количество темно-красной жидкости. Чашечки и лоханки не расширены, слизистая оболочка блестящая розовато-серого цвета. Мочеточники проходимы. Слизистая их складчатая, блестящая, серого цвета. В мочевом пузыре 250мл серо-желтой прозрачной мочи, слизистая серо-розовая, складчатая блестящая. Предстательная железа плотноэластической консистенции, не увеличена. Надпочечники тонкие, листовидные, рассечены продольными разрезами, корковый слой желтый, мозговой коричневый. Вилочковая железа замещена жировой клетчаткой. Доли щитовидной железы 5x1,5x1см, рассечены продольными разрезами, ткань на разрезе красновато-коричневая, зернистого вида. Поджелудочная железа продолговатая, упругая, 20x2,5x1,5см, капсула ее не напряжена, рассечена продольным разрезом по длиннику, на разрезе ткань серо-желтая, дольчатость плохо различима. Кости таза, ребра, позвоночник, грудина, лопатки целы. На судебно-химическое исследование взяты кровь и моча для определения количества этилового алкоголя. На судебно-химическое исследование взяты кровь, моча, желчный пузырь с содержимым и частью печени для определения психотропных и наркотических веществ. Для гистологического архива взяты кусочки внутренних органов: головной мозг 5, легкое 5, сердце 3, почка 2, печень 1, поджелудочная железа 1, надпочечник 1, селезенка 1, щитовидная железа 2. Для возможного последующего медико-криминалистического исследования с целью идентификации травмирующего предмета взят кожный препарат в виде трапеции с раной, меньшее основание трапеции - верх, большее - низ. Для судебно-биологического исследования с целью определения групповой принадлежности взята кровь. На серологическое исследование взята кровь для определения маркеров гепатита В и С и антител к ВИЧ-инфекции. Труп и повреждения сфотографированы цифровым фотоаппаратом «NIKON COOLPIX L 120». Одежда сохранена.

Эксперт _____ П.Е.Сергиенко

Результаты лабораторных исследований

При судебно-химической экспертизе крови и мочи от трупа гр-на Д. обнаружен этиловый алкоголь в концентрации 5,03‰ и 6,23‰ соответственно - заключение эксперта № 78 ... от 30.01.201... г.».

Задание:

Ответить в письменной форме на вопросы:

1. Какова причина смерти? Её категория?
2. Какова давность наступления смерти?

Эталон ответа:

1. ВОПРОС: «Какова причина смерти? Её категория?»

ОТВЕТ:

- Смерть Д. ... наступила от обильной кровопотери в следствие колото-резаного проникающего в грудную полость ранения, в области передней поверхности грудной клетки, с повреждением по ходу раневого канала сердечной сорочки, нижней полой вены, левого лёгкого. Проникающее колото-резаное ранение грудной клетки вызвало обильное кровоизлияние в плевральные полости и полость сердечной сорочки. Смерть насильственной категории.

2. ВОПРОС: «Какова давность наступления смерти?»

ОТВЕТ:

- Принимая во внимание описание трупных изменений, установленных при его судебно-медицинском исследовании, следует считать, что смерть Д. ... наступила около 12-14 часов от момента исследования трупа в морге. О чём свидетельствовали следующие признаки: реакция трупных пятен на пробу давлением - цвет трупных пятен восстанавливался через 11 мин.; степень развития трупного окоченения (хорошо выражено во всех группах мышц); признаки гниения отсутствовали.

Тема 8. Производство судебно-медицинской экспертизы (обследования) при огнестрельных повреждениях

Ситуационная задача

Условие задачи: предоставлен макропрепарат по заявленной теме (череп с двумя дырчатыми переломами костей, составляющих мозговую полость).

Задание:

- выполнить описание макропрепарата в целом и описание непосредственно повреждений. В описании повреждений отметить: их локализацию и взаиморасположение, относительно костных анатомических элементов черепа; размеры и форму отверстий переломов со стороны наружной и внутренней костных пластинок, характер краёв и стенок дырчатых переломов;

- сформулировать, в письменном виде, медико-экспертное заключение, с составлением ответов на следующие вопросы:

1. Какие повреждения имеются в костях черепа? Классифицировать повреждения по характеру их морфологии, применительно к классификации переломов костей черепа.

2. Определить элементы механики образования повреждений костей черепа:

- от воздействия каких предметов образовались повреждения, применительно к классификации «тупых» и «острых» предметов?

- вид воздействия (удар, сдавление, трение, комбинация воздействий), воздействия «прямого» или «непрямого» (конструкционного) характера?

- количество воздействий, их последовательность?

- направление действия травмирующей силы относительно тела человека, находящегося в вертикальном положении?

3. Имеет или нет макропрепарат отношение к теме «огнестрельных повреждений»?

4. Если имеет, то последствием какого ранения данные повреждения явились: «огнестрельного пулевого ранения», «огнестрельного дробового ранения», «осколочного ранения», ранения при обстоятельствах взрывной травмы?

5. Если «огнестрельного пулевого ранения», то определить: ранение черепа было каким – «слепым» проникающим или проникающим «сквозным», или «касательным»?

6. Если «сквозным», то определить локализацию входного и выходного пулевого отверстия и направление движения пули в полости черепа.

7. Высказаться ориентировочно о диаметре пули.

8. Возможно или нет категорично установить дистанцию выстрела (выстрел «в упор», выстрел с «близкой дистанции», выстрел «с дальней дистанции»), если нет, то почему?

9. Высказаться о причине наступления смерти.

ЭТАЛОН ОТВЕТА по заданию

Задание:

- выполнить описание макропрепарата в целом и описание непосредственно повреждений. В описании повреждений отметить: их локализацию и взаиморасположение, относительно костных анатомических элементов черепа; размеры и форму отверстий переломов со стороны наружной и внутренней костных пластинок, характер краёв и стенок дырчатых переломов;

ОПИСАНИЕ макропрепарата № ... : « ... Препарат представлен черепом (лицевой скелет, основание черепа, отдельно - свод черепа). В области лобной кости (снаружи), по срединной линии, располагается округлой формы дырчатый перелом, отверстие которого имеет округлую форму, в диаметре 1,1 см (11 мм), открывается в полость черепа. Центр отверстия расположен на 2,5 см выше центра углубления надпереносья. Стенки перелома, по толщине лобной кости (на видимом распиле – толщина её 0,8 см), равномерно, от края окружности дырчатого перелома,

скошены кнаружи. На наружной костной пластике, внешние края дырчатого перелома, образуют окружность в диаметре 2,2 см (22 мм). Внешние края дырчатого перелома (на наружной костной пластике), неровные. Таким образом, общая картина дырчатого перелома в области лобной кости, объёмно представляет собой фигуру усечённого конуса. Узким основанием является округлое отверстие в лобной кости, 1,1 см в диаметре. Широким основанием – повреждение лобной кости по наружной костной пластике, диаметром 2,2 см. В затылочной кости, по средней линии, на 2,8 см кпереди и вниз от наружного затылочного выступа, не доходя 1,8 см до заднего края большого затылочного отверстия, располагается ещё один дырчатый перелом. Перелом округлой формы, отверстие его диаметром 0,9 см (9 мм), открывается в полость черепа. Стенки перелома, по толщине затылочной кости (на видимом распиле, в проекции борозды венозного сагиттального синуса, – толщина её 0,5 см), равномерно, от края окружности дырчатого перелома, скошены кнаружи. На внутренней костной пластике, внешние края дырчатого перелома, образуют окружность в диаметре 1,3 см (13 мм). Внешние края дырчатого перелома (на внутренней костной пластике), неровные. Таким образом, общая картина дырчатого перелома в затылочной кости, объёмно представляет собой фигуру усечённого конуса. Узким основанием является округлое отверстие в затылочной кости, 0,9 см в диаметре, со стороны наружной костной пластики. Широким основанием – повреждение затылочной кости по внутренней костной пластике, диаметром 1,3 см. ...».

Сформулировать, в письменном виде, медико-экспертное заключение, с составлением доказательных ответов на следующие вопросы:

ЗАКЛЮЧЕНИЕ по макропрепарату:

1. Какие повреждения имеются в костях черепа? Классифицировать повреждения по характеру их морфологии, применительно к классификации переломов костей черепа.

ОТВЕТ:

« ... Дырчатый перелом лобной кости, дырчатый перелом затылочной кости ...»

2. Определить элементы механики образования повреждений костей черепа:

- от воздействия каких предметов образовались повреждения, применительно к классификации «тупых» и «острых» предметов?

- вид воздействия (удар, сдавление, трение, комбинация воздействий), воздействия «прямого» или «непрямого» (конструкционного) характера?

- количество воздействий, их последовательность?

- направление действия травмирующей силы относительно тела человека, находящегося в вертикальном положении?

ОТВЕТ:

« ... Дырчатые переломы образовались от прямых ударных воздействий тупых твёрдых предметов с ограниченной повреждающей поверхностью. В области затылочной кости одно воздействие, направление действия травмирующей силы сзади наперёд, снизу вверх ... В области лобной кости одно воздействие, направление действия травмирующей силы сзади наперёд, снизу вверх ...»

3. Имеет или нет макропрепарат отношение к теме «огнестрельных повреждений»?

ОТВЕТ:

« ... Да, имеет ..., т.к. дырчатые переломы, по их морфологии и взаиморасположению, имеют признаки образования от воздействия тупого предмета с резко ограниченной повреждающей поверхностью, обладающего большой кинетической энергией ...»

4. Если имеет, то последствием какого ранения данные повреждения явились: «огнестрельного пулевого ранения», «огнестрельного дробового ранения», «осколочного ранения», ранения при обстоятельствах взрывной травмы?

ОТВЕТ:

« ... Да, имеет признаки огнестрельного пулевого ранения ..., т.к. дырчатые переломы, по их характеру и взаиморасположению, имеют признаки образования от воздействия тупого предмета с резко ограниченной повреждающей поверхностью, обладающего большой кинетической энергией ...»

5. Если «огнестрельного пулевого ранения», то определить: ранение черепа было каким – «слепым» проникающим или проникающим «сквозным», или «касательным»?

ОТВЕТ:

« ... Имело место огнестрельное сквозное пулевое ранение черепа ...»

6. Если «сквозным», то определить локализацию входного и выходного пулевого отверстия и направление движения пули в полости черепа.

ОТВЕТ:

« ... Входное пулевое отверстие – в области затылочной кости, выходное - в области лобной кости. Направление движения пули в полости черепа – от затылочной кости к лобной ... »

Входное пулевое отверстие определено характером повреждения (дефекта) затылочной кости в форме усечённого конуса, широким основанием обращённым внутрь черепа. Стенки перелома, по толщине затылочной кости (на видимом распиле, в проекции борозды венозного сагиттального синуса, – толщина её 0,5 см), равномерно, от края окружности дырчатого перелома, скошены кнаружи. На внутренней костной пластике, внешние края дырчатого перелома, образуют окружность в диаметре 1,3 см (13 мм). Внешние края дырчатого перелома (на внутренней костной пластике), неровные. Таким образом, общая картина дырчатого перелома в затылочной кости, объёмно представляет собой фигуру усечённого конуса. Узким основанием является округлое отверстие в затылочной кости, 0,9 см в диаметре, со стороны наружной костной пластики. Широкое основание – в области повреждения затылочной кости по внутренней костной пластике, диаметром 1,3 см. ...».

7. Высказаться ориентировочно о диаметре пули.

ОТВЕТ:

« ... Принимая во внимание соотношение диаметров отверстий в областях дырчатых переломов затылочной и лобной костей, следует считать, что диаметр пули был около 7-8 мм ...»

8. Возможно или нет категорично установить дистанцию выстрела (выстрел «в упор», выстрел с «близкой дистанции», выстрел «с дальней дистанции»), если нет, то почему?

ОТВЕТ:

« ... Категорично установить невозможно, т.к. отсутствуют мягкие покровы в области входного пулевого отверстия затылочной кости (кожные покровы в частности), на поверхности которых обычно могут иметь место следы дополнительных факторов выстрела при близкой дистанции выстрела и при выстреле «в упор». На препарате также отсутствуют признаки гидродинамического действия пули. Кости черепа имеют только дырчатые переломы, нет признаков «взрыва» черепно-мозговой полости на костях свода и основания черепа, что вызывает гидродинамическое действие пули ...»

9. Высказаться о причине наступления смерти, о её категории, виде и роде.

ОТВЕТ:

« ... Смерть наступила от тяжелой открытой проникающей черепно-мозговой травмы в следствие огнестрельного пулевого сквозного ранения черепа, с образование входной пулевой раны в затылочной области и выходной – в лобной области. Смерть насильственной категории. Вид наступления смерти – от воздействия огнестрельным оружием. Не исключён род наступления смерти: «убийство», «самоубийство», «несчастный случай». Обстоятельства рода насильственной смерти устанавливают правоохранительные органы. ... ».

Тема 9. Производство судебно-медицинской экспертизы (обследования) при отравлениях и скоропостижной смерти

Ситуационная задача

Условие задачи: предоставлен влажный макропрепарат по заявленной теме (судебно-медицинская экспертиза отравлений), макропрепарат желудка с изменениями слизистой оболочки.

Задание:

- выполнить описание макропрепарата в целом и описание непосредственно повреждений. В описании повреждений отметить: характер состояния слизистой органа. Сформулировать, в письменном виде, медико-экспертное заключение, о воздействии яда, вызвавшего установленные

изменения слизистой желудка. Сформулировать причину смерти, дать ей классификацию (по категории, виду и роду). Классифицировать действовавший яд.

ЭТАЛОН ОТВЕТА по задаче:

ОПИСАНИЕ макропрепарата № ...: « ... Препарат представлен желудком, вплоть до его пилорической части, переходящей в 12-перстную кишку. Анатомическая конфигурация желудка в целом, не нарушена, форма препарата препарирована слизистой оболочкой наружу. Слизистая оболочка по всей поверхности заметно утолщена, резко отёчна, складки её сглажены, цвет слизистой по всей поверхности – тёмно-бурый с черноватым оттенком, по ходу большой кривизны имеются участки слизистой неопределённой формы частично отторгнутые от мышечной стенки. Слизистая пилорической части желудка и начальной части 12-перстной кишки аналогичного характера».

Сформулировать, в письменном виде, медико-экспертное заключение, с составлением доказательных ответов на поставленные вопросы.

ЗАКЛЮЧЕНИЕ по макропрепарату:

1. Имеются макроскопические признаки острого воздействия на слизистую оболочку желудка серной кислоты (хлористоводородной или серной). О чём свидетельствуют патологические изменения слизистой оболочки желудка. Последние указывают на признаки выраженного химического ожога слизистой оболочки органа, вызвавшего её тотальный коагуляционный некроз.

2. Указанные кислоты, по классификации ядов, относятся к группе едких, местного действия.

3. Смерть потерпевшего субъекта наступила от острого отравления серной кислотой, принятой через рот.

3.1. Смерть относится к насильственной категории, от воздействия химического фактора, яда местного действия (серной кислоты).

3.2. Определение рода смерти («убийство», «самоубийство», «несчастный случай»), не относится непосредственно к медико-экспертной задаче и является прерогативой правоохранительных органов и должен быть обоснованно доказан следственным путём.

Тема 10. Производство судебно-медицинской экспертизы (обследования) при механической асфиксии и смерти от воздействия физических факторов

Реперная информация из Заключения эксперта (судебно-медицинского исследования трупа):

Предварительные сведения

... Из направления ... известно, что гр-ка П.... во время обеда у себя дома посинела и умерла.

Наружное исследование

... По снятию одежды труп женского пола, на вид 40-45 лет, правильного телосложения, повышенного питания. Длина тела 165 см. Кожные покровы бледные, чистый. Труп на ощупь холодный во всех областях. Трупные пятна обильные, багрово-синюшные, расположены по задней и боковым поверхностям туловища и нижних конечностей, при надавливании в крестцовой области динамометром с силой 2 кг на 1 кв.см, в течение 3 секунд бледнеют и восстанавливают свою первоначальную окраску через 15 минут. Трупное окоченение выражено хорошо во всех обычно исследуемых группах мышц. Наружные признаки гниения отсутствуют. ... Глаза закрыты, роговицы прозрачные, зрачки округлые диаметром по 0,4 см. Под склеральными (белочными) оболочками большое количество точечных темно-красных кровоизлияний. Соединительные оболочки век серо-розовые блестящие с точечными темно-красными кровоизлияниями и расширенными сосудами. Кости лицевого скелета на ощупь целы. Отверстия носа и наружные слуховые проходы свободные, чистые. Из рта вытекает прозрачная жидкость с белыми хлопьями. Рот закрыт. Кайма губ розовато-синюшная. Слизистая оболочка губ и преддверия рта розовато-синюшная, гладкая, блестящая. Язык в полости рта. Зубы: на верхней челюсти справа 1-4 целы, слева 1-3,5 целы; на нижней челюсти справа 1-3 целы, слева 1-4 целы. Остальные зубы отсутствуют, десна на их месте блестящая, гладкая. Шея средней длины и толщины. Грудная клетка цилиндрической формы, симметричная.

Внутреннее исследование

... Сердце упругое, верхушка закруглена, размеры 17x14x8 см, масса после удаления крови 700 г. Наружная оболочка сердца тонкая, гладкая, под ней единичные точечные темно-красные кровоизлияния и большое количество жира, толщиной до 0,8 см. Полости сердца расширены, содержат большое количество жидкой тёмно-красной крови без свёртков, преимущественно в правой половине сердца. Толщина мышцы левого желудочка сердца 2,5 см, правого 0,8 см. Сухожильные нити не укорочены, сосочковые мышцы утолщены. Клапаны сердца и крупных сосудов утолщены с белесовато-желтыми бляшками кожистой и хрящевой плотности в умеренном количестве. Мышца сердца пестрая, красно-коричневая с белесоватыми тонкими прослойками, в большом количестве. ... Вход в гортань свободен, голосовая щель и просвет трахеи плотно закрыты желто-белым кашицеобразным инородным телом (полупережеванное яйцо). На наружной оболочке общих сонных артерий очаговые темно-красные блестящие множественные кровоизлияния. Подъязычная кость, хрящи гортани и кольца трахеи целы. Кровоизлияний в щитоподъязычной мембране нет. В просвете трахеи и крупных бронхов большое количество кашицеобразного желто-белого содержимого (пережеванное яйцо), слизистая серо-розовая, блестящая. ... Масса левого легкого 500 г, правого - 600 г. Легочная плевро тонкая, гладкая, прозрачная, под легочной плеврой множественные точечные темно-красные блестящие кровоизлияния. Легкие на ощупь тестоватые, ткань их с поверхности и на разрезе серо-красная. С поверхности разреза отделяется большое количество пенистой розовой жидкости. Из перерезанных сосудов вытекает большое количество жидкой темно-красной крови. Просвет пересеченных мелких и средних бронхов свободен, стенки их не утолщены, пересеченные бронхи различного калибра выступают над поверхностями разрезов. Язык чистый, обычной формы и размеров, сосочки у корня выражены хорошо. На разрезе мышцы языка однородные серо-коричневые, упругие, без кровоизлияний. В просвете пищевода кусочки яйца, слизистая оболочка его серо-розовая, блестящая, складчатая. Желудок вскрыт по большой кривизне со стороны двенадцатиперстной кишки до пищевода. В желудке около 250 мл кашицеобразного содержимого с кусочками яйца, моркови; слизистая оболочка серо-розовая, блестящая, складчатая. В просвете кишечника содержимое, соответствующее отделам, слизистая оболочка серо-розовая, блестящая, складчатая. ... Мочеточники свободные, не расширены. Слизистая их серо-розовая, складчатая, блестящая. В мочевом пузыре мочи нет, слизистая серо-розовая, складчатая, блестящая. Матка и придатки без особенностей. Доли щитовидной железы: правая-3,5x2x1 см, левая- 4x2x1 см, на разрезе ткань щитовидной железы красно-коричневая, блестящая, зернистого вида. ... Кости таза, рёбра, грудина, ключицы, лопатки целы.

Задание:

Ответить в письменной форме на вопросы:

1. Какова причина смерти? Её категория?
2. Какова давность наступления смерти?

Эталон ответа:

1. ВОПРОС: «Какова причина смерти? Её категория?»

ОТВЕТ:

- Смерть П. ... наступила от механической обтурационной асфиксии в результате закрытия просвета гортани на уровне голосовой и далее просвета начальной части трахеи инородным телом. Последнее представляло собой уплотнённо-рыхлый пищевой комок. Категория смерти насильственная, т.к. смерть непосредственно наступила от внешнего воздействия: попадания инородного тела в дыхательные пути. Указанную причину смерти также подтверждают обще-асфиктические признаки (признаки быстро наступившей смерти): обильные трупные пятна, полнокровие внутренних органов, жидкое состояние крови в полостях сердца и крупных сосудах, наличие мелкоточечных кровоизлияний под склеральными оболочками глаз и под плеврой легких.

2. ВОПРОС: «Какова давность наступления смерти?»

ОТВЕТ:

- Принимая во внимание описание трупных изменений, установленных при его судебно-медицинском исследовании, следует считать, что смерть П. ... наступила около 22-24 часов от момента исследования трупа в морге. О чём свидетельствовали следующие признаки: реакция трупных пятен на пробу давлением динамометром - цвет трупных пятен восстанавливался через 15 мин.; степень развития трупного окоченения (хорошо выражено во всех группах мышц); признаки гниения отсутствовали.

Тема 11. Производство судебно-медицинской экспертизы (обследования) потерпевших, подозреваемых, обвиняемых и других лиц

Ситуационная задача (по факту расследования преступления, имеющего признаки «изнасилования»).

Текст задачи. По факту осмотра подэкспертного лица Д., женского пола, 15-тилетнего возраста, в кабинете амбулаторного приёма отдела судебно-медицинской экспертизы потерпевших, подозреваемых и иных лиц, Бюро СМЭ города N., произведённого на основании постановления старшего следователя межрайонного следственного отдела СК Следственного управления Следственного комитета Российской Федерации по N-ской области, майора юстиции Иванова И.И., было установлено:

« ... Со слов Д., около 15 часов назад, в помещении ночного клуба ... , неизвестный мужчина, на вид 20-25 лет, стал угрожать ей предметом похожим на травматический пистолет. Затем наотмашь ударил ладонью по лицу и сильно сжал пальцами шею. В результате данных действий неизвестного, Д. потеряла волю к сопротивлению. ... После чего неизвестный совершил с ней насильственный половой акт в естественной форме. Во время полового акта Д., испытывала боль в области наружных половых органов, было ощущение влажности в области промежности, признаков кровотечения из половых органов, тотчас после нападения, потерпевшая не наблюдала. Каких-либо других лиц в данный период времени Д., не заметила. Всё произошло в закрытом помещении туалетной комнаты ночного клуба. ... Д, тотчас после совершившегося, на попутной машине доехала до ближайшего отдела полиции. В полиции, в устной и письменной форме подала заявление о случившемся. ... Экспертным обследованием установлено.

1. Гинекологический анамнез. Со слов обследуемой, половой жизнью живёт с 14 лет, нерегулярно. При половых сокоуплениях инициатива предохранения от нежелательной беременности принадлежит Д., в форме обязательного условия использования презерватива половым партнёром. Последний половой акт, до рассматриваемого события, имел место около двух недель назад с мужчиной 22 лет по обоюдному согласию. Первый половой акт имел место в 13 лет с молодым мужчиной 18 лет, по обоюдному согласию. При первом половом акте испытала боль в половых органах, было кратковременное необильное кровотечение из влагалища. Беременностей не было. Менструации начались на исходе 13-летнего возраста, установились регулярно в 14 лет, по 5 дней, через 28 дней, безболезненные, необильные. При предыдущих половых актах, до последнего, совершенного насильственно, не испытывала дискомфортного состояния.

Венерическими заболеваниями не страдала. ВИЧ-инфицирование отрицает. Вирусный гепатит отрицает. Туберкулёз отрицает. Употребление наркотиков, отрицает. Злоупотребление алкоголем отрицает. Не курит. Посещает фитнес-клуб.

2. Антропометрические данные: рост- 160 см., сидя – 80 см. Длина туловища – 57 см. Окружность грудной клетки – 79 см в спокойном состоянии, 75 см при выдохе, 84 – при вдохе. Окружность плеча в средней трети – 32 см, окружность голени в средней трети – 40 см. В полости рта 28 зубов. Вес – 64 кг. Телосложение правильное, по женскому типу, питание удовлетворительное. Кожные покровы обычной окраски, без повреждений.

3. Вторичные половые признаки: молочные железы, как у взрослой девушки. Сосок заметно выпячивается по контуру. Околососковые кружки бледно-коричневатой окраски, не возвышаются над молочной железой, их контуры плавно переходят в контуры молочных желез. При надавливании на соски жидкости не выделяются.

4. Оволосение на лобке по взрослому типу, однако занимает меньшую площадь, напоминает треугольник. Рост волос не распространяется на внутреннюю поверхность бедер. Волосы средней длины, вьющиеся, густые, тёмно-русые.

5. Способность к родоразрешению. Размеры таза: расстояние между передне-верхними костями подвздошных костей 25 см (*distancia spinatum*); расстояние между наиболее удаленными точками гребней подвздошных костей 28 см (*distancia cristarum*); расстояние между большими вертелами бедренных костей 31 см (*distancia trochanterica*); расстояние от середины симфиза до надкрестцовой ямки 21 см (*coniugata externa*) - измерение при положении обследуемой на боку, нижняя нога согнута в коленном и тазобедренном суставах и приведена к животу, верхняя нога прямая.

6. Состояние наружных половых органов (положение обследуемой – в гинекологическом кресле). Половая щель сомкнута. Большие половые губы почти полностью прикрывают малые.

Слизистая наружных половых губ и преддверия влагалища бледно-красноватой окраски, без повреждений. Головка клитора и наружное отверстие мочеиспускательного канала обычной окраски. Слизистая малых половых губ, преддверия влагалища обильно влажная, из просвета влагалища самопроизвольно выделяется серовато-беловатая слизь в умеренном количестве. На предметные стёкла, взяты мазки содержимого влагалища на содержание спермы. Свободный край девственной плевы неровный, стенки её неравномерной высоты (на 12 часах – 1 см., на 6-ти часах – 1,4 см, на 3-х и 9-ти по 0,8, и 0,5 см соответственно). От свободного края девственной плевы, на 13-ми и 7-ми часах условного циферблата, отходят щелевидно-извилистые выемки с тонкими несколько уплотнёнными краями, на всю высоту стенки девственной плевы, крайняя кайма их тонкая белесовато-розоватой окраски без кровоизлияний. Тонус свободного отверстия девственной плевы отсутствует. Свободное отверстие девственной плевы в растянутом состоянии овальной формы, в косо-горизонтальном диаметре около 3,57 см, свободно пропускает два сложенных пальца.

При осмотре наружных половых органов, у обследуемой наступило лёгкое возбуждение, выразившееся в покраснении лица, учащённом дыхании, выделение слизистого содержимого из влагалища заметно усилилось. На болевые ощущения в половых органах, обследуемая жалоб не предъявляла. В асептических условиях произведён гинекологический осмотр (бимануальное обследование): соотношение размеров тела и шейки матки соответствует норме постпубертатного периода (тело матки составляет $\frac{2}{3}$ ее общей длины, шейки матки - $\frac{1}{3}$), форма шейки матки цилиндрическая. Отверстие шейки матки округло-точечной формы, слизистая пробка шейки матки отделена.

7. Повреждения: в правой щёчной области бледно-красноватый с синюшным оттенком кровоподтёк неопределённой формы, размерами 5x6,5 см, без явлений травматического отёка. В области левой наружно-боковой поверхности шеи почти по ходу проекции длины кивательной мышцы, четыре полулунной формы ссадины, выпуклостями обращённые назад, под полуподсохшими корочками, ниже уровня окружающей неповреждённой кож. Каждая ссадина на фоне кровоподтёков бледно-синюшной окраски размерами около 2x2,4 см. На правой боковой поверхности шеи одна ссадина аналогичного характера и формы, также на фоне локального кровоподтёка. При пальпации боковых поверхностей шеи, свидетельствуемая жалуется на умеренную болезненность, проецирующуюся в области гортани. Глотание несколько болезненно.

8. Лабораторные исследования биохимии крови и содержимого влагалища обследуемой, не установили какую-либо вирусную или бактериальную инфекционную культуру.

9. При судебно-биологическом исследовании мазков с содержимым влагалища обнаружена сперма. ...».

Задание

1. Определить признаки совершения полового акта с обоснованием ответа.
2. Определить достижение (или недостижение) несовершеннолетней потерпевшей половой зрелости с обоснованием ответа.
3. Дать оценку обнаруженным повреждениям на теле потерпевшей в отношении тяжести вреда здоровью.
4. Имел или не имел место факт изнасилования.

ЭТАЛОН ОТВЕТА на ВОПРОС-1:

- имеются признаки совершения полового акта (при судебно-биологическом исследовании содержимого влагалища – обнаружена сперма). Состояние девственной плевы позволяет совершать половые акты без её дальнейшего нарушения.

ЭТАЛОН ОТВЕТА на ВОПРОС-2:

- обследуемая достигла половой зрелости, о чём свидетельствуют следующие признаки: степень физиологического развития организма, D, на момент обследования и на момент рассматриваемого по делу события, достигла состояния, при которой наступает полная способность выполнения всех половых функций (способности к совокуплению, зачатию,

вынашиванию плода, родоразрешению и вскармливанию ребенка без вредных последствий для здоровья).

ЭТАЛОН ОТВЕТА на ВОПРОС-3:

- в ходе осмотра потерпевшей, были установлены повреждения: кровоподтёки в области правой щеки и на поверхности переднее-боковых поверхностей шеи. Данные повреждения не повлекли какого-либо вреда здоровью, что согласуется с п. 9 Приложения к приказу Минздравсоцразвития от 24 апреля 2008 г. № 194н «Об утверждении медицинских критериев определения степени тяжести вреда, причинённого здоровью человека».

ЭТАЛОН ОТВЕТА на ВОПРОС-4:

Понятие «изнасилование», не является медицинским. Решение данного вопроса относится к компетенции правоохранительных органов.

Тема 12. Судебно-медицинская экспертиза по материалам гражданских и уголовных дел. Судебно-медицинская экспертиза по делам о профессиональных правонарушениях медицинских работников.

Ситуационная задача:

Иванова И.И. 57 лет, 09 сентября 20... года обратилась за получением медицинских стоматологических услуг в ООО «... - стоматология».

Ею был заключен Договор на оказание стоматологических услуг № 1... от 09 сентября 20... года, по условиям которого (по тексту):

«1.1. Клиника оказывает платные стоматологические услуги Пациенту по его поручению, а Пациент пользуется этими услугами и оплачивает их стоимость».

В соответствии с разделом 4 указанного Договора на оказание стоматологических услуг (по тексту):

«4.1 Клиника гарантирует Пациенту качественное оказание услуг, то есть выполнение составляющих услуги действий по методикам и со свойствами, соответствующими обязательным для подобных услуг требованиям, а также в соответствии с технологией, предусмотренной для применяемых при оказании услуг материалов, препаратов, инструментов, оборудования.

4.2. Клиника принимает на себя обязательство устранить недостатки некачественно оказанных услуг, если эти недостатки обнаружены и удостоверены в течение одного года с момента оказания услуг, если иное не указано врачом в медицинской карте».

Согласно раздела 5 Договора (по тексту):

«5.1. Споры по договору решаются в досудебном порядке путем переговоров, и в случае не достижения сторонами согласия спор рассматривается клинико-экспертными комиссиями или экспертами Стоматологической ассоциации России.

5.2. Претензии Пациента составляются письменно и рассматриваются Клиникой в течение 14 дней.

5.3. Клиника несет ответственность за неисполнение, либо ненадлежащее исполнение своих обязательств по договору при наличии своей вины».

Учитывая условия Договора, состояние своего здоровья, 29 июля 20... года Ивановой И.И. было направлено заявление на имя директора клиники, где она указала, что (по тексту):

«... между обточенным зубом и «мостом» пузыриться воздух и вылетают остатки пищи при разговоре. Из-за острой боли не могу пользоваться зубной нитью. При приеме пищи прикусывается нижняя губа. Во рту «обточил» мост, после чего стали болеть зубы под «мостом». Обточил несколько здоровых зубов, теперь они болят, особенно с правой стороны. Этими зубами принимать пищу (есть) невозможно из-за острой боли. Челюсть возле ушей очень болит, правая сторона постоянно смещается и появляется звон в ухе. Хожу с открытой челюстью ... ».

В соответствии с рекомендациями, полученными в клинике, пациентка обратилась в Стоматологическую ассоциацию ... области. Согласно Выписке из Протокола № 2 ... от ... октября 20... года установлен диагноз: «Деформация прикуса, частичное отсутствие зубов на верхней челюсти и нижней челюсти, восстановленное мостовидными протезами. В соответствии с установленным диагнозом даны рекомендации.»

В протоколе экспертного совета Стоматологической ассоциации ... отражен стоматологический статус пациентки (истницы) Ивановой И.И., в матрице зубной формулы двухцифровой системы¹.

1 квадрант	2 квадрант	18	17	16	15	14	13	12	11	21	22	23	24	25	26	27	28
4 квадрант	3 квадрант	48	47	46	45	44	43	42	41	31	32	33	34	35	36	37	38

Пациентка предъявляла жалобы:

- на затрудненное пережевывание пищи, прикусывание языка справа, разбрызгивание слюны при разговоре в переднем отделе, невозможность качественного проведения гигиены полости рта.

Объективно установили:

О	П	К		К			К	К	К	К						О
18	17	16	15	14	13	12	11	21	22	23	24	25	26	27	28	
48	47	46	45	44	43	42	41	31	32	33	34	35	36	37	38	
О	К	И	И	К		К	И	К				К	И	К	О	

¹ Двухцифровая система – используется настоящее время, принята FDI (Международная Ассоциация Стоматологов) и рекомендована Стоматологической Ассоциацией России. По этой системе к порядковому номеру каждого зуба (1-8) впереди добавляется номер квадранта (1-4).

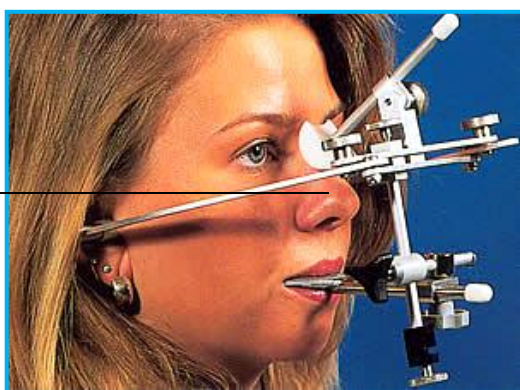
Условные обозначения:

- О - отсутствует;
- С - кариес;
- Р - пульпит;
- П - пломба;
- Pt - периодонтит;
- А - пародонтит (I, II, III степень подвижности);
- К - коронка
- И - искусственный зуб;

Слизистая оболочка полости рта без видимой органической патологии. 2.4, 2.5 - клиновидные дефекты. В полости рта имеются мостовидные протезы на верхней и нижней челюсти во фронтальном отделе – металлокерамические, а также цельнолитые мостовидные протезы в дистальных отделах верхней и нижней челюсти. При осмотре отмечается отсутствие промывного пространства в области тел мостовидных протезов верхней и нижней челюсти справа и нижней челюсти слева. Во фронтальном отделе отмечается сагиттальная щель между зубами верхней и нижней челюсти. Имеется деформация прикуса в вертикальном направлении. Диагноз: «Деформация прикуса, частичное отсутствие зубов на верхней челюсти, восстановленное мостовидными протезами».

Задание:

1. Дать рекомендации для дальнейшей коррекции стоматологического статуса.
2. Дать определение (дефиницию), что такое «медицинская услуга», установленное Законом.
3. Дать медико-правовую оценку в отношении перспективы оформления исковых требований пациентки (истницы) Ивановой И.И. к медицинскому учреждению (ООО «... - стоматология»), оказавшему медицинскую услугу (установка мостовидных протезов).



ЭТАЛОН ОТВЕТА:

1. Рекомендовано:

снять все несъемные конструкции протезов;

- выполнить повторно, а если ранее не проводилось, то выполнить в обязательном порядке: выравнивание взаимоотношения зубов верхней и нижней челюстей, с нормализацией функции височно-челюстных суставов (выравнивание окклюзионных полостей). В процессе чего снять оттиски верхней и нижней челюсти, изготовить модели и провести моделирование конструкций в индивидуально настраиваемом артикуляторе.

2. Медицинская услуга – это медицинское вмешательство или комплекс медицинских вмешательств, направленных на профилактику, диагностику и лечение заболеваний, медицинскую реабилитацию и имеющих самостоятельное законченное значение (п. «4») ст. 2 Федерального закона РФ, от 21.11.2011 года № 323 ФЗ «Об основах охраны здоровья граждан в Российской Федерации».

3. Для обоснования претензий истицы к медицинской организации, оказавшей пациентке медицинскую услугу в виде зубного протезирования, необходимо, со стороны Ивановой И.И., в доказательной форме представить суду наличие признаков прямой причинно-следственной связи между возникшим у неё дискомфортом в отношении зубочелюстного статуса, с одной стороны и дефектами медицинского вмешательства, произошедшими в ООО «... стоматология», с другой. С этой целью, со стороны истца необходимо ходатайствовать в суде о назначении судебно-медицинской экспертизы.

5. Организация СРС

Методика организации самостоятельной работы студентов зависит от структуры, характера и особенностей изучаемой дисциплины, объема часов на ее изучение, вида заданий для самостоятельной работы студентов, индивидуальных качеств студентов и условий учебной деятельности.

Процесс организации самостоятельной работы студентов включает в себя следующие этапы:

- подготовительный (определение целей, составление программы, подготовка методического обеспечения, подготовка оборудования);
- основной (реализация программы, использование приемов поиска информации, усвоения, переработки, применения, передачи знаний, фиксирование результатов, самоорганизация процесса работы);
- заключительный (оценка значимости и анализ результатов, их систематизация, оценка эффективности программы и приемов работы, выводы о направлениях оптимизации труда).

Организацию самостоятельной работы студентов обеспечивают: факультет, кафедра, учебный и методический отделы, преподаватель, библиотека, электронная информационно-образовательная среда ВУЗа и сам обучающийся.

6. Самостоятельная работа студентов по дисциплине «Судебная медицина»

№ п/п	Название темы занятия	Вид СРС
	СРС (по видам учебных занятий) всего-36 часов	
1	Судебная медицина, предмет, содержание, система методов. Организационные и процессуальные основы судебно-медицинской экспертизы.	Написание реферата, написание эссе, выполнение презентации, решение ситуационных задач
2	Судебно-медицинское учение о смерти. Судебно-медицинская экспертиза трупа	Написание реферата, написание эссе, выполнение презентации, решение ситуационных задач
3	Работа врача-специалиста в области судебной медицины при наружном осмотре трупа на месте его обнаружения	Написание реферата, написание эссе, выполнение презентации, решение ситуационных задач
4	Судебно-медицинская экспертиза вещественных доказательств	Написание реферата, написание эссе, выполнение презентации, решение ситуационных задач
5	Общие вопросы судебно-медицинской травматологии	Написание реферата, написание эссе, выполнение презентации, решение ситуационных задач
6	Судебно-медицинская экспертиза повреждений от тупых предметов и острых орудий	Написание реферата, написание эссе, выполнение презентации, решение ситуационных задач

7	Судебно-медицинская экспертиза при транспортной травме и падении с высоты	Написание реферата, написание эссе, выполнение презентации, решение ситуационных задач
8	Судебно-медицинская экспертиза огнестрельных повреждений	Написание реферата, написание эссе, выполнение презентации, решение ситуационных задач
9	Судебно-медицинская экспертиза при отравлениях и скоропостижной смерти	Написание реферата, написание эссе, выполнение презентации, решение ситуационных задач
10	Судебно-медицинская экспертиза при механической асфиксии и смерти от воздействия физических факторов	Написание реферата, написание эссе, выполнение презентации, решение ситуационных задач
11	Судебно-медицинская экспертиза потерпевших, подозреваемых, обвиняемых и других лиц	Написание реферата, написание эссе, выполнение презентации, решение ситуационных задач
12	Судебно-медицинская экспертиза по материалам гражданских и уголовных дел. Судебно-медицинская экспертиза по делам о профессиональных правонарушениях медицинских работников. Зачёт	Написание реферата, написание эссе, выполнение презентации, решение ситуационных задач

7. Критерии оценивания самостоятельной работы студентов по дисциплине «Судебная медицина»

Для оценки рефератов:

Оценка «отлично» выставляется, если реферат соответствует всем требованиям оформления, представлен широкий библиографический список. Содержание реферата отражает собственный аргументированный взгляд студента на проблему. Тема раскрыта всесторонне, отмечается способность студента к интегрированию и обобщению данных первоисточников, присутствует логика изложения материала. Имеется иллюстративное сопровождение текста.

Оценка «хорошо» выставляется, если реферат соответствует всем требованиям оформления, представлен достаточный библиографический список. Содержание реферата отражает аргументированный взгляд студента на проблему, однако отсутствует собственное видение проблемы. Тема раскрыта всесторонне, присутствует логика изложения материала.

Оценка «удовлетворительно» выставляется, если реферат не полностью соответствует требованиям оформления, не представлен достаточный библиографический список. Аргументация взгляда на проблему не достаточно убедительна и не охватывает полностью современное состояние проблемы. Вместе с тем присутствует логика изложения материала.

Оценка «неудовлетворительно» выставляется, если тема реферата не раскрыта, отсутствует убедительная аргументация по теме работы, использовано не достаточное для раскрытия темы реферата количество литературных источников.

Для оценки презентаций:

Оценка «отлично» выставляется, если содержание является строго научным. Иллюстрации (графические, музыкальные, видео) усиливают эффект восприятия текстовой части информации.

Орфографические, пунктуационные, стилистические ошибки отсутствуют. Наборы числовых данных проиллюстрированы графиками и диаграммами, причем в наиболее адекватной форме.

Информация является актуальной и современной. Ключевые слова в тексте выделены.

Оценка «хорошо» выставляется, если содержание в целом является научным. Иллюстрации (графические, музыкальные, видео) соответствуют тексту. Орфографические, пунктуационные, стилистические ошибки практически отсутствуют. Наборы числовых данных проиллюстрированы графиками и диаграммами. Информация является актуальной и современной. Ключевые слова в тексте выделены.

Оценка «удовлетворительно» выставляется, если содержание включает в себя элементы научности. Иллюстрации (графические, музыкальные, видео) в определенных случаях соответствуют тексту. Есть орфографические, пунктуационные, стилистические ошибки. Наборы числовых данных чаще всего проиллюстрированы графиками и диаграммами. Информация является актуальной и современной. Ключевые слова в тексте чаще всего выделены.

Оценка «неудовлетворительно» выставляется, если содержание не является научным. Иллюстрации (графические, музыкальные, видео) не соответствуют тексту. Много

орфографических, пунктуационных, стилистических ошибок. Наборы числовых данных не проиллюстрированы графиками и диаграммами. Информация не представляется актуальной и современной. Ключевые слова в тексте не выделены.

Для оценки эссе:

Оценка «отлично» выставляется, если студент грамотно выделил основной проблемный вопрос темы, структурирует материал, владеет приемами анализа, обобщения и сравнения материала, высказывает собственное мнение по поводу проблемы, грамотно формирует и аргументирует выводы.

Оценка «хорошо» выставляется, если студент грамотно выделил основной проблемный вопрос темы, структурирует материал, владеет приемами анализа, обобщения и сравнения материала, но не демонстрирует широту охвата проблемы, не полностью ориентирован в существующем уровне развития проблемы, при этом высказывает собственное мнение по поводу проблемы и грамотно, но не достаточно четко аргументирует выводы.

Оценка «удовлетворительно» выставляется, если студент не выделил основной проблемный вопрос темы, плохо структурирует материал, слабо владеет приемами анализа, обобщения и сравнения материала, не демонстрирует широту охвата проблемы, не полностью ориентирован в существующем уровне развития проблемы, не высказывает собственное мнение по поводу проблемы и не достаточно четко аргументирует выводы.

Оценка «неудовлетворительно» выставляется, если содержание не является научным. Студент не ориентирован в проблеме, затрудняется проанализировать и систематизировать материал, не может сделать выводы.

Для оценки решения ситуационной задачи:

Оценка «отлично» выставляется, если задача решена грамотно, ответы на вопросы сформулированы четко. Эталонный ответ полностью соответствует решению студента, которое хорошо обосновано теоретически.

Оценка «хорошо» выставляется, если задача решена, ответы на вопросы сформулированы недостаточно четко. Решение студента в целом соответствует эталонному ответу, но недостаточно хорошо обосновано теоретически.

Оценка «удовлетворительно» выставляется, если задача решена не полностью, ответы не содержат всех необходимых обоснований решения.

Оценка «неудовлетворительно» выставляется, если задача не решена или имеет грубые теоретические ошибки в ответе на поставленные вопросы

МЕТОДИЧЕСКАЯ РАЗРАБОТКА ДЛЯ ОБУЧАЮЩЕГОСЯ

1. Деятельность студентов по формированию и развитию навыков учебной самостоятельной работы по дисциплине «Судебная медицина»

В процессе самостоятельной работы студент приобретает необходимые для будущей специальности компетенции, навыки самоорганизации, самоконтроля, самоуправления, саморефлексии и становится активным самостоятельным субъектом учебной деятельности.

Выполняя самостоятельную работу под контролем преподавателя студент должен:

- освоить минимум содержания, выносимый на самостоятельную работу студентов и предложенный преподавателем и компетенциями в соответствии с Федеральным государственным образовательным стандартом высшего образования (ФГОС ВО) по дисциплине «Судебная медицина»
- планировать самостоятельную работу в соответствии с графиком самостоятельной работы, предложенным преподавателем.
- самостоятельную работу студент должен осуществлять в организационных формах, предусмотренных учебным планом и рабочей программой преподавателя.
- выполнять самостоятельную работу и отчитываться по ее результатам в соответствии с графиком представления результатов, видами и сроками отчетности по самостоятельной работе студентов.

студент может:

сверх предложенного преподавателем (при обосновании и согласовании с ним) и минимума обязательного содержания, определяемого (ФГОС ВО) по данной дисциплине:

- самостоятельно определять уровень (глубину) проработки содержания материала;
- предлагать дополнительные темы и вопросы для самостоятельной проработки;
- в рамках общего графика выполнения самостоятельной работы предлагать обоснованный индивидуальный график выполнения и отчетности по результатам самостоятельной работы;
- предлагать свои варианты организационных форм самостоятельной работы;
- использовать для самостоятельной работы методические пособия, учебные пособия, разработки сверх предложенного преподавателем перечня;
- использовать не только контроль, но и самоконтроль результатов самостоятельной работы в соответствии с методами самоконтроля, предложенными преподавателем или выбранными самостоятельно.

Самостоятельная работа студентов должна оказывать важное влияние на формирование личности будущего специалиста, его компетентность. Каждый студент самостоятельно определяет режим своей работы и меру труда, затрачиваемого на овладение учебным содержанием по каждой дисциплине. Он выполняет внеаудиторную работу по личному индивидуальному плану, в зависимости от его подготовки, времени и других условий.

2. Методические рекомендации для студентов по отдельным формам самостоятельной работы.

С первых же сентябрьских дней на студента обрушивается громадный объем информации, которую необходимо усвоить. Нужный материал содержится не только в лекциях (запомнить его – это только малая часть задачи), но и в учебниках, книгах, статьях. Порой возникает необходимость привлекать информационные ресурсы Интернет, ЭИОС, ЭБС и др. ресурсы.

Система вузовского обучения подразумевает значительно большую самостоятельность студентов в планировании и организации своей деятельности. Вчерашнему школьнику сделать это бывает весьма непросто: если в школе ежедневный контроль со стороны учителя заставлял постоянно и систематически готовиться к занятиям, то в вузе вопрос об уровне знаний вплотную встает перед студентом только в период сессии. Такая ситуация оборачивается для некоторых соблазном весь семестр посвятить свободному времяпрепровождению («когда будет нужно – выучу!»), а когда приходит пора экзаменов, материала, подлежащего усвоению, оказывается так много, что никакая память не способна с ним справиться в оставшийся промежуток времени.

Работа с книгой.

При работе с книгой необходимо подобрать литературу, научиться правильно ее читать, вести записи. Для подбора литературы в библиотеке используются алфавитный и систематический каталоги.

Важно помнить, что рациональные навыки работы с книгой - это всегда большая экономия времени и сил.

Правильный подбор учебников рекомендуется преподавателем, читающим лекционный курс. Необходимая литература может быть также указана в методических разработках по данному курсу.

Изучая материал по учебнику, следует переходить к следующему вопросу только после правильного уяснения предыдущего, описывая на бумаге все выкладки и вычисления (в том числе те, которые в учебнике опущены или на лекции даны для самостоятельного вывода).

При изучении любой дисциплины большую и важную роль играет самостоятельная индивидуальная работа.

Особое внимание следует обратить на определение основных понятий курса. Студент должен подробно разбирать примеры, которые поясняют такие определения, и уметь строить аналогичные примеры самостоятельно. Нужно добиваться точного представления о том, что изучаешь. Полезно составлять опорные конспекты. При изучении материала по учебнику полезно в тетради (на специально отведенных полях) дополнять конспект лекций. Там же следует отмечать вопросы, выделенные студентом для консультации с преподавателем.

Выводы, полученные в результате изучения, рекомендуется в конспекте выделять, чтобы они при перечитывании записей лучше запоминались.

Опыт показывает, что многим студентам помогает составление листа опорных сигналов, содержащего важнейшие и наиболее часто употребляемые формулы и понятия. Такой лист помогает запомнить формулы, основные положения лекции, а также может служить постоянным справочником для студента.

Различают два вида чтения; первичное и вторичное. Первичное - это внимательное, неторопливое чтение, при котором можно остановиться на трудных местах. После него не должно остаться ни одного непонятого слова. Содержание не всегда может быть понятно после первичного чтения.

Задача вторичного чтения - полное усвоение смысла целого (по счету это чтение может быть и не вторым, а третьим или четвертым).

Правила самостоятельной работы с литературой.

Как уже отмечалось, самостоятельная работа с учебниками и книгами (а также самостоятельное теоретическое исследование проблем, обозначенных преподавателем на лекциях) – это важнейшее условие формирования у себя научного способа познания. Основные советы здесь можно свести к следующим:

- Составить перечень книг, с которыми Вам следует познакомиться; «не старайтесь запомнить все, что вам в ближайшее время не понадобится, – советует студенту и молодому ученому Г. Селье, – запомните только, где это можно отыскать» (Селье, 1987. С. 325).
- Сам такой перечень должен быть систематизированным (что необходимо для семинаров, что для экзаменов, что пригодится для написания курсовых и дипломных работ, а что Вас интересует за рамками официальной учебной деятельности, то есть что может расширить Вашу общую культуру...).
- Обязательно выписывать все выходные данные по каждой книге (при написании работ это позволит очень сэкономить время).
- Разобраться для себя, какие книги (или какие главы книг) следует прочитать более внимательно, а какие – просто просмотреть.
- При составлении перечней литературы следует посоветоваться с преподавателями и научными руководителями (или даже с более подготовленными и эрудированными сокурсниками), которые помогут Вам лучше сориентироваться, на что стоит обратить большее внимание, а на что вообще не стоит тратить время...
- Естественно, все прочитанные книги, учебники и статьи следует конспектировать, но это не означает, что надо конспектировать «все подряд»: можно выписывать кратко основные идеи автора и иногда приводить наиболее яркие и показательные цитаты (с указанием страниц).
- Если книга – Ваша собственная, то допускается делать на полях книги краткие пометки или же в конце книги, на пустых страницах просто сделать свой «предметный указатель», где отмечаются наиболее интересные для Вас мысли и обязательно указываются страницы в тексте автора (это очень хороший совет, позволяющий экономить время и быстро находить «избранные» места в самых разных книгах).
- Если Вы раньше мало работали с научной литературой, то следует выработать в себе способность «воспринимать» сложные тексты; для этого лучший прием – научиться «читать

медленно», когда Вам понятно каждое прочитанное слово (а если слово незнакомое, то либо с помощью словаря, либо с помощью преподавателя обязательно его узнать), и это может занять немалое время (у кого-то – до нескольких недель и даже месяцев); опыт показывает, что после этого студент каким-то «чудом» начинает буквально заглатывать книги и чуть ли не видеть «сквозь обложку», стоящая это работа или нет...

• «Либо читайте, либо перелистывайте материал, но не пытайтесь читать быстро... Если текст меня интересует, то чтение, размышление и даже фантазирование по этому поводу сливаются в единый процесс, в то время как вынужденное скорочтение не только не способствует качеству чтения, но и не приносит чувства удовлетворения, которое мы получаем, размышляя о прочитанном», – советует Г. Селье (Селье, 1987. – С. 325-326).

• Есть еще один эффективный способ оптимизировать знакомство с научной литературой – следует увлечься какой-то идеей и все книги просматривать с точки зрения данной идеи. В этом случае студент (или молодой ученый) будет как бы искать аргументы «за» или «против» интересующей его идеи, и одновременно он будет как бы общаться с авторами этих книг по поводу своих идей и размышлений... Проблема лишь в том, как найти «свою» идею...

Чтение научного текста является частью познавательной деятельности. Ее цель – извлечение из текста необходимой информации. От того насколько осознанна читающим собственная внутренняя установка при обращении к печатному слову (найти нужные сведения, усвоить информацию полностью или частично, критически проанализировать материал и т.п.) во многом зависит эффективность осуществляемого действия.

Выделяют **четыре основные установки в чтении научного текста:**

1. информационно-поисковый (задача – найти, выделить искомую информацию)
2. усваивающая (усилия читателя направлены на то, чтобы как можно полнее осознать и запомнить как сами сведения излагаемые автором, так и всю логику его рассуждений)
3. аналитико-критическая (читатель стремится критически осмыслить материал, проанализировав его, определив свое отношение к нему)
4. творческая (создает у читателя готовность в том или ином виде – как отправной пункт для своих рассуждений, как образ для действия по аналогии и т.п. – использовать суждения автора, ход его мыслей, результат наблюдения, разработанную методику, дополнить их, подвергнуть новой проверке).

С наличием различных установок обращения к научному тексту связано существование и нескольких **видов чтения:**

1. библиографическое – просматривание карточек каталога, рекомендательных списков, сводных списков журналов и статей за год и т.п.;
2. просмотровое – используется для поиска материалов, содержащих нужную информацию, обычно к нему прибегают сразу после работы со списками литературы и каталогами, в результате такого просмотра читатель устанавливает, какие из источников будут использованы в дальнейшей работе;
3. ознакомительное – подразумевает сплошное, достаточно подробное прочтение отобранных статей, глав, отдельных страниц, цель – познакомиться с характером информации, узнать, какие вопросы вынесены автором на рассмотрение, провести сортировку материала;
4. изучающее – предполагает доскональное освоение материала; в ходе такого чтения проявляется доверие читателя к автору, готовность принять изложенную информацию, реализуется установка на предельно полное понимание материала;
5. аналитико-критическое и творческое чтение – два вида чтения близкие между собой тем, что участвуют в решении исследовательских задач. Первый из них предполагает направленный критический анализ, как самой информации, так и способов ее получения и подачи автором; второе – поиск тех суждений, фактов, по которым или в связи с которыми, читатель считает нужным высказать собственные мысли.

Из всех рассмотренных видов чтения основным для студентов является изучающее – именно оно позволяет в работе с учебной литературой накапливать знания в различных областях. Вот почему именно этот вид чтения в рамках учебной деятельности должен быть освоен в первую очередь. Кроме того, при овладении данным видом чтения формируются основные приемы, повышающие эффективность работы с научным текстом.

1. утверждений автора без привлечения фактического материала;
2. Цитирование – дословное выписывание из текста выдержек, извлечений, наиболее существенно отражающих ту или иную мысль автора;

3. Конспектирование – краткое и последовательное изложение содержания прочитанного. Конспект – сложный способ изложения содержания книги или статьи в логической последовательности. Конспект аккумулирует в себе предыдущие виды записи, позволяет всесторонне охватить содержание книги, статьи. Поэтому умение составлять план, тезисы, делать выписки и другие записи определяет и технологию составления конспекта.

Методические рекомендации по составлению конспекта:

1. Внимательно прочитайте текст. Уточните в справочной литературе непонятные слова. При записи не забудьте вынести справочные данные на поля конспекта;
2. Выделите главное, составьте план;
3. Кратко сформулируйте основные положения текста, отметьте аргументацию автора;
4. Законспектируйте материал, четко следуя пунктам плана. При конспектировании старайтесь выразить мысль своими словами. Записи следует вести четко, ясно.
5. Грамотно записывайте цитаты. Цитируя, учитывайте лаконичность, значимость мысли.

В тексте конспекта желательно приводить не только тезисные положения, но и их доказательства. При оформлении конспекта необходимо стремиться к емкости каждого предложения. Мысли автора книги следует излагать кратко, заботясь о стиле и выразительности написанного. Число дополнительных элементов конспекта должно быть логически обоснованным, записи должны распределяться в определенной последовательности, отвечающей логической структуре произведения. Для уточнения и дополнения необходимо оставлять поля.

Овладение навыками конспектирования требует от студента целеустремленности, повседневной самостоятельной работы.

Практические занятия.

Для того чтобы практические занятия приносили максимальную пользу, необходимо помнить, что упражнение и решение задач проводятся по вычитанному на лекциях материалу и связаны, как правило, с детальным разбором отдельных вопросов лекционного курса. Следует подчеркнуть, что только после усвоения лекционного материала с определенной точки зрения (а именно с той, с которой он излагается на лекциях) он будет закрепляться на практических занятиях как в результате обсуждения и анализа лекционного материала, так и с помощью решения проблемных ситуаций, задач. При этих условиях студент не только хорошо усвоит материал, но и научится применять его на практике, а также получит дополнительный стимул (и это очень важно) для активной проработки лекции.

При самостоятельном решении задач нужно обосновывать каждый этап решения, исходя из теоретических положений курса. Если студент видит несколько путей решения проблемы (задачи), то нужно сравнить их и выбрать самый рациональный. Полезно до начала вычислений составить краткий план решения проблемы (задачи). Решение проблемных задач или примеров следует излагать подробно, вычисления располагать в строгом порядке, отделяя вспомогательные вычисления от основных. Решения при необходимости нужно сопровождать комментариями, схемами, чертежами и рисунками.

Следует помнить, что решение каждой учебной задачи должно доводиться до окончательного логического ответа, которого требует условие, и по возможности с выводом. Полученный ответ следует проверить способами, вытекающими из существа данной задачи. Полезно также (если возможно) решать несколькими способами и сравнить полученные результаты. Решение задач данного типа нужно продолжать до приобретения твердых навыков в их решении.

Самопроверка.

После изучения определенной темы по записям в конспекте и учебнику, а также решения достаточного количества соответствующих задач на практических занятиях и самостоятельно студенту рекомендуется, используя лист опорных сигналов, воспроизвести по памяти определения, выводы формул, формулировки основных положений и доказательств.

В случае необходимости нужно еще раз внимательно разобраться в материале.

Иногда недостаточность усвоения того или иного вопроса выясняется только при изучении дальнейшего материала. В этом случае надо вернуться назад и повторить плохо усвоенный материал. Важный критерий усвоения теоретического материала - умение решать задачи или пройти тестирование по пройденному материалу. Однако следует помнить, что правильное решение задачи может получиться в результате применения механически заученных формул без понимания сущности теоретических положений.

Консультации

Если в процессе самостоятельной работы над изучением теоретического материала или при решении задач у студента возникают вопросы, разрешить которые самостоятельно не удастся, необходимо обратиться к преподавателю для получения у него разъяснений или указаний. В своих вопросах студент должен четко выразить, в чем он испытывает затруднения, характер этого затруднения. За консультацией следует обращаться и в случае, если возникнут сомнения в правильности ответов на вопросы самопроверки.

Подготовка к экзаменам и зачетам.

Изучение многих общепрофессиональных и специальных дисциплин завершается экзаменом. Подготовка к экзамену способствует закреплению, углублению и обобщению знаний, получаемых, в процессе обучения, а также применению их к решению практических задач. Готовясь к экзамену, студент ликвидирует имеющиеся пробелы в знаниях, углубляет, систематизирует и упорядочивает свои знания. На экзамене студент демонстрирует то, что он приобрел в процессе обучения по конкретной учебной дисциплине.

Экзаменационная сессия - это серия экзаменов, установленных учебным планом. Между экзаменами интервал 3-4 дня. Не следует думать, что 3-4 дня достаточно для успешной подготовки к экзаменам.

В эти 3-4 дня нужно систематизировать уже имеющиеся знания. На консультации перед экзаменом студентов познакомят с основными требованиями, ответят на возникшие у них вопросы. Поэтому посещение консультаций обязательно.

Требования к организации подготовки к экзаменам те же, что и при занятиях в течение семестра, но соблюдаться они должны более строго. Во-первых, очень важно соблюдение режима дня; сон не менее 8 часов в сутки, занятия заканчиваются не позднее, чем за 2-3 часа до сна. Оптимальное время занятий, особенно по математике - утренние и дневные часы. В перерывах между занятиями рекомендуются прогулки на свежем воздухе, неустойчивые занятия спортом. Во-вторых, наличие хороших собственных конспектов лекций. Даже в том случае, если была пропущена какая-либо лекция, необходимо во время ее восстановить (переписать ее на кафедре), обдумать, снять возникшие вопросы для того, чтобы запоминание материала было осознанным. В-третьих, при подготовке к экзаменам у студента должен быть хороший учебник или конспект литературы, прочитанной по указанию преподавателя в течение семестра. Здесь можно эффективно использовать листы опорных сигналов.

Вначале следует просмотреть весь материал по сдаваемой дисциплине, отметить для себя трудные вопросы. Обязательно в них разобраться. В заключение еще раз целесообразно повторить основные положения, используя при этом листы опорных сигналов.

Систематическая подготовка к занятиям в течение семестра позволит использовать время экзаменационной сессии для систематизации знаний.

Правила подготовки к зачетам и экзаменам:

- Лучше сразу сориентироваться во всем материале и обязательно расположить весь материал согласно экзаменационным вопросам (или вопросам, обсуждаемым на семинарах), эта работа может занять много времени, но все остальное – это уже технические детали (главное – это ориентировка в материале!).
- Сама подготовка связана не только с «запоминанием». Подготовка также предполагает и переосмысление материала, и даже рассмотрение альтернативных идей.
- Готовить «шпаргалки» полезно, но пользоваться ими рискованно. Главный смысл подготовки «шпаргалок» – это систематизация и оптимизация знаний по данному предмету, что само по себе прекрасно – это очень сложная и важная для студента работа, более сложная и важная, чем простое поглощение массы учебной информации. Если студент самостоятельно подготовил такие «шпаргалки», то, скорее всего, он и экзамены сдавать будет более уверенно, так как у него уже сформирована общая ориентировка в сложном материале.
- Как это ни парадоксально, но использование «шпаргалок» часто позволяет отвечающему студенту лучше продемонстрировать свои познания (точнее – ориентировку в знаниях, что намного важнее знания «запомненного» и «тут же забытого» после сдачи экзамена).
- Сначала студент должен продемонстрировать, что он «усвоил» все, что требуется по программе обучения (или по программе данного преподавателя), и лишь после этого он вправе высказать иные, желательные аргументированные точки зрения.

Правила написания научных текстов (рефератов):

- Важно разобраться сначала, какова истинная цель Вашего научного текста - это поможет Вам разумно распределить свои силы, время и.

- Важно разобраться, кто будет «читателем» Вашей работы.
- Писать серьезные работы следует тогда, когда есть о чем писать и когда есть настроение поделиться своими рассуждениями.
- Писать следует ясно и понятно, стараясь основные положения формулировать четко и недвусмысленно (чтобы и самому понятно было), а также стремясь структурировать свой текст. Каждый раз надо представлять, что ваш текст будет кто-то читать и ему захочется сориентироваться в нем, быстро находить ответы на интересующие вопросы (заодно представьте себя на месте такого человека). Понятно, что работа, написанная «сплошным текстом» (без заголовков, без выделения крупным шрифтом наиболее важным мест и т. п.), у культурного читателя должна вызывать брезгливость и даже жалость к автору (исключения составляют некоторые древние тексты, когда и жанр был иной и к текстам относились иначе, да и самих текстов было гораздо меньше – не то, что в эпоху «информационного взрыва» и соответствующего «информационного мусора»).
- Объем текста и различные оформительские требования во многом зависят от принятых норм.
- Как создать у себя подходящее творческое настроение для работы над научным текстом (как найти «вдохновение»)? Во-первых, должна быть идея, а для этого нужно научиться либо относиться к разным явлениям и фактам несколько критически (своя идея – как иная точка зрения), либо научиться увлекаться какими-то известными идеями, которые нуждаются в доработке.

3. Самостоятельная работа студентов по дисциплине «Судебная медицина»

№ п/п	Название темы занятия	Вид СРС
	СРС (по видам учебных занятий) всего-36 часа	
1	Судебная медицина, предмет, содержание, система методов. Организационные и процессуальные основы судебно-медицинской экспертизы.	Написание реферата, написание эссе, выполнение презентации, решение ситуационных задач
2	Судебно-медицинское учение о смерти. Судебно-медицинская экспертиза трупа	Написание реферата, написание эссе, выполнение презентации, решение ситуационных задач
3	Работа врача-специалиста в области судебной медицины при наружном осмотре трупа на месте его обнаружения	Написание реферата, написание эссе, выполнение презентации, решение ситуационных задач
4	Судебно-медицинская экспертиза вещественных доказательств	Написание реферата, написание эссе, выполнение презентации, решение ситуационных задач
5	Общие вопросы судебно-медицинской травматологии	Написание реферата, написание эссе, выполнение презентации, решение ситуационных задач
6	Судебно-медицинская экспертиза повреждений от тупых предметов и острых орудий	Написание реферата, написание эссе, выполнение презентации, решение ситуационных задач
7	Судебно-медицинская экспертиза при транспортной травме и падении с высоты	Написание реферата, написание эссе, выполнение презентации, решение ситуационных задач
8	Судебно-медицинская экспертиза огнестрельных повреждений	Написание реферата, написание эссе, выполнение презентации, решение ситуационных задач
9	Судебно-медицинская экспертиза при отравлениях и скоропостижной смерти	Написание реферата, написание эссе, выполнение презентации, решение ситуационных задач
10	Судебно-медицинская экспертиза при механической асфиксии и смерти от воздействия физических факторов	Написание реферата, написание эссе, выполнение презентации, решение ситуационных задач
11	Судебно-медицинская экспертиза потерпевших, подозреваемых, обвиняемых и других лиц	Написание реферата, написание эссе, выполнение презентации, решение ситуационных задач
12	Судебно-медицинская экспертиза по материалам гражданских и уголовных	Написание реферата, написание эссе, выполнение презентации,

дел. Судебно-медицинская экспертиза по делам о профессиональных правонарушениях медицинских работников. Зачёт	решение ситуационных задач
--	----------------------------

4.Критерии оценивания самостоятельной работы студентов по дисциплине «Судебная медицина»

Критерии оценки самостоятельной работы студентов (СРС)

Самостоятельная работа студентов предусмотрена программой для всех форм обучения и организуется в соответствии с рабочей программой дисциплины. Контроль выполнения заданий на СРС осуществляется преподавателем на каждом практическом занятии.

Оценка	Критерии оценки
Зачтено	Выставляется студенту, если работа выполнена самостоятельно, содержание соответствует теме исследования, оформление соответствует предъявляемым требованиям и студент может кратко пояснить качественное содержание работы.
Не зачтено	Выставляется студенту, если имеются признаки одного из следующих пунктов: оформление не соответствует предъявляемым требованиям, содержание работы не соответствует теме, студент не может пояснить содержание работы, не может ответить на поставленные вопросы